The University Library
Leeds

Medical and Dental
Library

CAGE
KOE
117

LEHRBUCH

DER

SPECIELLEN CHIRURGIE

VON

FRANZ KOENIG,

ORD. PROFESSOR DER CHIRURGIE UND DIRECTOR DER CHIRURGISCHEN KLINIK
IN GÖTTINGEN.

DRITTE AUFLAGE.

III. BAND.

LEHRBUCH

DER

SPECIELLEN CHIRURGIE

FÜR

AERZTE UND STUDIRENDE

VON

DR. FRANZ KOENIG,
ORD. PROFESSOR DER CHIRURGIE UND DIRECTOR DER CHIRURGISCHEN KLINIK
IN GÖTTINGEN.

LEEDS & WEST-RIDING
MEDICO-CHIRURGICAL SOCIETY

DRITTE AUFLAGE.

III. BAND.

MIT 90 HOLZSCHNITTEN.

BERLIN 1881.
VERLAG VON AUGUST HIRSCHWALD.
N.W. Unter den Linden 68.

Das Recht der Uebersetzung wird vorbehalten.

UNIVERSITY OF LEEDS
MEDICAL LIBRARY.

602834

LEEDS & WEST-RIDING
MEDICO-CHIRURGICAL SOCIETY

Inhalt.

Die Krankheiten der Extremitäten.

Krankheiten der oberen Extremität.

			Seite
I.		Schlüsselbein und Schultergegend	1
§. 1—31.	A.	Verletzungen	1
§. 1—3.	1.	Fractura claviculae	1
§. 1.		Eintheilung. Vorkommen. Ursachen. Anatomisches Verhalten. Dislocation	1
§. 2.		Symptome, Verlauf	4
§. 3.		Behandlung, Verbände	5
§. 4—7.	2.	Luxation des Schlüsselbeins	10
§. 4.		Anatomische Bemerkungen, Eintheilung	10
§. 5.		Luxation nach vorn	11
§. 6.		Luxation nach hinten	12
§. 7.		Luxation nach oben	12
§. 8—10.		Luxation des acromialen Endes vom Schlüsselbein, Verrenkung des Schulterblattes	13
§. 8.		Anatomische Bemerkungen	13
§. 9.		Luxation des Schlüsselbeins nach oben (Schulter nach unten)	13
§. 10.		Luxation des Schlüsselbeins unter das Acromion	16
§. 11—13.	3.	Bruch des Schulterblatts	17
§. 11.		Allgemeines, Bruch des Akromion	17
§. 12.		Bruch des Schulterblatthalses	18
§. 13.		Bruch des Schulterblattkörpers	19
§. 14—18.	4.	Bruch des Gelenktheiles vom Oberarm	20
§. 14.		Anatomische Bemerkungen. Eintheilung	20
§. 15.		Symptome, Diagnose	22
§. 16.		Prognose, Behandlung	23
§. 17.		Luxation des fracturirten Kopfes	25
§. 18.		Fractur des Tubercul. majus	26
§. 19—26.	5.	Schulterluxation	27
§. 19.		Anatomische Bemerkungen, Eintheilung	27
§. 20.		Warum bleibt der Kopf in der Pfanne. Mechanismus der Luxation	28
§. 21.		Arten der Luxation. Entstehung. Pathologisch-anatomische Bemerkungen	30
§. 22.		Symptome der präglenoidalen Luxation	32
§. 23.		Retroglenoideale Luxation	34

Seite

§. 24. Prognose. Verlauf. Nebenverletzungen etc. . . 36
§. 25. Behandlung. Repositionsmethode 37
§. 26. Einrichtungsverfahren 40
§. 27—31. 6. Gefäss- und Nervenverletzungen der Schlüsselbein- und Schultergegend. Aneurysmen, Unterbindung der Subclavia und Axillaris, Behandlung der Venenwunden etc. 42
§. 27. Verletzungen der Achselhöhle, Blutung 42
§. 28. Unterbindung der Subclavia unterhalb der Clavicula 44
§. 29. Unterbindung der Achselarterie 44
§. 30. Nervenverletzung (Plex. brachealis, Nervendehnung, Paralyse der Schulter bei Neugeborenen. Insufficienz des Musc. deltoideus 45
§. 31. Serratuslähmung 46

§. 32—39. B. Entzündliche Processe und deren Folgen . 48
§. 32. Entzündliche Processe am Schlüsselbein und Schulterblatt 48
§. 33. Entzündliche Processe der Schleimbeutel am Schultergelenk (akromialer, subdeltoidealer Schleimbeutel), Gelenkneuralgie 48
§. 34. Acute Schultergelenksentzündung, Schussverletzung. Acute Osteomyelitis, Knochensyphilis. Tuberculose des Gelenkes. Caries sicca 50
§. 35. Symptome der Krankheiten des Schultergelenks. . 53
§. 36. Arthritis deformans 55
§. 37. Prognose der Schultergelenksentzündung 56
§. 38. Behandlung 57
§. 39. Entzündliche Processe der Achselhöhle 58

§. 40—42. C. Neoplasmen am Schultergürtel 60
§. 40. Lipome. Geschwülste der Achselhöhle 60
§. 41. Geschwülste des Schlüsselbeins 60
§. 42. Geschwülste am Schulterblatt 61

§. 43—46. D. Operationen an der Schulter 62
§. 43. Exstirpation des Schulterblatts 62
§. 44. Resectio humeri. Indicationen 63
§. 45. Ausführung der Schulterresection 66
§. 46—47. Exarticulation im Schultergelenk 70

II. Der Oberarm 72

§. 48—52. A. Verletzungen 72
§. 48. 1. Fractura humeri. Aetiologie. Pathologische Anatomie. Symptome. Verlauf. Behandlung . . . 72
§. 49. Pseudarthrosen am Oberarm 76
§. 50—52. 2. Verletzungen der Muskeln und Sehnen der Nerven, Gefässe, Aneurysmen, Unterbindung der Brachialarterie 77
§. 50. Luxation der Bicepssehne, Rupturen des Biceps, Triceps 77
§. 51. Nervenverletzungen, Radialis-Paralyse 77
§. 52. Verletzung der Brachialarterie, Aneurysma, Unterbindung der Brachialis 78
§. 53. B. Entzündliche Processe, Neoplasmen . . . 79
§. 53. Entzündung der Cubitaldrüse. Osteomyelitis acuta Muskelschwielen am Biceps, Gummata. Geschwülste 79
§. 54. C. Amputation des Oberarms 81

Seite

III. Das Ellbogengelenk und seine Umgebung 82

§. 55—76. A. Verletzungen 82

§. 55—62. 1. Knochenbrüche am Ellbogen 82

§. 55—59. a. Fractur am unteren Ende des Humerus 82

§. 55. Eintheilung. Patholog. Anatomie 82

§. 56. Aetiologie 85

§. 57. Symptome 86

§. 58. Prognose 87

§. 59. Behandlung 88

§. 60—62. b. Fractur der Gelenkenden der Vorderarme 88

§. 60. Fractura olecrani 88

§. 61. Fractur des Proc. coronoideus 90

§. 62. Fractur am Radiuskopf 92

§. 63—69. 2. Luxation im Ellbogengelenk 92

§. 63. Anatomische Bemerkungen 92

§. 64. Luxation des Vorderarms nach hinten, Entstehung, Symptome 94

§. 65. Prognose, Behandlung 96

§. 66. Luxation nach aussen 98

§. 67. Luxation nach innen 100

§. 68. Luxation nach vorn 100

§. 69. Divergirende Luxation 102

§. 70—73. Isolirte Luxation beider Vorderarmknochen . . . 103

§. 70. Isolirte Luxation der Ulna nach hinten 103

§. 71. Isolirte Luxation des Radius nach vorn 103

§. 72. Isolirte Luxation des Radius nach hinten . . . 105

§. 73. Isolirte Radiusluxation nach aussen. Unvollkommene Luxationen. Uebersicht der Ellbogenluxationen. Pathologische und congenitale Luxat. 106

§. 74—76. 3. Verletzungen der Haut, der Nerven und Gefässe der Ellbogengegend, Venaesect. etc. 108

§. 74. Hautverletzung und deren Folgen (Defecte) . . . 108

§. 75. Venaesection, Aneurysmen 108

§. 76. Ligatur der Cubitalis 110

§. 77—82. B. Entzündliche Processe der Ellbogengegend 111

§. 77—82. 1. Das Ellbogengelenk 111

§. 77. Traumatische Entzündungen, Schussverletzung . 111

§. 78. Behandlung der traumatischen Entzündung . . 112

§. 79. Verschiedene Formen der Gelenkentzündung, Hydrops, eitrige Entzündung, Tuberculose 114 115

§. 80. Therapie der nicht traumat. Entzündung . . . 117

§. 81. Arthritis deformans 119

§. 82. Entzündung der Schleimbeutel 120

§. 83—88. C. Operationen am Ellbogengelenk 120

§. 83. 1. Resectio cubiti 120

§. 83. Indicationen 120

§. 84. Functionelle Resultate 122

§. 85. Partielle Resectionen 124

§. 86. Methode der Operation. Einfache, subperiostale Resection. Hüter's radialer Längsschnitt 125

§. 87. Nachbehandlung 128

§. 88. Exarticulation am Ellbogen 132

Seite

IV. Unterarm und Handgelenksgegend 133

§. 89—97. A. Verletzungen. 133

§. 89—95. 1. Knochenbrüche am Vorderarm 133

§. 89. Fractur beider Vorderarmknochen, Symptome. Rotationshindernisse. 133

§. 90. Behandlung der Vorderarmbrüche. 135

§. 91. Isolirte Fractur der Ulna 136

§. 92. Isolirte Radiusbrüche 137

§. 93. Epiphysenbruch des Radius (Collis'sche Fractur) 137

§. 94. Pseudarthrosen am Vorderarm 144

§. 95. Complicirte Vorderarmfracturen 145

§. 96—97. 2. Wunden am Vorderarm 147

§. 96. Verletzung der Sehnen, Nerven, Sehnennath, Nervennaht 147

§. 97. Gefässverletzung, Aneurysma, Blutung, Behandlung der Blutung, Unterbindung der Radial- und Ulnararterie 149

§. 98—107. B. Entzündliche Processe des Vorderarms und der Handgelenksgegend. Geschwülste . . 151

§. 98. Acute Osteomyelitis. Chronische Osteomyelitis. Geschwülste 151

§. 99. Phlegmone, Tendovaginitis crepitans. Hygrom der Sehnenscheiden, Reisskörper 152

§. 100. Ganglien der Handgelenksgegend 155

§. 101. Anatomische Bemerkungen zum Handgelenk . . . 157

§. 102. Luxation der Ulna 158

§. 103. Luxation der Hand 159

§. 104—107. Entzündungen im Handgelenk und Carpus 159

§. 104. Folgen der Verletzung des Handgelenks, Schuss . 159

§. 105. Acute Handgelenksentzündung 161

§. 106. Tuberculose im Handgelenk 162

§. 107. Folgen der Handgelenksentzündung, Behandlung, Ankylose, Subluxation 163

§. 108—109. C. Operationen am Vorderarm und Handgelenk 164

§. 108. Amputation, Exarticulation der Hand 164

§. 109. Resection des Handgelenks. 165

V. Hand und Finger 171

§. 110. A. Congenitale Entwicklungsstörungen 171

§. 111—123. B. Verletzungen. 172

§. 111. Verschiedene Arten der Verletzungen 172

§. 112. Prognose, Behandlung der Schnittverletzungen, Blutung, Lagerung, Sehnen- und Nervennaht etc. . . 174

§. 113. Prognose der schweren Verletzungen. Behandlung nach antiseptischem Verfahren. Vertical-Suspension 176

§. 114 Traumatische Contracturen der Hand 179

§. 115. Retraction des Aponeurosis palmaris 182

§. 116. Verwachsung der Finger, congenitale und erworbene, Behandlung 185

§. 117. Verletzungen des Nagelbettes 187

§. 118. Fracturen der Finger. Rissfractur des Nagelgliedes. Fractur der Mittelhandknochen, Phalangen. . . . 188

§. 119—123. Luxation des Carpus und der Finger 189

§. 119. Luxation im Carpus 189

§. 120. Luxation im Metacarpus 190

Seite

§. 121. Luxation des Daumens auf die Dorsalfläche des Metacarpus 190
§. 122. Luxation des Daumens auf die Volarseite des Metacarpus 197
§. 123. Luxation der übrigen Finger 198

§. 124—129. C. Entzündliche Processe der Hand und Finger 198
§. 124. Entzündung der Fingergelenke 198
§. 125. Schnenscheidenentzündung (Tendovaginitis crepitans, fungosa, acuta, purulenta) 201
§. 126. Osteomyelitis acuta der Endphalanx. Spina ventosa 204
§. 127. Syphilis, Lupus 207
§. 128. Diffuse infectiöse Entzündung an der Hand, Phlegmone, Acut. sept. Form, Erysipel 208
§. 129. Panaritium 209

§. 130—132. D. Bewegungsstörungen an Hand und Fingern durch entzündliche und nervöse Contractur 215
§. 130. Entzündliche Contractur nach langer Ruhigstellung, Greifenklaue. Contractur nach Gelenkentzündung, federnde Finger. Tendinogene Contractur. Klumphand 215
§. 131. Neurogene Contractur. Lähmung durch innere Ursachen, durch Verletzung (Ulnaris, Radialis) . . 218
§. 132. Schreibkrampf und ähnliche Störungen in der Bewegung der Hand 219

§. 133—134. E. Geschwülste der Hand und Finger. Krankheiten der Nägel 221
§. 133. Geschwülste 221
§. 134. Krankheiten der Nägel 223

§. 135—137. F. Operationen an Hand und Fingern 224

Die chirurgischen Krankheiten der unteren Extremität.

I. Das Becken 230

§. 1—10. A. Verletzungen 230
§. 1—6. 1. Verletzungen des Beckenrings, Fracturen, Diastasen, Luxationen 230
§. 1. Pathologische Anatomie. Typen der Fracturen. Isolirte Beckenknochenfracturen 230
§. 2. Luxation des Beckens 232
§. 3. Complicationen. Verletzung des Harnapparats . . 233
§. 4. Aetiologie 233
§. 5. Symptome und Diagnose der Fracturen 235
§. 6. Prognose, Therapie 237
§. 7. 2. Schussverletzungen des Beckens 238
§. 8—10. 3. Blutungen im Bereich des Beckens, Aneurysmen etc. 240
§. 8. Ligatur der Aorta 240
§. 9. Ligatur der Iliaca communis 242
§. 10. Verletzungen und Aneurysmen der Glutaea und Ischiadica. Unterbindung dieser Arterien und der Iliaca interna 243

Seite

§. 11—16. B. Entzündliche Processe am und im Becken 247
§. 11. Entzündliche Processe der Knochen und Synchondrosen. (Sacrocoxalgie etc.) 247
§. 12—16. Beckenabscesse, subseröse, submusculare 248
§. 13. 1. Abscesse des subserösen Bindegewebes. 2. Abscesse im Gebiet des Psoas. 3. Abscesse im Gebiet des Iliacus. Anatomisches. 249
§. 14. Symptome der subserösen Abscesse. Abscesse im Gebiet des Samenstrangs 250
§. 15. Symptome der Psoas-, der Iliacusabscesse 251
§. 16. Abscesse im hinteren unteren Gebiet des Beckens 253

§. 17—19. C. Geschwülste des Beckens. 254
§. 17. Geschwülste im Becken 254
§. 18. Geschwülste der Beckenknochen 256
§. 19. Geschwülste der Glutaealgegend 257

II. Das Hüftgelenk 258
§. 20. Anatomie und Mechanik des Hüftgelenks 258
§. 21. Bemerkungen zur pathologischen Mechanik des Hüftgelenks. Verlängerung. Verkürzung. Beckenverschiebung etc. 261

§. 22—38. A. Die Verletzungen des Hüftgelenks (Luxationen und Fracturen) 268
§. 22—34. 1. Luxationen. 268
§. 22—33. a. Traumatische Luxation 268
§. 22. Verkommen der Hüftluxation nach dem verschiedenen Lebensalter 268
§. 23. Arten der Hüftluxationen. 268
§. 24. Pathologisch-anatomisches Verhalten (Kapselriss und erhaltener Theil der Kaspel, Lig. Bertini, Muskeln). 270
§. 25. Aetiologie 271
§. 26. Methode der Reposition. 272
§. 27. Luxation nach aussen, nach hinten. Luxatio retroglenoidalis (iliaca, ischiadica). Luxatio iliaca, Entstehung, Symptome. Luxatio ischiadica 272
§. 28. Behandlung. Methode der Reposition 275
§. 29. Luxatio obturatoria (infrapubica). Medianwärts nach innen unten gehende Luxation. Entstehung, Symptome, Behandlung 277
§. 30. Luxation nach innen oben (medianwärts). Luxatio ileopubica, praeglenoidea, ileopectinea. Luxatio pubica 279
§. 31. Luxatio supracotyloidea 281
§. 32. Luxatio infracotyloidea 282
§. 33. Veraltete Schenkelluxation 282
§. 34. b. Luxatio congenitalis 283
§. 35—36. 2. Schenkelhalsbruch (Fractura colli femoris) 287
§. 35. Pathologisch-anatomische u. klinische Bemerkungen 287
§. 36. Behandlung 295
§. 37. Fracturen am Hüftgelenk. Trochanter major, Pfannnenbrüche 296
§. 38. Anhang. Schussfracturen des Hüftgelenks 297

§. 39—55. B. Hüftgelenksentzündung (Coxitis, Coxalgia). 299
§. 39. Formen der Coxitis 299
§. 40—41. Pathologische Anatomie (Coxitis tuberculosa). . . 299

Seite

§. 41. Stadieneintheilung der Coxitis (tuberculosa, fungosa, granulosa). Initialstadium 303
§. 42. Stadium der Abduction (Verlängerung) 305
§. 43. Stadium der Adduction (Verkürzung) 308
§. 44. Pathologisch-anatomische Diagnose 312
§. 45. Reelle Verkürzung (Spontanluxation) 313
§. 46. Untersuchungsmethode, differentielle Diagnose, Erkrankungen der Schleimbeutel in der Nähe der Hüfte, Neoplasmen des Hüftgelenks, Gelenkneuralgie (Coxalgia hysterica). 316
§. 47. Verlauf der Coxitis 319
§. 48. Aetiologie der Coxitis 320
§. 49. Besprechung der anderen, acuten Formen der Coxitis (eiterige, catarrhalisch-eiterige etc.) 321
§. 50. Behandlung der Coxitis 323
Gypsverband. Methode der Anlegung 325
Extension. Methode Taylor 327
§. 51. Behandlung der Abscesse 334
§. 52. Resection des Hüftgelenks. Indication 336
§. 53. Arthritis deformans coxae 338
§. 54. Entzündliche Contracturen und Ankylosen der Hüfte und deren Behandlung 340
§. 55. Behandlung. Extension. Brisement forcé. Resection 342

§. 56—58. C. Operationen am Hüftgelenk 345
§. 56—57. Resectio coxae 345
§. 58. Exarticulatio coxae 351

III. Krankheiten des Oberschenkels 355

§. 59—73. A. Verletzungen. 355
§. 59—64. 1. Fractur des Oberschenkels. 355
§. 59. Anatomisches Verhalten der Fracturen 355
§. 60. Symptome. Diagnose 356
§. 61. Behandlung 358
§. 62. Complicirte Fracturen, Schussfracturen 361
§. 63. Deforme Fracturen und deren Behandlung. . . . 366
§. 64. Pseudarthrosen und deren Behandlung 368
§. 65—73. 2. Verletzungen der Gefässe, Nerven. Aneurymen und Varicen. Unterbindung der Iliaca und Femoralis. 370
§. 65. Verletzungen der Gefässe (Arteria, Vena cruralis). 370
§. 66. Continuitätsunterbindung bei Blutung. 372
§. 67. Verfahren bei Aneurysmen des Oberschenkels . . 372
§. 68—71. Unterbindung der Iliaca, der Femoralis 373
§. 68. Statistik der verschiedenen Operationen (Iliaca externa, Femoral. comm., Femoral. externa) 373
§. 69. Ausführung der Unterbindung der Iliaca externa . 373
§. 70. Unterbindung der Femoralis communis 374
§. 71. Unterbindung der Femoralis externa 375
§. 72. Varicen am Oberschenkel 376
§. 73. Operationen an den grossen Nerven des Oberschenkels 376

§. 74—76. B. Entzündliche Processe am Oberschenkel . . 378
§. 74. Entzündung der Leistendrüsen 378
§. 75. Osteomyelitis acuta am Femur 379
§. 76. Behandlung der Osteomyelitis, der Necrose . . . 382

§. 77—78. C. Geschwülste am Oberschenkel. 385

§. 79. D. Amputation des Oberschenkels 388

Seite

IV. Das Kniegelenk 392

§. 80. Anatomische Bemerkungen. Schleimbeutel. Mechanik der Bewegungen 392

§. 81—87. A. Die Verletzungen des Kniegelenks. 396

§. 81—84. 1. Luxationen 396

§. 81. a. Luxation des Kniegelenks (der Tibia) 396

§. 82. b. Luxatio patellae 399

§. 83. Congenitale, pathologische Luxation 403

§. 84. Abreissung des Lig. patellae (Luxation der Patella nach oben) 403

§. 85—86. 2. Fracturen 405

§. 85. Fractura patellae 405

§. 86. Brüche der Condylen (Femur und Tibia) 410

§. 87. Distorsion, Haemarthros 412

§. 88—113. B. Entzündliche Processe am Knie 414

§. 88—92. 1. Acute Kniegelenksentzündung 414

§. 88. Verschiedene Formen (Hydrops acut., Hydr. fibrinosus, Gonitis purulenta etc.) 414

§. 89. Symptome der acuten Gonitis 416

§. 90—91. Aetiologie der acuten Gonitis. (Entzündung nach langer Ruhigstellung, acuter Rheumatismus, Lues, intermittirender Gelenkhydrops, Pyämie, Gonorrhoe etc.) 418

§. 91. Penetrirende Verletzungen des Gelenks. Schussverletzungen 421

§. 92. Behandlung der acuten Gonitis. Punction, Incision, Drainage etc. Antiseptisches Verfahren. Behandlung der Schussverletzungen. Resection 424

§. 93—100. 2. Die chronischen Entzündungen im Kniegelenk 431

§. 93. a. Tuberculose des Kniegelenks (Fungös-eiterige, granulirend eiterige Gonitis. Tumor albus) 431

§. 93. Pathologisch-anatomische Bemerkungen . . . 431

§. 94. Symptome 434

§. 95. Diagnose 439

§. 96. Prognose, Verlauf 441

§. 97. Häufigkeit der Krankheit. Aetiologie 442

§. 98—100. Behandlung. Aeussere Mittel. Hüter'sche Carbolinjection. Incision. Compression. Extension. Gypsverband. Eröffnung der Abscesse 442

§. 99. Behandlung der Contracturstellung. Redressement. Streckung im Apparat. Extension, Resection . . . 447

§. 100. Resection, Amputation 451

§. 101—102. b. Contracturen im Knie 455

§. 101—102. Behandlung der Contracturen und Ankylosen im Kniegelenk 455

§. 103—108. Genu valgum 459

§. 103. Wesen des Genu valgum. Genu valg. rhachitic. . . 455

§. 104. Genu valgum adolescentium, staticum 461

§. 105. Prognose des Genu valgum 466

§. 106. Behandlung des Genu valgum bei Kindern 466

§. 107. Unblutige Behandlung bei Erwachsenen 468

§. 108. Blutige Operationen zur Beseitigung des Genu valg. 471

1. Osteoarthrotomie (Ogston, Reeves) 471

Seite

2. Osteotomie ausserhalb des Gelenks am Schaftknochen 473
Keilosteotomie der Tibia 473
Osteotomie am Oberschenkel (Chiene, Mac Ewen) 474
§. 109. Genu varum 474
§. 110. Arthritis deformans im Kniegelenk 475
§. 111. Gelenkmaus im Knie und deren Behandlung 475
§. 112—113. Schleimbeutelerkrankung in der Umgebung des Kniegelenks 478
§. 112. Acute Phlegmone der Schleimbeutel (Bursitis praepatellaris acuta etc.) 478
§. 113. Chronische Enzündungsprocesse der Schleimbeutel . . 479

§. 114—116. C. Die Operationen am Kniegelenk 482
§. 114. Resection des Kniegelenks. Methode. Nachbehandlung 482
§. 115. Amputation im Knie (Exarticulation, transcondyläre Amputation) 488
§. 116. Geschwülste der Kniekehle. Aneurysmen. Verletzungen der Poplitea. Unterbindung derselben . 490

V. Unterschenkel 491
§. 117—120. A. Verletzungen 491
§. 117—120. Fracturen 491
§. 117. Formen, Symptome. Complicirte Fracturen, Schussfracturen 491
§. 118. Behandlung der Fractur. Lagerungsapparat. Gypsverband. Malgaigne's Stachel 494
§ 119. Behandlung complicirter Fracturen. Antiseptischer Verband 497
§. 120. Isolirte Fracturen von Tibia und Fibula 498

§. 121—126. B. Entzündliche Processe 498
§. 121—123. 1. Geschwüre. Elephantiasis. Varicen . . 498
§. 121. Geschwüre. Behandlung. Reverdin'sche Operation der Hautüberpflanzung etc. Amputation . . 498
§. 122. Elephantiasis cruris. Unterbindung der Femoralis resp. Iliaca. 503
§. 123. Varicen und deren Behandlung. Excision, Ligatur 504
§. 124—126. 2. Entzündliche Processse und Ernährungsstörungen der Knochen 506
§. 124. Acute Osteomyelitis. Wachsthumsstörungen in Folge davon. Abscess der Tibia 506
§. 125. Rhachitische Verkrümmung und deren Beseitigung. Redressement. Osteoclase. Osteotomie 508
§. 126. Necrotomie am Unterschenkel. Operation von Pseudarthrosen 509

§. 127. C. Geschwülste am Unterschenkel 511

§. 128—129. D. Operationen am Unterschenkel 512
§. 128. 1. Amputation 512
§. 129. 2. Ligatur der Unterschenkelarterien 514

VI. Der Fuss 515

§. 130. Das Fussgelenk und die Fusswurzel 515
§. 130—131. Anatomisch-mechanische Vorbemerkungen 515

		Seite
§. 132.	A. Verletzungen	519
§. 132.	1. Luxationen	519
§. 132—134.	a. Luxation im Fussgelenk und der Fusswurzel	519
§. 132.	*α.* Luxation im Talocruralgelenk. Luxation des Fusses	519
§ 133—134.	*β.* Luxation im Tarsus	522
§. 133.	I. Luxation des Unterschenkels mit dem Talus gegen den Fuss (Luxatio sub talo)	522
§. 134.	II. Complete Luxation des Talus, Luxation beider Gelenke	523
§. 135.	2. Fracturen im Talocruralgelenk und im Tarsus	525
§. 135—136.	a. Fracturen im Talocruralgelenk. (Knöchelbrüche etc.)	525
§. 137.	b. Fracturen im Tarsus	530
§. 138.	Distorsion	531
§. 139—140.	c. Complicirte Fractur im Fuss und Tarsus. Schussverletzungen	532
§. 141—142.	3. Verletzungen der Sehnen und Luxation derselben (Luxation der Peronei, des Tibialis posticus, Trennung der Achillessehne). Tenotomie der Achillessehne	536
§. 141.	Luxation der Peronealsehnen. Luxation des Tibialis posticus	536
§. 142.	Ruptur und Durchschneidung der Achillessehne	536
	Tenotomie an der Achillessehne	538
§. 143—146.	B. Entzündliche Processe im Fussgelenk und im Tarsus	539
§. 143.	Pathologisch-anatomische Vorbemerkungen	539
§. 144.	Erscheinungen der Entzündung im Fussgelenk und Tarsus. (Hydrops, Gelenkeiterung, fungöse Form, synoviale, ostale Processe)	541
§. 145.	Aetiologie, Häufigkeit, Prognose	543
§. 146.	Behandlung der Fussgelenksentzündung. Compression, Resection etc.	544
	Behandlung der Entzündungen im Tarsus	546
§. 147—153.	C. Die Operationen am Fuss	547
§. 147—148.	1. Die Resectionen des Fussgelenks und einzelner Knochen des Tarsus	547
§. 147.	Die Resection des Fussgelenks	547
§. 148.	Resection im Tarsus, Exstirpatio tali, calcanei etc.	551
§. 149—153.	2. Die partiellen Fussamputationen	552
§. 149.	1. Lisfranc	553
§. 150.	2. Chopart	555
§. 151.	3. Amputatio pedis sub talo	558
§. 152.	4. Amputation im Fussgelenk nach Pirogoff	559
§. 153.	5. Amputation im Fussgelenk nach Syme	563
§. 154—169.	D. Die Contracturen am Talocruralgelenk und am Tarsus	564
§. 154.	Uebersicht der Contracturen	564
§. 155—156.	Paralytische Contracturen am Fuss	566
§. 157.	Spitzfuss (Pes equinus)	575
§. 158.	Hackenfuss, Pes calcaneus	577
§. 159—163.	Klumpfuss, Pes varus, Pes equinovarus. Congenitale Form	578
§. 159.	Erscheinungen. Pathologische Anatomie	578
	Genese. Aetiologie	581

Seite

§. 160. Behandlung des Klumpfusses 583
Wahl der Zeit. Principien der Behandlung . . 585
Gypsverband. Magnesitverband 585
§. 161. Behandlung des Klumpfusses mit modellirbaren Schienchen 588
§. 162. Maschinenbehandlung 590
§. 163. Behandlung schlimmer Fälle durch forcirte Streckung und Operation 591
§. 164—169. Der Plattfuss, Pes valgus, planus etc. 593
§. 164. Pes valgus congenitus, calcaneo-valgus 593
§. 165. Pes valgus acquisitus, rhachiticus, staticus . . 596
Genese des Plattfusses (rhachiticus, staticus). Entwickelung des Fusses, Fussgewölbe. Personen, welche am Plattfuss erkranken etc. 597
§. 166. Symptome des Pes valgus 600
§. 167. Contracter statischer Plattfuss 602
§. 168. Verlauf. Pathologische Anatomie 605
§. 169. Behandlung. Schienenschuh, Sohlenpolster. Redressement der Contractur in Narcose 606
§. 170. E. Geschwülste am Fuss. Ganglien, Exostosen etc. 607

VI. Metatarsus und Zehen 609

§. 171—173. A. Verletzungen 609
§. 171. 1. Luxation 609
§. 171. a. Luxation im Metatarsotarsalgelenk 609
§. 172. b. Luxation der Zehen 610
§. 173. 2. Fractur 610

§. 174—181. B. Entzündliche Processe 610
1. Knochen und Gelenke 610
§. 174. Chronische Entzündung in den Knochen und Gelenken 610
§. 175—176. Entzündungen im Metatarsophalangealgelenk des Hallux 612
§. 175. Hallux valgus 612
§. 176. Podagra 614
§. 177—181. 2. Weichtheile 614
§. 177. Gangrän am Fuss. Altersbrand, Erfrierung etc. 614
§. 178. Geschwüre am Fuss, syphilitische 616
§. 179. Eingewachsener Nagel 617
§. 180. Geschwüre der Planta, Mal perforant etc. . . . 619
§. 181. Hühneraugen, Clavi etc. 620
§. 182. C. Operationen am Metatarsus und den Zehen 621

LEEDS & WEST-RIDING
MEDICO-CHIRURGICAL SOCIETY

Die chirurgischen Krankheiten der Extremitäten.

Die chirurgischen Krankheiten der oberen Extremität.

I. Die Schlüsselbein- und Schultergegend.

A. Verletzungen.

1. Fractura claviculae, Bruch des Schlüsselbeins.

§. 1. Für die Fracturen, welche das Schlüsselbein treffen, ist wegen der verschiedenen, anatomisch-mechanischen Verhältnisse eine Eintheilung des Knochens in drei Gebiete zweckmässig; wir unterscheiden ein äusseres, ein mittleres und ein inneres Drittheil. Das äussere Drittheil ist verhältnissmässig am meisten fixirt durch Bänder, welche zu den angrenzenden Knochen verlaufen. Mit dem Acromion bildet es die Articulatio acromioclavicularis an seinem lateralen Ende, während über die Hälfte von dem inneren Theil durch ein derbes Band, das sich in das Lig. conoideum und trapezoideum theilende Ligamentum coracoclaviculare posticum, an den Process. coracoideus des Schulterblatts befestigt ist. Dazu inseriren sich an ihm gegenüber zwei Muskeln (Deltoideus, Trapezius).

An der äusseren Grenze des gedachten Bandes beginnt das vor dem ersten Intercostalraum und der zweiten Rippe gelegene mittlere Drittheil. An die hintere Seite dieses cylindrischen Knochentheils inserirt sich ausser dem Subclavius und einem Theil des Pectoralis minor der oberflächliche Theil von der hier bandartig derben Fascia coraco-clavicularis (Lig. coraco-clavicular. antic., Henle).

Wo sich die Clavicula kreuzt mit dem lateralen Rand der ersten Rippe, da beginnt das innere Drittheil. Mit dem Knorpel dieser Rippe ist es durch das Lig. costoclaviculare verbunden, während sich an den nach unten und oben gegenüberstehenden Seiten der Pectoralis major und der Schlüsselbeinkopf des Kopfnickers inseriren. An dem Brustbeingelenk schwillt der Knochen zu einem prismatischen Gelenkkörper an.

Schlüsselbeinbrüche kommen ziemlich häufig vor. Sie mögen etwa 15 Procent aller Knochenbrüche betragen (Gurlt). Am häufigsten ereignen sie sich im ersten Decennium des Lebens. Ja es sind bereits intrauterin entstandene und geheilte, wie auch bei der Geburt acquirirte beobachtet worden. Während in dieser ersten Lebenszeit die Geschlechter gleich häufig betroffen sind, vertheilen sich die später acquirirten so, dass nur $^1/_9$ auf Frauen kommen. Obwohl der Knochen mit seiner Vorderfläche Gewaltangriffen ausgesetzt daliegt, so kommen doch Fracturen durch directe Gewalteinwirkung nur selten vor, am häufigsten noch an dem äusseren, durch seine Lage an der vorspringenden Schulter am meisten exponirten Drittheil. Die überwiegende Mehrzahl

der fraglichen Verletzungen wird hervorgerufen durch die Einwirkung einer indirecten Gewalt auf das laterale Ende des Knochens, sei es durch einen Stoss auf die Schulter oder den Oberarm in der Achse des Knochens, oder auch durch eine Gewalteinwirkung auf die Hand, welche sich bei Feststellung des ausgestreckten Arms im Ellenbogen- und Schultergelenk auf das Schulterblatt und das Schlüsselbein überträgt. Dabei stemmt sich das mediale Ende in seiner Sternalgelenkverbindung an und der schwach Sförmig gebogene Knochen bricht meist an seiner dünnsten Stelle, dem mittleren Dritttheil resp. der Verbindung zwischen mittlerem und äusserem ein, wie der gegen den Boden gestemmte Stab, welchen man durch einen Druck von oben nach unten über seine Elasticitätsgrenze hinaus biegt.

Es giebt auch Infractionen der Clavicula durch Muskelaction. Sie kommen wesentlich zu Stande bei plötzlichen, ruckweisen Bewegungen, welche mit der oberen Extremität vorgenommen werden, beim raschen Erheben einer schweren Last über den Kopf, auffallend häufig beim Häckselschneiden, auch beim raschen Zudrücken einer schweren Thür. Wenn auch durch die Muskelaction hier der Anlass zu der Entstehung des Bruches gegeben wird, so haben wir es doch wohl nicht mit Brüchen durch Muskelaction sensu strictiori zu thun. Ein Theil dieser Fracturen entsteht wohl in ähnlicher indirecter Art, wie wir es eben geschildert haben. Denn bei dem Zudrücken einer Thür ebenso wie beim Häckselschneiden wird, sobald die Bewegung durch ein Hinderniss aufgehalten wird, die Clavicula gebogen und kann dabei einbrechen. Auch lässt sich noch ein anderer Mechanismus denken, welcher wohl für die beim Aufheben einer Last beobachteten Fracturen wirken mag. Das äussere Ende des Schlüsselbeins dreht sich mit dem Schulterblatt und dem Arm bei den Bewegungen des erstgedachten Knochens um den im Sternalgelenk gedachten Mittelpunkt über den Thorax hin. Dreht sich das Schulterblatt so, dass sein hinterer Winkel nach hinten und oben steigt, so senkt sich die Schulter und mit ihr das Schlüsselbein. Dies kann so weit gehen, dass sich das Schlüsselbein dabei gegen den lateralen Rand der ersten Rippe anstemmt und nun der vor dieser Stelle gelegene Theil bei einer raschen, stossartigen Bewegung abgeknickt wird (Levy).

Dass auch Schlüsselbeinbrüche auf beiden Seiten zugleich vorkommen können, wie es in der That der Fall ist, begreift man leicht nach den obigen Bemerkungen über ihre Entstehung (Compression beider Schultern etc.).

Etwa die Hälfte aller Brüche kommen auf das mittlere Dritttheil und noch ein weiteres Dritttheil auf die Grenze zwischen mittlerem und äusserem Stück. Am seltensten sind die Brüche des inneren Dritttheils. Besonders bei Kindern ereignen sich nicht selten Infractionen.

Die vollkommenen Brüche des mittleren Dritttheils sind selten reine Querbrüche, meist verlaufen sie mehr weniger schräg, zuweilen so schräg, dass sie ein Stück in der Längsachse liegen. Der Verlauf des Bruches ist bald von hinten innen oben nach unten aussen vorn, bald umgekehrt. Verhältnissmässig oft fehlt jede Dislocation bei diesen Brüchen, während in anderen Fällen die Fragmente sich erheblich ad axin gegeneinander verschieben und daneben das eine sich im Winkel zu dem anderen stellen kann, so dass der fracturirte Knochen eine T- oder Y-Form annimmt. (Siehe die beiden Figuren nach Gurlt.) Selbstverständlich wird durch solche Verschiebung der Knochen erheblich verkürzt. Comminutive Brüche sind im ganzen selten, doch beobachtet man das Herausbrechen eines grösseren und kleineren Stücks aus der Mitte. Zuweilen dreht sich ein kleines Bruchstück vollständig

Fig. 1.

Verschiebung der Fragmente in T-Form.

Fig. 2.

Durchschnitt eines Schrägbruchs mit Verschiebung.

herum, so dass es mit seiner Längsachse senkrecht zu der Achse des Schlüsselbeines steht.

Was die Verschiebung der Fragmente betrifft, so ist in den meisten Fällen das innere Stück des fracturirten Knochens nach oben, das äussere nach unten dislocirt. Dabei sind die Fragmente an der Stelle der Fractur so gelagert, dass sie meist einen mit dem Scheitel nach oben und hinten gerichteten Winkel bilden, wobei das untere Fragment vor oder hinter dem oberen steht und dadurch eine äussere Prominenz zu Tage tritt. Diese am häufigsten eintretende Dislocation ist bedingt durch das Herabsinken der nach Einbrechen des Schlüsselbeins nicht mehr am Thorax hinreichend fixirten Schulter. Die Muskeln thun zu der Verschiebung, wobei die Schulter nach vorn innen und unten sinkt, nicht viel. Wohl aber kann, nachdem die Dislocation zu Stande kam, der Zug des Clavicularkopfs vom Kopfnicker dieselbe durch Erhebung des inneren Stücks vermehren; besonders dann, wenn die entsprechenden Bänder ausgiebig zerrissen sind. (Linhart). Sehr selten nur tritt bei diesen Fracturen eine Lageabweichung der Fragmente in der Art ein, dass das Acromialende höher steht.

Sehr verschieden in Beziehung auf Dislocation verhalten sich die Brüche des äusseren Drittheils. Hier sollen besonders die im Bereich des Lig. coraco-clavicular., zumal die, welche zwischen Lig. trapezoid. und conoid. liegen, keine Tendenz zur Dislocation haben, indem sie durch die Bänder und die gegenständigen Muskeln in situ erhalten werden (R. Smith). Selbstverständlich kommen dagegen auch hier erhebliche Verschiebungen vor, falls die betreffenden Bänder zerrissen sind (Gordon, Gurlt). Dann tritt die Form von Dislocation ein, welche beim Bruch des acromialen Theiles vom äusseren Drittheil die gewöhnliche ist. An diesem nach aussen vom Lig. trapezoid. gelegenen, etwa 3 Centimeter langen Stück pflegt die Dislocation so einzutreten, dass das äussere Fragment sich aufrichtet (Zug des Muscul. trapezius, Drehung des Schulterblattes mit dem unteren Winkel nach vorn). Es geht dies zuweilen soweit, dass dies Fragment in rechtem

Winkel mit dem inneren zusammenstösst, wodurch eine erhebliche Verkürzung herbeigeführt wird.

Bei den Brüchen am sternalen Ende kann die Dislocation ganz fehlen, oder das innere bleibt in situ, das äussere steigt nach vorn und auswärts, folgend der Schwere der heruntersinkenden Schulter. Hatte die Fractur sehr nahe am Gelenk statt, so kann die Dislocation einer Luxation sehr ähnlich werden (R. Smith).

§. 2. Besonders bei Kindern ereignen sich Schlüsselbeinbrüche fast symptomlos, sei es, dass man überhaupt nur eine Infraction vor sich hat, oder dass es sich um Bruch mit geringer Verschiebung handelt. Hier ist man darauf angewiesen, die Diagnose durch die Feststellung der Art der Gewalteinwirkung, wie durch den doch nie fehlenden, localen Brustschmerz zu machen, und meist wird durch die bald eintretende Blutfärbung der Haut, wie später durch den Callus die Wahrscheinlichkeitsdiagnose bestätigt. Wer sich in solchen Fällen darauf verlässt, dass kein Schlüsselbeinbruch vorhanden sein soll, wenn der Verletzte den Arm über den Kopf erheben kann, der wird oft die Fractur übersehen. Denn dies Symptom tritt offenbar nur darum ein, weil der Kranke eben bei der gedachten Bewegung Schmerz empfindet.

Häufiger aber findet man doch ziemlich bestimmte Erscheinungen der in Rede stehenden Verletzung. Die Schulter ist sammt dem lateralen Bruchstück nach unten, nach innen und vorn gesunken, das Schulterblatt stellt sich dabei mehr in sagittaler Richtung an die Seitenwand des Thorax und der Arm ist nach innen rotirt. Dieser Bewegung entspricht dann auch fast immer eine sicht- und fühlbare Dislocation, welche meist um so leichter nachweisbar ist, je mehr sich die Fragmente im Winkel zu einander gestellt haben. Besonders auffallend ist zuweilen die Prominenz des nach oben gezogenen, acromialen Endes bei den Fracturen im äusseren Drittheil. Im mittleren Drittheil ist die Verschiebung am leichtesten sichtbar und sammt der Crepitation hier auch am deutlichsten fühlbar. Meist bilden ja hier, wir wir oben sahen, die Fragmente einen Winkel mit dem Scheitel nach oben resp. nach oben hinten, und bald ragt das Ende des inneren, bald das des äusseren Fragmentes stark nach vorn gegen die Haut vor. Sind die Fragmente stark ad axin verschoben, so ist die Verkürzung besonders ausgesprochen. Oft neigt der Verletzte den Kopf zur Entspannung des Kopfnickers stark nach der Seite des gebrochenen Knochens. Ueber die Erscheinungen bei Fractur des sternalen Theils verweisen wir auf das oben zur Dislocation bemerkte. Hier wie bei der Fractur am acromialen Ende kommt die Luxation diagnostisch in Frage.

Obwohl das Schlüsselbein den grossen Gefässen und Nerven sehr nahe liegt, so sind doch fast nur bei den directen, besonders bei den Schussfracturen, gleichzeitige Verletzungen dieser Theile beobachtet worden. Nur einige Male wurden bei uncomplicirter Fractur schwere Erscheinungen von Gefässverletzung gesehen, und nur in seltnen Fällen folgte der Verletzung eine Lähmung im Gebiet des axillaren Plexus,

und diese war einige Mal offenbar nicht Folge der Fractur, sondern der Behandlung (Achselkissen).

Der Schlüsselbeinbruch heilt fast immer in relativ kurzer Zeit (20 bis 40 Tage) und selbst die verhältnissmässig oft bleibende Deformität pflegt keine irgendwie erhebliche, functionelle Schädigung der Extremität zu bedingen. Nach einiger Zeit glätten sich auch die Prominenzen und die Verkürzung bleibt häufig als einziges Zeichen der Fractur übrig. Zuweilen allerdings beobachtet man abnorme Heilungsvorgänge, wie Ankylose eines Fragments mit dem Proc. coracoideus oder der ersten Rippe, oder eine Pseudarthrose. Aber selbst die Pseudarthrose ist meist von keiner schweren Bedeutung für den Gebrauch des Arms (Gurlt).

§. 3. Bei keiner Fractur kommt es so häufig vor, dass sie fast ohne Behandlung heilt, wie bei der des Schlüsselbeins. Besonders bei Kindern fehlt in so vielen Fällen jegliche Dislocation, dass man mit der den Arm erhebenden, in rechtwinklicher Stellung desselben angelegten Mitella vollständig bei der Behandlung ausreicht. Aber auch dann, wenn Dislocation in geringem Grade vorhanden ist, erscheint es gerathen, sich mit dieser einfachen Therapie zu begnügen, da die functionelle Tüchtigkeit des Armes selbst bei Heilung mit geringer Dislocation durchaus nicht geschädigt wird. Nur bei Frauen, welche auch eine geringe Deformität des unverhüllt getragenen Halses befürchten, ist man zuweilen zu einer complicirten Behandlung gezwungen. Ist die Deformität nur leicht, so gelingt ihre Beseitigung öfter dadurch, dass man die Flexion des Ellbogens in der Mitella bis zum spitzen Winkel steigert, so dass die Hand nahe der gesunden Schulter zu liegen kommt (Nélaton). Wer sich zur Bettlage entschliesst, erreicht ein gutes Resultat noch sicherer durch flache Rückenlage mit einem Polster im oberen Theile des Rückens, welches die Wirkung hat, dass die Schultern nach hinten sinken.

Wenn somit ein grosser Theil dieser Brüche weder dem Arzt noch dem Patienten viel Sorge macht, so giebt es dagegen eine kleinere Minorität, bei der jeder Versuch, die erhebliche Dislocation während der Heilung dauernd zu beseitigen, zu Schanden wird. Eine ganze Legion von Verbänden stehen dem Chirurgen zur Verfügung und mit keinem wird das Ziel annähernd sicher erreicht. Das ist leicht begreiflich. An dem Knochen selbst kann man nicht, wie an den Extremitätenknochen feststellende Schienen anbringen. Will man überhaupt durch einen Verband, welcher wesentlich auf den fracturirten Knochen selbst berechnet ist, etwas erreichen, so kann dies wohl nur durch erhärtetes Material und dann noch am sichersten durch Gypscompressen geschehen, welche aber wieder nur dann günstig wirken können, wenn sie einen grossen Theil des Thorax und der Arme mit umfassen. Das Auflegen einer Guttaperchaschiene, welche man erhärten lässt und hernach mit Heftflaster fixirt (Dürr), ist gewiss ohne gleichzeitige Einwirkung auf die Extremität ganz unsicher.

Somit muss man, um die Deformität zu heben und ihr Wiederzustandekommen zu verhüten, die mit dem äusseren Ende des fracturir-

ten Knochens in Verbindung stehende obere Extremität in die entsprechende, der Dislocation entgegengesetzte und sie beseitigende Stellung bringen. Schulterblatt sammt Extremität sind nach unten vorn und innen gesunken. Beseitigt man durch einen Zug an der Schulter nach aussen, während sie zugleich gehoben und nach hinten bewegt wird, diese perverse Stellung, so führt man das fracturirte äussere Stück wieder in seine normale Lage dem inneren entgegen. Man bewirkt dies, indem man die beiden Schultern mit den Händen nach hinten zieht, während man etwa das Knie im Rücken des Patienten ansetzt. Zuweilen gelingt die Reposition erst, nachdem man Narcose eingeleitet hat. Ein directer Druck auf die prominirenden Fragmente hilft oft dabei zweckmässig nach. Wenn nun auch die Reduction in den meisten Fällen leicht herbeigeführt wird, so liegt die Schwierigkeit darin, dass man die bewegliche, schwere obere Extremität sammt dem Schulterblatt an dem beweglichen Thorax, welcher noch dazu erhebliche Schnürung nicht verträgt, kaum in der gewünschten Stellung zu halten im Stande ist. Zieht man die Verbandstücke zu fest an, so drücken sie, macht man den Verband nur lose, so leistet er gar nichts. Gypsverbände nach Art der Desault'schen und Anderer angelegt (Pirogoff, Weber, Czerny), oder Guttapercha (Jaquet) halten unzweifelhaft besser, aber sie sind unbequemer und werden öfter wegen Erschwerung der Respiration nicht vertragen.

Fig. 3.

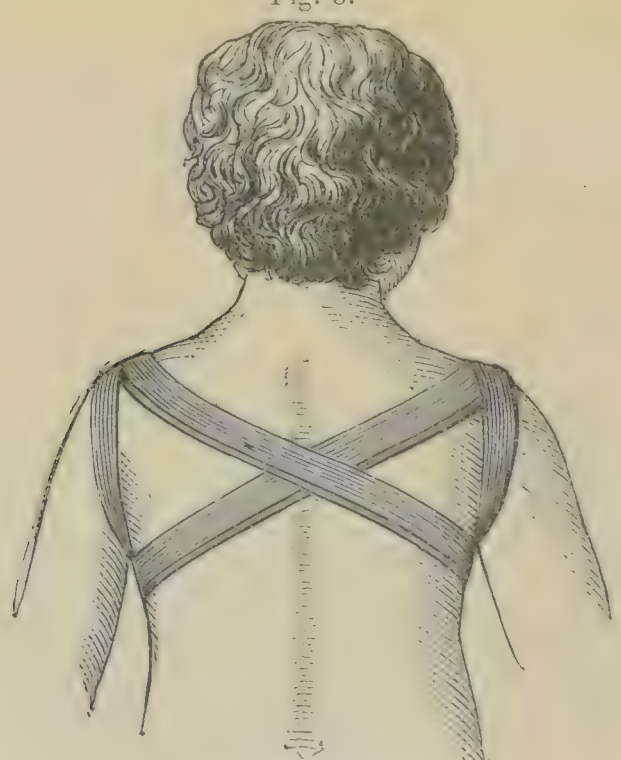

Petit'sche Achtertour.

Gurlt hat die verschiedenen Verbände in solche getheilt, welche nur einige der oben aufgestellten Indicationen. und in solche, welche alles zu erfüllen suchen. Bald sind Binden, bald Tücher, bald Gurte und Schnallenriemen verwendet worden. Eine Anzahl der Verbände wirken nur rückwärts und aufwärts ziehend. Das Aufwärtshalten wird durch die Mitella, oder durch einen besonderen kapsel-

artigen Apparat oder auch durch einen Aermel besorgt, welcher an Hand und Vorderarm mit einem Riemen versehen ist, der an einem Ring um die gesunde Schulter fixirt wird, während das Rückwärtshalten theils mit der seit Petit als Achterbinde bekannten, die Schultern umgebenden Tour (dasselbe kann auch mit einem zusammengelegten langen Tuch oder mit einem 8 förmigen Riemen [Brüninghausen] erreicht werden), oder mit besonderem, am Rücken angebrachten schienenartigen Apparaten, gegen die die Schultern angezogen werden (Heister's Kreuz, die Rückenschiene von Brefeld, Bierkowsky u. A.), versucht wird.

Fig. 4.

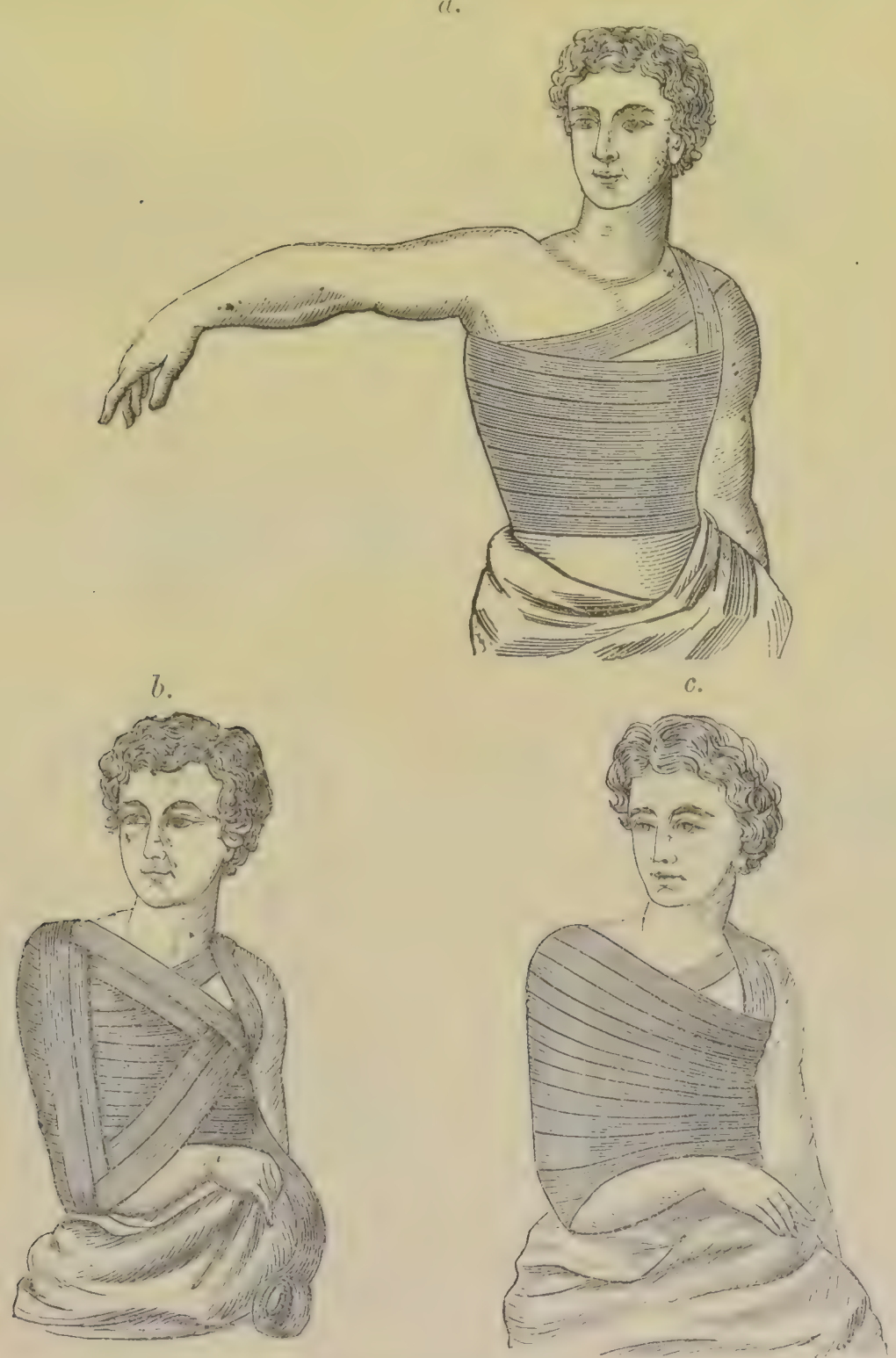

Desault's Verband (nach Richter).

Am zahlreichsten sind die, welche die Schultern nach auswärts und aufwärts ziehen sollen. Das Modell, an welches sich die Modificationen mehr weniger anlehnen, ist der Desault'sche Verband. Ein Kissen von Keilform kommt in die Achsel und wird hier durch circuläre Bindentouren am Thorax befestigt. Dann wird der auf das Kissen angedrückte Oberarm ebenfalls mit Cirkeltouren am Thorax fixirt, und nun kommen Mitellatouren, welche den Vorderarm am Nacken fixiren (siehe Figur 4).

Vielfach im Gebrauch war der dem ähnliche Boyer'sche Verband. Das Achselkissen wird durch Gurte an der gegenüberliegenden Schulter fixirt, dann an einem Brustgürtel mit Bracelet der Oberarm durch Gurte und Schnallen befestigt (siehe Figur 5).

Fig. 5.

a.

Thoraxgurt.

c.

b.

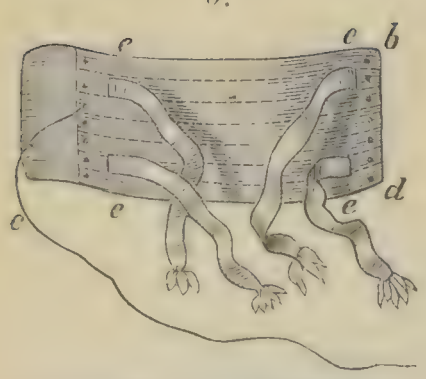

Der Armriemen zur Befestigung des Keilkissens.

Boyer's Verband (nach Richter).

Fügt man zu dem letztern Verband die Petit'schen Achtertouren, so ist den drei Indicationen, dem Rückwärts-, Aufwärts- und Auswärtsziehen genügt. Dies ist z. B. in dem Verband von Ch. Bell der Fall. Hier werden nach Polsterung der Achselhöhle Petit's Achtertouren mit zweiköpfiger Binde angelegt, mit dem Rest der Binde wird ein Achselkissen und gegen dieses der Arm befestigt. Aber es werden beide Schultern, auch die unverletzte nach rückwärts gezogen. Theoretisch das Vollkommenste erreichen dagegen die, bei welchen sich das Rückwärts-, Aufwärts- und Auswärtsziehen nur auf die verletzte Schulter beschränkt. Derart ist z. B. der Verband von Fischer (siehe bei Gurlt). Um die gesunde Achsel ist ein gepolsterter Ring gelegt. An diesem ist ein Achselkissen für die andere Seite mit Bändern befestigt. Der verletzte Arm ist mit einem Aermel von den Fingern bis zur Achsel bekleidet, an welchem 4 starke Doppelbänder, 2 am Oberarm, 1 am Vorderarm, 1 am Handende befestigt sind. Nachdem man die Reposition gemacht hat, werden die drei oberen Bänder über den Rücken hin nach dem Achselring der gesunden Seite geführt und hier fest angezogen, so dass sie den Arm nach hinten und zugleich die Schulter nach aussen stellen. Der Arm wird nämlich über das Keilkissen hin durch sie wie durch das über die Brust hin zur vorderen Seite des Achselringes geführte vierte Band gegen den Leib und die Brust gezogen.

Reicht man also mit der Mitella nicht aus, sei es bei rechtwinkliger oder bei spitzwinkliger Stellung des Arms, und kann man auch den Patienten nicht während der Dauer der Heilung liegen lassen, so muss man zu einem der gedachten Verbände greifen. Bedient man sich eines Achselkissens, so ist es zweckmässig, ein Luftkissen etwa von der halben Länge des Oberarms zu gebrauchen. Da der Verband um den Thorax leicht drückt oder locker wird, so ist, wenn man damit auskommt, Befestigung des Kissens und Armes an einem Achselring der gesunden Seite, etwa nach Art des Fischer'schen Verbandes (siehe oben), zweckmässig. Muss man aber den Verband um den Thorax legen, so erreicht man gewiss am meisten, wenn man durch einen modificirten Desault'schen Gypsverband nach gemachter Reposition den Arm dauernd gegen den Thorax fixirt (O. Weber, Czerny).

In der letzten Zeit hat sich ein einfacher und leicht anzulegender Heftpflaster Verband von Sayre Anerkennung erworben. Volkmann behauptet, dass man mehr damit erziele, als mit jedem anderen Verband.

Der Verband besteht aus drei langen, 2—3 Finger breiten Heftpflasterstreifen. Man legt den ersten von der Mitte der inneren Seite des kranken Oberarms beginnend spiralig nach hinten und oben über die äussere Fläche des Oberarms, unter der Schulter weg über den Rücken und unter der Achsel der gesunden Seite bis zur Mamma. Diese Tour hebt die Schulter und zieht sie mit Kraft nach hinten. Der zweite Streifen hat ebenfalls die Aufgabe des Schulterhebens und er geht von der gesunden Schulter schief über die Brust unterhalb des rechtwinklig gebogenen Ellbogens der kranken Seite und von da zurück schief über den Rücken nach der Anfangsstelle an der gesunden Schulter. Der dritte Streifen umfasst das Handgelenk, während seine beiden Enden, über die Fracturstelle hin an der Vorderfläche des Thorax hinauflaufend, auf der Höhe der kranken Schulter befestigt werden. Er soll wesentlich durch das Gewicht des Vorderarms den nach oben gerichteten Scheitel der Fractur nach abwärts drängen und ist besonders wirksam, wenn der Bruch, wie dies ja häufig der Fall ist, etwa in der Mitte des Schlüsselbeins liegt. Der gedachte Verband, etwas modificirt, ist auch noch bei manchen anderen Verletzungen in der Schultergegend, welche mit Herabsinken der Schulter verbunden sind, anwendbar.

Fig. 6.

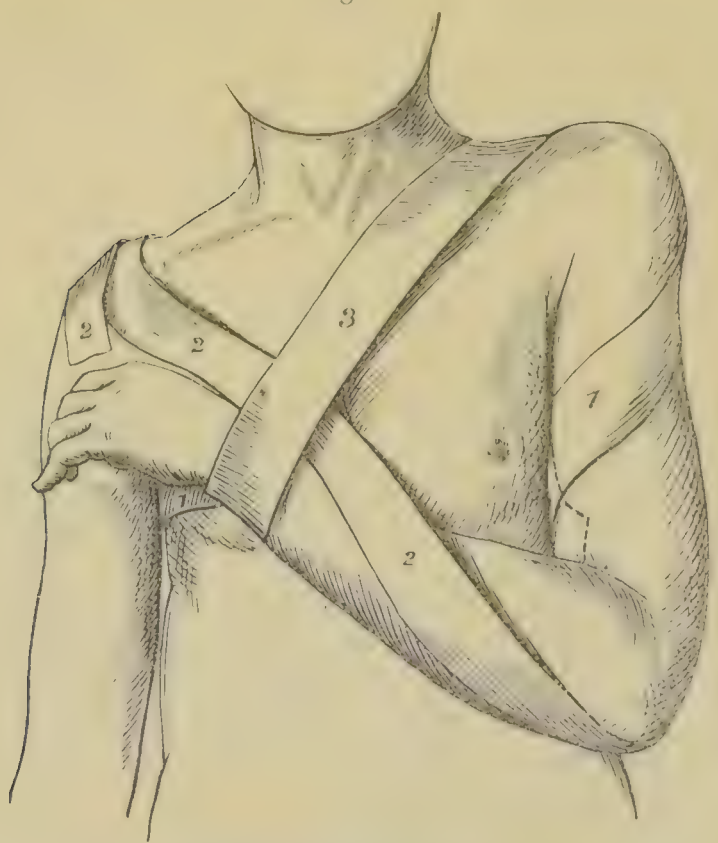

Heftpflasterverband nach Sayre.
Die verschiedenen Heftpflastertouren sind mit 1. 2. 3. bezeichnet.

2. Luxation des Schlüsselbeins.

a. Luxation des sternalen Endes.

§. 4. In dem Sternoclaviculargelenk articulirt der Schultergürtel an einer kleinen Stelle mit dem Rumpfskelett. Das Schlüsselbein ist in einem Doppelgelenk mit einer Bandscheibe an der Seitenfläche vom obersten Brustbeinende und in der Vertiefung zwischen diesem und dem Knorpel der ersten Rippe befestigt. Die Bandscheibe ist über der Anheftung des Rippenknorpels an das Brustbein angewachsen. Vor ihr articulirt also das Schlüsselbein direct mit dem Rippenknorpel. Dieser Theil hat auch allein eine bestimmte Beweglichkeit vermöge der Gestaltung des Schüsselbeins um eine von hinten nach vorn gehende Achse. Sie vermittelt Hebung und Senkung des Schlüsselbeins, während die mehr syndesmosenartige Brustbeinverbindung vermöge der Elasticität des Faserknorpels und dessen Verschiebbarkeit am Brustbein ziemlich freie Bewegungen um senkrechte und quere, durch sie hin verlaufende Axen gestattet.

Die Senkung des Armes und des Schlüsselbeins wird gehemmt durch das Aufliegen des Schlüsselbeinkörpers auf der ersten Rippe wie durch das Ligam. interclaviculare und die unten an der ersten Rippe, oben am Schlüsselbeinende fixirte Bandscheibe. Ein Stoss, welcher die Schulter nach unten treibt, kann bewirken, dass das Schlüsselbein eben auf der 1. Rippe ein Hypomochlion findet und sich mit seinem oberen Ende nach Abreissung der Bandscheibe wie eines Theils des Lig. nach oben verschiebt. Bei der Hebung spannt sich das vom Rippenknorpel dicht neben der Anheftung der Bandscheibe schräg seitwärts ansteigende Lig. costaclaviculare. Ein Stoss, welcher die Schulter stark nach hinten oben treibt, vermag, indem sich auf dem Körper der ersten Rippe ein Stützpunkt für das mittlere Drittheil des Schlüsselbeins bildet, den Gelenkkopf gegen die vordere Wand der Kapsel und nach Zerreissung dieser aus seiner Brustbeinverbindung heraus nach vorn zu

drängen. Ein die Schulter hinten treffender, sie nach vorn treibender Stoss drängt den Kopf direct gegen die hintere Kapselwand und nach Sprengung derselben nach innen auf die hintere Fläche des Brustbeins. Dasselbe kann durch einen direct von vorn nach hinten den Kopf des Schlüsselbeins treffenden Stoss geschehen.

Aus dem Vorstehenden erhellt, dass Luxation in drei Richtungen möglich ist, welche wir ihrer relativen Häufigkeit nach in folgender Reihenfolge aufführen:

1. Luxation nach vorn. Der Kopf des Schlüsselbeins steht auf dem Gelenkrand des Brustbeins direct unter der Haut.
2. Luxation nach hinten. Der Kopf steht hinter dem Brustbein und unter den Muskeln (Sternohyoideus und Sternomastoideus).
3. Luxation nach oben. Der Kopf steht nach oben vom Brustbeingelenk zwischen Sternomastoideus und Sternohyoideus (Malgaigne).

§. 5. Malgaigne unterscheidet bei den vorderen und hinteren Luxationen vollkommene und unvollkommene Formen.

Die unvollkommenen gelten besonders für die zuweilen zu beobachtenden pathologischen Verrenkungen. Man hat solche bei granulirender Gelenkentzündung gesehen und offenbar sind sie nicht so ganz selten bei Scoliose. Andeutungen von dem, was Dawin (A. Cooper) bei einer Scoliotischen beobachtete, welcher durch starkes Nachvorntreten des Schulterblattes das Schlüsselbein nach hinten hinter das Brustbein gedrängt wurde, so dass es den Oesophagus drückte und um die Beschwerden zu heben, resecirt werden musste, kommen öfter vor. Häufiger kommt es allerdings vor, dass an der Seite der Concavität mit dem Zurücktreten der Schulter das Gelenkende etwas nach vorn ausweicht. Fälle, in welchen allmälig nach einer durch Trauma entstandenen Gelenkentzündung der Gelenkkopf nach vorn ausweicht, hat auch Lotzbeck mitgetheilt. Dazu haben wir Beobachtungen über angeborene habituelle Luxation (Heusinger).

Luxation nach vorn (Luxatio praesternalis).

Desault sah die Luxation zu Stande kommen dadurch, dass der Verletzte einen heftigen Stoss auf den Rücken erhielt, während die Schultern nach hinten gezogen wurden. In ähnlicher Weise wirkten wohl die meisten der angegebenen Ursachen, von Fall auf die Vorderfläche der Schulter, Ueberfahrenwerden der Schulter. Manche Fälle müssen allerdings durch einen complicirten Mechanismus erklärt werden.

Die Erscheinungen sind kaum verkennbar. Das Schlüsselbein steht unter der Haut am vorderen Rand seiner Brustbeingelenkgrube, meist soll es etwas nach unten stehen, so dass man die Gelenkgrube fühlen kann (Malgaigne). Die Vertiefungen oberhalb und unterhalb des Knochens sind stark ausgesprochen. Die Fasern der Sternalinsertion des Kopfnickers können sich zwischen Schlüsselbein und Pfannenrand einklemmen und der Kopf des Verletzten neigt sich nach der kranken Seite. Die Schulter hat mit dem Schlüsselbein ihren Halt verloren, sie senkt sich nach unten in ähnlicher Weise wie bei der Fractur.

Alle Beobachtungen, bis auf die neuesten, beweisen, dass es mit einem Zug an der Schulter nach aussen und hinten, bei directem Druck auf den Schlüsselbeinkopf, leicht gelingt, die Luxation zu beseitigen, aber nur sehr schwer, die Reduction zu erhalten. Alle möglichen Schlüsselbeinfracturverbände sind versucht worden, aber meist blieb eine

unvollkommene Luxation zurück. Nélaton räth, den Oberarm mit einem Gürtel an dem Stamm zu befestigen, und ein englisches Bruchband mit der einen Pelotte auf den luxirten Kopf, mit der anderen auf den Rücken anzulegen, während die Feder die gesunde Seite unter der Achselhöhle umgreift. Ob nicht eine Guttaperchaschiene von beiden Schultern über die Schlüsselbeine hin, bei reponirtem Schlüsselbein angelegt und mit Heftpflasterstreifen befestigt, noch sicherer wirkte?

Uebrigens litt die Functionstüchtigkeit des Armes nur selten erheblich, auch wenn die Luxation nicht ganz verschwand.

Luxation nach hinten (L. restrosternalis).

§. 6. Entsteht durch einen Stoss oder Fall, welcher die Schulter nach vorn treibt, oder durch eine direct den Schlüsselbeinkopf in der Richtung von vorn nach hinten treibende Gewalt (siehe oben). Der Gelenkkopf stellt sich meist nicht nur nach hinten, sondern er tritt zugleich etwas nach der Mittellinie hin auf die hintere Fläche des Brustbeins, bald etwas mehr nach unten, bald nach oben.

An der Stelle des Schlüsselbeinkopfs findet sich bei der completen Verrenkung eine Grube, welche sich als die leere Pfanne nachweisen lässt, das ganze Schlüsselbein steht mehr zurück und die Fossa supra- und infraclavicularis sind verstrichen. Der nach hinten tretende Kopf hat zuweilen Druckerscheinungen an den Organen der Brusthöhle hervorgerufen. Am häufigsten sind mässige Erscheinungen von trachealem Druck berichtet worden, aber selten waren sie hochgradig, und fast stets verschwanden sie rasch. Noch seltener sind Gefässdrucksymptome. A. Cooper erzählt von einem Fall, in welchem durch Druck auf die Subclavia der Puls der entsprechenden Extremität ausblieb. Dabei steht die Schulter nach unten innen vorn, und meist ist der Kopf nach der Seite der Verletzung geneigt.

Es kommen auch unvollkommene Luxationen nach hinten vor, und die vollkommenen heilen selten so, dass die Dislocation ganz beseitigt wurde. Uebrigens pflegen, wie schon bemerkt, die Erscheinungen von Druck, auch wenn die Dislocation bleibt, bald zu schwinden, und auch die Function des Gliedes stellt sich fast immer trotzdem wieder vollständig her.

Die Einrichtung der traumatischen Luxation scheint keine Schwierigkeiten zu bieten, wenn man die Schultern in ähnlicher Weise wie bei der Fract. claviculae nach aussen und hinten zieht. Um die Reduction zu erhalten, ordnet man Rückenlage in der bei dem Schlüsselbeinbruch angedeuteten Weise an, oder man legt einen der dort beschriebenen, die Schultern nach hinten aussen haltenden Verbände an.

Luxation nach oben.

§. 7. Der Gelenkkopf tritt nach Sprengung der oberen Kapselwand und nachdem das Ligam. costo-claviculare zerrissen, nach oben zwischen Musc. sternomastoid. und sternohyoideus. Meist steht er nahe

dem Jugulum auf dem Brustbein, und die leere Grube ist unterhalb des im Jugulum hervortretenden Kopfs zu fühlen. Die Schulter ist nach unten und der Mitte näher getreten, entsprechend der Gewalteinwirkung, welche, wie es scheint, meist in der Richtung von oben nach unten auf dieselbe wirkte.

Zieht man die Schulter nach aussen und drückt auf den vorstehenden Kopf von oben nach unten, so wird die Einrichtung leicht gelingen, es liegt aber wohl an der ausgedehnten Zerreissung, welche bei dieser Verrenkung stattfand, dass die Heilung meist unvollkommen war (Malgaigne). Die verschiedenen Schlüsselbeinverbände, vielleicht auch ein directer Pelottendruck sind zu versuchen.

Verrenkungen des acromialen Schlüsselbeinendes, Verrenkung des Schulterblatts.

§. 8. Bei stricter Durchführung des Princips, nach welchem man den peripheren Knochen als den luxirten ansieht, ist die fragliche Luxation als „Luxation des Schulterblattes“ zu bezeichnen. Wir wollen die Verletzung hier abhandeln, weil der Bau des Gelenks, wie die Continuitätsstörung desselben, manche Analogien mit denen des Sternoclaviculargelenks zeigt.

Die Befestigung des Schulterblattes durch das Acromion mit dem Schlüsselbein steht zwischen Diarthrose und Syndesmose, aber doch letzterer näher. Der schmale Rand der platten lateralen Schlüsselbeinendigung ist mit dem ähnlichen medialen des Acromion durch eine Faserschicht, an welcher sich stets Spalten finden, verbunden (Henke). Die Bewegungen, welche durch dieses elastisch feste Bindemittel möglich sind, gehen hauptsächlich um eine von hinten nach vorn gerichtete Achse, aber auch diese Bewegung, durch welche die Fläche des Schulterblatts dem Thorax genähert und von ihm entfernt wurde, ist erheblich eingeschränkt durch die zweite Fixirung des Schlüsselbeins an das Schulterblatt mittelst des Proc. coracoid. Bei der Bewegung, welche die Vorderfläche des Schulterblatts ihm nähert, stösst es hier mit seinem unteren Rand an, während die entgegengesetzte Bewegung früh durch das entsprechende kurze Band gehemmt wird. Bei einer Luxation der Clavicula nach oben wird wohl meist dieses Band eingerissen sein.

§. 9. Die Clavicula kann von dem Schulterblatt durch eine Gewalteinwirkung nach Sprengung des Faserknorpels in der Richtung nach oben oder nach unten verschoben werden.

Die Luxation der Clavicula nach oben (des Schulterblatts nach unten) ist die häufigere Form, nach Malgaigne sogar die häufigste aller Claviculaverrenkungen. Bis zu Petit war sie die einzig bekannte. Sie kommt zu Stande durch eine stossweise Gewalteinwirkung auf den Acromialantheil der Schulter in der Richtung von oben nach unten. Wahrscheinlich stützt sich dabei das Schlüsselbein auf die erste Rippe, an welcher es ja an sich schon durch ein starkes Band fixirt ist, ehe die Gelenkverbindung und das Lig. coracoclaviculare, welches, wie das Experiment zeigt (Bouisson), bei der unvollkommenen Verrenkung nur eingerissen zu sein braucht, eine vollständige Trennung erfährt, und man braucht nicht den Trapezius zu Hülfe zu nehmen, damit er das Schlüsselbein nach oben hält, während das Schulterblatt nach unten getrieben wird (Boyer).

Es sind unzweifelhaft unvollkommene Luxationen beobachtet worden. Sie machen sich durch localen Schmerz und durch den Vor-

sprung des acromialen Endes der Clavicula gegen das Acromion kenntlich.

Die Erscheinungen der completen Verrenkung sind sehr ausgesprochen, da die Dislocation eine ganz eigenthümliche Schulterform hervorruft. Das Schlüsselbein steht mit seinem acromialen Ende über dem Acromion als starker Knochenvorsprung hervor. Darunter kommt eine Vertiefung und erst jetzt das Acromion. In einzelnen Fällen war offenbar die Entfernung der Knochen von einander eine sehr verschiedene, nach Malgaigne in einzelnen bis zu $1^1/_2$ und 2 Zoll. In einem kürzlich von mir beobachteten Fall war die Entfernung zwischen 3 bis 4 Centimeter.

Durch diese eigenthümliche Form täuscht man sich leicht über die Form der Schulter. Sie ist, indem man den Vorsprung des Schlüsselbeins ins Auge fasst, scheinbar verlängert und schmäler geworden. Die Schulter mit dem Arm ist nach innen und unten gesunken und kann nicht gut gehoben werden. Schmerz und Geschwulst an der Bruchstelle vervollständigen das Bild. (Siehe Figur 7.)

Fig. 7.

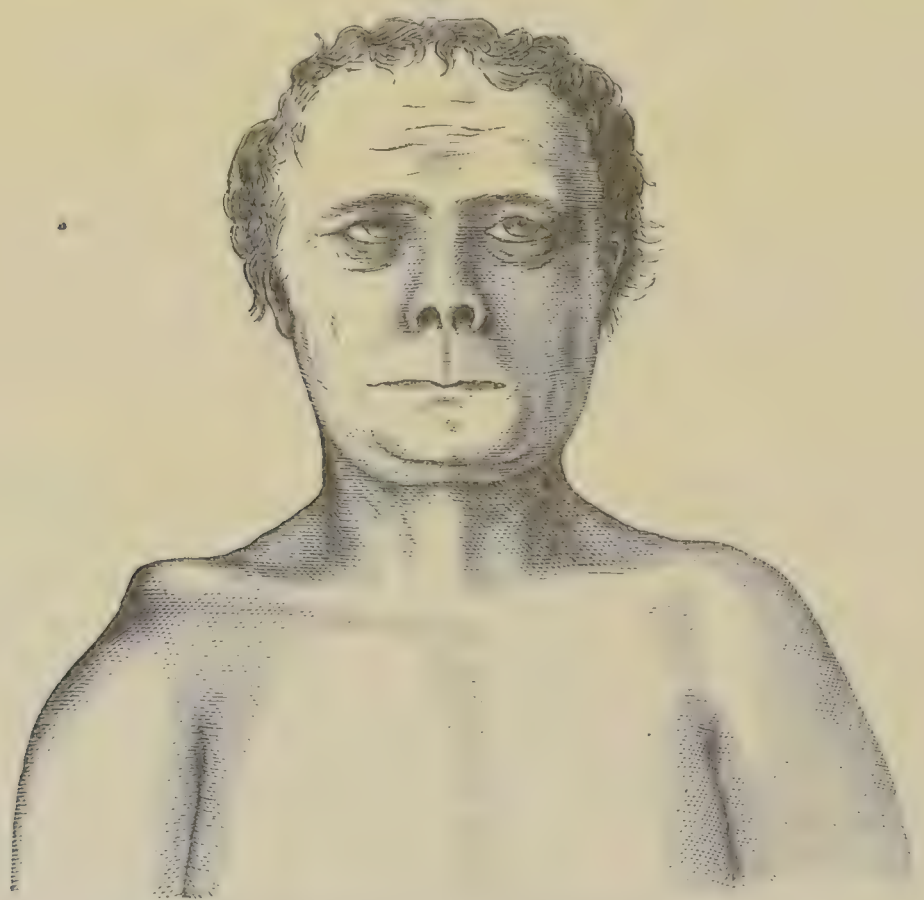

Luxation des Schulterblatts von dem Schlüsselbein nach unten.

Das Schlüsselbein war öfter nach aussen über das Acromion getreten, so dass es auf dem letzteren ritt und somit das Schulterblatt den Rippen genähert erschien (A. Cooper), ein andermal ist es dabei stark nach hinten gewichen, dem Spinalrand des Schulterblatts genähert, in wieder anderen Fällen weicht es nach vorn ab und ist dann meist auffallend mobil. Das Schulterblatt macht, nachdem es von dem

Schultergürtel gelöst ist, meist eine Bewegung nach unten, und gleichzeitig bewegt sich das Gelenkende nach unten aussen, während sich der untere Winkel nach hinten und oben der Wirbelsäule nähert.

Die Luxation wurde öfter mit Schulterluxation verwechselt. Eine differentielle Diagnose liegt aber in der Feststellung der oben gegebenen, abnormen Formverhältnisse, vor allem darin, dass man das Vorhandensein und die Beweglichkeit des Kopfs an normaler Stelle nachweist.

Alle Chirurgen klagen darüber, dass, wenn auch die Reduction gelingt, die Deformität der Schulter trotz der verschiedenen Verbände leicht wiederkehrt. Dagegen lassen sich die beiden Knochen durch einen Zug der Schulter nach aussen mit Erhebung derselben und Druck von oben nach unten auf das abgewichene Schlüsselbein leicht reponiren. Malgaigne macht darauf aufmerksam, dass die Luxationen, welche mehr nach hinten gehen, sich leicht einrichten, wenn man den Ellbogen nach hinten bringt, und umgekehrt die nach oben vorn, wenn man den Ellbogen zugleich vorwärts bewegt.

Warum das Erhalten der Reduction schwierig ist, das ist leicht begreiflich. Die Schwere der Extremität, das Zerrissensein der die Clavicula und Schulter verbindenden Bänder, das Fehlen einer fixirenden Gelenkpfanne, sind lauter gewichtige Ursachen, welche die Thatsache hinreichend erklären. Der Verband muss das Schlüsselbein nach unten, den Arm nach oben drängen.

Man hat selbstverständlich alle möglichen Versuche mit den verschiedenen Schlüsselbeinfracturverbänden gemacht, allein es scheint doch, dass noch das beste erreicht wird auf dem Weg, dass man den Ellbogen durch eine Bandage gegen das Acromion anzieht. Dies ist offenbar zweckmässiger, als der Druck mit einem Tourniquet, welcher leicht Gangrän macht. Unbequem bleibt jedoch jeder derartige Verband, wie schon Galen an sich selbst beobachten musste.

Malgaigne bedient sich eines festen, hosenträgerartigen Bandes mit einer Schnalle, welches um den Ellbogen nach oben zur Schulter und über das abgewichene Schlüsselbein hin verläuft. Am Ellbogen ist an den Gurt ein kleines Bandstückchen so angenäht, dass derselbe in einer Vertiefung ruht, die gut ausgepolstert werden muss, ebenso wie der Verband am Schlüsselbein. Der Gurt wird durch einen zweiten, an ihm befestigten, um den Stamm verlaufenden fixirt. Pitha räth, sich der Gummibinden zu diesem Verband zu bedienen. Heftpflasterstreifen, ähnlicher Art wie die des Sayre'schen Verbands angelegt, erfüllen wohl den Zweck am vollkommensten. Ein hinreichend langer Heftpflasterstreifen wird mit seinem einen Ende über das abgewichene Schlüsselbeinende hin angelegt, und währenddem die Reposition durch Empordrängen des Ellbogens und Druck auf das Schlüsselbein erhalten wird, zunächst über die hintere Seite des Armes hin nach dem oberen Theil des Vorderarms, dicht unter dem Proc. coracoid. bei spitzwinklig flectirtem Ellbogen hingeführt. Auf der Ulna legt man etwas Baumwolle unter und zieht nun, indem man den Pflasterstreifen scharf anzieht, das Ende desselben längs der Innenseite des Oberarms wieder zu dem abgewichenen Ende der Clavicula hin, wo es sich mit dem Anfangsstück kreuzt. Die beiden längs des Oberarms verlaufenden Theile des Pflasters werden durch einige circuläre Streifen am Oberarm festgehalten. Dann wird der Arm durch Heftpflasterstreifen oder durch Binde am Stamm fixirt und spitzwinklig in einer Mitella aufgehangen.

In ähnlicher Weise hat man auch durch Kautschuckbinden die

Theile zusammengehalten. Nachdem der Arm am Thorax durch Bindentouren (mit Achselkissen) fixirt wird, verlaufen die Gänge der Kautschuckbinde, nicht zu fest angezogen, über Akromialtheil der Clavicula und Ellbogen, welche Theile vorher gepolstert werden. Einige Bindentouren um den Thorax und Arm halten die Kautschuckbinden in situ (Delens).

Roser sah Gutes von einem Gypsverband mit Mitellatouren, in welchem er am Acromion ein Fenster anbrachte, um hier durch Nachstopfen von Baumwolle die Wirkung gegen das Vorstehen des Schlüsselbeins zu vermehren.

Bitot legte eine wohlgepolsterte Holzschiene auf das Schlüsselbein. Diese wurde mit einer Binde, welche über die Schulter und zwischen den Schenkeln durchgelegt war, nach unten angezogen. Die Hand wurde, in der Sternalgegene aufliegend, durch Binden an dem Rumpf befestigt. Ob die Verlegung des Stützpunktes der Binde vom Ellbogen nach dem Perineum zweckmässig ist, scheint sehr zu bezweifeln.

Eine geringe Dislocation schädigt die Brauchbarkeit des Armes nicht sehr, bei starker Dislocation ist allerdings die Brauchbarkeit des Gliedes für schwere Arbeit, besonders das Erheben des Armes mit einer Last stark beeinträchtigt. Der Verband muss 5—6 Wochen liegen bleiben.

§. 10. Die Luxation des Schlüsselbeins unter das Acromion ist sehr viel seltener.

Es existirt eine Reihe älterer Beobachtungen von Melle, Fleury, Turnel, Uhde. Auch ist die Verletzung neuerdings von Morel-Lavallée auf Grund zweier Fälle besprochen worden. Von der Bruns'schen Klinik existirt ebenfalls eine Beobachtung.

Ein Schlag oder Stoss auf das äussere Ende des Schlüsselbeins treibt dasselbe in der Richtung von oben nach unten unter das Acromion. Sobald dies geschehen ist, sinkt die Schulter nach innen, so dass die obere Fläche des äusseren Endes vom Schlüsselbein mit der unteren des Acromion in Verbindung tritt, das Schlüsselbein sich also an dem Acromion gleichsam festhakt.

Die Erscheinungen dieser Verrenkung machen sich vor allem geltend an der Clavicula. Dieselbe senkt sich von ihrer Mitte ab ziemlich schroff nach der Schulter, so dass sie hier gleichsam im Schulterfleisch verschwindet. Die Gruben oberhalb und unterhalb des Schlüsselbeins sind mehr verstrichen. Das innere Ende des Schlüsselbeins springt dagegen stark nach oben und vorn vor. Das Schlüsselbeinende fehlt an seiner normalen Stelle und hier tritt das Acromion spitzig hervor, während man seine Gelenkfacette durch die Weichtheile durchfühlt. Die Portio clavicularis des Trapezius tritt stark gespannt hervor (Morel-Lavallée). Die Entfernung des Acromion vom sternalen Ende der Clavicula ist geringer, die Schulter etwas gesenkt.

Die Functionsstörungen sind angeblich alsbald nach der Verletzung gering, active Bewegungen möglich, werden in der Folge, auch wenn die Luxation nicht eingerichtet wird, besser. In mehreren derartigen Fällen fand man bei der Untersuchung des Gelenks eine Nearthrose zwischen unterer Fläche des Acromion und oberer der Clavicula.

In dem Fall von Morel-Lavallée gelang die Reposition, als bei gebeugtem und fixirtem Vorderarm der Oberarm in seinem unteren Theil kräftig nach aussen gezogen wurde. Dabei kann man die Clavicula gleichzeitig aus ihrer Verhakung zu lösen suchen, indem man sie nach vorn und oben zieht. Auch bei dieser Verletzung stellt sich eine Verschiebung leicht wieder ein. Morel-Lavallée legte deshalb ein Achselkissen an und befestigte die Hand auf der gesunden Schulter.

Malgaigne beschreibt auch noch auf Grund einiger Beobachtungen (Godemer, Pinjou) die Luxation des äusseren Schlüsselbeinendes unter den Proc. coracoideus. Die Beobachtungen sind bis jetzt zu dürftig, um darauf hin die Möglichkeit der fraglichen Verletzung ohne sehr erhebliche Nebenverletzungen für wahrscheinlich zu halten.

3. Der Bruch des Schulterblattes.

§. 11. Schulterblattbrüche sind nicht sehr häufig. Gurlt berechnet ihr Vorkommen auf etwas über 1 Procent aller Fracturen. Sie kommen an allen Regionen des Knochens vor. Gurlt stellt folgende Categorien auf.

1. Brüche des Körpers (umfasst den axillaren und vertebralen Rand desselben, die Fossa infraspinata und den grössten Theil der Fossa subscapularis), 2. Brüche des unteren Winkels, 3. Brüche des oberen Winkels und benachbarten Theiles der Fossa supraspinata, 4. der Spina scapulae, 5. des Acromion, 6. des Processus coracoideus, 7. des Collum chirugicum, 8. der Gelenkhöhle.

Am häufigsten kommen Brüche des Körpers zur Beobachtung, dann solche des Collum.

Am Körper sind Brüche nach allen Richtungen, quere, schräge, Längsfracturen, auch mehrfache und comminutive beobachtet worden. Besonders die queren sind häufig mit Verschiebung verbunden.

Das Acromion bricht bald nahe der Spitze, zuweilen auch in seiner Epiphyse ab, welche erst bis zum 25. Jahr zu verknöchern pflegt. In anderen Fällen verläuft die Fractur nahe der Grenze der Spina scapulae. Der Bruch ist meist nicht erheblich dislocirt.

Selten ist die isolirte Fractur des Proc. coracoid. Häufiger schon kommt es vor, dass der Bruch dieses Fortsatzes eine Complication des Schlüsselbeinbruchs, eines Rippenbruchs, anderweitiger Fracturen der Scapula oder auch der Luxatio humeri ausmacht.

Bei weitem am wichtigsten für Diagnose und Behandlung ist der Bruch im Gelenktheil des Schulterblatts.

Mit Recht hat Gurlt den Gelenktheil der Scapula weiter gefasst, als dies von den Anatomen geschieht. Brüche, welche direct hinter dem wulstigen Theil der Cavitas glenoidea verlaufen, kommen gewiss höchst selten vor. Ausser dem Abbrechen des inneren oder äusseren Drittheils bei Luxatio humeri (A. Cooper) haben wir wenigstens keinen anatomischen Nachweis solcher. Doch hat Lotzbeck, gestützt auf eigene und fremde Beobachtung (Spence), nachgewiesen, dass manche Brüche des Schulterblatthalses wenigstens mit ihrem grössten Theil im anatomischen Hals verlaufen müssen, indem sie nach aussen vom Proc. coracoid. stattfinden, und auch Volkmann hat diese Form öfter gesehen. Dahingegen verläuft unzweifelhaft die grössere Anzahl innerhalb der Grenzen des von Gurlt sogenannten Coll. chirurgicum. Es fängt an der Incisura scapulae an, verläuft neben der Wurzel der Spina scapulae vorbei abwärts bis unter das Tubercul. infraglenoidale. Es bricht also neben der Gelenkfläche der Proc. coracoid. und die Tubercula supra- und infraglenoidalia ab. Die Ursprünge oder Insertionen des kleinen Brustmuskels, des Coracobrachialis, beider Köpfe des Biceps und des Anconaeus longus bleiben an dem abgebrochenen Stück.

In klinischer Beziehung genügt es, wenn wir die Brüche trennen in solche des breiten Theils des Knochen sammt Spina, und in die der Fortsätze, wobei die isolirten Abbrüche des Acromion, des Proc. coracoid. von geringerer, die des Schulterblatthalses von grösserer Bedeutung sind.

Was die erste Gruppe anbelangt, so haben wir den obigen anatomischen Bemerkungen nicht viel hinzuzufügen. Sie sind meist Effecte directer Gewalt, eines Falles, Stosses, Schlags auf die Schulterblattgegend, oder sie werden durch Ueberfahren und dergleichen hervor-

gebracht. Der Bluterguss, der locale Bruchschmerz, die Crepitation und Dislocation, welche Symptome alle bei den verschiedenen Stellungen der Schulter zum Thorax untersucht werden müssen, lassen die Diagnose bald mit Sicherheit, bald mit Wahrscheinlichkeit machen. Sie heilen mit geringer, selten mit erheblicher Callusbildung und dann wohl auch mit einiger functioneller Beschränkung.

Isolirte Brüche des Process. coracoideus kommen zuweilen durch directen Stoss zu Stande. Oefter entstehen sie als Folge der gewaltsamen Verschiebung des Oberarmkopfes bei der Luxation. Die Diagnose dieser isolirten Fractur, welche durch Verschiebbarkeit und Crepitation zu machen wäre, war öfter wegen der starken Muskelbedeckung bei bestehender Schwellung erschwert.

Ausser dem isolirten Fall einer angeblich durch Muskelaction hervorgerufenen Fractur, sind die übrigen Continuitätstrennungen des Acromion entweder directe, durch Stoss oder Schlag auf den hervorragenden Knochentheil herbeigeführte, oder sie entstehn indirect durch eine auf die Schulter wirkende Gewalt. Hamilton macht darauf aufmerksam, dass es sich zumal bei den Continuitätstrennungen jüngerer Individuen wohl meist um solche in der Epiphyse handelt.

Meist sinkt das abgebrochene Ende des Knochens herunter und man kann dieses Ereigniss sofort constatiren durch die eigenthümliche Form der Schulter, welche weniger rund, mehr abgeflacht erscheint. Auch kann man meist bei directer Untersuchung der Fracturstelle einen klaffenden Spalt mit dem Finger nachweisen. Dass es sich um Erscheinungen, welche in Folge der gedachten Fractur hervorgerufen sind, handelt, das lässt sich aber sofort feststellen, wenn man das heruntergesunkene Knochstückchen vermittelst einer den Arm vom Ellenbogen aus in die Höhe drängenden Bewegung erhebt. Dabei constatirt man zuweilen Crepitation an der Bruchstelle und meist verschwindet mit dem klaffenden Spalt die Dislocation. Bei diesen Brüchen ist die Vereinigung in ziemlich vielen Fällen nur eine fibröse, doch hüte man sich vor Täuschungen, da bei Arthritis deformans Continuitätstrennungen der Acromialspitze ohne Fractur vorzukommen pflegen. Die nur bindegewebige Vereinigung beeinträchtigt übrigens nicht wesentlich den Gebrauch des Arms.

§. 12. Der Bruch des Schulterblatthalses findet, wie wir schon oben ausführten, fast nie streng im Gebiete des anatomischen Halses statt. Für die Diagnose am Lebenden thut man wohl gut, die Fälle, bei welchen der Proc. coracoid. nicht mit abbricht, zu den Brüchen im Gebiet des anatomischen Halses zu zählen. Die meisten Fracturen trennen zugleich den gedachten Knochenfortsatz und die Tubercula glenoidalia (siehe oben). Diese Brüche kommen zu Stande durch eine meist heftige Gewalteinwirkung auf die Schulter. Ein Fall, ein Stoss, wie er bei dem Herausgeschleudertwerden aus einem Wagen zu Stande kommen kann, Ueberfahren der Schulter, das sind die Ursachen der Verletzung.

In symptomatischer Beziehung ist die an sich seltene Verletzung deshalb von Bedeutung, weil sie eine Luxatio humeri nach unten innen vorzutäuschen im Stande ist. Der Arm sinkt mit dem abgebrochenen

Stück des Schulterblattes nach unten innen, er hängt schlaff herab und meist fällt die Verlängerung seiner Achse nicht auf das Schultergelenk, sondern nach innen in die Achsel. Die Schulter selbst hat ihre Rundung verloren, das Acromion steht spitzig hervor. Der Acromialtheil des Schultermuskels ist stark gespannt. Unter dem Acromion fühlt man eine Vertiefung. Der Arm ist oft nicht unerheblich (2—5 Centimeter) verlängert. Meist fühlt man in der Achselhöhle einen ungleichen spitzigen Knochenvorsprung, nicht den runden Gelenkkopf. Innervationsstörungen im Plex. axillar. sind bei diesen Brüchen nicht beobachtet worden, wie es bei Luxation der Fall ist.

Was aber die Diagnose des Bruches sofort gegenüber der der Luxatio humeri machen lässt, das zeigt sich bei Bewegungsversuchen am Arm. Nicht nur, dass dieselben passiv leicht zu machen sind, sondern es verschwindet auch die ganze Dislocation bei dem Versuch, den Arm nach oben gegen das Acromion zu heben, und dabei bemerkt man oft auch Crepitation. Lässt man dann den Arm wieder los, so sinkt er herunter, die Dislocation stellt sich wieder ein.

Meist tritt Heilung durch Callus ein, welcher sich nur ausnahmsweise deform gestaltet. Seltener ist nur ligamentöse Vereinigung, aber auch bei dieser fast immer relativ gute functionelle Brauchbarkeit des Arms zu erwarten. Nur in einem Fall von A. Cooper wird von erheblicher Unbrauchbarkeit des Arms berichtet.

§. 13. Die meisten Fälle von Bruch des Schulterblattkörpers bedürfen fast keiner Behandlung. Ist Dislocation nicht vorhanden, so begnügt man sich damit, den Arm in einer Mitella bis zur Heilung ruhig tragen zu lassen. Ist dagegen Dislocation da, so versucht man, in welcher Stellung des Armes und des mit ihm in Verbindung stehenden Stückes vom Schulterblatt dieselbe am geringsten ist oder ganz verschwindet. In solcher Stellung fixirt man den Arm durch eine Mitella oder durch besondere, den bei der Behandlung der Fracturen des Schlüsselbeins beschriebenen analoge Verbände. Nicht selten ist es gut, den Arm über die Brust zu kreuzen und die Hand auf die gesunde Schulter gelegt zu fixiren (Velpeau). Dies geschieht mit Hülfe von Tüchern, und falls man den Arm noch unverrückbar am Thorax fixiren will, legt man zweckmässig einen Gypsverband an. Gurlt räth für manche Fälle zu einem Panzer aus langen Heftpflasterstreifen. Zuweilen empfiehlt es sich, die Schulter aus- und rückwärts zu stellen, und dann legt man neben den Achtertouren um die Schultern ein Kissen in die Achsel.

Beim Acromialbruch, welcher sich durch Erheben des Ellbogens reponiren lässt, muss man das Heruntersinken desselben zu verhüten suchen. Dies kann durch ähnliche Mittel geschehen, wie wir dieselben für Luxation des acromialen Theiles der Clavicula beschrieben haben. Eine Guttaperchaschiene auf die Schulter gelegt, lässt sich mit langen Heftpflasterstreifen, welche von der Schulter um den Ellbogen gehen, fixiren. Ein Gypsverband, welcher die Schulter in Spicatouren und den Vorderarm mit Mitellatouren umfasst, ist zuweilen vorzuziehen. Oft ist auch hier eine Mitella ausreichend.

Am sorgfältigsten sei man bei Fracturen des Collum. Hier soll die Schulter, wie sie durch Druck nach oben und aussen hinten reponirt wurde, auch durch den Verband in dieser Stellung erhalten werden. Gurlt räth, einen dicken Wattetampon in die Achselhöhle zu legen und, nachdem man vorher eine erweichte Guttaperchaschiene um die Schulter gelegt hat, diese durch Spicatouren mit gegypster oder gekleisterter Binde, denen man zur Hebung des Arms Mitellatouren hinzufügt, reponirt zu erhalten. Heftpflasterstreifen sind gewiss besonders zu solchem Verband geeignet, und Volkmann empfiehlt auf Grund einer Beobachtung gradezu den oben beim Schlüsselbeinbruch beschriebenen Sayre'schen Verband. Mit einer geringen Dislocation muss man bei der Heilung dieser Brüche immer zufrieden sein.

4. Bruch des Gelenktheils vom Oberarm.

§. 14. Von den etwa 7,3 Procent aller Fracturen betragenden Brüchen des Oberarms sind die der unteren Epiphysengegend die häufigsten. Dann kommen in der Häufigkeitsscala die Brüche des Schaftes und schliesslich die uns hier beschäftigenden Knochenverletzungen in der Gegend des Humeruskopfes.

Sie entstehen zum grösseren Theil durch direct auf die Schultergegend einwirkende Gewalt. Der kleinere Theil ist durch indirecte Gewalteinwirkung auf Ellbogen, auf die Hand bei gestrecktem Arm herbeigeführt. Zu dem Bruch am Hals disponiren mehr ältere Leute. Die Rarefaction des Knochengewebes lässt hier schon bei mässiger Gewalteinwirkung eine Trennung, besonders gern mit Einkeilung der Fragmente, zu Stande kommen. Im jugendlichen Alter ereignet sich eher eine Trennung in der Epiphyse und hier sind besonders die Continuitätstrennungen, welche durch die verschiedenartigen, zur Lösung und Entwickelung der Arme bei der Geburt nothwendigen Acte herbeigeführt werden, bekannt und gefürchtet. Zuweilen erstrecken sich derartige Knochenverletzungen über das Gebiet des Humerus hinauf auf den Schultergürtel. So erzählt Volkmann (chir. Beiträge) von einem Falle, in welchem die obere Humerusepiphyse von der Diaphyse gelöst, die Clavicula der anderen Seite fracturirt und in ihrer Sternalverbindung subluxirt war. Er bemerkt dabei, dass er mehrfach solche multiple, inter partum acquirirte Verletzungen beobachtete. Im späteren Lebensalter bis zum 15. Jahre hin, sind Epiphysentrennungen nach einem Fall oder auch als Effect einer ziehenden, rotirenden Gewalt beobachtet worden. Auch durch Muskelaction werden in seltenen Fällen Brüche des Halses bedingt. Auf die Ursachen der einzelnen Verletzungen kommen wir noch kurz zurück.

Wir betrachten zunächst die Fracturen des Gelenkkopfes, wie die im anatomischen und chirurgischen Hals.

Unvollständige Brüche, Fissuren, Absprengungen eines Theiles des Gelenkkopfes sind selten beobachtet worden, doch mögen sie öfter vorkommen als begleitende Verletzungen bei ausgedehnten Brüchen des Schulterblatts resp. bei Luxationen.

Häufiger sind die Continuitätstrennungen im Gebiete des anatomischen Halses, doch verlaufen sie nur selten so, dass sie ganz innerhalb der Kapsel liegen. Oefter brechen die Tubercula mit ab, indem der abgebrochene Kopf gleichsam wie ein Keil zwischen dieselben hineingetrieben wird, sie auseinander sprengt und wohl auch noch eine in den Schaft sich fortsetzende Längsfractur bewirkt hat. Dann liegen sie also intra- und extracapsulär. Im Fall eines Bruches rein in der Linie des anatomischen Halses würde der Kopf als abgetrennter Körper in der Gelenkhöhle liegen und man hat sogar beobachtet, dass er sich innerhalb derselben herumdrehte. (Siehe unten).

Diese Brüche sind selten erheblich dislocirt. Ein Theil ist eingekeilt zwischen

Fig. 8.

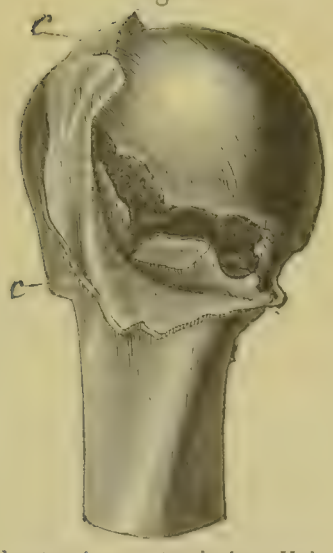

Fractur im anatomischen Hals.

Fig. 9.

Frischer Querbruch unter den Tuberculis mit Einkeilung.

den Tubercula in der oben gedachten Weise. Bei einem anderen Theil ist der Schaft neben dem Kopf innen durch die Muskeln emporgezogen.

Das grösste Contingent bilden die Fracturen des zwischen der Knorpelgrenze und dem Bereich der Muskelinsertionen vom Pectoralis major, Latissimus dorsi, Teres major gelegenen Collum chirurgicum.

Hier kommen quere, schräge, comminutive Brüche, solche mit Splitterung, mit Absprengung kleiner Theile, vor.

Die queren Brüche, wie sie besonders oft bei älteren Personen als Folge directer Gewalt, dann wohl auch mit Einkeilung, beobachtet werden, verlaufen häufig ganz ausserhalb des Gelenks. Ein Einkeilung findet bei ihnen meist so statt, dass umgekehrt wie bei denen im anatomischen Hals, das Diaphysenende, zumal die innere Wand desselben, in das Epiphysenende eingetrieben wird. Sind sie nicht eingekeilt, so geht die Verschiebung nach verschiedener Richtung. Zuweilen ist das obere Fragment so stark nach oben und aussen gezogen, dass die Bruchfläche des unteren, welches in der Stellung starker Senkung des Arms bleibt, dasselbe ganz verlässt und dem oberen nur genähert werden kann, indem man den ganzen Arm stark extendirt und abducirend hebt, so dass das untere Fragment dem abducirten und elevirten oberen entgegengeführt wird. Das obere Fragment kann jedoch auch nach oben vorn gedreht sein, und das untere steigt in die Höhe, so dass eine Kreuzung zu Stande kommt. Fast stets findet sich das Diaphysenende in gleicher Höhe mit dem Gelenkkopf. Sehr häufig ist bei solchen Verschiebungen die durch das Gelenk verlaufende Bicepssehne abgelöst und zerrissen.

Auch bei schrägen Brüchen ist die Dislocation ähnlich wie bei den queren. Das untere Fragment ist besonders häufig nach oben gezogen. Dieselben kommen häufiger bei jugendlichen Personen vor und sind öfter als die vorigen das Resultat einer indirecten Gewalt. Daher mag es auch kommen, dass nicht selten Anspiessungen und Verletzungen von Muskeln, dem Pectoral. major, besonders dem Deltoideus, durch die scharfen Spitzen der Diaphysenfragmente herbeigeführt werden, ja dass solche spiessende Knochenfragmente zuweilen die Haut perforiren, die Fractur zu einer complicirten machen.

Sehr viel seltener werden Gefässe und Nerven auf die gedachte Art verletzt.

Die schiefen Brüche sind meist das Resultat einer mehr drehend wirkenden Gewalt, z. B. bei einem Fall auf den Ellbogen. Das Zustandekommen solcher wesentlich durch Rotation bedingter, schiefer Fracturen führt wohl auch öfter, falls die Fractur in der Gegend des Sulc. bicipit. verläuft, zu Dislocation und Interposition der durch die Gewalt aus ihrer Rinne gelösten Bicepssehne (Sommerlat aus Roser's Klinik).

§. 15. Es leuchtet sofort nach den vorstehenden Bemerkungen ein, dass die Erscheinungen des Bruchs im anatomischen und chirurgischen Hals ziemlich verschiedene sein müssen. Denn ebenso wie die Fissuren und partiellen Fracturen keine anderen als die Erscheinungen der Gelenkcontusion, des Blutergusses in das Gelenk und seine Umgebung geben werden, ist auch von den Fracturen des anatomischen Halses, falls sie eingekeilt sind, kein weiteres Symptom zu erwarten. Aber auch dann, wenn sie nicht eingekeilt sind, wird es besonders bei einiger Schwellung schwer sein, nachzuweisen, dass der Humerusschaft bei Bewegungen am Ellbogen sich dreht ohne den Kopf, oder dass bei solchen Bewegungen deutliche Crepitation entsteht. Man soll bei den Versuchen, die Crepitation hervorzurufen, den Kopf durch tiefes Eingreifen unter das Acromion zu fixiren suchen und dann Rotationsbewegungen am Schaft ausführen. Uns scheint es noch besser, wenn man unter solchen Verhältnissen auf ganz bestimmte Diagnose verzichtet und den Fall so behandelt, als habe man eine Fractur vor sich. Leichter zu machen wird aber die Diagnose, wenn die Tubercula zugleich gebrochen, auseinandergesprengt sind. Hier fühlt man doch fast immer an der abgeflachten Schulter den Kopf weniger deutlich und neben einiger Verkürzung des Arms ist doch auch häufig Dislocation fühlbar und sichtbar. Mit der zunehmenden Dislocation, falls der Bruch zum Theil intra-, zum Theil extracapsulär läuft, nähert sich nun das klinische Bild mehr und mehr dem des Bruch im Coll. chirurgicum.

Bei ihm fehlen viel seltener bestimmte Erscheinungen, da die Fälle, in welchen gar keine Verschiebung statt hat, doch hier nicht häufig vorkommen, und selbst bei ihnen sich oft Crepitation nachweisen lässt.

Bei den meisten dieser Brüche werden die charakteristischen Erscheinungen hervorgerufen durch die Dislocation des unteren Fragmentes nach oben und innen. Das abgebrochene Diaphysenende steht in der Achsel, der Arm ist verkürzt und die Humerusachse weicht nach aussen von der normalen ab, der Ellbogen steht vom Stamm auswärts, aber gegenüber der starren Feststellung bei Luxation, lässt sich diese perverse Stellung durch Extension und Auswärtsdrängen des oberen Theils vom Humerus leicht beseitigen. Bei diesen Versuchen ruft man fast immer auch mehr weniger starke Crepitation hervor. Unter dem in der Gelenkhöhle befindlichen Kopf zeigt sich eine Einsenkung, welche den Fall auf den ersten Blick noch leichter mit Luxation verwechseln lässt, wenn nicht das rasche Verschwinden auch dieser Formveränderung durch Extension den Irrthum ausschlösse. Meist ist auch die Verkürzung des fracturirten Armes gegenüber der Verlängerung des luxirten ein gutes Zeichen. Einkeilung kann die Diagnose noch erschweren, und ebenso machen zuweilen die Dislocationen in abweichender Richtung Beschwerden. Ist man bei der starken Abductions- und Elevationsstellung des oberen, kurzen Fragments in Zweifel, so kann dieser zuweilen durch Einstossen einer Nadel in dasselbe beseitigt werden. Führt man dann mit dem Arm Bewegungen aus, so wird man sofort aus den Bewegungen der

Nadel bestimmte Schlüsse ziehen können. Die Einspiessungen des Diaphysenfragments bei Schrägbrüchen sind immer leicht zu erkennen, indem die Weichtheile den dem Knochen mitgetheilten Bewegungen folgen. Die Crepitation kann öfter fehlen wegen der Interposition von Weichtheilen. So kann man auch möglicherweise bei einem schiefen Bruch- die Interposition der Bicepssehne vermuthen, falls der Bruch entsprechend dem Sulcus verläuft und Crepitation nicht vorhanden ist.

Sehr verschieden ist die Störung der Function bei den Brüchen im Schulterhals. In den meisten Fällen ist sie so gut wie ganz aufgehoben, aber man hat doch Fälle von eingekeilten Bruch im Coll. anatomic. gesehen, bei welchen der Arm activ gehoben und abducirt werden konnte.

Sehr ungleich ist auch der Bluterguss. Zuweilen so stark, dass der Deltoideus wie ein Ballon emporgehoben wird, fehlt er in anderen Fällen zunächst ganz und zeigt sich erst im Verlauf und zwar zuerst in der Mitte des Oberarms. Manche Fälle, besonders bei alten Leuten, sind durch enorm ausgedehnte Ecchymosirungen und Blutergüsse über den Rücken, über den ganzen Arm bis zur Hand, deren Resorption die Ausheilung der Fractur überdauert, ausgezeichnet.

Die Erscheinungen der Epiphysentrennungen sind den eben beschriebenen ziemlich ähnlich, im Ganzen stehen sie den Symptomen der intracapsulären Brüche insofern näher, als Dislocation meist fehlt. Bei Kindern ist auch die Crepitation nur ein weiches Knirschen und bei der Pubertät näher stehenden weniger rauh als bei der Fractur. R. Smith hat öfter Abductionsstellung des Ellbogens, welche leicht beseitigt werden kann, beobachtet. Unter dem Kopf fand er eine Depression, während das dislocirte Diaphysenende bei der Erhebung des Arms am Proc. coracoid. als rundlicher Körper prominirt. Doch kann dies Fragment auch in der Achsel stehen, sogar Druckphänomene auf die Nerven hervorrufen.

Bei diesen Verletzungen, welche Kindern durch die Manipulationen beim Geburtsact zugefügt sind, muss man jedoch daran denken, dass auch zuweilen functionelle Störungen im Gebrauch des Arms, Paralyse und Parese, durch Zerrung an dem Plexus brachialis herbeigeführt wurden, ohne die gedachte Fractur.

§. 16. Die Annahme, dass Brüche des Coll. anatomic. immer von der übelsten Bedeutung sein müssten, weil das vom Schaft getrennte Stück, nicht mehr ernährt, zum Sequester werden müsse, erweist sich in der Praxis als unhaltbar. Sei es, dass doch meist eine gewisse Continuität mit der Kapsel und durch sie mit ernährenden Gefässen erhalten bleibt, sei es, dass Brüche mit Einkeilung zur directen Verheilung kommen, die Thatsache steht wenigstens fest, die meisten solcher Brüche heilen ohne schwere Erscheinungen von Seiten des Gelenks und ohne erhebliche Schädigung der Function. Selbstverständlich ist ja aber auch selbst dann, wenn das abgebrochene Stück des Kopfs unvereinigt mit dem Schaft im Gelenk liegen bleibt, durchaus nicht nothwendig, ja wahrscheinlich nicht einmal häufig, dass dasselbe Eiterung veranlasst. Es wird sich eben verhalten in ähnlicher Art, wie die Gelenkmäuse in anderen Gelenken, und während sich das untere Fragment nach Jahr und Tag mehr und mehr zum Gelenkkopf umbildet, die Bewegung allerdings mehr weniger schädigen, auch wohl zur Entstehung von deformirender Arthritis Veranlassung geben. Die Epiphysentrennungen heilen meist schnell und nur in seltenen Fällen blieben

Pseudarthosen. Dasselbe gilt aber von den Brüchen im Collum chirurgicum. Bei ihnen freilich tritt gar nicht selten eine die Function schädigende Heilung in Deformität ein, und ebenso fehlt ihnen auch nicht ganz der missliche Ausgang in Pseudarthrose und Gelenkankylose. Nimmt man dazu die für das Gelenk und dessen Function, ja auch für das Leben gefährliche Complication bei Durchspiessung der Weichtheile von Seiten des Diaphysenfragments, so haben wir eine Reihe von Zufällen, welche die Prognose dieser Verletzung nicht unbedeutend zu trüben im Stande sind.

Während die Fracturen im anatomischen Hals und ein kleiner Theil der im chirurgischen keine Repositionsmanöver bedürfen, sind bei einem grossen Theil der letzteren zuweilen ziemlich ausgedehnte Manipulationen zur Reduction nöthig. Für gewöhnlich gelingt es allerdings leicht, durch Extension am flectirten Ellbogen und durch directen Druck auf die dislocirten Fragmente die Dislocation zu beseitigen. Auch die Fälle, in welchen das Diaphysenfragment Haut und Muskel gespiesst hat, weichen gewöhnlich einer in geeigneter Richtung gemachten Extension mit entsprechenden, die Weichtheile abstreifenden, lösenden Bewegungen an der Verletzungsstelle. Hier hat man zuweilen subcutane Incisionen gemacht. Besser ist es auf jeden Fall, wenn man bei strenger Antisepsis nach gemachtem Weichtheilschnitt den Knochen reponirt. Zuweilen wird man dann gezwungen werden, der Reposition eine Resection vorauszuschicken. Wie man die Reduction bei abnorm elevirtem oberem Fragment dadurch herbeiführt, dass man die Extremität sammt dem unteren Fragment extendirend und schliesslich in Abduction erhebend ihm entgegenführt, haben wir bereits besprochen.

Alle diese Eingriffe nimmt man am besten in Chloroformnarcose vor. Eine bestehende Einkeilung lässt man, falls sie nicht bei erheblicher Dislocation statt hat, bestehen.

Im Allgemeinen kann man Schulterhalsbrüche behandeln, während die Verletzten herumgehen und ein Theil derselben, die meisten Fälle von Bruch im anatomischen Hals, und besonders die mit Einkeilung, bedürfen ausser einer Mitella und vielleicht einer den Arm am Thorax fixirenden Binde keinen Verband (Malgaigne). Um zu beurtheilen, ob keine Dislocation durch Rotation vorhanden ist, lässt man den gebeugten Ellbogen an den Stamm legen. Dann soll die Spitze des Condyl. extern. gerade nach vorn und senkrecht unter der Spitze des Acromion stehen.

Ist aber Dislocation vorhanden, so empfiehlt sich doch für die meisten Fälle ein Verband, und zwar sind für solche die erhärtenden Contentivverbände wohl die sichersten. Es wird ein je nach dem Fall verschieden grosses Wattepolster in die Achsel gelegt und dann der vorher eingewickelte Arm wie die Schulter durch Spicatouren, welche durch die gesunde Achsel laufen, fixirt. Mit den gleichen Gyps- oder Kleisterbinden kann auch sofort der Oberarm bis über das Ellbogengelenk hin eingewickelt werden. Ein sehr einfacher, überall leicht anzuschaffender Verband kann mit fester Buchbinderpappe und Gazebinden, welche noch die Appretur haben, gemacht werden.

Man schneidet eine breite Aussenschiene in der Art zurecht, dass der Schultertheil, welcher zu diesem Zweck ein Stück der Länge nach eingeschnitten wird, sich gut um die Schulter herumlegt. Unten wird die Schiene so zurechtgeschnitten, dass noch ein Stück über den rechtwinkelig gebogenen Ellbogen hinreicht, wobei sofort ein runder Ausschnitt für den äusseren Condylus nicht vergessen wird. Diese Schiene, welcher man noch eine kurze innere, oben bis zur Achsel, unten bis zum Condyl. internus reichende hinzufügen kann, wird durch Eintauchen in heisses Wasser weich gemacht und darauf, nachdem der ganze Arm in eine Lage Watte gehüllt wurde, mittelst Cirkel- und Spicatouren nach der gesunden Achsel fixirt. Unter Umständen wird ein Wattepolster in der Achsel hinzugefügt, und schliesslich der Arm durch circuläre Touren am Thorax befestigt. Mit der Erhärtung der Pappe ist auch die Gazebinde vermöge der Appretur fest geworden und der Verband entspricht allen Anforderungen. Dasselbe kann man auch in noch vollkommener Weise mit Guttaperchaplatten erreichen, wobei freilich in Betracht kommt, dass das Material viel theurer ist. Der imprägnirte Filz, wie wir denselben zu den Filzcorsets benutzen, ist wohl das allerbequemste Material auch für diesen Verband.

Die complicirten Brüche müssen zum Theil in Abductionsstellung behandelt werden, während der Kranke liegt. Der Arm wird dabei durch Kissen gut gestützt. Aber auch hier ist es gut, sobald es die Umstände zulassen, zur hängenden Stellung überzugehen. Dagegen lässt sich in den Fällen, in welchen das obere kurze Fragment die Neigung zur Dislocation nach aussen oben behält, zuweilen nur durch bleibende Abductionsstellung etwas erreichen. Hier kann man auch noch mit Hülfe eines geeigneten Verbandes das Herumgehen des Verletzten gestatten. Man befestigt den Arm auf einem Kissen, welches in Gestalt eines Plan. inclinatum duplex am Rumpf fixirt wird (siehe die Figur). Noch sicherer ist es, zunächst einen Schulter und Oberarm umfassenden Gyps- oder Pappverband in der gedachten Stellung anzulegen und dann erst den Arm auf dem Kissen zu befestigen.

Fig. 10.



Die einfachste Form von Mitteldorpf's Triangel.

§. 17. Ganz besondere diagnostische und therapeutische Schwierigkeiten werden geschaffen durch gleichzeitige Luxation des fracturirten Gelenkkopfes. Zuweilen findet bei Brüchen im Coll. anatomic. eine Umdrehung des abgebrochenen Kopfs statt, so dass derselbe mit seiner Gelenkfläche, der Diaphysenbruchfläche, den Tuberculis gegenüber steht. Die Tubercula sind dabei öfters abgebrochen. Die Bruchfläche des Kopfs steht ganz auf der Cavitas glenoidea, in anderen Fällen auf dem vorderen Rand derselben oder auch unter dem Proc. coracoideus. Sie kann als Fremdkörper dort bleiben oder auch anheilen.

Häufiger dagegen sind wirkliche Luxationen des fracturirten Kopfs. Die Luxation ist wohl zumeist die primäre Verletzung. Ist der Kopf luxirt und die Gewalt wirkt weiter ein, so wird er jetzt noch im anatomischen oder chirurgischen Hals abgebrochen. Meist hat man diese Verletzung bei älteren Personen bald nach direct, bald nach indirect einwirkenden Gewalten beobachtet. Mehrere Male kam die Verletzung in einem epileptischen Anfall zu Stande. Die Luxation fand sich fast immer nach vorn, selten nach hinten.

Die Zeichen dieser Verletzung sind nur, wenn man sie ganz frisch sieht, deutlich. Hier ist die Pfanne leer, und der Kopf steht am Rande derselben, unter Proc.

coracoid., in der Achselhöhle. Dazu hat man Crepitation und auffallende Beweglichkeit des schlaff herunterhängenden Armes. Tritt aber erst Schwellung und treten secundäre Verschiebungen der Fragmente durch Muskelwirkung ein, so kann das Bild der Luxation sehr undeutlich werden. Das untere Fragment wird in die Cavitas glenoidea emporgezogen oder es lässt sich auch durch Druck dahin bringen, und somit ist scheinbar die Pfanne nicht leer. Wenn dann freilich durch leichten Zug oder spontan das Diaphysenfragment sich wieder nach unten bewegen lässt, so wird man um so mehr sofort auf die Diagnose gebracht, als auch die Schwellung neben dem Gelenk, welche durch den verschobenen Gelenkkopf gemacht wird, für blosse entzündliche Schwellung zu erheblich und vor Allem zu hart erscheint. Kommt dazu noch Crepitation, so wird die Diagnose noch sicherer. Hat man dagegen die Diagnose der Luxation gleich gemacht, so wird sich auch die der Fractur leicht machen lassen, wenn der Arm nicht in steifer Abduction zum Stamm steht, sondern passiv sehr beweglich herabhängt, am Anfang zuweilen verlängert, später meist verkürzt erscheint.

Nach einer Zusammenstellung von Thamhayn sind von 68 Fällen 22 durch Repositionsversuche geheilt worden. Diese Zahlen beweisen am sichersten die Richtigkeit der im Alterthum aufgestellten und in neuerer Zeit öfters angezweifelten Annahme (A. Cooper), dass die Fälle überhaupt repositionsfähig seien. Aber auch selbst dann, wenn Reposition nicht möglich ist, war das schliessliche Resultat meist kein ganz schlechtes. Es kann hier Verschiedenes eintreten. In manchen Fällen heilt die Fractur und der Kopf, welcher zuweilen theilweise schwindet oder auch durch deformirende Arthritis vergrössert wurde, bildet sich eine Nearthrose von verschiedener Vollkommenheit in der Fossa subscapularis, unter dem Proc. coracoid., ja auf einer Rippe. Nur sehr selten erfolgt Ankylosenheilung. In anderen Fällen heilt die Diaphyse nicht mit dem Kopf, welcher dann meist der Atrophie anheimfällt, zusammen, sie stellt sich in die Cavitas glenoidea und bildet hier ein neues Gelenk oder eine fibröse Verwachsung.

Von den verschiedenen Verfahren, welche zur Behandlung der gedachten Verletzung vorgeschlagen wurden, versucht man wohl immer zunächst das der Einrichtung der Luxation. Während der Arm extendirt oder abducirt, respective elevirt wird, arbeitet man mit den Händen an dem Kopf, um ihn schiebend und drückend in die Pfanne zu befördern (Richet). Gelingt die Reposition nicht, so hat man vorgeschlagen, jetzt zunächst den Knochen zusammenzuheilen und dann nochmals Reposition zu versuchen. Obwohl die Einrichtung auch in solchen Fällen, und zwar noch in neuester Zeit, gelungen ist (Walton nach 10 Wochen), so erscheint uns doch mit Volkmann das Beste, bei der Unsicherheit dieses Erfolges jetzt sofort das von A. Cooper vorgeschlagene Verfahren zur Bildung einer möglichst beweglichen Nearthrose zu wählen. Die Achsel wird ausgefüllt durch ein Desault'sches Kissen, auf welchem der Arm so fixirt wird, dass man das Diaphysenende in die Cavitas hineindrängt. Dann macht man baldige Bewegung zur Ausbildung einer breiten Nearthrose. Noch richtiger erscheint uns übrigens, nachdem das antiseptische Verfahren die Resection zu einem so unschuldigen Eingriff gemacht hat, dass man bei dieser Verletzung, wenn sie sich als irreponibel gezeigt hat, den fracturirten Kopf entfernt. Wir haben in einem solchen Falle die Resection des fracturirten, nur an einem kleinen Theil wieder angewachsenen Kopfes mit gutem Erfolg vorgenommen.

§. 18. Wir haben bereits mehrfach erwähnt, dass die Tubercula bei Fracturen im anatomischen Hals abbrechen, indem sie von dem Kopf, welcher sich wie ein Keil zwischen sie hineinschiebt, auseinandergesprengt werden. Auch bei Luxationen kommen isolirte Abbrüche der gedachten Knochentheile vor. Uns interessirt hier wesentlich der Abbruch des Tuberculum majus. Dieselbe Ursache, welche die Luxation des Gelenkkopfes nach vorn herbeiführt, bewirkt zuweilen durch die starke Spannung der drei Sehnen, welche sich an dem Fortsatz inseriren (Supra-, Infraspinatus, Teres minor), ein Abreissen des Insertionspunktes, bald nur so, dass eine oberflächliche Schicht des Knochens getrennt wird, bald in breiterer Fläche. Der Bruch geht dann häufiger durch den Sulcus intertubercularis hindurch, die Bicepssehne wird herausgerissen und interponirt sich auch wohl zwischen Kopf und Pfanne. Am unteren Ende bleibt der Fortsatz zuweilen mit dem Diaphysenperiost in Verbindung und von hier erfolgt auch die dann meist knöcherne, seltener bindegewebige Ver-

einigung. Aber fast stets erfolgt sie in Dislocation des Knochenfortsatzes nach oben aussen. (Siehe Figur 11.)

Fig. 11.

Vordere und hintere Ansicht einer Abreissung des Tubercul. majus nach Gurlt.

Viel seltener findet ein Abbruch des Tubercul. majus ohne Luxation statt, und anatomisch sind solche Fälle nicht erwiesen. Bald kamen sie zu Stande als Folge directer Gewalt, bald durch Muskelaction (Werfen eines Schneeballs, Pitha). Die Fälle von Luxation ereigneten sich meist bei alten Personen mit brüchigem Knochengewebe.

Die Fracturen, bei welchen keine Luxation war, sehen der Luxation ähnlich, indem das Acromion prominirt. Dabei wird keine Schulterbewegung gemacht, aber der Arm ist nicht in steifer Abduction vom Stamm. Der Humerus erscheint in der Richtung von vorn nach hinten verbreitert. Hinten bildet das abgebrochene Tuberculum, vorn der Kopf eine Prominenz, und beide sind durch Sulcus intertubercularis geschieden. Eine active Auswärtsrollung ist unmöglich (Fälle von Majo, Adams u. A. Erhebt man den Arm bei Extension, so tritt Reposition ein. Bei den Fällen, welche mit Luxation verbunden sind, ist es von Bedeutung, ob das Fragment ganz abgerissen ist. Dann ist der luxirte Kopf auffallend beweglich und in der Gelenkhöhle findet sich ein mobiles Knochenstück, welches nach Reposition crepitiren kann (v. Thaden). Auch erscheint der Kopf auffallend verbreitert. Wenn eine solche Verletzung ohne Reposition des Kopfes heilt, so bleibt das Tuberculum in der Pfanne stehen und hindert die Bewegung, welche in der Nearthrose vor sich geht, die sich der Kopf bildet. Vor allem ist die Rotation gehemmt.

Die Heilung muss in erhobener und abducirter Stellung des Arms versucht werden. Bei sicher gestellter Diagnose wäre wohl eine Fixation des abgerissenen Stückes durch Naht unter antiseptischen Cautelen die richtige Behandlung.

5. Die Schulterluxation.

§. 19. Das Schultergelenk hat eine allseitig sehr ergiebige Beweglichkeit, indem Bewegungen um alle Achsen möglich sind, welche durch den Mittelpunkt der kugligen Gelenkfläche gehen. Die viel kleinere, mit ihrem Mittelpunkt nach aussen und etwas oben stehende, ungefähr ovale Pfanne hat ihren längeren Durchmesser von oben nach unten, und ist in ihrer Peripherie erweitert durch eine elastische Faserknorpellippe, in welche sich der knorplige Pfannenüberzug fortsetzt. Nahe dem Rand inserirt sich die Kapsel, und nur an der höchsten Spitze geht der lange Kopf der Biceps sehne aus ihr hervor, und die Kapsel selbst inserirt sich ein Stück mehr nach rückwärts. Dem runden Kopf gegenüber liegt bei senkrecht herabhängendem

Arm der grosse Rollhügel, so dass er den seitlichen Umfang des Gelenkendes bildet und durch die Rinne für die Bicepssehne in das vordere und hintere Tuberculum (minus et majus) getheilt wird. Die Kapsel inserirt sich dicht hinter der Grenze des knorpligen Kopfs in den Ueberzug des Knochens, und nur in der Bicepsrinne findet sich keine Kapselinsertion, sondern Communication der Sehnenscheide mit dem Kapselraum.

Direct an das Gelenk — die Rollhügel und die Kapsel — inseriren sich vier Muskeln, der Supraspinatus, Infraspinatus, Teres minor hinten, der Subscapularis vorn. Abgesehen von den speciellen Functionen, haben sie mit dem langen Kopf des Triceps zusammen die Nebenaufgabe, die relativ schlaffe, weite Kapsel je nach den verschiedenen Stellungen des Gliedes in Spannung zu erhalten, so dass sie sich nicht in das Gelenk einstülpt und dadurch Anlass zum Klaffen desselben werde. Denn die Kapsel muss ja entsprechend den sehr verschiedenen Bewegungen eines bestimmten Punktes der Oberfläche weit sein, so dass sie sich bei Entfernung des Kopfs von der Pfanne in der geforderten Richtung ausdehnen kann, ohne die Bewegung zu beschränken. Am meisten beschränkt ist diese Verlängerungsmöglichkeit durch ein gerade über dem Gelenkkopf von der Wurzel des Proc. coracoideus nach der Kapsel hingehendes und in sie ausstrahlendes, sich bei hängender Stellung des Armes spannendes Verstärkungsband (Lig. coracohumerale).

Ausser dem eben kurz skizzirten Gelenkapparat besteht aber noch ein Schutzapparat des Gelenks, indem das Gelenkende des Oberarms mit dem Tuberculum von einer durch die Fortsätze des Schulterblatts (Acromion und Proc. coracoid.) gebildeten pfannenartigen Höhle aufgenommen wird, innerhalb deren sich ein pfannenartiger Contact bildet durch die die Zwischenräume ausfüllenden Muskeln.

Die Bewegung selbst wird jedoch wesentlich vollführt innerhalb des eigentlichen Gelenkes, und obwohl dieselbe, wie wir sehen, eine arthrodische ist, so sind wir doch schon aus praktischen Interessen genöthigt, drei besondere Richtungen der Bewegung zu unterscheiden, deren Achsen senkrecht zu einander stehen.

Die Bewegung, welche der gleichen des Schultergürtels entspricht, welche bestimmt wird durch eine das Gelenk in der Richtung von hinten nach vorn und etwas nach der Mitte durchbohrende Achse, bezeichnen wir als Hebung und Senkung des Arms oder als Ab- und Adduction. Die Bewegung geschieht in einer Ebene, welche ungefähr wie die Platte des Schulterblatts tangential an der Hinterfläche des Thorax, senkrecht und von der Mitte zur Seite etwas vorwärts liegt. Bei gewöhnlicher Haltung der Schulter geht sie von der äussersten Adduction des Arms am Rumpf bis zur horizontalen Erhebung. Sie limitirt sich, indem die Vorragung der Tubercula über den Gelenkkopf jetzt den oberen Rand der Pfanne erreicht und hier anstösst. Die Senkung (Adduction) ist dabei begrenzt durch Anstossen des Arms an die Seitenfläche des Thorax. Erhebt man aber den Schultergürtel, so ist die Erhebung des Arms bis zur senkrechten möglich, und jetzt geht auch die Senkung fast noch vollständig bis zum Anlegen des Arms an den Rumpf. Erst kurz zuvor erfolgt die Hemmung wesentlich durch Spannung des oberen Theils der Kapsel (Lig. coracohumerale).

Neben dieser Bewegung bezeichnet man als Rotation die um eine den Mittelpunkt des Kopfs und den Schaft des Knochens senkrecht durchdringende Achse. Die Bewegung wird bei herabhängendem Arm durch Anstossen der Tubercula am vorderen oder hinteren Pfannenrand gehemmt, während sie bei erhobenem Arm nur durch Spannung von Muskeln und des Lig. coracohumerale eine Hemmung erfährt. Bei der Bewegung des Arms von hinten nach vorn liegt die Achse bei erhobener Extremität senkrecht, bei gesenkter horizontal von der Mitte nach der Seite und etwas nach vorn. Sie steht eben immer senkrecht zum Längsdurchmesser des Oberarms in der Ebene der Hebung und Senkung. Sie wird umgekehrt begrenzt bei erhobenem Arm durch Anstossung der Tubercula an die Pfanne, bei herabhängendem Arm nicht. Hier stösst nur der Oberarm bei der Bewegung nach hinten an das Acromion. Sonst ist auch diese Bewegung durch das Lig. coracohumerale und die Muskeln begrenzt.

§. 20. Eine physiologisch wie auch für die Verletzungen und Krankheiten der Schulter gleich wichtige Frage ist die nach der Fixi-

rung des Kopfs in der Pfanne. Warum fällt der Kopf nicht aus der Pfanne heraus oder wird wenigstens durch Zug nicht aus ihr herausbefördert, während doch die weite Kapsel einem solchen Ereigniss nicht widerstehen könnte? Zur Beantwortung dieser Frage müssen wir zunächst daran denken, dass der Kopf luftdicht in der Pfanne sitzt. Würde aber bei diesem Verhältniss der äussere Luftdruck frei auf die Oberfläche der Kapsel drücken, so müsste dieselbe, zwischen Kopf und Pfanne hineingedrängt, leicht zwischen beide eindringen, und so den Anlass zu Entfernung der Gelenkkörper von einander schon bei geringen Gewalteinwirkungen geben. Dem wirkt entgegen die elastische Spannung der Kapsel, welche herbeigeführt wird durch die Insertion einer Anzahl von Muskeln an und in derselben (s. §. 19.). Bringt man an der Leiche die Muskeln durch eine bestimmte Stellung des Gliedes (Rotation des Tubercul. majus nach vorn bei hängendem Arm) in Spannung, so erfüllen auch die todten Muskeln noch ihren Dienst, indem die hinteren sich spannen, während der Theil der Kapsel, welcher vorn mit dem Subscapularis verwachsen ist, sich wegen seiner Dicke nicht einstülpen kann. Stellt man dagegen das Tubercul. majus in Rotation nach hinten, so stülpt sich der dabei erschlaffte Theil der Kapsel in die Gelenkspalte, der Arm sinkt herab. Rotation nach vorn stellt den Schluss wieder her. So können wir verstehen, wie Lähmungen zu Subluxation durch Klaffen des Gelenkes führen. Nur bei manchen extremen Stellungen, z. B. bei extremer Senkung, wird der Gelenkschluss durch Spannung bestimmter Bänder (Lig. coracohumerale) erhalten.

Aber für stärkere Anforderungen tritt nun hier noch der oben als Pfanne im weiteren Sinne bezeichnete Apparat ein. Der Gelenkkopf sammt den Tuberculis wird von den Fortsätzen des Schulterblattes und ihrer Bandverbindung (Lig. coracoacromiale) bei bestimmten Stellungen aufgenommen, und die glatte Oberfläche der Tubercula liegt dann der glatten Innenfläche der gedachten Fortsätze luftdicht an. Treten sie bei hängendem Arm aus diesen Raum heraus, so wird letzterer durch die Enden der Schulterblattmuskeln (Supraspinatus) vollkommen ausgefüllt. Der entsprechende Spaltraum, welcher an den meisten Stellen einem Schleimbeutel gleicht, wird auch an seiner äusseren Fläche in Spannung gehalten durch den sie begrenzenden und abschliessenden Muskel, den Deltoideus. Auf ihn drückt also der Luftdruck in der Richtung mehr nach oben und wirkt als solcher der hängenden Last direct entgegen. Erschlafft der Deltoideus durch Paralyse, so tritt ein Herabsinken des Armes leicht ein.

Die luftdichte Fixirung des Arms in der Schulter kann aufgehoben werden einmal durch einen directen Stoss, welcher den Schulterkopf in der Richtung von vorn oder hinten trifft. Aber meist kommt die Luxation nicht durch eine derartig schiebende Gewalt zu Stande. Weit häufiger entsteht sie durch Hebelwirkung. Wir sahen, dass bei Hebung der Schulter die obere Ecke des Tuberculum gegen den Pfannenrand anstösst. Ist dies einmal eingetreten, so erfolgt sehr bald auch ein Anstossen des oberen Theiles vom Knochenschaft gegen das Acro-

mion. Nun ist ein Hypomochlion geschaffen, und alle Einwirkungen auf den langen Hebelarm, den Arm, werden geeignet sein, den kurzen Hebelarm, den Kopf, von der Pfanne zu entfernen. Ist aber einmal so das Gelenk klaffend geworden, dann rutscht der Kopf leicht weiter über den unteren inneren Rand der Pfanne hinaus, den dünnen Theil der Kapsel am unteren Rand des Subscapularis vor sich her stülpend und zerreissend. Dies geschieht eher bei gewaltsamer Erhebung des nach hinten gerichteten Arms. Wird er erhoben und nach vorn bewegt, so kann auch der Kopf jenseits der Insertion des Triceps am unteren Pfannenrand auf die Rückfläche des Schulterblattes hinausgleiten.

§. 21. Die Schulterluxationen sind ungefähr grade so häufig, als sämmtliche übrigen Luxationen zusammengenommen. Nach Blasius' Berechnungen kommen etwa 22,3 Schulterluxationen auf 24,5 Luxationen aller übrigen Gelenke. Nur sehr selten kommen sie im kindlichen Alter vor und ihre Frequenz bei Männern ist 4—5 Mal so gross als die bei Frauen.

Da das Gelenk nach oben überdacht wird durch die starken Fortsätze des Schulterblattes (Acromion und Proc. coracoideus), so ist leicht begreiflich, dass dorthin für gewöhnlich eine Verrenkung nicht zu Stande kommen wird (Ausnahmen siehe unten). So bleibt denn die Richtung nach vorn und hinten, wie die nach unten als Bahn für den luxirten Kopf. Wir werden sehen, dass auf die scharfe Kante des vorderen Randes vom Schulterblatt eine Verschiebung nicht leicht stattfinden kann, dass hier die Insertion des langen Kopfs vom Triceps die Grenzscheide bildet auch für die mehr nach unten gehenden Verrenkungen. Somit sind also auch die Fälle, in welchen der grössere Theil des Kopfes unterhalb der Pars glenoidalis steht, solche, welche entweder nach vorn (praeglenoidales), oder nach hinten (retroglenoidales) gelegen sind.

Die beiden wesentlichen Gruppen der Schulterluxationen wären also die auf die vordere und die auf die hintere Seite des Schulterblattes.

Betrachten wir zunächst die bei weitem häufigere Form, die praeglenoidale.

In den meisten Fällen von vorderer Luxation finden wir den Arm am Rumpf herabhängend, mit dem Ellbogen mässig abducirt, und wir fühlen den Gelenkkopf unter dem Proc. coracoideus (Luxatio subcoracoidea).

Das Leichenexperiment (Malgaigne, Roser, Streubel u. A.) hat uns wesentlich aufgeklärt, wie der Kopf dahin gelangt und wie sich die ihn umgebenden Weichtheile zu dem verschobenen Kopf verhalten. Wir haben schon im vorigen Paragraphen in Anlehnung an die normalen Gelenkverhältnisse den Gang dieser besonders durch übermässige Hebung, durch Hyperabduction der Schulter, seltener durch einen Stoss auf die Hinterfläche des Schulterkopfs entstehenden Verletzung bis zu dem Moment verfolgt, in welchem der Kopf, nachdem durch die Hebelbewegung das Gelenk zum Klaffen gekommen war, über den vorderen unteren Rand der Schulterblattgelenk-

fläche hinübergleitet, und hier gegen den von Verstärkungsbändern und Sehnen nicht weiter geschützten Theil der dünnen Kapsel andrängt, so dass diese meist in der Nähe der Insertion an die Pfanne ein- und in grösserer oder geringerer Ausdehnung abreisst.

Der Arm steht jetzt noch in hyperabducirter Stellung, und falls die Gewalt noch weiter wirkt, so kann er bei ausgedehnterer Zerreissung der Weichtheile nach unten auf den Thorax herabgedrängt werden und in aufrechter Richtung stehen bleiben (Luxatio erecta: Middeldorpf, siehe unten).

Dies ist ein sehr seltener Fall. Weit häufiger kommen jetzt die secundär auf den luxirten Kopf wirkenden Kräfte zur Entfaltung, und zwar concurrirt hier die Wirkung der Schwere der Extremität mit der adducirenden Kraft der Muskeln — der Verletzte führt eben durch die Muskeln den Oberarm in die gewöhnliche Stellung an den Rumpf. In diesem Moment ist aber die Spannung bestimmter Theile der Kapsel von der allergrösten Bedeutung für die Stellung, welche der Kopf nun annimmt. Am meisten fixirt ist derselbe entsprechend dem oberen Theil des Gelenks. Nicht nur, dass hier das kräftige Verstärkungsband, das Lig. coracohumerale, von der Basis des Proc. coracoideus nach der Kapsel hin verläuft, sondern auch die Bicepssehne, wenn sie nicht aus ihrem Bett herausgerissen wird, muss sich vermöge des weiteren Weges, den sie jetzt über den Kopf hin zu nehmen hat, erheblich spannen und mit ihr spannt sich der entsprechende Theil der Kapsel, und alle diese Theile zusammen ziehen den Kopf gegen sein abnormes Lager am Schulterblatt hin.

Unzweifelhaft entstehen jedoch auch Luxationen durch einen Fall auf den nur bis zur Horizontalen erhobenen und etwas nach hinten gerichteten Arm, sei es auf den Ellbogen oder die vorgestreckte Hand. Hier bildet sich ein Hypomochlion für den hinteren Umfang des anatomischen Halses und der Kopf sprengt vorn die Kapsel.

Wir müssen noch etwas näher auf die Nebenverletzungen und die Dislocation der Weichtheile, wie die mit solchen in Beziehung stehenden, etwas abweichenden Richtungen der Dislocation bei dieser Form von Luxation eingehen. Was zunächst die Kapselmuskeln anbelangt, so ist das Verhalten des Subscapularis verschieden. In den meisten Fällen bleibt er im Wesentlichen unzerrissen (Roser), und der Gelenkkopf steht somit zwischen Scapula und Subscapularis. In andern ist ein Theil der Muskelfasern und der sehnigen Enden eingerissen, der luxirte Kopf steht auf dem Schulterblatt und ist umgeben von dem durchrissenen Theil. Wieder in anderen Fällen hat der Kopf den Muskel ganz durchdrungen, er ist weiter nach innen gedrängt, so dass er zwischen dem eingerissenen Muskel und dem Serratus magnus, auf dem letzteren und etwas nach innen vom Proc. coracoideus zu stehen kommt (Luxatio intracoracoidea, Malgaigne, serratoscapularis, Pitha). Kommt der Kopf noch weiter nach innen unter dem Pectoralis minor an dem Proc. coracoideus vorbei, etwas nach oben unter das Schlüsselbein — ein seltner und nur bei erheblicher Kapsel- mit Muskelzerreissung denkbarer Fall — so bezeichnet man dies als Luxatio subclavicularis*) (Velpeau) oder coracoclavicularis. Tritt der Kopf mehr nach unten heraus, so wird meist die Kapsel und meist mit ihr der Rand des Subscapularis breiter eingerissen, und man bezeichnet diese Form, bei welcher der

*) Meyer (St. Louis) hat sogar einen Fall beschrieben, in welchem der Gelenkkopf so zwischen Clavicula und erster Rippe eingedrungen war, dass er als kuglige Hervorragung über dem Schlüsselbein gefühlt wurde.

Gelenkkopf in der bei gut ausgebildetem Skelett ziemlich ausgeprägten Grube am untern vordern Rand des Halses vom Schulterblatt vor der Tricepssehne stehen bleibt, als Luxatio axillaris.

Die drei hintern Kapselmuskeln (Supra-, Infraspinatus, Teres minor) gehen, wenn sie unzerrissen sind, in starker Spannung über die vom Kopf verlassene Gelenkfläche und nach dem entsprechenden, auf dem Tuberculum majus gelegenen Theil der Kapsel hin. Bei starker Gewalteinwirkung tritt aber eine Continuitätstrennung ein, und zwar reisst hier wegen der erheblichen Widerstandskraft der Sehnen nur sehr selten die Sehne selbst, viel häufiger reisst mit ihr ein grösserer oder kleinerer Theil der Insertionsstelle am Tuberculum majus ab. Wir haben diese Verletzung oben bereits besprochen. Zuweilen sind auch bei erheblicher Gewalteinwirkung Theile des Pfannenrandes mit der Kapsel ausgerissen oder bei einem directen Stoss auf den Kopf abgebrochen. Die ferner gelegenen Muskeln werden gespannt, und zwar besonders der Deltoideus, weniger der Pectoralis major und der Latissimus.

Viel weniger, als man denken sollte, leiden die grossen Gefässe und Nerven der Achselhöhle. Sie werden nach innen gedrängt, dadurch mehr oder weniger gespannt, nur in seltenen Fällen zerrissen. Erst die bei der Einrichtung ins Werk gesetzten Manipulationen haben unter besonderen Umständen häufiger zu Gefässverletzungen geführt. (Siehe unten.)

Fassen wir nochmals kurz die Formen der praeglenoidalen Luxation zusammen, so müssen wir zunächst der Möglichkeit einer nicht ganz vollständigen Verrenkung gedenken, bei welcher noch ein Theil der Gelenkfläche der Cavitas gegenüber stehen bleibt.

Auch für die häufigste Form, die subcoracoidea, lassen sich leicht Uebergänge nachweisen, insofern bald das Tuberculum majus der Gelenkgrube nahe stehen bleibt, und sich etwa der entsprechende Theil des anatomischen Halses gegen den vorderen Rand der Gelenkfläche anlehnt, während es sich in anderen Fällen von ihr entfernt, so dass der Kopf direct unter dem Process. coracoideus steht, oder noch etwas weiter auf der Scapula nach hinten rutscht (Verrenkung in die Fossa subscapularis). Dazu kommt dann die sogenannte Verrenkung in die Achselhöhle (Luxatio axillaris), der viel seltenere Fall, in welchem der Kopf auf dem vorderen unteren Rand des Halses vom Schulterblatt steht, und als Ausnahmsfälle wären zu erwähnen die Luxatio intracoracoidea und subclavicularis.

§. 22. Die Erscheinungen der praeglenoidalen Luxation und insbesondere der Luxatio subcoracoidea, sind nach dem Vorstehenden leicht zu construiren. Der Schulter fehlt vor Allem ihre Rundung, indem sich der gespannte, meist noch etwas nach einwärts getriebene Deltoideus über die verlassene Gelenkhöhle hinzieht. Das Acromion springt, da es jetzt mit dem Fehlen des Kopfs in der That den am meisten lateralwärts gelegenen Theil des Schulterstumpfs bildet, in seiner spitzigen Form scharf hervor. Lässt man von ihm herab den Daumen und Zeigefinger, welche den Deltoideus in der Gegend der Gelenkgrube zwischen sich fassen, herabgleiten, so fehlt der Kopf an normaler Stelle, man hat in der That nur den genannten Muskel zwischen den Fingern. Statt dessen sieht und fühlt man eine abnorme runde Prominenz nach innen vom Gelenk unterhalb des Proc. coracoideus, welche bedeckt ist von dem Pectoralis major. Ist der Kopf weiter in die Fossa subscapularis getreten, so fühlt und sieht man ihn weniger deutlich von vorn. Man weist ihn aber leicht nach, falls man

die Finger unter dem Pectoralis major hineingleiten lässt. Ebenso sind die oben bezeichneten Dislocationen des Kopfs nach innen vom Proc. coracoid. wie unter das Schlüsselbein leicht zu constatiren.

Characteristisch ist meist die Stellung des Arms. Der Ellbogen steht vom Rumpf mehr weniger weit ab, und die verlängerte Achse des Humerus fällt nicht in die Cavitas glenoidalis, sondern nach innen von derselben. Diese Abductionsstellung ist gegenüber der gleichen Stellung bei Fractura colli keine leicht bewegliche, d. h. es lässt sich nicht leicht der Ellbogen gegen den Rumpf andrücken und da erhalten, sondern er leistet gegen einen Versuch dazu elastischen Widerstand, welcher bestimmt wird durch die Spannung der erhaltenen Theile der oberen Kapselwand (siehe oben). Der Arm ist fast immer etwas verkürzt. (Siehe Figur 12.)

Fig. 12.

Luxatio subcoracoidea rechterseits.

LEEDS & WEST RIDING MEDICO-CHIRURGICAL SOCIETY

Der Arm kann vorläufig im Schultergelenk activ nicht bewegt werden, passiv sind Bewegungen, insofern sie nicht durch Muskelspannung gehemmt werden, möglich. Schmerz an der Stelle der Verletzung wechselnd, nicht selten treten excentrische Schmerzen der Hand als Folge der Insulte, welche der Plexus erlitten hat, ein.

Die Erscheinungen der Axillarluxation sind den eben beschriebenen im Wesentlichen gleich, mit der Abweichung, dass der Gelenkkopf am deutlichsten in der Achselhöhle sichtbar und fühlbar ist, während der Proc. coracoideus spitzig hervortritt.

Als Abart der durch Hyperabduction entstandenen Luxation haben wir hier noch die von Middeldorpf sogenannte Luxatio erecta zu erwähnen. Meist als Folge sehr erheblicher Gewalteinwirkung, welche einen breiten Kapselriss und Sehnenzerreissung herbeiführte, entstanden, dringt der Kopf tiefer an der seitlichen Wand des Thorax herunter ein, und der Arm bleibt in aufrechter Stellung bald mehr nach aussen (extrorsum erecta), bald mehr nach vorn (antrorsum reversa) stehen. (Siehe §. 20.)

Die von Malgaigne als Luxation suscoracoidienne beschriebene Form von Verrenkung, bei welcher der Kopf nach vorn und oben gewichen ist und auf dem Lig. coracoacromiale steht, indem er nach innen den Proc. coracoideus bedeckt, während er nach oben an das Schlüsselbein, nach aussen an das Acromion anstösst, scheint nach Leichenuntersuchungen von Busch (Bonn), welcher ebenfalls eine derartige Verletzung beobachtete, nur dann zu Stande zu kommen, wenn gleichzeitig mit der Verrenkung der Proc. coracoideus oder wenigstens die von demselben entspringenden Muskeln bei sehr weitem Kapselriss getrennt wurden.

Die oben geschilderten Symptome der praeglenoidalen Luxation sind, so lange keine erhebliche Schwellung die eckigen Formen der Schulter und die runden des verschobenen Kopfes verwischt, charakteristisch genug. Nun kommt aber selbstverständlich meist bald Bluterguss und consecutive Schwellung der Weichtheile, so dass einmal das Leersein der Cavitas glenoidalis nicht mehr so deutlich ist und anderseits auch der luxirte Kopf weniger gut fühlbar bleibt. Dazu kommt, dass nicht selten auch durch localisirte Knochenabbrüche am Pfannenrand und den Tuberculis Crepitation entsteht, und man dadurch in der Luxationsdiagnose zweifelhaft wird. Man hat dann bei den diagnostischen Erörterungen zu erwägen die Möglichkeit einer Fractur im anatomischen oder chirurgischen Hals, wie die eines Abbruchs des Collum scapulae. Auch die einfache Distorsion des Gelenks kommt nicht selten in Frage.

Die Fractur des Collum scapulae kann am leichtesten eine Luxation vortäuschen, indem der Gelenkkopf mit der Pfanne nach innen weicht. Die starke Crepitation und die Leichtigkeit der Reposition waren für mich in einigen Fällen um so mehr massgebend, als sich die Dislocation alsbald, nachdem der entsprechende Zug nachliess, wieder herstellte. Untersuchung in Narcose wird hier rasch zum Ziele führen, meist auch ermöglichen, dass man den ungleichen Knochenkörper durch das Gefühl vom Kopf unterscheidet. Recht schwierig kann dagegen die Frage zu entscheiden sein, ob es sich bei Dislocation des Diaphysenfragments einer Fractur im anatomischen Hals in die Achselhöhle nicht um Luxation handelt, und die Erkennung kann hier bei veralteten Fällen, in welchen der Nachweis des kleinen Stücks vom Kopf in der Pfanne nicht gelingt, unmöglich werden. Auch die Epiphysenabbrüche bei Kindern gehören hierher, doch hilft hier schon die statistisch erwiesene Thatsache, dass Luxationen im kindlichen Alter so sehr selten sind, und dazu kommt die Crepitation, welche denn auch meist bei den frischen Fällen von Fractur älterer Personen nicht fehlt. Dazu kommt die meist stärkere Verkürzung bei Fractur. Auch ist die Abductionsstellung des Arms fast nie eine so starre als bei Luxation und schliesslich das sicherste Zeichen: man kann die bestehende Dislocation meist leicht beseitigen, aber schon nach kurzer Zeit tritt sie wieder ein.

Bei der Distorsion fehlen dagegen bei genauerer Untersuchung alle Anhaltspunkte, welche für eine Verschiebung des Kopfs in der Pfanne sprechen.

§. 23. Weit seltener als die eben besprochenen sind die retroglenoidalen Luxationen.

Während die ersteren meist durch eine den Arm in Hyperabduction bringende Gewalteinwirkung, seltener durch directen Stoss von hinten nach vorn entstehen, kann diese Form wohl auch durch eine Gewalteinwirkung auf die nach vorn und etwas nach aussen stehende Extremität, einen Fall auf die Hand, den Ellbogen entstehen, in den meisten Fällen tritt sie jedoch ein als Folge einer directen Gewalteinwirkung, welche den Schulterkopf in der Richtung von vorn nach hinten über den hinteren Pfannenrand hinaustreibt. In noch anderen

Fällen trat die Verletzung ein durch die Muskelaction bei einem ungeschickten Wurf, indem der Arm dabei gewaltsam nach vorn und in die Adductionstellung hineingerissen wird (Busch). Adduction und Rotation nach innen sind wohl die geeignetsten Bewegungen, um den Kopf über den hinteren Pfannenrand hinüberzuhebeln. Auch in einem epileptischen Anfall sah man die Luxation vielleicht durch die gleiche Ursache entstehen. Die Kapsel ist da, wo der Kopf hinaus muss, durch die Sehnen der Auswärtsroller weit besser verwahrt und sie giebt also erst einer erheblichen Gewalteinwirkung nach. Je nachdem der Kopf unter dem Acromion stehen bleibt oder weiter nach unten in die Fossa infraspinata weicht, hat man die Luxation als subacromialis oder infraspinata bezeichnet. Der Kapselriss pflegt verhältnissmässig ausgedehnt zu sein und der Muscul. subscapularis fand sich meist abgerissen. Seltener reisst Supraspinatus oder auch wohl das Tubercul. majus ab.

Busch beobachtete die Verletzung auch bei einem Kind.

Der nach hinten ausgewichene Gelenkkopf springt weniger hervor in dem Falle, dass er sich direct an die Pars glenoidalis posterior und die Wurzel des Acromion anlehnt, weil eben in diesem Fall der Vorsprung des Acromion mehr direct in den runden Vorsprung des Kopfs übergeht. Weit stärker ist die Prominenz des mehr nach innen unter den Infraspinatus gewichenen Kopfs, und in dem letzteren Fall ist auch die Grube entsprechend der vorderen Seite des Gelenks, welche dadurch entsteht, dass der Luftdruck den Deltoideus in die leere Pfanne hineintreibt, viel mehr ausgesprochen. Diese Grube wird, wie Busch bemerkt durch einen scharf gespannten, vom Proc. coracoid. ausgehenden Strang in eine grössere äussere und kleinere innere Hälfte getheilt (siehe die Fig.). Der Strang besteht aus den scharf gespannten, vom Proc. coracoid. zum Arm verlaufenden Muskeln.

Fig. 13.

Luxatio retroglenoidalis (nach Busch).

Busch hat die von verschiedenen Autoren behauptete Pronationsstellung des Arms nicht gefunden. In den Fällen, welche er beobachtete, standen die Vorderarme in der Mittelstellung zwischen Pro- und Supination.

§. 24. Die Schulterluxationen sind je nach der verschiedenen Form der Weichtheil- und Knochenverletzung von sehr verschiedener prognostischer Bedeutung. Unzweifelhaft ist bei weitem der grössere Theil, besonders der praeglenoidalen Verrenkungen verhältnissmässig leicht zu reponiren, und ebenso erlangen auch die meisten Verletzten bei zweckmässigem Verhalten bald die volle Functionstüchtigkeit wieder. Aber es giebt doch auch eine Anzahl von frischen Verrenkungen, welche der Reposition ungewöhnliche Hindernisse bieten, und eine weitere Anzahl, bei denen durch besonders ungünstige, in der Art der Verletzung gelegene Verhältnisse, dauernde Functionsstörungen des verletzten Gliedes bleiben.

Was zunächst die Hindernisse der Reposition anbelangt, so liegen dieselben nur zum kleineren Theil in der activen Spannung der Muskeln, und wenn solche wirklich vorhanden wäre, so lässt sich dieselbe ja leicht durch Chloroform eliminiren. Immerhin darf man die Bedeutung der Muskeln als Repositionshinderniss doch nicht unterschätzen, da sie ja auch noch einfach mechanisch durch erhebliche Entfernung ihrer Insertionspunkte bei den Drehungen, welche der sich von der Pfanne entfernende Kopf macht, gespannt werden können. Wir haben in dieser Hinsicht auf die Bicepssehne hingewiesen, gewiss aber bieten die übrigen Kapselmuskeln ähnliche Verhältnisse. Noch häufiger halten aber bestimmte Theile der Kapsel den Kopf durch die Spannung, welche sie bei der Verschiebung desselben erleiden, an der abnormen Stelle fixirt und hier ist der obere Theil der Kapsel sammt dem Lig. coracohumerale ganz besonders oft und mit Recht beschuldigt worden. Dieser Theil wird bei der Luxatio subcoracoidea durch das Einwärtsweichen und die Innenrotation des Kopfs ganz besonders gespannt. Seltner findet bei engem Kapselriss durch den als Knopflochmechanismus bekannten Vorgang ein erhebliches Hinderniss statt. Auch die Interposition von Kapseltheilen und von abgerissenen Sehnen kann dem Verbleiben des in die Pfanne reducirten Kopfs hinderlich werden. Die letzteren Reductionshindernisse ebenso wie die Veränderungen, welche bei einer nicht eingerichteten Luxation in späterer Zeit eintreten, machen nun in einer Anzahl von Fällen die Reposition nicht nur zu einer sehr schwierigen, unter Umständen überhaupt nicht zum Ziel führenden Operation, sondern sie haben auch nicht so ganz selten schon durch die gewaltsamen Repositionsversuche das tödtliche Ende des Verletzten herbeigeführt. Wir wollen hier nicht eingehen auf die Fälle, in welchen bei nach schweren Eingriffen gelungener Operation der Tod des Operirten als Folge des Shok oder der Narkose eintrat, ein Unglück, welches bei jeder Operation einmal eintreten kann, wohl aber müssen wir warnend erwähnen die Verletzungen der grossen Gefässe, an welchen die Kranken nicht selten zu Grunde gegangen sind oder wenigstens schwere Krankheiten (Aneurysma und deren Folgen) davontrugen. Selten sind Verletzungen der Vene mit tödtlichem Ausgang (Fröriep, Willard), weit häufiger werden Arterienverletzungen beobachtet. Nach den Zusammenstellungen von Callender trat dies ungünstige Ereigniss besonders ein bei Luxationen, welche mit Fractur complicirt waren. Ohne diese Complication wurde die Zerreissung der Axillaris fast nur bei veralteten Luxationen älterer Leute oder bei frischen, wenn Arterienentartung vorhanden war, beobachtet und zwar, wenn der Kopf bei starker Extension in die Achselhöhle gewendet oder um sich selbst gedreht wurde. Willard hat 18 Fälle gesammelt, von welchen 12 starben. Die Unterbindung der Axillararterie führte stets zum Tode, während nach der Ligatur der Subclavia unter 4 Fällen 2 mal Heilung erfolgte.

In einigen Fällen fand man Arterie sammt Vene zerrissen.

Ausgedehnte Zerreissungen der Kapsel, vor Allem aber ausgedehnte Zerreissungen von Sehneninsertionen oder auch Fracturen der Tubercula (siehe die Besprechung

dieser Verletzungen (§. 16, 17) machen stets die functionelle Prognose ungünstiger. Nicht nur, dass die Mukeln, welche sich nach dem Riss retrahiren, wenn überhaupt, so mit langer Bindegewebsnarbe heilen, so werden auch unzweifelhaft durch diese Verhältnisse wesentlich die sogenannten habituellen Luxationen herbeigeführt. Es giebt Menschen, welche ihre Schulter 60, 70 mal und mehr luxirt haben, welche durch eine einfache Muskelaction bei erhobenem Arm die Verrenkung wieder herbeiführen und nicht immer im Stande sind durch eine von ihnen erlernte Bewegung den Schaden sofort wieder zu repariren. Im Gegentheil bieten diese Verletzungen zuweilen der Reposition grosse Schwierigkeiten dar. Ganz besonders häufig scheint die ja an sich seltene retroglenoidale Luxation zum Habituellwerden zu neigen, wie Busch auf Grund von eignen und fremden Beobachtungen (Volkmann, Linhart, Koch) hervorhebt. Hier mag mit Recht der weite Kapselriss und die Abtrennung der Subscapularissehne, Verletzungen, welche beide wenig Heilungstendenz haben, beschuldigt werden. Absolut häufiger ist selbstverständlich die habituelle Luxatio praeglenoidalis. Menschen, welche direct nach der Verletzung ihren Arm nicht gehörig schonten, sind ganz besonders dem Zufall ausgesetzt. Unsere anatomischen Untersuchungen sind in dieser Richtung nicht sehr reichlich. In manchen Fällen mag ein Kapselzipfel, welcher sich bei nicht eingetretener Heilung leicht interponiren kann, die Schuld tragen, in andern Fällen muss auch wohl an veränderte Verhältnisse der Kapselspanner gedacht werden. (Siehe §. 19.) Wirken diese nicht mehr recht, so kann sich die Kapsel in den Gelenkspalt hineinlegen und das Gelenk zum Klaffen bringen. Roser sucht für einzelne Fälle den Grund in einer vergrösserten Communicationsöffnung zwischen Gelenkkapsel und Subscapularisschleimbeutel. Nur in sehr seltenen Fällen entstehen, falls die Luxation eingerichtet wurde, Lähmungen im Gebiet des Brachialplexus. Der Ramus axillaris, welcher allerdings stark exponirt ist, scheint noch am häufigsten gelitten zu haben. Häufiger sind Innervationsstörungen, welche sich allmälig bei irreponirter Luxation entwickeln.

Der grösste Nachtheil resultirt dann auch überhaupt daraus, wenn die Luxation nicht eingerichtet wurde. In diesem Falle kann das Verhalten des Kopfs ein sehr verschiedenes sein. In der Umgebung des verschobenen Gelenkkopfs entsteht eine Entzündung, welche zu fibröser und schliesslich wohl auch zu knöcherner Verwachsung desselben mit der Stelle des Schulterblatts, nach welcher er luxirt war, führen kann. Weit häufiger ist aber gerade an diesem Gelenk besonders unter der Voraussetzung, dass mit dem Arm zweckmässige Bewegungen vorgenommen wurden, die Bildung einer mehr oder weniger ausgiebigen Nearthrose beobachtet worden. Die Vorgänge, welche zu einem neuen Gelenk an entfernter Stelle von der alten Pfanne führen, zeigen sich am Kopf in Schwund des Knorpels an den Stellen, an welchen die Reibung, der Contact aufhört, und in Abschleifung der mit der neuen Pfanne in Berührung befindlichen Punkte seiner Oberfläche, welche sich der Form der neuen Pfanne accommodiren und meist bald einen mehr oder weniger vollkommenen neuen Knorpelüberzug annehmen. Am Rande des neuen Gelenkkopfs finden häufig Wucherungsvorgänge von Knorpel statt, welche die Gestalt desselben weiter verändern, und bei etwas ausgiebiger Beweglichkeit bildet sich auch in gewissen Grenzen ein oft an der Stelle des alten Kapselrisses mit der allmälig verödenden alten Pfanne communicirender Synovialsack. An der neuen Pfanne formiren sich vom Rande aus periostale und parostale Osteophyten, welche derselben eine gewisse Tiefe geben, und sobald sich der Kopf schleifend in ihr bewegt, wird das Bindegewebe an den Schleifungspunkten glatt, derb, es geht in Faserknorpel, ja in hyalinen Knorpel über; besonders dann, wenn der Knorpel der alten Pfanne bis nahe an die neue herangeht. Diese Vorgänge entwickeln sich auf dem Schulterblatt, oder auch am untern Rande des Proc. coracoideus.

Wird der Arm wenig bewegt, so kommt es besonders leicht zu Feststellung desselben, und gerade in diesen Fällen scheint öfters auch ein übler Einfluss auf die Nerven des Arms stattzufinden. Langenbeck hat daher die Resection des nicht reponirten Kopfs in solchen Fällen für indicirt gehalten und mehrfach mit Glück ausgeführt.

§. 25. Soviel leichter als eine Schulterluxation bald nach der Verletzung reponirt wird, so kann man doch nicht sagen, dass die Re-

position bereits nach kurzer Zeit nicht mehr möglich wäre. Giebt es doch Beispiele genug, in welchen die Einrichtung noch nach Monaten, ja noch nach einem Jahr gelang, oder sogar noch nach acht Jahren — noch dazu bei einer subclavicularen Luxation — gelungen sein soll (Bostock). Bei älteren Personen, ebenso wie bei jüngeren mit rigiden Arterien, sollte man aber nicht minder vorsichtig sein in der Ausdehnung solcher Repositionsversuche, als in den Fällen, bei denen die Diagnose zweifelhaft blieb, bei welchen eine gleichzeitige Fractur die Gefahren der Gefässverletzung durch spitzige Fracturenden herbeiführen kann. Will man noch unter Ausscheidung der gedachten Fälle bis zu einem Jahr die Repositionsversuche ins Werk setzen, so übertreibe man dieselben wenigstens nicht und lasse den Flaschenzug lieber ganz bei Seite.

Wir bemerkten schon, dass die Mehrzahl der Luxationen mit grosser Leichtigkeit reponirt wird, und zwar, wie ich, auf eine ziemlich grosse Reihe von derartigen Operationen gestützt, im Einklang mit Roser, Streubel u. A. behaupten kann, besonders dann, wenn man bei feststehender Anamnese den Kopf wieder auf demselben Weg in die Pfanne zurückführt, wie er herauskam. Vielfach gelingt es jedoch schon, ohne dass man über das Wie des Entstehens etwas genaueres weiss, durch einen directen Druck auf den Kopf in der Richtung nach der Gelenkfläche der Scapula hin, oder durch einen leichten Zug in der Richtung, in welcher das luxirte Glied steht oder auch durch Combination beider Handgriffe, die Deformität zu beseitigen. Es empfiehlt sich also wohl, dass man stets diese, die leichtesten Eingriffe versucht, ehe man zu den complicirteren und immerhin eingreifenderen Repositionsmanövern schreitet. Ob man für die schwereren Fälle narcotisiren soll oder nicht, darüber sind nicht alle Chirurgen einig. Wem das Gewissen verbietet, seinen Patienten unter diesen Verhältnissen den Gefahren der Narcose auszusetzen, der muss eben die Muskelspannung und die bei kräftigen Eingriffen immerhin hochgradigen Schmerzen des Verletzten in den Kauf nehmen. Wohl die meisten Chirurgen chloroformiren und fahren meiner Ansicht nach gut dabei, ebenso wie ihre Patienten.

Fast in jedem Jahre tauchen noch neue Repositionsmethoden auf, und ich will hier, ehe ich die Verfahren, welche ich für die richtigen halte, beschreibe, wenigstens einige der wichtigeren Methoden nach ihren Erfindern kurz mittheilen.

In den Repositionsmethoden der alten Zeit herrscht noch ziemlich vielfach der Glaube, als müsse man auf möglichst gewaltsamem Wege, zum Theil durch Vermittelung besonderer Apparate (Aufhängen des Patienten über eine Krücke, Ambe des Hippocrates u. s. w.), welche als Hebel an dem Arm wirkten, die Einrichtung herbeiführen. Aber selbst in den Methoden des Hippocrates sind doch vielfach schon die Elemente enthalten, welche sich auch in unsern heutigen Manipulationen wiederfinden. So die directe Einwirkung auf den Gelenkkopf: Man legt eine Hand auf die Schulter, mit der anderen umfasst man den Kopf in der Achselhöhle, um ihn in die Pfanne zu drücken, während man zugleich das Knie auf den Ellbogen des verletzten Armes setzt und mittelst dieses denselben nach oben schieben soll. Ein ähnliches Verfahren ist seit Richet's Empfehlung noch heute vielfach im Gebrauch. Der Operateur greift an dem hängenden Arm mit seiner dem luxirten Arm gleichnamigen Hand von oben her um den luxirten Kopf und schiebt, während

er selbst oder ein Gehülfe den Oberarm in der Mitte etwas vom Körper des Verletzten abhält, den Kopf über dem Pfannenrand in die Pfanne hinein. Das Verfahren ist besonders dann wirksam, wenn der Kopf in der Achselhöhle gut für die Finger des Arztes zu umgreifen ist. Auch die Extension am Arm des liegenden Patienten nach unten, während die Ferse des Chirurgen sich gegen einen in die Achselhöhle gelegten Lederballen und somit indirect gegen den Kopf stützt, zugleich Contraextension am Schulterblatt verrichtend, ist von der A. Cooper'schen Methode nicht sehr verschieden. Nach ihm stellt sich der Chirurg neben den auf dem Bette liegenden Verletzten, zieht die Hand des luxirten Armes gegen sich an, während er seine Ferse (nach Entkleidung des Fusses) in die Achsel stützt und den Arm schliesslich nach einwärts wendet.

Das Mittelalter hat die Zahl der als Hebel wirkenden Maschinen durch eine Reihe von Erfindungen (die Waage von Hans v. Gersdorf, der „Narr", die Drehbank u. a. m.) vermehrt, und nach und nach spielte der Flaschenzug, dessen Anwendung jedoch schon von Petit auf veraltete Fälle beschränkt wurde, eine Rolle. Seit ihm wurde auch auf die Richtung, in welcher angezogen werden sollte, mehr Gewicht gelegt, und er empfiehlt schon den Zug in horizontaler Richtung. Nach und nach kam man durch das Bestreben, die Muskeln zu erschlaffen, welche nach der damaligen Anschauung die Hauptrolle als Hinderniss bei der Reduction spielen sollten, dahin, dass man den Arm bei der Extension erhob. Wenn auch Malgaigne angiebt, dass Brunus schon im 15. Jahrhundert nach solchem Verfahren operirt habe, so ist doch wohl Ch. White der erste, der sogar mit dem Bewusstsein, dass man den Arm in derselben Richtung zurückführen solle, welche dieser im Moment der Luxation gehabt habe, darauf kam, den Patienten auf die Erde zu setzen, seine Hand an einem Strick zu befestigen und diesen Strick, welcher durch eine Rolle an der Decke des Zimmers verlief, anzuziehen. So wurde der Verletzte emporgehoben, und die Schwere des hängenden Körpers bewirkte bei senkrecht emporgehobenem Arm die Extension und die Einrichtung. Simon hat in neuester Zeit die Körperschwere als extendirende und reponirende Kraft wieder in ähnlicher Weise benutzt. Er lässt den Verletzten auf der gesunden Seite am Boden liegen, den gesunden Arm am Leibe fixirt, dann ergreift ein auf einem Stuhl stehender Assistent das Handgelenk des luxirten Armes und hebt daran den Körper in die Höhe. Will man die ganze Körperschwere wirken lassen, so lässt man durch einen zweiten Assistenten die Füsse vom Boden emporheben. Auch kann durch Aufstützen des Chirurgen auf den Körper des Verletzten die extendirende Kraft desselben noch sehr vermehrt werden. Mit den Fingern drückt der Operateur gleichzeitig den Kopf in die Pfanne.

Uebrigens war die Ueberzeugung von der Nothwendigkeit der senkrechten Erhebung des Armes für viele Schulterverrenkungen nicht sofort nach White (1770) in das Bewusstsein der Aerzte übergegangen. Man zog meist horizontal an und bediente sich während der Extension des Oberarmes, um den Kopf in die Pfanne hineinzuheben; eine Hand stützte den Oberarm von seiner inneren Fläche aus und diente als Hypomochlion, während die andere auf das untere Ende desselben und zwar auf die Aussenseite drückte. Es ging oft schwer und da wurde die Zugkraft durch Flaschenzüge wie durch besondere Apparate, in welchen der Verletzte gleichsam ausgespannt wurde (Mennel, Schneider-Mennel'scher Apparat), ersetzt.

Erst als Mothe (1812) sein Verfahren der Extension in senkrechter Richtung angab, folgten ihm alsbald die meisten Chirurgen nach. Mothe liess den Verletzten auf einem niedrigen Stuhl sitzen, legte über seine Schulter eine schmale zusammengelegte Serviette, welche zur Fixation des Schulterblattes und des Körpers von einigen auf der Erde sitzenden Gehülfen nach unten angezogen wurde. Ein anderer Gehülfe sass auf der gesunden Seite und zog ein um den Thorax angelegtes Tuch gegen sich an. Der Chirurg selbst stieg auf einen neben dem Verletzten stehenden Stuhl, ergriff den Arm am Ellenbogengelenk und zog ihn in die Höhe, bis derselbe nahe vor den Kopf und mit dem Körper in perpendiculärer Richtung stand. Dann liess man den Arm herunter. Auch konnte der Chirurg allein hinter dem Verletzten sitzen und am Arm anziehen, während er seinen Fuss zur Contraextension auf das Acromion setzte.

Die Rotationsbewegungen, welche man dem Kopf durch Drehung an dem in rechten Winkel gebogenen Arm mittheilte, sind erst in diesem Säculum als wirk-

sames Mittel, theils in Combination mit der extendirenden Erhebung, theils für sich zu Ansehen gekommen. Malgaigne empfahl die Rotation nach innen und von Roser wie von den meisten Chirurgen der Neuzeit wird sie neben der Extension meist als Schlussact derselben angewandt. Die Innenrotation ist ja unzweifelhaft, wenn man am Skelett Repositionsversuche macht, die Methode, welche die Kugel des Kopfes in die Pfanne zurückrollen lässt. Wenn dem gegenüber die Aussenrotation zuerst von Syme empfohlen und in der letzten Zeit besonders in Deutschland wieder auf Schinzinger's Empfehlung hin viel geübt wurde, so löst sich der scheinbare Widerspruch wohl durch folgende Bemerkungen. Einmal hat man besonders für veraltete Luxationen in der Methode von Schinzinger ein mächtiges Mittel, um den Kopf überhaupt erst beweglich zu machen, ein Mittel, welches so mächtig ist, dass es zuweilen noch über das, was man will, hinauswirkt, d. h. eine Fractur des Halses hervorruft (Bardeleben u. A.). Bei frischen Verrenkungen hat es aber, milde angewandt die Wirkung, dass es den gespannten oberen Theil der Kapsel, vor Allem das Lig. coracohumerale entspannt, bevor die eigentlich reponirende Bewegung, die Innenrotation, bewirkt wird. Die Entspannung des gedachten Bandes erfolgt freilich nach meinen Leichenversuchen noch sicherer durch Elevation des Armes.

Schinzinger's forcirte Rotation nach aussen wird so ausgeführt, dass der Chirurg, während ein Assistent mit über dem Acromion gekreuzten Händen das Schulterblatt herunterdrückt und fixirt, den gebeugten, gegen den Thorax angedrückten Arm so am Ellbogen mit der Hand ergreift, dass er mit dem langen Hebelarm des Vorderarms den Humerus und mit ihm den Gelenkkopf kräftig um seine Achse nach aussen rollt, so weit, dass der Oberarm mit seiner Innenseite nach vorn steht. Dann drückt der Chirurg den Arm etwas aufwärts, und während ein Assistent mehrere Finger auf den Gelenkkopf setzt, um sein Abgleiten vom Pfannenrand zu verhindern, folgt nun die Rotation nach innen.

Am complicirtesten in Beziehung auf die verschiedenen Bewegungen, welche zur Reposition führen sollen, ist das Verfahren von Kocher. Er hat das Verdienst, ganz besonders auf die Erhaltung der Luxation nach vorn durch die Spannung des Lig. coracohumerale hingewiesen zu haben, und gründet darauf, ob der vordere, zum Tuberc. min. hin verlaufende oder der hintere, gegen das Tuberc. majus gehende Schenkel gespannt ist, eine Differenz, welche der Luxatio subcoracoidea einerseits, der axillaris andererseits entsprechen soll, eine verschiedene Behandlungsmethode. Im ersten Falle soll zuerst auswärts rotirt werden bei an den Körper gedrücktem Oberarm. Diese Bewegung nähert den Kopf dem Pfannenrand, indem er sich um seinen in Folge der Spannung gedachten Bandes unbeweglichen Stützpunkt dreht. Dann folgt die Erhebung des Armes in verticaler Ebene, und schliesslich wieder Einwärtsrotation, während der Arm an die Brust zurückgeführt wird.

Bei der axillaren Luxation soll zunächst abducirend extendirt, dann auswärts rotirt und schliesslich adducirt werden.

§. 26. Ich habe schon Eingangs angeführt, wie es sich immer empfehlen wird, zuerst einen leichten directen Druck, dann einen Zug ohne Gewaltanwendung in der Richtung, in welcher der luxirte Arm steht, anzuwenden, ehe man zu ausgiebigen Repositionsversuchen schreitet. Sehr oft gelingt so gleichsam spielend die Einrichtung. Ist dies nicht der Fall, so empfiehlt sich, immer möglichst genau die Anamnese festzustellen und den Versuch zu machen, den Kopf bei der Reposition den Weg zurück machen zu lassen, welchen er bei der Luxation genommen hat. Es wird sich hier stets darum handeln, dass man den Gelenkkopf in die Pfanne hineindreht oder schiebt, nachdem bestimmte spannende Theile, besonders der Kapsel, welche die Stellung an abnormer Stelle erhalten, erschlafft waren, oder man wird durch Zug eine Dehnung der gedachten Theile herbeiführen und dann mehr gewaltsam den Kopf unter den spannenden Partien in die Pfanne befördern. Für die vordere Luxation sind die gespannten Partien immer die oberen

Theile der Kapsel oder solche, welche mit ihr in Beziehung stehen, vor allen das Lig. coracohumerale, seltener die Bicepssehne und die ihr anliegenden, durch sie in Spannung gebrachten Kapseltheile. Gewiss sehr selten ist wohl die Enge des Kapselrisses oder die Interposition bestimmter Theile der Kapsel, resp. der umgebenden Sehnen, Hinderniss für die Reposition.

Die Muskelspannung wird durch Chloroformnarcose eliminirt und sodann zur Einrichtung geschritten. Was zunächst die vordere Luxation anbelangt, so legt man den Verletzten flach auf einen Tisch, und für den Fall, dass man nichts bestimmtes über die Anamnese wüsste, versucht man in Anlehnung an die häufigste Entstehungsursache der Luxation die Reduction von der Hyperabduction aus. Man lässt das Schulterblatt gut zurück und den Körper nach der gesunden Seite hin festhalten, was so geschehen kann, dass ein Assistent beide Hände von oben auf die Schulter stützt, oder dass ein über dieselbe gelegtes schmales Tuch nach unten hin und zugleich ein um den Thorax unter der Achsel der verletzten Seite nach der gesunden geführtes Tuch angezogen wird. Dann ergreift der Chirurg den verletzten Arm, zieht ihn zunächst nach aussen und allmälig mehr und mehr nach oben bis zur completen Hyperabduction an, während ein Gehülfe von der Achsel aus mit den Fingern den Kopf nach der Pfanne hin schiebt, und lässt nun rasch eine Adduction, wobei er den im Ellbogen flectirten Arm nach innen rotirt, folgen. Die Hyperabduction erschlafft die gespannte Kapsel, und die gleichzeitige Extension spannt ihre unteren Theile, und um diese herum bewegt sich der Kopf nach dem Pfannenrand, während ihn die Innenrotation über denselben hin wieder in seine Pfanne zurückrollt. In der gedachten Art sind die frischen Verletzungen, welche ich behandelte, alle reponirt worden, ohne Anwendung weiterer Gewalt als des Zugs eines Mannes, abgesehen von den wenigen Ausnahmen, bei welchen die Entstehungsursache der Luxation etwaige Modificationen in der Richtung des Zugs mehr nach unten, oder bei Elevation bis nur zu einem rechten Winkel gebot.

Zuweilen empfiehlt es sich, den Arm zugleich nach hinten zu richten, während man zieht. Dies ist besonders zweckmässig bei der infraclavicularen Luxation. Man stemmt die eine Hand gegen die Rückenfläche der Scapula, während die andere den Arm nach hinten extendirt (Busch).

Selbstverständlich kann man während der Operation die Richtung des Zugs bald mehr nach hinten, bald mehr nach vorn modificiren, aber man begnüge sich stets mit Anwendung mässiger Gewalt.

Nur für den Fall einer veralteten Luxation hat man Ursache, an eingreifendere Verfahren zu denken. Hier wird es sich zunächst darum handeln, die Kraft, mit welcher man arbeitet, zu steigern. Ich habe bei der oben angegebenen Methode, während ein zweiter Gehülfe noch mitzog, bei sehr alten Luxationen die Reposition erreicht, und kann in Folge dessen überhaupt nicht zum Flaschenzug, mit dem ich in anderen Händen verschiedenfach Unglück herbeiführen sah, rathen. Man soll lieber auf die Reposition zu alter Fälle verzichten (siehe oben).

Schinzinger's Verfahren wird unter solchen Umständen als Voroperation zu versuchen sein. Die Aussenrotation macht auf jeden Fall den Kopf von seinen neuen Verwachsungen frei, wenn nicht bei zu gewaltsamer Anwendung derselben der chirurg. Hals abbricht.

Die Einrichtung der Luxation nach hinten gelingt fast immer sehr leicht. Man erhebt den Arm bis zur Horizontalen, während man extendirt, dann folgt eine Auswärtsrollung mit Zurückführung des Armes an den Stamm, und häufig hilft ein directer Druck auf den Kopf in zweckmässiger Weise nach.

Man erkennt das Eintreten der Reposition meist an dem eigenthümlich schnalzenden Geräusch und an der wieder hergestellten Form der Schulter. Doch tritt das Geräusch nicht jedesmal, besonders nicht bei alten Verrenkungen in characteristischer Weise ein, und ebenso verhindert bei frischer Verletzung die Schwellung zuweilen die Diagnose, ob die Form wirklich wieder hergestellt sei. Hier ist exacte Prüfung nöthig. Nach der Reposition wird eine Mitella angelegt, und in Fällen, in welchen Wiederaustreten des Kopfs befürchtet wird, der Arm an den Thorax bandagirt. Nach etwa 8 Tagen beginnt man mit mässigen Bewegungen.

Sind alle Versuche, eine veraltete Luxation zu reponiren, resultatlos geblieben, so empfiehlt es sich unter dem Schutz des antiseptischen Verfahrens einen Versuch blutiger Reposition zu machen, dem sofort, falls er nicht gelingt, die Resection des Kopfes folgen kann. Bis jetzt ist mit den Repositionsversuchen, welche nach längerer Zeit gemacht wurden, soweit ich wenigstens derartige Mittheilungen übersehe, nicht viel herausgekommen, doch ist es möglich, dass dies mit der besseren Erkenntniss der Verhältnisse, welche die Reposition verhindern, besser wird. Ich selbst habe daher in mehreren Fällen, in welchen mir die Beseitigung der Repositionshindernisse nicht gelang, sofort die Resection des Kopfs folgen lassen und bin mit den Resultaten zufrieden.

6. Gefäss- und Nervenverletzungen der Schlüsselbein- und Schultergegend.

Aneurysmen, Unterbindung der Subclavia und Axillaris, Behandlung der Venenwunden etc.

§. 27. Die complicirtesten Verletzungen der Schlüsselbein- und Achselgegend werden durch Kleingewehrprojectile, durch Granatsplitter u. dgl. m., herbeigeführt. Fracturen des Schlüsselbeins, des Schulterblattes, der Rippen, Penetration in die Brusthöhle, werden mit Gefäss- und Nervenverletzungen gleichzeitig beobachtet, doch weichen im ganzen nicht selten Gefässe und Nerven dem Projectil aus. Sind die grossen Gefässe mit verletzt, so folgt oft tödtliche Blutung, oder es bildet sich ein Haematom. Die Verletzung der Nerven führt Lähmung, motorische und sensible, in den von ihnen versorgten Gebieten herbei. Weit seltener sind Friedensverletzungen durch Hieb oder Stich; noch am häufigsten ist der Axillarplexus und die Gefässe bei erhobenem Arm der Verwundung ausgesetzt. Ist die Achselfascie verletzt, so bildet

sich leicht durch Luftaspiration bei den Bewegungen des Arms eine Luftgeschwulst der Achselhöhle. Es bedeutet also emphysematöses Knistern, welches hier nach solcher Verletzung gefunden wird, nicht jedes Mal penetrirende Wunde der Brusthöhle. Das lockere Bindegewebe der Achselhöhle ist überhaupt zur Ausdehnung sehr geneigt, es kommt dort leicht bei Traumen, welche keine Hautverletzung herbeiführten, ebenso bei enger Hautöffnung, welche durch Fascienverschiebung mit der tiefen Wunde nicht mehr communicirt, zu erheblicher Ansammlung von Blut, zur Bildung eines Haematoms. Man hat beobachtet, dass die Axillararterie bei Gewalten, welche den Arm sehr rapid nach hinten schleuderten, subcutan zerriss, und in einigen Fällen, in welchen darnach erheblicher Bluterguss unter die Haut der Achsel mit nachfolgender Gängrän des Arms eintrat, durch Exarticulation der Schulter Heilung erreicht (Smart). Bei Stichverletzungen, welche die Axillaris trennten, sollte man womöglich die verletzte Stelle blosslegen und in loco unterbinden. Freilich kann dies Verfahren sehr erschwert werden durch den erheblichen, die Theile verhüllenden Bluterguss.

Erleichtern kann man sich die Operation durch Compression der Subclavia oberhalb des Schlüsselbeins am Rand des Scalenus anticus gegen die erste Rippe bei herabgezogenem Arm. Allein bei Drüsenschwellung und auch bei reichlicher Fettbildung ist die Compression an dieser Stelle sehr erschwert. Syme räth, eine kleine Incision oberhalb des Schlüsselbeines durch Haut und Fascie zu machen, und den Finger durch diesen Schnitt auf das Gefäss zu drücken, ein Rath, welcher übrigens in dem Fall, in dem er selbst danach handelte, nicht einmal die gewünschte Blutleere herbeiführte. Er versuchte die Anwendung des Verfahrens bei Gelegenheit der Operation eines Axillaraneurysma, für welche er als sicherste Operation die alte Methode der Spaltung des Sacks mit doppelter Unterbindung wieder empfohlen und ausgeübt hat.

Man muss daran denken, dass auch einer der grösseren, aus der Axillaris entspringenden Aeste gefährliche Blutung machen kann. Pitha erzählt einen Fall von kopfgrossem Haematom der Achsel, welches durch Abreissung der Arter. subscapularis nahe an ihrer Abgangsstelle herbeigeführt war. Findet man die Blutungsquelle nicht, oder sind die Verhältnisse überhaupt so ungünstig, dass man nicht daran denken kann, in loco zu unterbinden, so schreitet man zu Ligatur der Subclavia. Torelli theilt einen solchen Fall mit, in welchem die Blutung alsbald zum Stehen kam und sogar eine beginnende Gangrän der Hand nach der Unterbindung keine Fortschritte mehr machte.

Die Verletzung der Axillarvene ist verhältnissmässig noch seltener. Rupturen der Vene kommen begreiflicher Weise weniger leicht vor. Uebrigens kennt man doch auch einige Fälle, in welchen die Blutung aus der Vene bei einfacher Behandlung stand. Ist dies nicht der Fall, so berechtigen eine Anzahl von Erfahrungen dazu, dass man die Vene mit Catgut unterbindet. Ich habe eine Anzahl derartiger Verletzungen bei Operationen in der Achselhöhle beobachtet und die Wunden ohne irgend eine Störung nach der Unterbindung heilen sehen.

Die seitliche Ligatur im Bereich der Vena subclavia und axillaris ist dagegen nicht zu empfehlen, denn sowohl Erfahrungen an Menschen als Thierexperimente sprechen dafür, dass die Continuität des Gefässes doch nicht erhalten bleibt, und dass häufig Thrombose und Embolie nach dieser Methode zu erwarten ist (Blasius).

§. 28. Indem wir auf die Besprechung der Unterbindung der Anonyma und der Subclavia oberhalb des Schlüsselbeins im Band I., Abtheilung Hals, §. 16., pag. 475 u. ff. verweisen, haben wir hier nur noch die Unterbindung der Subclavia unterhalb des Schlüsselbeins und die der Axillararterie zu besprechen.

Die Unterbindung der Subclavia unterhalb des Schlüsselbeins bietet im Ganzen keine sehr günstigen Chancen. Das Gefäss liegt besonders bei muskulösen Personen sehr tief und man hat grosse blutende Muskelschnitte nöthig, dazu kommt, dass sich in der Tiefe grosse Venenäste in die Vena subclavia ergiessen, und dass der Abgang der Arteriae thoracicae an der Stelle, an welcher man unterbindet, für den definitiven Verschluss des Gefässes nicht günstig ist. Trotzdem wird man die Unterbindung an der gedachten Stelle bei manchen Fällen von Blutung ebenso wie bei einzelnen Aneurysmen der Achselhöhle nicht ganz vermeiden können. Das Gefäss wird meist unterbunden, ehe es am Proc. coracoideus unter den Pectoral. minor und von da zur Achselhöhle tritt, doch hat man auch schon die Unterbindung unterhalb dieser Stelle ausgeführt, oder nach Durchschneidung des Muskels.

Der geeignetste Hautschnitt verläuft von der höchsten Convexität der Clavicula, etwa gegenüber dem Schlüsselbeinkopf des Kopfnickers, nach der Spitze des Proc. coracoideus. Ausser der Haut, der Fascie und einigen kleinen Supraclavicularnerven durchschneidet man den Pectoralis major in der Richtung des Hautschnittes. Jetzt arbeitet man sich durch wechselndes Fett auf die Fascia coracoclavicularis, welche geöffnet werden muss. Der innere Rand des Pectoralis minor verläuft hier schräg von oben nach unten aussen; den nach oben gelegenen Rand des Muscul. subclavius vermeidet man, um nicht unter das Schlüsselbein zu gerathen. Ist das Fett getrennt, so sieht man alsbald kleinere Gefässe (Arteria und Vena thoracica prima), und findet ihnen folgend in der Schnittrichtung das Gefäss- und Nervenpacket unter dem Schlüsselbein hervortretend nach unten aussen verlaufend — die Vene am meisten nach innen, neben ihr die Arterie, am besten durch das eigenthümlich derb bandartige Gefühl, welches man hat, wenn sie der Finger über die Rippe verschiebt, kenntlich. Der Plexus liegt nach aussen, ein derber Nerv aus welchem ulnaris und medianus hervorgeht, meist auf dem Gefäss. Wegen der Tiefe der Wunde ist die Umlegung des Fadens mit der Aneurysmennadel, welche von innen nach aussen geschieht, meist schwierig.

§. 29. Die Axillararterie liegt bei abducirtem Arm auf dem Schulterblatthals und dem Gelenkkopf innerhalb der Achselhöhle. Hat man die Fascie entfernt, so ist die Achselhöhle in der Tiefe gebildet durch den Musc. subscapularis, die Seitenwände werden begrenzt durch den Pectoralis major nach vorn, den Latissimus und Teres major nach

hinten. Der Pectoralis major setzt sich direct in den Rand des Biceps nach dem Oberarm hin fort. Zieht man in Verlängerung des Sulcus bicipitalis eine gerade Linie in die Achselhöhle, so fällt dieselbe etwa 3—4 Linien hinter den Pectoralisrand und trifft hier genau die Arterie. Der Hautschnitt wird auch in der gedachten Weise in Verlängerung des Sulcus bicipitalis durch die Achsel bei abducirtem Arm geführt, die Fascie gespalten, die seitlichen Muskeln durch Haken auseinandergehalten. Man findet dicht am Rande des Muscul. coracobrachialis, also der vorderen Wand der Achselhöhle am nächsten, zum Theil vom M. coracobrachialis bedeckt, den Nervus cutaneus externus. Neben ihm nach der hinteren Seite (dem Latissimus hin) folgen zunächst der Nervus medianus, dann der Cutaneus medius (externus anterior), darauf der Ulnaris. Ganz nach hinten an der Sehne des langen Kopfs vom Triceps der Nervus radialis. Die Arterie liegt hinter dem Nervus medianus, die Vene oberflächlicher und mehr nach Innen. Die Arteria subscapularis geht etwas mehr oben, die Circumflexae etwas tiefer ab. Die Arterie wird mit der Aneurysmennadel umgangen, nachdem sie unter dem Rand des Nerven hervorgeholt wurde.

§. 30. Die verschiedenartigsten Verletzungen sind schon im Gebiet des Plexus brachialis beobachtet worden, doch haben die meisten derselben, die Verletzungen einzelner Stämme durch scharfe Waffe oder durch Projectil, nichts Eigenartiges. Seltner sind Lähmungen in Folge von Contusion, oder Convulsionen und Hyperästhesien aus der gleichen Ursache. Die Cervicobrachialneuralgie schliesst sich übrigens doch in einer Anzahl von Fällen solchen Contusionsverletzungen, welche die Axillaren und die unteren Brachialnerven treffen, direct an. Die Krankheit, welche sich durch die ausstrahlenden und die localen Druckschmerzen kenntlich macht, weicht der Massage oder der Electricität. In anderen Fällen greift man zur operativen Behandlung durch Nervendehnung. Einen durch das therapeutische Resultat merkwürdigen, von Nussbaum in München beobachteten und geheilten Fall müssen wir hier erwähnen. Ein Soldat hatte Kolbenschläge in den Nacken und auf den Ellbogen erhalten und bekam als Folge davon Erscheinungen krampfhafter Reizung (mannigfache muskuläre Contracturen) und Gefühlsbeeinträchtigung im Gebiet des Plexus brachialis. Nach vielfachen Heilversuchen führte Nussbaum Heilung des Kranken herbei dadurch, dass er in der Ellenbeuge, in der Achsel und am Hals die verschiedenen, zum Brachialplexus gehörigen Nervenstämme blosslegte, isolirte, beweglich machte und besonders die unteren Cervicalnerven gegen ihren Austritt aus dem Vertebralcanal hin dehnend anzog. (Vergl. Bd. I. pag. 432.)

Bei Neugebornen wird zuweilen durch Tractionen an dem betreffenden Arm von Seiten des Geburtshelfers eine Lähmung im Gebiet des Plexus herbeigeführt. (Volkmann, chirurg. Beiträge. Siehe übrigens Fracturen des Humerus §. 14.) Man muss diese Form der Paralyse um so mehr kennen, als durch sie der feste Schluss des Kopfes in der Pfanne aufgehoben werden kann und somit durch das Heruntersinken des Armes eine Art von Subluxation, welche nicht als das We-

sentliche des Processes aufgefasst werden darf, entstehen kann. Auch bei Paralytikern entsteht eine eigenthümliche Deformität der Schulter in Folge von Herabsinken des Kopfes bei Paralyse der Schulterkapselspanner (siehe oben), und nicht selten entwickeln sich als Folge der abnormen Berührungspunkte und des Aufgehobenseins des Contactes zwischen Kopf und Pfanne chronisch entzündliche Erscheinungen, zuweilen in einer Form, welche der deformirenden Arthritis sehr ähnlich sieht.

Zu erwähnen hätten wir dann noch mehrere umschriebene Paralysen an der Schulter, welche die Function des Gelenkes sehr schädigen und die man kennen muss, damit man sie nicht mit Erkrankung des Gelenks, Rheuma etc. verwechsele.

Der Chirurg hat vor allem öfter zu thun mit theils traumatischen, theils durch Nichtgebrauch nach Entzündung der Schulter und nach Verletzungen, welche Ruhestellung des Schultergelenks während der Heilung verlangen, bedingten Insufficienz des Muscul. deltoideus. Beschränkung in der Erhebung des Armes, bei mehr weniger vollkommenem Schwund der Muskeln, sind die äusseren Symptome dieses Leidens. Selbstverständlich ist die Bedeutung der functionellen Störung sehr verschieden. Während eine wirkliche Paralyse des Muskels, wie sie zuweilen durch Verletzung des Axillarnerven bei Schulterluxation herbeigeführt wird, meist unheilbar bleibt, ist der Schwund, welcher durch Nichtgebrauch des Gelenks eintritt, wenigstens zum Theil der Heilung fähig. Bekanntlich gebraucht der Kranke mit Fractura humeri sein Schultergelenk nach Verlauf weniger Monate wieder ganz frei und nur in seltenen Fällen hat man Ursache, mit Inductions- oder constantem Strom nachzuhelfen. Die gleichen Mittel pflegen aber viel weniger zu nützen nach Entzündungen des Schultergelenks, besonders nach solchen chronischer Art, und selbst nach sonst wohlgelungenen Schulterresectionen pflegt sich der Muskel fast nie wieder functionell voll zu erholen.

§. 31. Wir gerathen schon stark in das Gebiet der eigentlichen Nervenpathologie, wenn wir noch die Lähmung eines Nerven, des Nerv. thoracic. longus einer kurzen Besprechung unterziehen, allein es berechtigt uns hierzu nicht nur die relativ häufige Entstehungsweise, sondern auch die Symptomatologie des Leidens, welche solche Kranke nicht selten dem Chirurgen in die Hände führt.

Die gedachte Neurose, welche am Kranken die Erscheinungen der Lähmung des Muscul. serrat. anticus major herbeiführt, kommt, wie gesagt, nach Traumen, die den Nerven in der Fossa supraclavicularis, meist an der wohl am leichtesten lädirbaren und zu Entzündung der Scheide geneigten Durchtrittsstelle durch den Scalenus treffen, zur Erscheinung, aber auch nach anderweitigen bekannten (Erkältung etc.) und unbekannten Ursachen. Zuweilen tritt die gedachte Lähmung nur als ein Glied in der Kette der Erscheinungen der progressiven Muskelatrophie auf, selten ist sie central bedingt, während Uebermüdungslähmung des gedachten Muskels oft eintritt. Zuweilen wird sie als doppelseitige Lähmung beobachtet. Nicht immer ist die Lähmung auf den Serratus beschränkt, am häufigsten combinirt sie sich mit Parese der unteren Portion des Cucullaris. Auch der Latissimus dorsi und die Rhomboidei wurden zuweilen paretisch gefunden. Trotzdem ist die Lähmung fast stets eine periphere, neuropathische (Niemeyer, Wiesner u. A.), wofür sowohl die Entstehungsursache (Stoss auf die Schulter, Entstehung der Lähmung nach Arbeiten, welche rasches kräftiges Erheben des Armes über die Schulterhöhe und dadurch Zerrung an den Theilen in der Fossa supraclavicularis

herbeiführen etc.), als auch das Verhalten des Muskels gegen Elektricität und der rasche Schwund desselben sprechen. In Beziehung auf die elektrische Prüfung ist bei der Serratuslähmung gerade öfters der eigenthümliche, für periphere Lähmung sprechende Befund constatirt worden, dass nämlich der Nerv selbst für beide Arten der Elektricität gleich unempfänglich ist, während der Muskel nicht für Inductionsstrom, wohl aber für galvanischen Strom und zwar hier gesteigert erregbar erscheint.

Die Krankheit leitet sich zuweilen durch neuralgische Schmerzen ähnlich der Cervicobrachialneuralgie ein, noch öfters tritt sie ohne Vorboten auf und bietet lediglich die Symptome der Muskellähmung.

Der Serratus hat folgende Functionen:

1) dient er bei der Erhebung des Arms bis zur Horizontalen zum Feststellen der Scapula, und wirkt gleichzeitig als Antagonist des Cucullaris und der Rhomboidei;

2) nach Erhebung des Arms bis zur Horizontalen dreht er die Scapula so, dass er eine Erhebung bis zur Vertikalen möglich macht;

3) bei der Bewegung des Arms nach vorn hält er, während der Pectoralis den äusseren Winkel des Schulterblatts nach vorn zieht, das letztere an den Thorax angedrückt und zieht es nach aussen (Busch).

Ist die Lähmung rein, so lässt sich das Symptomenbild aus diesen Functionen des Muskels leicht erklären. Das nächste und für den Leidenden unangenehmste Symptom besteht darin, dass er den Arm nicht einmal bis zur Horizontalen (Deltoideuswirkung) abduciren kann. Sobald er abducirt, bleibt der hintere Rand des Schulterblattes der Wirbelsäule parallel und rückt ihr näher, bei doppelter Lähmung so weit, dass die beiden Ränder in der Mitte zusammenstossen können. Dabei erhebt sich zwischen Schulterblattrand und Proc. spinosus ein starker Muskelwulst. Diese Erscheinungen kommen zu Stande, weil der Serratus als Feststeller des Schulterblatts bei der Erhebung fehlt, und folglich dasselbe nur im Sinne der übrigen dazu mitwirkenden Muskeln (Cucullaris und Rhomboidei) bewegt wird. Hebt man nach dieser Horizontalbewegung das Schulterblatt mit seinem untern Winkel im Bogen nach aus- und aufwärts, so gelingt die Erhebung des Arms bis zur Vertikalen. Bewegt der Kranke den horizontal abducirten Arm nach vorn, so weicht das Schulterblatt mit seinem hintern Rand weit vom Thorax ab, so dass es die Stellung eines Flügels gegen den Rumpf annimmt (Duchenne). Ein solches leichtes Abstehen der Ränder findet nun zuweilen auch bei einfach hängender Ruhestellung statt. Anstatt der verticalen Lage der Scapula macht das Schulterblatt der gelähmten Seite eine Drehung um seine Längsachse, so dass es eine schiefe Haltung mit von oben aussen nach unten innen schräg verlaufendem Rand annimmt und besonders am unteren Winkel etwas flügelartig absteht (Berger). Gleichzeitige Lähmungen des Latissimus und des Cucullaris modificiren selbstverständlich das Bild. Im ersteren Falle ist die Bewegung des Armes auf-, rück- und abwärts geschädigt. Lähmung der oberen Portionen des Cucullaris verringern die Möglichkeit der Erhebung der Schulter, während die der mittleren und unteren Portionen die Elevation der Scapula und die Annäherung derselben an die Wirbelsäule nur in beschränktem Maasse zu Stande kommen lässt. Bei langer Dauer tritt öfter eine Contractur der dem Serratus antagonistisch wirkenden Muskeln ein.

Die Diagnose ist meist gegenüber dem Muskel- und Gelenkrheumatismus, der Contusion und der fraglich ob überhaupt primär vorkommenden Contractur der Antagonisten zu erwägen.

Frische Formen sind besonders elektrischer Behandlung zugänglich. Wenn freilich der Muskel auf beide Arten der Elektricität nicht mehr reagirt, so ist die Prognose meist ungünstig.

Bei erhaltener elektromusculärer Contractilität wendet man Faradisation so an, dass ein Pol auf den Nerven (Fossa supraclavicularis), der andere auf den Muskel in der Nähe seiner vorderen Insertion (zwischen Pect. maj. und Latissim.) aufgesetzt wird. Ist die Reaction für diesen Strom erloschen, so wird der galvanische Strom in derselben Art angewandt (Berger). Ob es möglich ist, in unheilbaren Fällen durch eine Bandage, welche den unteren Wirbel des Schulterblatts stützt (Pelottendruck), die pathologische Stellung des Knochens zu verhindern und die Möglichkeit der Abduction des Arms zu steigern (Hecker), steht noch dahin.

B. Entzündliche Processe und deren Folgezustände.

§. 32. Das Schlüsselbein erkrankt, wenn auch nicht sehr häufig, an acuter eitriger Periostitis und Osteomyelitis, deren Folgen sich bald als umschriebene, bald als ausgebreitete, ja wohl als totale Necrose geltend machen. Die Regeneration nach ausgebreiteten Necrosen pflegt eine sehr vollkommene zu sein, aber auch selbst dann, wenn nach frühzeitiger Entfernung der Necrose, zu welcher man durch erhebliche Eitersenkung gezwungen werden kann, die Continuität des Knochens aufgehoben wird, ist der Schaden für die Functionstüchtigkeit des Armes kein sehr grosser.

Von den beiden Gelenken des Schlüsselbeins ist die Brustbeinverbindung am häufigsten erkrankt. Chronische, granulirend eitrige Entzündung, nicht selten mit ostaler Erkrankung der Gelenkenden, kommt besonders bei scrophulösen und tuberculösen Personen vor. Die Perforation des Eiters findet meist auf der vorderen Fläche des Gelenks statt, zuweilen breitet sich auch die Eiterung mit dem Sternalkopf des Kopfnickers nach dem Hals hin aus, während nur sehr selten eine Perforation nach innen statthat. Wenn sich die Krankheit mit ausgedehnter Knochenerkrankung complicirt, so hat man schon öfters eine Resection des Gelenks vorgenommen. Meist reicht wohl die Auslöffelung desselben nach breiter Eröffnung für die Heilung hin. Will man die Resection machen, so führt man einen Längsschnitt auf die Vorderfläche des sternalen Endes und verlängert denselben nur um etwas nach dem Brustbein hin. Dann löst man das Periost sammt den sich inserirenden Muskeln mit dem sich scharf am Knochen haltenden Messer und auf der Rückfläche mit dem Elevatorium los, und sägt den am sternalen Ende mit einer Zahn- oder Knochenzange fixirten Knochen mit Stich- oder Kettensäge bei gehöriger Achtung vor den hinter dem Schlüsselbein gelegenen Gefässen durch und hebt das zu entfernende Stück von der Sägstelle aus empor, indem man die noch anhängenden Partien des Periosts und der Kapsel allmälig löst.

Nicht ganz selten kommen auch Gummata auf der Clavicula und an ihrem sternalen Ende vor, und zuweilen entwickeln sich solche, zumel bei Kindern, zu erheblichen, eine maligne Neubildung vortäuschenden Geschwülsten. Sie weichen meist entsprechender antisyphilitischer Behandlung.

An dem sternalen Ende des Schlüsselbeins beobachtet man zuweilen erhebliche Erschlaffung der Gelenkverbindung bis zu mehr oder weniger vollständiger Luxation. Zum Theil ist dieselbe in Folge von entzündlichen Processen im Gelenk oder am Knochen entstanden, ein kleinerer Theil entwickelt sich allmälig nach Verletzungen, und in wieder anderen Fällen kann man den nach oben oder nach oben und vorn ausgewichenen Knochen leicht wieder an seine normale Stelle zurückschieben, ohne dass man einen bestimmten Grund für diese Schlaffheit des Gelenks anzugeben wüsste. Es mögen hier congenitale Verschiebungen stattfinden, welche man in einzelnen Fällen schon bald nach der Geburt nachgewiesen hat.

Am Schulterblatt ist Periostitis und Ostitis selten. Noch am häufigsten erkrankt der Gelenktheil bei Erkrankung des Schultergelenks. Darnach kommen sie auch an der Spina scapulae am Proc. coracoideus, seltener am Körper der Scapula vor. Ein periostitischer Abscess folgt in ausgesprochener Weise den Schulterblattmuskeln, hebt sie von ihrer Unterlage empor, so dass dieselben geschwollen erscheinen, und kommt am Rande derselben zur Perforation. Selten pflegen die Necrosen sehr ausgedehnt zu sein. Auch Tuberculose des Knochens entwickelt sich in derselben Gegend und die Congestionsabscesse folgen den Bindegewebsbahnen der Muskel. In beiden Fällen besteht die Behandlung im Aufsuchen des Sequester, der tuberculösen Herde und im Beseitigen derselben.

§. 33. In der Umgebung des Schultergelenkes finden sich eine Anzahl von Schleimbeuteln, deren Erkrankung ein bestimmtes Symptomenbild hervorruft. So macht zunächst die entzündliche Erkrankung der Bursa acromialis, eines subcutanen Schleimbeutels, welcher sich zumal bei den Lasttragenden Arbeitern erheblich ausbildet, eine Geschwulst auf dem Acromion. Handelt es sich nur um einen chronischen Hydrops, so werden selten erhebliche Erscheinungen an der bis zu

Apfelgrösse heranwachsenden Geschwulst geklagt. Dagegen kann sich in diesem chronisch hydropischen Schleimbeutel ein acuter Hydrops, eine acute Vereiterung entwickeln, welche nur durch breite Spaltung und Drainirung mit folgendem antiseptischen Compressivverband zur Heilung gebracht werden kann.

Die erheblichsten Symptome vermag die Erkrankung des subdeltoidealen Schleimbeutels hervorzurufen. Der Hydrops desselben macht eine rundliche Geschwulst der Schulter, welche unter dem Deltoideus liegt, zwischen diesem und der Gelenkkapsel, und welche unter Umständen mit dem Gelenk zu communiciren vermag. Handelt es sich übrigens um einen wirklichen Gelenkerguss oder um einen solchen complicirt mit Bursitis, so fehlt auch nicht eine fluctuirende Geschwulst der Achsel.

Eine solche Bursitis wird durch Punction mit nachfolgender Injection von Carbolsäure oder Jodtinctur behandelt.

Häufiger kommt als Folge einer Schulterverletzung eine chronische Entzündung des gedachten Schleimbeutels vor.

Die dauernde Ruhigstellung der Schulter in adducirter Lage, welche bei einer grossen Anzahl der die obere Extremität betreffenden Knochen- und Gelenkverletzungen während der Heilung nöthig ist, führt in der Regel zu vorübergehenden Functionsstörungen im Gebiet des Schultergelenks. Wir haben schon oben die Atrophie des Deltamuskels als eine Ursache dieser Störungen kennen gelernt. Leichte Gelenkveränderungen mögen wohl stets auch bei dieser sich bald reparirenden Störung vorhanden sein. Aber in einzelnen Fällen, besonders oft bei älteren Personen, verharrt das Schultergelenk in starrer Adductionsstellung, während jeder Bewegungsversuch ausserordentlich schmerzhaft ist. Die Atrophie der Schultermuskeln nimmt dabei auch nach der Heilung des peripheren Leidens der Extremität und der Entfernung der Mitella nicht ab, sondern eher noch zu. In der Chloroformnarcose wird zwar der Arm mobiler gefunden, allein es sind doch offenbar nicht nur die starren Muskeln, welche die Bewegung hemmen, die Kapsel hat sich ebenfalls der Ruhestellung accommodirt, und vor allem sind leichte Veränderungen am Knorpel der nichtbenutzten Theile der Gelenkoberfläche der Bewegung hinderlich. Sie bedingen auch das häufige Crepitiren bei dieser Form von entzündlicher Steifheit des Gelenks.

Die gleichen Folgen können selbstverständlich eintreten nach Traumen, welche die Schulter selbst treffen, nicht nur nach Fracturen, sondern auch als Folge einfacher Contusionen und Distorsionen. Zuweilen entwickeln sich aber nach solchen Verletzungen, wahrscheinlich im Gefolge von Bluterguss, entzündliche Vorgänge auch in den paraarticulären Theilen, im Gebiete der das Gelenk umgebenden Schleimbeutel. Duplay hat meines Wissens zuerst auf Grund von Untersuchung an Lebenden und einem zufällig gewonnenen Leichenbefund darauf aufmerksam gemacht, dass sich in solchen Fällen nach entzündlichen Processen in dem unterhalb des Acromion und dem Deltoideus gelegenen Schleimbeutel mannigfache Synechien ausbilden können,

welche die Bewegungen der Humerusepiphyse, besonders die Erhebung, beschränken. Ob aber die Fälle, bei welchen Duplay das Symptom von Eingeschlafensein und Formication in Arm und Hand erwähnt, hierher gehören, das bleibt doch dahin gestellt, denn wie an anderen Gelenken, so kommt auch am Schultergelenk eine Neurose nach denselben Ursachen vor, welche wir als für die eben besprochene entzündliche Affection wirksame bezeichnet haben. Hier treten die Schmerzempfindungen, welche sich über das Gebiet des Gelenks hinaus ausdehnen und häufig auch spontan und anfallsweise auftreten, entschieden in den Vordergrund des klinischen Bildes. Gegenüber dem Umstand, dass bei entzündlichen Processen meist die Gegend des Sulcus intertubercularis und die nur von Kapsel, nicht von Muskeln bedeckte Stelle des Kopfs in der Achselhöhle schmerzhaft erscheint, ist hier wesentlich die Gegend des Plexus brachialis in der Mohrenheim'schen Grube druckempfindlich (Esmarch). Zuweilen ruft schon die Berührung der Haut einen Schmerzanfall hervor, und das Ablenken der Aufmerksamkeit des Patienten von seinem Gelenk lässt die Erscheinungen zurücktreten. Gleichzeitige sonstige Nervensymptome, Hysterie, Hypochondrie, Migräne und dergleichen helfen zur Diagnose.

Bei der Behandlung aller dieser Störungen hat man zunächst darauf zu sehen, dass wieder Bewegungen der Schulter vorgenommen werden. Für die entzündlichen Processe handelt es sich nicht selten um vorgängige Bewegungen in Chloroformnarkose. Ist die Beweglichkeit hergestellt, so müssen Bewegungen activ und passiv den Umständen angemessen verordnet werden. Zuweilen besorgt die passiven Bewegungen ein Gewicht, welches, an einem Strick befestigt, über eine an der Zimmerdecke eingeschlagene Rolle verläuft. Das freie Ende des Strickes wird mit der Hand der kranken Extremität gefasst und der Patient lässt so den Arm durch das Gewicht allmälig emporziehen. Kneten (Massiren) des kranken Gelenks ist meist ebenfalls von Vortheil. Das Bestreichen der kranken Schulter mit Tinct. jod. kann für die wirklich entzündlichen Erkrankungen versucht werden. Ihnen thun auch nicht selten warme Bäder gute Dienste, während bei eigentlicher Neurose kalte Localdouche des Gelenks mit energischer, darauf folgender Abreibung zu verordnen ist. Auch die Electricität, sowohl Inductionselectricität als constanter Strom, ist bei allen diesen Formen, zumal aber bei der Neurose zu empfehlen. Die an Gelenkneurose leidenden Kranken müssen vor allen eine ausgiebige Activ- und Passivbewegung üben. Daneben Behandlung etwaiger Anaemie, der Hysterie u. s. w.

§. 34. Acut exsudative Entzündungen kommen im Schultergelenk selten vor. Die Synovitis acuta serosa, welche sowohl im Verlauf eines acuten Gelenkrheumatismus, als auch zuweilen monoarticulär auftritt, wird noch häufiger beobachtet, als acut eitrige Entzündungen des Gelenks.

Uebrigens kommt doch auch im Schultergelenk zuweilen colossaler Hydrops vor. Die Schulter rundet sich dann in ähnlicher Weise wie bei der Bursitis deltoidea und nur die Fluctuation in der Achselhöhle,

verbunden mit erheblicheren functionellen Störungen, lässt die eine Krankheit von der anderen unterscheiden.

Als Effect der Verletzungen des Schultergelenks bilden sich zuweilen höchst schmerzhafte pannöse Synovitiden aus, welche zu mehr weniger erheblicher Beschränkung der Beweglichkeit des Arms führen. Bald schliessen sie sich an wirkliche Knochenverletzung mit Gelenkverletzung, z. B. mit Luxation der Bicepssehne an, bald sind sie die einfache Folge einer mit Bluterguss im Gelenk verbundenen Luxation. Meist sind es aber doch ältere, ganz besonders zu arthritischer Contractur disponirte Menschen (sit venia verbo!), welche von derartigen Störungen befallen werden, deren wir schon im vorigen Paragraphen gedachten.

Acute Eiterung sieht man nur häufig im Krieg als Folge von Verletzung des Schultergelenks durch Schusswaffe. Die Verletzungen, welche durch Kleingewehrprojectil herbeigeführt werden, sind von verschiedener Art und Bedeutung. Das Projectil hat zuweilen nur die Kapsel gestreift, und entweder gar keine oder nur unerhebliche Contusionsverletzung, resp. eine Rinne am Gelenkkopf bewirkt. In anderen Fällen ist der Gelenkkopf mehr weniger erheblich zertrümmert, die Kugel ist durch denselben hindurchgegangen, oder sie drang auch noch in die Cavitas glenoidalis ein und verursachte vielleicht weitere Zertrümmerungen des Schulterblatts, der Rippen, penetrirte in die Brusthöhle oder blieb in der Fossa subscapularis stecken. Nicht selten auch fand die Verletzuug so statt, dass zunächst Schulterblatt resp. Cavitas glenoidalis getroffen wurde. Die Kugel trat durch den Gelenkkopf hindurch nach aussen, oder sie blieb im Gelenk, im Gelenkkopf, resp. in den umgebenden Muskeln sitzen. Schüsse, welche den Schaft des Humerus im oberen Dritttheil unter der Epiphyse treffen, pflegen öfter nicht zu Gelenkfractur zu führen. Die Epiphysengegend bietet eine gewisse Immunität gegen das Penetriren der Schussfractur in das Gelenk, aber durchaus keine so absolute, wie dies seinerzeit von Stromeyer gelehrt wurde. Ich habe selbst mehrere Fälle gesehen und einen resecirt, bei welchem eine Schussfractur im oberen Dritttheil des Schaftes directe Gelenkverletzung herbeigeführt hatte. Weit seltener führt eine Stichverletzung im Frieden zu einer eitrigen Entzündung des Gelenks.

Die acute Osteomyelitis macht zuweilen eine eiterige Gelenkentzündung in der Schulter nach Lösung der Epiphyse. Viel häufiger pflegt jedoch die Krankheit mit ihren Endausgängen, der Necrose, ohne diese missliche Complication zu verlaufen. Man holt zuweilen Sequester des Schaftes, welche breit bis zur Epiphyse hin sich erstrecken, und daneben ist wohl auch noch ein Theil des Kopfes im Innern necrotisch geworden, ohne dass das Gelenk andere Zeichen, als die der serösen Synovitis, der Erschlaffung, der Bewegungshemmung durch umschriebene oder ausgedehnte Synechie und Ankylose darböte. Bei diesen Processen, welche an die Epiphyse heranreichen, ist die Gefahr vorhanden, dass in Folge von Zerstörung der Epiphysengrenze der Humerus erheblich im Wachsthum zurückbleibt. Vogt hat auf diese Gefahr, welche durch die Thatsache zu erklären ist, dass das physiologische Wachsthum wesentlich von der oberen epiphysären Zone aus vermittelt wird.

In Gleichem vermag die hereditäre Knochensyphilis, welche eine Osteochondritis an der Ossificationsgrenze der Röhrenknochen (Wegner)

herbeiführt, eine Abtrennung der Apo- von der Diaphyse zu veranlassen.

Bei einer Anzahl dieser Processe ist es in der That schwer mit Bestimmtheit zu sagen, ob der eitrige Process extra- oder intraarticulär verläuft, indem selbst die Sondenuntersuchungen bei der geringen Differenz der Entfernungen nichts Bestimmtes erweisen.

Auch die chronischen Formen der Gelenkentzündung sieht man gerade nicht sehr häufig an der Schulter.

Die Tuberculose am Schultergelenk (fungöse Entzündung) kommt unter allen den verschiedenen Formen verhältnissmässig zu der Grösse des Gelenks doch recht selten vor. In der Regel handelt es sich um ostale Herderkrankungen, bei älteren Personen öfter um infiltrirte Keiltuberculose am Gelenkkopf, seltener am Schulterblatttheil des Gelenks, welche bald nur mit Bildung fungöser Gelenkgranulation verläuft, während sie in anderen Fällen grosse kalte Abscesse veranlasst, welche sich, entsprechend dem Verlauf der Gelenkmuskeln senken. Nur eine Form der Gelenktuberculose — nach den von uns vorgenommenen Untersuchungen gehört nämlich die Caries sicca in der That auch der Herdtuberculose im Knochen an — entwickelt sich häufiger in typischer Weise an der Schulter. Sie geht zunächst vom Gelenkende, dem Caput humeri, aus und verläuft an diesem wesentlich. Sie hat das eigenthümliche, den Kopf zu verzehren, ohne dass für gewöhnlich Eiterproduction stattfindet, und der Name Caries sicca der Schulter ist mit Berücksichtigung dieses Verlaufs von Volkmann nicht unpassend gewählt. Nur darf man nicht glauben, dass die Krankheit lediglich an dem Schulterkopf vorkäme und dass das Ausbleiben von Eiterung ganz sicher sei. Ich habe selbst einen derartigen Fall lange Zeit beobachtet, bei welchem zu den primären Erscheinungen des Schwunds der Schulter nachträglich ein grosser subpectoraler Abscess hinzutrat.

Man beobachtet die Krankheit wesentlich bei jungen Personen mit und ohne gleichzeitige anderweitige Tuberculose. In drei Fällen, welche ich operirte, trat nach der Resection eine acut verlaufende allgemeine Tuberculose ein.

Der Gelenkkopf wird von der Fläche aus verzehrt durch von Seiten des Knochenbindegewebes sich entwickelnde Granulationen. Dadurch erhält er an der mehr und mehr schwindenden Oberfläche eine sehr ungleiche Gestalt, indem zwischen grösseren und kleineren, von Granulation angefüllten Höhlen einzelne Fragmente stehen bleiben. Oft bildet sich noch am Rande der Synovialinsertion eine ungleiche, vielbuchtige Rinne am anatomischen Hals. Volkmann macht dabei auf eine gleichzeitige concentrische Atrophie des nicht selten sklerotischen Knochens aufmerksam. Mit dem Verzehrtwerden des Kopfes durch die meist ziemlich starren, festen Granulationen schreitet eine Schrumpfung der ebenfalls granulirend entarteten Kapsel einher, so dass meist der schrumpfende Kopf von der gleichfalls schrumpfenden Kapsel gegen die Cavitas glenoidalis hin, zuweilen auch gegen den Rand derselben oder nach dem Proc. coracoid. gezogen wird. Die beifolgenden, von Volkmann gegebenen Abbildungen (Fig. 14 auf folgender Seite) zeigen den Verlauf der Krankheit am Gelenkkopf in ausgezeichneter Weise. In den Granulationen, welche den Knochenherd ausfüllen, fanden wir wiederholt zahlreiche verkäste miliare Tuberkel.

Die Krankheit tritt öfter nach Traumen, welche die Schulter treffen, ein.

Fig. 14.

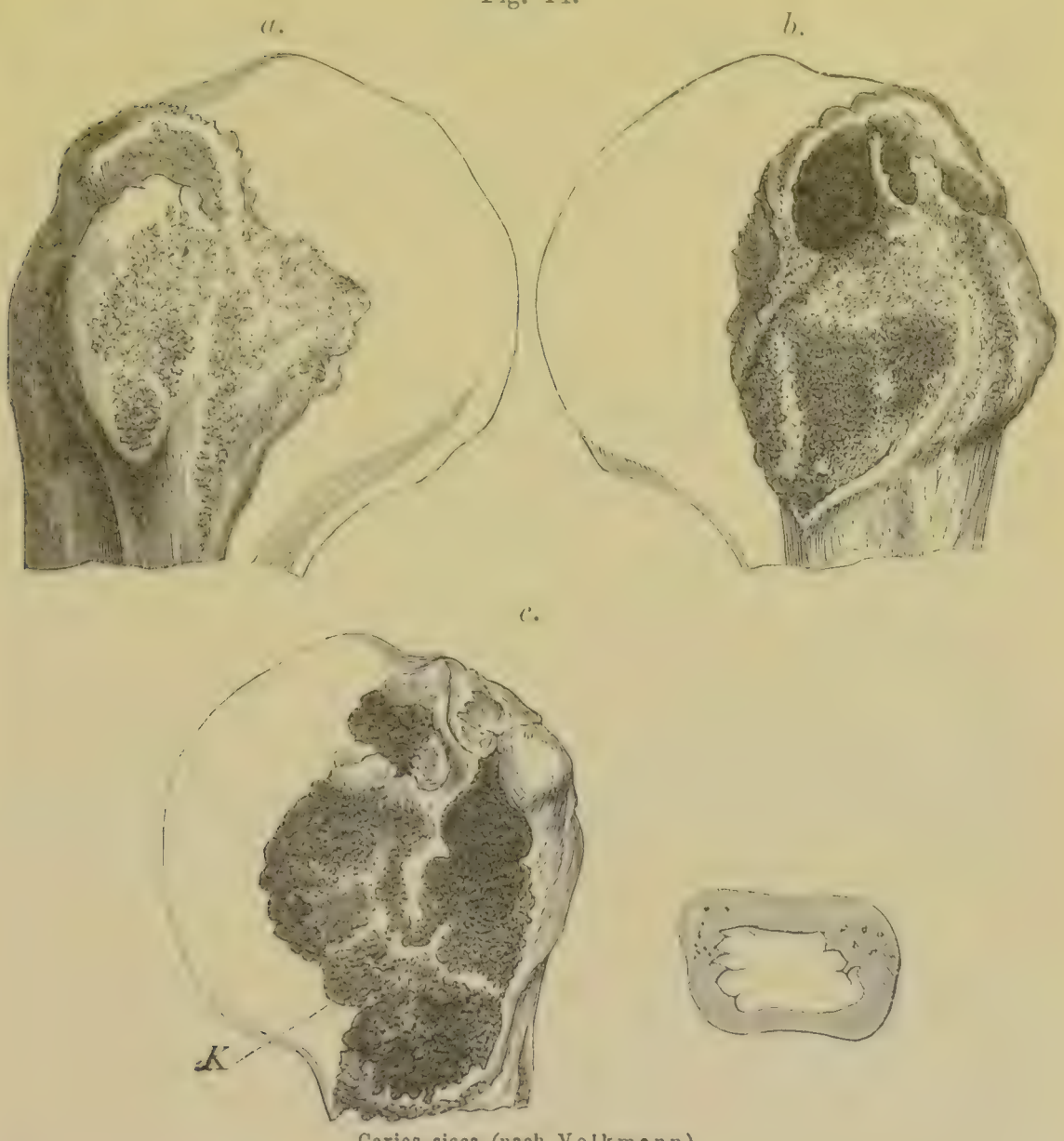

Caries sicca (nach Volkmann).

§. 35. In Betreff der Erscheinungen und des Verlaufs dieser verschiedenen Formen von Entzündung des Humerusgelenks muss zunächst hervorgehoben werden, dass die anatomische Beschaffenheit des Schultergelenks, das Umgebensein der Kapsel von kräftigen Muskelsehnen und die weitere Umhüllung des Gelenks durch derbe Muskelbäuche (Deltoideus) einer früheren Erkennung der flüssigen Ergüsse nicht gerade günstig sind. Der acute Hydrops macht, wie wir von der Beobachtung dieser Form bei Gelenkrheumatismus wissen, im Beginn keine irgend erhebliche Schwellung. Findet man eine derartige Schwellung im Gebiete des Deltoideus, so muss man eher daran denken, dass es sich um eine Entzündung des subdeltoidealen Schleimbeutels (siehe §. 33.) handelt. So wird man also nicht selten im Beginn zweifelhaft bleiben, ob man eine Synovitis serosa oder einen sogenannten Rheumatismus resp. eine Neurose der Schulter vor sich hat. Denn die Functionsbeschränkung, die mangelhafte Abduction und

Rotation des Arms ist beiden Störungen eigen. Doch pflegt die acutere Synovitis localen Schmerz bei Fingerdruck in der Gegend des Sulcus bicipitalis wie in der Achselhöhle am unteren Rand der Subscapularissehne zu machen. Ein chronischer Hydrops führt wohl zu allmäliger Erschlaffung und zu Subluxation des Gelenks nach vorn.

Ist der Erguss im Gelenk an Eiterkörperchen reicher, so stellen sich neben intensiverer Schmerzhaftigkeit zwei Zeichen ein: eine paraarticuläre Schwellung, welche sich bei decidirt eitrigem Erguss zu paraarticulärer Phlegmone steigert, neben der allgemeinen Reaction, dem mehr weniger hohen Fieber.

Dann kommt es auch meist bald zur ulcerativen Perforation der Kapsel. Aber auch wenn sich ein paraarticulärer Abscess, nachdem der Eiter das Gelenk verliess, entwickelte, ist der bestimmte Schluss, dass es sich nothwendig um eine Gelenkeiterung handeln muss, nicht immer leicht. Unbedeckt ist die Kapsel ja nur am unteren Rand des Subscapularis und zuweilen ist der Abscess in der Achselhöhle das erste Zeichen des vom Gelenk aus durchgebrochenen Eiters. Ein ander Mal entleert sich der Erguss auch wohl auf dem Weg der Bicepssehne und kommt unter dem Deltoideus als Abscess zum Vorschein. Aber meist finden weitergehende Senkungen mit den verschiedenen Gelenkmuskeln von dem Oberarm nach dem Schulterblatt, in die Fossa subscapularis, in die Fossa supra- oder infraspinata hin, oder unter dem Pectoralis nach dem Brustkorb statt. Da nun auch Abscesse vom Schulterblatt selbst oder von den Schleimbeuteln aus, wie zwischen den Muskeln entstandene, dieselben Senkungswege einschlagen können, so ist der Zweifel in der Diagnose, welcher zuweilen nur bei sorgfältigster Berücksichtigung der Anamnese, des Verlaufs und auch dann nicht immer sicher beseitigt werden kann, um so mehr begreiflich, als die functionelle Prüfung gerade in den acuten Fällen auch nicht immer sichere Anhaltspunkte giebt. Denn die starre Adductionsstellung der Schulter ist meist auch den übrigen Processen eigen. Selbst für die Schultergelenksschüsse ist man durchaus nicht immer sicher, ob sie das Gelenk penetriren. Untersucht man sie frisch, so ist die Verletzung des Schulterkopfs am besten durch den Finger zu constatiren. Aber man wird nur dann direct in den Schusscanal kommen, wenn man bei der Untersuchung das Glied in dieselbe Stellung hineinbringt, welche es bei der Verletzung inne hatte, da im entgegengesetzten Fall der Parallelismus der oberflächlichen und tiefen Theile aufgehoben ist. Für die spätere Zeit nach der Verletzung ist die Fingeruntersuchung verboten, und wenn jetzt Abscesse in der Peripherie des Gelenks auftreten, so ist in manchen Fällen, in welchen aus der Lage der Ein- und Ausschussöffnung nicht sichere Schlüsse möglich sind, die Diagnose der Gelenkverletzung nur mit grösserer oder geringerer Wahrscheinlichkeit zu stellen. Dann müssen in Chloroformnarcose die Abscesse breit geöffnet und von hier aus die Diagnose durch Untersuchung mit dem Finger und der Sonde gemacht werden, wenn man nicht bei sehr geringfügiger Eiterung in der Lage ist, auf eine absolut sichere Diagnose verzichten zu dürfen.

Erhebliche Verschiebungen des Schulterkopfs, spontane Luxationen, welche diagnostische Bedeutung hätten, werden bei den acuten Processen, die noch dazu mehr weniger erhebliche Schwellung zeigen, kaum beobachtet. Es kommt nicht leicht zu rascher ulcerativer Zerstörung des Kopfes, da derselbe sich meist bald von der Pfanne nach unten entfernt, und somit ein stärkerer Druck auf die erweichten Gelenkenden nicht statt hat. Weit eher findet sich dieses Zeichen bei den chronischen Entzündungen im Stadium der Fistelbildung, indem sich der geschwundene Kopf leicht nach der Gegend des Processus coracoideus verschiebt. In ganz exquisiter Art zeigt sich aber der Schwund des Kopfes bei den fortgeschrittenen Fällen von Caries sicca. Hier ist der Defect unter dem Acromion bei vorgeschrittenen Fällen meist sehr in die Augen fallend, indem die Gegend, welche sonst durch den Gelenkkopf rundlich hervorspringend gemacht wird, jetzt so einsinkt, dass der Process. coracoideus als der am meisten vorspringende, oft fälschlich für einen Theil des Humerus genommene Knochentheil erscheint. Und doch werden diese Fälle gar häufig noch verkannt. Im Beginn der Krankheit gelten sie für Rheumatismus, eine Annahme, vor welcher schon die Seltenheit dieser Schultererkrankung bei den meist jugendlichen Individuen, bei welchen Caries sicca vorkommt, schützen sollte. Sehr rasch tritt bei ihnen dann ein Schwund des Deltoideus gleichzeitig mit der entzündlichen Atrophie des Kopfes ein. Der unbeweglich adducirt gehaltene Arm ist nicht nur am Humeruskopf selbst schmerzhaft, sondern die Schmerzen strahlen auch in den Oberarm aus und sind zuweilen sehr heftig. Untersucht man unter dem Acromion genauer, so findet man die Gegend des Schulterkopfs leerer und nicht selten wird der Fall für Luxation genommen, da der geschrumpfte Kopf nach dem Proc. coracoideus hin gezogen und dort fixirt steht, und das Leiden sich öfter nach einem Trauma entwickelte. Aber der Umstand, dass dieser verschobene Humeruskopf zugleich erheblich verkleinert ist, was sich am besten noch durch einen tiefen Griff in die Achselhöhle, während man die Finger der anderen Hand auf den Kopf unter dem Rabenschnabelfortsatz setzt, constatiren lässt, schützt vor solchem Irrthum. Nicht selten lässt sich auch die Verkürzung des Oberarms durch directe Messung leicht nachweisen.

§. 36. Arthritis deformans kommt zusammen mit dem gleichen Process an anderen Gelenken auch an der Schulter vor. In mehreren Fällen, welche ich sah und die von Henke beschrieben sind, war das Verhalten des Gelenks insofern eigenthümlich, als der vergrösserte Gelenkkopf sich mit dem Tuberculum majus an dem Acromion gerieben hatte. Dadurch war eine glatte Abschleifung an diesem Theil zu Stande gekommen, gleichzeitig aber hatte sich allmälig die Kapsel mit der Sehne des Supraspinatus durchgerieben und das alte Gelenk communicirte mit dem subacromialen Schleimbeutel. Innerhalb dieses letzteren und des Acromion, also innerhalb des oben (§. 17) schon als zweiten Gelenkraum bezeichneten Theils, ging die Bewegung offenbar in ziemlich vollständiger Weise vor sich. Die Arthritis deformans ist in der Schulter gar nicht selten und führt zuweilen früh schon zu erheblicher Vergrösserung des Gelenks. Daneben bilden sich gern reichliche Zotten und die Bewegung geht nur schmerzhaft und mit Crepitiren vor sich. Vogt macht auf die Häufigkeit aufmerksam, mit welcher die Bicepssehne in dem von Arthritis deform. befallenen Gelenke zu Grunde geht, so dass die functionelle Beeinträchtigung des Biceps zusammen mit anderen Erscheinungen von Arthr. deformans zuweilen schon früh die Dia-

gnose machen lässt. Die Behandlung ist die der deformirenden Arthritis im Allgemeinen. Mässige Bewegungen sind jedenfalls anzurathen.

§. 37. Wir haben zu der Prognose der Schultergelenksentzündung nur Weniges hinzuzufügen.

Die acute eitrige Synovitis kann zu Ausheilung sogar mit Beweglichkeit des Gelenks führen, aber der Process ist angesichts der Senkungen und der langen Dauer der Eiterung nicht ohne Lebensgefahr. Besonders sind die Gelenkverletzungen mit ihren Folgen um so gefährlicher, als hier die Eiterung nicht selten durch abgesprengte Trümmer der Gelenkkörper unterhalten wird. Es ist schwer, in Zahlen auszudrücken, wie viele Kranke der Gelenkeiterung erliegen.

Nur selten kommen traumatische Gelenkeiterungen zur Ausheilung ohne erhebliche functionelle Beschränkung der Gelenkbewegung. Mehr weniger starre Contractur oder Ankylose mit Beschränkung der Bewegung auf die des Schulterblattes, pflegen als günstige Endresultate auch der leichten Schulterschüsse angesehen zu werden.

Das Verhältniss gestaltet sich freilich um vieles besser, sobald schon früh, ehe irgend wie erhebliche Destruction des Gelenks stattgefunden hat, die Eröffnung des Schultergelenks unter antiseptischen Cautelen vorgenommen oder bei bereits bestehender Perforation für Desinfection und entsprechende Drainage gesorgt wird. In diesem Fall ist nur der eine Umstand für die Eiterung in der Schulter ungünstig, als die Einlegung von Drains an passender Stelle durch die dicken Muskeln erschwert ist. Bei Bettlage ist übrigens ein auf der hinteren Fläche des Gelenks befindlicher Punkt entschieden am leistungsfähigsten für die Drainirung.

Die tuberculösen (chronisch granulirenden [fungösen] und granulirend eitrigen) Gelenkentzündungen der Schulter haben die Gefahren, welche diese Leiden in den grossen Gelenken überhaupt mit sich führen. Oft sind sie bereits ein Symptom der allgemeinen Tuberculose, öfter entwickelt sich solche im Verlauf, oder die Kranken werden kachectisch durch die langdauernde Eiterung. Die Caries sicca läuft meist innerhalb einiger Jahre ab und zwar endigt sie mit Verwachsung des geschrumpften Humerus in oder neben der Pfanne. Dass auch mit dieser Krankheit anderweitige Tuberculose zumal Lungenphthise öfter verbunden ist, habe ich schon bemerkt.

Für den Fall der Ausheilung von schwereren Formen der Schultergelenksentzündung hat man mit dem möglichen Eintreten zweier verschiedener, auf die functionelle Brauchbarkeit des Arms influirender Störungen zu rechnen, mit der Contractur, resp. der Ankylose, und mit dem Schlottergelenk. Die Ankylose erfolgt fast immer in stark adducirter Stellung, und sie führt den Nachtheil mit sich, dass gewisse Bewegungen des Armes und der Hand, bei welchen stärkere als Horizontalabduction erfordert wird, nicht mehr möglich sind. Trotzdem pflegt der Arm bei ankylotischem Humerusgelenk weit brauchbarer zu sein, als der bei Schlottergelenk. Alle Entzündungen, welche zur Lockerung des Bandapparats und zur Einstülpung der Kapsel in die Synovialhöhle, wie dieselbe nach Atrophie der Kapselspanner eintreten

kann. führen, beeinträchtigen die Fixation des Kopfes in der Pfanne und vermögen ein Schlottergelenk zu bewirken. Die Function eines solchen Gliedes ist meist sehr erheblich gestört, die Muskeln bleiben schlaff, atrophisch, und nach und nach büssen auch die Bewegungen des Vorderarms und der Hand beträchtlich an Kraft ein.

§. 38. Die leichteren Formen von Synovitis am Schultergelenk werden nach allgemeinen Grundsätzen behandelt. Im Beginn Eisapplication, im weiteren Verlauf die Anwendung von Reizmitteln, Tinct. jod., Vesicator u. dergl. m. Die Einwirkungen des Drucks auf das Schultergelenk sind weniger leicht zu erreichen, doch kann man den Versuch machen, mit einer exact angelegten Spica humeri, während die Achselhöhle mit Baumwolle ausgepolstert und der Arm schliesslich durch einige Touren am Thorax befestigt wurde. Die für andere Gelenke jetzt vielfach geübte Extension ist beim Arm nicht sehr gebräuchlich, obwohl sie auch hier in den Fällen von acuter Entzündung mit Erguss Gutes zu leisten vermag. Bei dem liegenden Kranken braucht man nur einen Heftpflasterverband am Oberarm zu befestigen und, während der Arm auf einem Kissen oder in einer Rinne ruht, die Schnur des Gewichts von der Heftpflasteransa über eine Rolle am Bettende verlaufen zu lassen. Beim Herumgehen kann man auch das Gewicht am Leibe herunterhängen lassen, während die Contraextension durch eine Achselkrücke, welche sich an einen Beckengurt stützt, ausgeübt wird. Geht der Patient herum, so übt übrigens schon der hängende Arm die Extension zuweilen mehr als man will, und es ist dann nöthig, dass man durch eine etwas stark angezogene Mitella oder durch einen ruhigstellenden Verband dem drohenden Schlottergelenk entgegenwirkt. Ein Ruheverband ist nun in der That doch für manche Fälle mit starker Empfindlichkeit von grossem Vortheil. Man kann die Ruhigstellung des Gelenks sicher erreichen, wenn man den Arm an den Thorax fixirt. Der Ellbogen wird spitzwinklig gebeugt, und die Hand nahe der gesunden Schulter auf die vordere Fläche des Thorax gelegt. Dann umgehen Bindenzüge den Arm und Thorax in horizontaler Richtung, während andere sich auf dem Acromion kreuzend, auf der Vorderfläche des Arms nach unten über den Ellbogen und auf der Hinterfläche wieder hinauf zum Acromion verlaufen. Man kann auch Gypsbinden zu diesem Verband benutzen, welcher die Respiration nur in sehr geringem Grade beengt (Hüter).

Bei den schweren eitrigen Gelenkentzündungen versucht man ebenfalls zuerst durch Antiphlogose, durch Application von Eis bei ruhiger Lage, die Resorption herbeizuführen. Sind Abscesse da, so werden dieselben frühzeitig, womöglich unter antiseptischen Cautelen, geöffnet, wobei man darauf sieht, dass man an den abhängigsten Stellen die Oeffnungen für Drainageröhren anlegt. Auch die Schultergelenksverletzungen durch Projectile bedürfen, insofern sie nur Kapselwunden oder Contundirungen und einfache Fracturen des Kopfes darstellen, keiner anderen Behandlung. Freilich kann bei ihnen wie bei den einfach eitrigen Gelenkentzündungen, falls sich Jauchung und gefährliche Allgemeinerscheinungen einstellen, die Resectio humeri zu einer Lebens-

frage werden, indem man mit der Resection des Kopfes eine möglichst breite Eröffnung des jauchigen Gelenkabscesses herbeiführt. Aber man vergesse nur nicht, dass eitrige Gelenkentzündungen an sich ausheilen können, sogar mit mobilem Gelenk, und dass selbst für den Fall des Eintretens von Ankylose das Resultat ein nicht zu verachtendes ist gegenüber der Unsicherheit, in welcher wir uns jetzt in Beziehung auf die Erfolge der Resection befinden. Immerhin kann uns diese Unsicherheit nicht bestimmen, mit ihr zu zögern in Fällen, in welchen Theile des Gelenkkopfs als Fremdkörper in der Gelenkhöhle liegen, sei es, dass wir es mit Necrose und Caries, sei es, dass wir es mit Schussfractur zu thun haben. Irgend erhebliche Fracturschüsse indiciren in der Regel die Resection, falls es nicht bei einzelnen abgesprengten Stücken gelingt, durch Extraction der zertrümmerten Theile aus der Gelenkhöhle den Eiterungsprocess zu coupiren. Auch die Prognose der bereits eiternden Verletzungen wird bei consequenter Durchführung antiseptischer Cautelen erheblich besser werden und es ist wahrscheinlich, dass wir in der Folge nicht nur bei Schulterschüssen die Resection entbehrlich finden, sondern auch, dass wir trotz Knochenverletzung noch eine Anzahl sehr brauchbarer Gelenke erzielen werden.

Die chronischen Entzündungen in der Schulter, die tuberculösen (fungösen und fungös-eitrigen) ebenso wie die Caries sicca des Schulterkopfs heilen ebenfalls nicht ganz selten bei der eben angegebenen einfachen Behandlung. Erfolgt aber die Heilung nicht bald, stellen sich Abscesse mit Fistelbildung ein, so kürzt man den Process nicht nur durch die Resectio humeri ab, sondern man schafft meist auch bessere Verhältnisse für die spätere functionelle Brauchbarkeit des Armes. Die Resection verläuft bei Caries sicca, wenn man noch das Lister'sche Verfahren dabei anwendet, so gut, die Heilung kann eine so rasche sein, dass die nicht selten heftigen Schmerzen alsbald verschwinden, und auch das functionelle Resultat doch meist ein besseres ist, als ohne Resection.

Exarticulationen im Gelenk wird man nur bei weitgehender Zertrümmerung, bei Maschinenverletzungen mit beträchtlicher Verletzung der Weichtheile, bei Granatverletzungen der Schulter und auch hier mit Auswahl zu machen haben. Doch kann man auch bei weit gehender Caries im Schultergelenk mit vielfachen Fistelbildungen ausnahmsweise einmal in die Lage kommen, zu exarticuliren.

§. 39. Die Achselhöhle bietet häufig Symptome von Entzündung und Eiterung und zwar sieht man zum grösseren Theil daselbst entstandene, seltner dahin versenkte Abscesse.

Was zunächst die Haut der fraglichen Gegend anbelangt, so disponiren die reichlichen Schweissdrüsen zu der Entstehung von Furunkeln, und in manchen Fällen tritt eine Furunculosis der gedachten Gegend in multipler Form auf (Hydradenitis, Verneuil). Es bilden sich nach und nach eine Anzahl von kleinen, in der Tiefe der Haut gelegenen, meist harten Knoten. Ein Theil von ihnen kommt gar nicht zur Eiterung, die meisten werden zu kleinen Abscessen, und da noch fortwährend Nachschübe eintreten, so kann nach und nach die

ganze Haut der Achselhöhle knotig verdickt werden. Das Leiden ist schmerzhaft und zuweilen langwierig. Neben Spaltung der Abscesse, exacter Reinigung der Achselhöhle und sonstigen localen antiphlogistischen und erweichenden Mitteln, hat zuweilen der Gebrauch eines Schwefelbades (Pitha) oder eines Soolbades gute Dienste gethan.

Sehr häufig geht von den Drüsen der Achselhöhle Phlegmone und Abscessbildung aus. Eine leichte Verletzung im peripheren Lymphgebiet, an der Hand, den Fingern, eine Fissur an der Mamma, dient als Herd für entzündliche Noxen, welche von da aus in das Lymphgefässsystem aufgenommen werden, und falls sie nicht schon in der Cubitaldrüse einen Abscess bewirken, eine oder mehrere Drüsen der Achselhöhle inficiren. Man fühlt dann bald in der Achsel einen harten empfindlichen Tumor, der, wenn sich Eiterung einstellt, entweder allmälig nach der Haut perforirt, oder vorher die Drüsenkapsel durchbricht und das Gebiet der Achselhöhle selbst mit Eiter anfüllt. So kann also die Lymphadenitis in der Achselhöhle zur Quelle eines grossen Abscesses daselbst werden. Die chronischen, aus Tuberculose der Drüsen hervorgehenden Abscesse zeigen selten die Tendenz zu solcher Ausbreitung. Doch giebt es auch geschwulstartige Tuberculose der Achselhöhle. Die gesammten, mit den Gefässen in Beziehung stehenden Drüsen, erkanken nach und nach und bilden entweder gegen einander verschiebbare, aus ihrer Kapsel leicht zu lösende Geschwülste, oder sie verkäsen, verwachsen mit ihrer Kapsel und der ihrer Nachbarn, vereitern dann auch wohl und der Eiter bricht nach der Haut durch, so dass die Drüsen mit dieser verwachsen. So entstehen tuberculöse Drüsengeschwüre und Fisteln. Auch von den übrigen Gebilden der Achselhöhle entwickelt sich in seltenen Fällen eine Phlegmone, so von dem Bindegewebe um die Gefässe und Nerven.

Doch hat man bei einem nicht ganz acut entstandenen Abscess, welcher die Achselhöhle füllt, sofort zu denken an die Möglichkeit von versenkten Abscessen. Zur Ausbreitung entzündlicher Processe sind ja die Verhältnisse in der Nähe der Achselhöhle sehr günstig. Wir haben bereits bei der Besprechung der Halsabscesse hervorgehoben, wie sich die supraclavicularen Abscesse mit den Gefässen und Nerven unter Clavicula und Pectoralis gern nach der Achsel versenken. Ebenso können seitlich unter dem Pectoralis, unter dem Latissimus gelegene, theils von den Rippen ausgehende, theils auch aus der Brusthöhle kommende Eiterungen leicht in die Achsel gerathen, und das Schulterblatt, vor allem die Fossa subscapularis, ebensowohl wie das Schultergelenk, bieten geeignete Quellen für die nach dem fraglichen Gebiet fliessende Eiterung.

Auf diese Verhältnisse wäre also bei der Diagnose dieser Processe Rücksicht zu nehmen. Pitha macht darauf aufmerksam, dass sowohl Abscesse als Haematome der Achselhöhle, welche der Arterie auflagern, pulsiren und somit ein Aneurysma vortäuschen können.

Die Eröffnung der verschiedenen Abscesse ist mit gehöriger Berücksichtigung der Lage der Achselgefässe und Nerven vorzunehmen. Man macht ausgiebige Incisionen, welche senkrecht geführt werden, und legt bei Senkungen Contraincisionen an. Zuweilen dauert die Aus-

heilung solcher Eiterungsherde, wenn bereits die Muskeln weit abgelöst waren, lange Zeit, und es sind ausgedehnte Spaltungen nöthig, ehe sie zu Stande kommt.

Die tuberculösen Drüsengeschwülste entfernt man, wegen der Gefahr der Allgemeineninfection und der langen Dauer der Krankheit für den Fall dass sie vereitern, gerne so lange sie mobil geblieben sind. Sobald sie verkäsen und mit den Nachbargebilden verwachsen, muss man bei ihrer Exstirpation, die in der gleichen Weise gemacht wird, wie die Exstirpation der carcinösen Achseldrüsen, (Bd. II. pag. 97, 98.) recht vorsichtig sein. Sie liegen nämlich zu einem grossen Theil um die Vene herum, mit welcher sie gern verwachsen.

C. Die Neoplasmen.

§. 40. Am Schultergürtel kommen Lipome häufig vor und besonders am Schulterblatt bietet die Entfernung derselben zuweilen Schwierigkeiten dadurch, dass einzelne Zapfen der Geschwulst in die Tiefe zwischen die Weichtheile der Muskeln eindringen. Im Deltoideus sind ferner zuweilen Echinococcencysten gefunden und operirt worden.

Die Achselhöhle macht dem Chirurgen operativ viel zu schaffen durch die dort vorkommenden Geschwülste. Die grosse Mehrzahl derselben sind secundäre Drüsengeschwülste, besonders Carcinome, welche sich bei Brustkrebs entwickeln. Wir haben ihrer bereits bei den Krankheiten der Brustdrüse (Bd. II., pag. 82. u. f.) gedacht und dort die Methode ihrer Entfernung sammt dem Achselhöhlenfett beschrieben. Aber es kommen doch auch primäre Achselhöhlengeschwülste gar nicht selten vor und zwar ganz besonders Lymphome, tuberculöse Drüsengeschwülste (siehe §. 39.) und Lymphosarcome in ähnlicher Art wie wir dieselben am Hals beschrieben haben; ebenso auch Sarcome, welche mit den Gefässen in Verbindung stehen, auch Fibrome. Seltener sah man grosse Lipome und cavernöse Tumoren. Erstere wachsen dann auch wohl unter die nahe liegenden Muskeln (Pectoralis, Latissimus dorsi) hinein. Auch Neurome wurden mehrfach an den grossen Nervenstämmen, besonders am Medianus gesehen und operirt. Ihre Exstirpation ist immer mit den Gefahren der Verletzung der grossen Gefäss- und Nervenstämme verbunden.

Cavernöse Lymphangiome sind in dem Gebiet der Achselhöhle offenbar nicht ganz selten. Ein Theil von ihnen ist der Exstirpation leicht zugänglich.

Die Vene ist als das oberflächlichst liegende Gefäss am meisten gefährdet. Wenn man bei der Operation solcher Geschwülste in ihrer Nähe arbeitet, so muss man stets auf ihre Verletzung gefasst sein, da dass Gefäss besonders bei grossen Sarcomen, platt gedrückt, der Geschwulst anliegen, von derselben umwachsen sein und leicht übersehen werden kann. Ist die Vene verletzt, so wird sofort ein oder mehrere Finger aufgesetzt und dann doppelt unterbunden (mit Catgut).

§. 41. Am Schlüsselbein entwickeln sich zuweilen periostale und Myeloidsarcome. Besonders über letztere existiren eine Anzahl von Beobachtungen, zum Theil unter dem Titel von Carcinom des Knochens. Exostosen und locale Hyperostosen wurden öfter beobachtet

und durch Abtragung der Exostose, oder durch Resection des hyperostotischen Theils des Knochens entfernt (Lotzbeck). Auch wegen Sarcoms des Schlüsselbeins ist öfter operirt, bald nur ein Theil des Knochens, bald der ganze entfernt worden. Die Operation bietet am intacten Knochen keine Schwierigkeit. Man führt einen Schnitt entsprechend seiner ganzen Länge, trennt das Periost und hebt dasselbe sammt den sich inserirenden Muskeln auf der Vorder- und den oberen und unteren Flächen vorsichtig ab. Dann exarticulirt man im Sternoclaviculargelenk, hebt dasselbe mit der Knochenzange empor und löst allmälig das Periost auf der Hinterfläche mit Messer und Elevator bis zum Acromioclaviculargelenk, welches man schliesslich durchschneidet. Schwieriger wird die Operation bei einer grossen, das Schlüsselbein einnehmenden Geschwulst. Hier ist selbstverständlich von Periostschonung nicht die Rede. Man trennt die Muskeln von dem geschwollenen Schlüsselbeine ab und hebt, indem man auch hier das Sternoclaviculargelenk exarticulirt, die Geschwulst, vorsichtig sich immer an ihre hintere Grenze haltend und dabei Gefässe, Pleura und Nerven schonend, heraus. Ist nur ein Theil erkrankt, so trennt man den Knochen im Gesunden, hebt an der Trennungsstelle die kranke Seite empor und trennt nun ebenfalls die Theile auf der Hinterfläche bis zu dem betreffenden Gelenk und zuletzt dieses selbst ab.

§. 42. Die Literatur kennt eine ganze Anzahl von Neubildungen am Schulterblatt. In den meisten Fällen gehen dieselben von dem Schulterblatt selbst aus und verbreiten sich allmälig über das ganze Gebiet des Knochens und der von ihm entspringenden Muskeln und mit letzteren nach dem Schultergelenk, nach der Clavicula.

Die Enchondrome, die relativ gutartigsten, bleiben verhältnissmässig lange auf umschriebene Theile des Knochens beschränkt, und ebenso sind Fibroide, die vom Periost ausgingen, mit relativ gutartigem Verlauf beschrieben. Dagegen verbreiten sich die am häufigsten vorkommenden Osteosarkome zuweilen rasch als weicher Markschwamm über den Schulterblattkörper hinaus.

Darnach ist die Prognose dieser Geschwülste eine je nach der klinischen Beschaffenheit und dem Verlauf recht verschiedene, und man kann bald durch locale Entfernung der Neubildung, sei es mit, sei es ohne einen Theil des Knochens, eine vollständige oder wenigstens eine lange dauernde Heilung herbeiführen, während man auch noch in den schlimmen Fällen im Stande ist, durch Entfernung des ganzen Schulterblattes, mit oder ohne Hinwegnahme des Arms und eines mehr weniger grossen Theils des Schlüsselbeins eine wenn auch meist nicht lange dauernde Heilung herbeizuführen, da in solchen Fällen Recidive oder Metastasen häufig eintreten.

Man wusste schon lange, dass eine Ausreissung des Arms sammt dem Schulterblatt durch Maschinengewalt sehr wohl günstig verlaufen kann. Rogers konnte in der Literatur 11 derartige Fälle, welche heilten, zusammenstellen. Darauf gestützt hat man auch schon früh die Entfernung des Schulterblatts sammt dem Arm bald wegen Verletzung (Schussverletzung, Cummenyx 1808), bald wegen Geschwülsten vorgenommen. Auch partielle Resectionen, besonders solche des Körpers bis zu den Fortsätzen, wurden, diese auch bei Caries und Necrose, gemacht, nicht selten so,

dass Collum und Acromion sammt dem Arm zurückblieben. Langenbeck entfernte zuerst 1855 das ganze Schulterblatt und liess den Arm zurück, und bald folgten ähnliche Operationen (Syme u. A.), oder es wurde auch noch der Humeruskopf resecirt. Bei einer grösseren Anzahl dieser Operationen wird berichtet, dass der Arm brauchbar geblieben sei.

Rogers hat 56 theils partielle, theils totale Exstirpationen zum Theil mit Entfernung des Arms zusammengestellt. Es starben von diesen 12 an den Folgen der Operation. 8 erlagen dem Eingriff mehr oder weniger direct, zum Theil der Blutung, der Erschöpfung, dem Shoc, dem Lufteintritt in die Vene. Da gewiss noch eine Anzahl unglücklicher Fälle nicht berichtet wurde, so ist die Gefahr der Operation und zwar besonders die directe Lebensgefahr wohl noch grösser. Am besten waren die Resultate nach den Operationen, welche wegen Caries oder Necrose ausgeführt wurden. Sowohl aus der Arbeit von Rogers als aus den neuesten zusammenstellenden und kritisch-sichtenden Arbeiten von Adelmann und Gies geht der Vorzug der Totalresection vor der partiellen hervor.

§. 43. Es ist wohl kaum jemals gerechtfertigt, eine totale Entfernung des Schulterblatts wegen Schussverletzung vorzunehmen. Ebenso kommt bei Necrose gewiss fast immer nicht die Exstirpation des Schulterblattes, sondern die Entfernung des Necrotischen in Frage, während die Fälle von Caries fast stets von den Gelenkverbindungen ausgehen und es sich also hier meist um Entfernung der Gelenkfortsätze sammt einem Theil des Humerus, der Clavicula handelt. Nur in einigen Fällen wurde auch hier die ganze Scapula entfernt, wahrscheinlich indem sie secundär nach Senkungsabscessen von dem Gelenktheil aus necrotisch geworden war. Die meisten Partial- und Totaloperationen sind aber indicirt durch Neoplasmen und hier muss man scheiden zwischen partiellen und totalen Resectionen der Scapula. Bei beiden kann gleichzeitig eine mehr weniger ausgedehnte Entfernung der mit der Scapula in Verbindung stehenden Skelettabschnitte nöthig werden, es kann durch die Krankheit die Entfernung eines Theiles oder des ganzen Schlüsselbeines, es kann die Resection des Oberarmkopfs oder die Entfernung der gesammten oberen Extremität nothwendig werden.

Aus der kurz oben resumirten Statistik geht hervor, dass verhältnissmässig viele der Operirten bald an den directen Folgen der Operation zu Grunde gingen. Die Gefahr liegt wesentlich in der Verletzung der grossen Gefässe, und man wird gut thun, für den Fall, dass man die Scapula sammt dem Arm entfernen will, mit der Resection des äusseren Theils der Clavicula und vorläufigen Ligatur der Subclavia, wie es Roser angerathen hat, zu beginnen. Esmarch unterband in einem Fall auch die Vena subclavia, was gewiss oft zweckmässig sein wird. Die Compression der Subclavia gegen die erste Rippe ist nicht sicher und zuweilen wegen der Verdrängung des Gefässes durch die Geschwulst überhaupt nicht möglich. Da die Operation meist durch Neoplasmen indicirt ist, so handelt es sich fast nie darum, die Muskeln am Schulterblatt zu erhalten.

Von den verschiedenen möglichen Schnittführungen scheint die von Esmarch kürzlich geübte rasch auszuführen und sowohl für die Blutstillung, als auch für den späteren Eiterabfluss günstig. Esmarch unterband zunächst die Gefässe (Arter. und Vena subclavia) nach Resection des lateralen Endes der Clavicula. Dann bildete er einen grossen vorderen Hautlappen und durchschnitt den Pectoralis vor der Achselhöhle. Die Bildung eines grossen hinteren Hautlappens, welcher

bis zur Basis des Schulterblatts zurückpräparirt wurde, ging darauf der Abtrennung sämmtlicher, Schulterblatt und Rumpf verbindenden Muskeln (Cucullaris, Rhomboidei, Levator anguli scapulae und Serratus anticus major) voraus. Das hauptsächliche Gefäss, welches noch am Schulterblatt durchschnitten wird, ist die Arter. subscapularis. Bei der Esmarch'schen Operation mit vorheriger Ligatur der Gefässe bluteten nur wenige Muskeläste.

Die Exstirpation des Schulterblattes mit Erhaltung des Armes lässt sich ebenfalls zweckmässig durch Bildung eines Lappens mit oberer Basis vornehmen. Vom Acromioclaviculargelenk verläuft ein Schnitt nach hinten unten am Axillarrand des Schulterblattes zum unteren Winkel, und hier trifft denselben ein zweiter, welcher oberhalb des oberen inneren Winkels beginnend längs der Basis nach unten verläuft. Sind die Muskeln nicht mit erkrankt, so nimmt man sie in den Lappen, welcher von unten nach oben lospräparirt wird; die Art. suprascapularis kann man an der Basis des Lappens unterbinden, ehe sie in die Fossa supraspinata geht (Michaux). Jetzt werden die Muskeln von den Rändern abgetrennt und der Knochen von unten nach oben und von innen nach aussen erhoben, gelöst und umgelegt. Ist man hier bis an den Schulterblatthals gelangt, so kann dieser mit der Stichsäge getrennt werden, um womöglich den Gelenkfortsatz sammt Acromion zu erhalten. Im entgegengesetzten Falle trennt man jetzt das Gelenk zwischen Acromion und Clavicula oder nimmt auch nach Umständen noch ein Stück Schlüsselbein fort. Schliesslich werden die zum Oberarm gehenden Muskeln und, während man sich mit dem Messer bei fortwährender Auswärtsstülpung der Scapula, welche man scharf nach hinten zieht, stets am Knochen hält (Schonung der Gefässe und Nerven!), die Kapselinsertion getrennt. Ganz am Ende kommt die Abtrennung der Muskeln vom Proc. coracoideus. Da wo keine zu grosse Gefahr des Recidivs vorhanden, ist die Schonung des Acromion (Fergusson) von Vortheil, indem die Form der Schulter dadurch weit besser und die spätere Brauchbarkeit des Armes erhöht wird.

Die Vortheile der vorstehenden, wesentlich nach Michaux gegebenen Methode sind einleuchtend. Nicht der kleinste liegt darin, dass man den Lappen leicht fixiren und die Ausflussöffnungen für das Secret so anbringen kann, dass dasselbe gut ausfliesst. Auch die Resection des Schulterkopfes kann leicht von dem vorderen Schnitt aus vorgenommen werden.

Bei einer Partialresection wählt man meist einen T-Schnitt, dessen horizontaler Theil je nach der Lage der Geschwulst bald oben, bald unten liegt. Dann folgt die Loslösung der gesunden Weichtheile. Will man nur das Blatt reseciren, so erhebt man die Scapula von innen unten nach aussen oben und schneidet den Knochen mit der Knochenscheere, oder man nimmt die Stichsäge zu Hülfe. Ebenso kann die Spina sammt dem Acromion leicht entfernt werden. Die Resection bis zum chirurgischen Hals wird nach Durchtrennung des Supra- und Infraspinatus mit der Stichsäge oder auch mit der Kettensäge, welche mit Hülfe von Nadel und Faden eingeführt wurde, leicht bewirkt, dann das Schulterblatt von innen nach aussen umgestülpt und die Weichtheile getrennt.

Die Resection des Gelenktheils vom Schulterblatt bei Gelenkerkrankung erwähnen wir dort.

Resectio humeri.

§. 44. Bei den vom Humeruskopf und den direct anschliessenden Theilen des Knochens ausgehenden Geschwülsten — meist sind es Myeloidsarcome — ist nur in Ausnahmefällen die Resection indicirt. Viel häufiger handelt es sich um Exarticulation.

Die Resection des Humeruskopfes ist ausserdem noch indicirt durch eine Reihe der bereits besprochenen Verletzungen und Entzündungen im Schultergelenk.

Was zunächst die Verletzungen anbelangt, so indicirt ein Stich in das Gelenk, ebensowenig wie ein Schuss mit Kleingewehrprojectil, der

nur die Kapsel aufriss oder dem Kopf eine Rinne beibrachte, die Resection. Die Möglichkeit einer Ausheilung mit Beweglichkeit ist für beide Fälle bewiesen. Nur sind die Eiterungsvorgänge, welche sich bei eitriger Gelenkentzündung entwickeln, zuweilen durch die anatomischen Verhältnisse, durch die vielfachen, von Seiten der am Gelenk sich inserirenden Muskeln, so complicirter Natur, dass die Entfernung des in späterer Zeit an sich auch meist an der Oberfläche destruirten Kopfs zum Zweck der freieren Eiterentleerung nöthig wird. Es ist unzweifelhaft, dass die Operation in solchen Fällen nicht selten lebensrettend sein kann.

In den gedachten Fällen ist also mindestens nie primär zu reseciren. Es fragt sich aber, wie weit man die conservirende Methode bei Gelenkfracturen überhaupt ausdehnen soll. Da man nur selten in die Lage kommt, die Diagnose eines Gelenkschusses der Schulter mit mässiger Splitterung des Kopfes sofort zu machen, so hat die Frage, ob man in solchen Fällen primär reseciren soll, zunächst keine grosse practische Bedeutung. Wir wissen aber, dass derartige Verletzungen conservativ heilen können, zum Theil mit Extraction von Knochentheilen, und zwar heilen mit beweglichem Gelenk. Meist freilich heilen sie mit Ankylose. Bei ihnen also kann auch jeder Zeit noch die Nothwendigkeit der Resection sich herausstellen, ebenso wie sich dieselbe wohl jedesmal bald herausstellt bei ausgedehnter Zertrümmerung des Gelenkkopfs durch Gewehrprojectil oder Granatschuss.

Wir haben schon angedeutet, dass in der Folge bei sämmtlichen Verletzungen der Schulter die Prognose sich viel besser gestalten und die Resection noch mehr zurückgedrängt werden wird. Es werden nicht nur zweifelhafte Schulterverletzungen unter dem Schutz des antiseptischen Verfahrens bei weitem häufiger ohne Eiterung verlaufen, sondern wir sind auch in der Lage, die Diagnose, ob eine Schulterverletzung vorliegt oder nicht, weit bestimmter zu machen. Unter dem Schutz des antiseptischen Verfahrens gehen wir dem Gelenkstich, der penetrirenden Kugel nach, wir drainiren das Gelenk, wenn es verletzt ist, wir entfernen die eingedrungene Kugel oder abgesprengte Stücke des Kopfs und garantiren durch die Nachbehandlung den reactionslosen Verlauf. Ist bereits Eiterung eingetreten, so suchen wir auch hier die Verletzung in ihrem Verlauf zu ergründen, wir desinficiren das Gelenk, legen Drains ein und bewirken durch wiederholte Desinfection, durch antiseptischen Verband, dass die Eiterung bald versiegt und die Gelenkfunction erhalten bleibt.

Die Berechtigung der Schulterresection ebenso wie die der meisten anderen Resectionen wegen Schussverletzung im Kriege gilt heut zu Tage vielen Chirurgen noch nicht als erwiesen. Was zunächst die Mortilitätsresultate anbelangt, so ergiebt die von Otis gegebene Zusammenstellung der Resectionen wegen Schussverletzung aus dem amerikanischen Krieg für die primäre Resection eine Sterblichkeit von 31,06 pCt., für die intermediäre 46,4 und für die secundäre 29,3. Eine Zusammenstellung der Resectionen aus den europäischen Kriegen seit 1848 zeigt eine Mortalität von 42,0 pCt. Wenn demnach die Zahl der Todesfälle schon sehr gross ist, so hat sich weiter, seit Hannover die Resultate der in den Schleswig-Holsteinschen Kriegen von deutscher Seite vorgenommenen Resectionen einer Prüfung unterwarf, die Aufmerksamkeit aller Anhänger und Gegner dieser Operationen

auf die Prüfung der schliesslichen functionellen Resultate der Gelenkresectionen gerichtet. Das Material, welches unser letzter grosser Krieg mit Frankreich geliefert hat, ist noch nicht so gesichtet, dass es eine Entscheidung in dieser Frage geben kann.

Was speciell die Schulter anbelangt, so handelt es sich darum festzustellen:

1) Wie oft kommt es vor, dass das Schultergelenk selbst functionell brauchbar ist, d. h. dass abgesehen von der Schulterblattelevation auch noch die Elevation des Armes im Gelenk, beides zusammen bis zur Vertikalen möglich ist?

2) Wie oft kommt es zu Ankylose und wie steht es mit der Brauchbarkeit der ankylotischen Schultergelenke?

3) Wie oft entsteht Schlottergelenk? Dazu käme dann die Frage: ob es in der That so häufig ist, dass bei Ankylose wie bei Schlottergelenk gleichzeitig die ganze Extremität, insbesondere auch die Hand mehr oder weniger unbrauchbar, einer paralytischen Extremität ähnlich würde?

Wenn nun alle diese sub 2. und 3. angeführten Nachtheile so häufig vorkommen, dann würde doch angesichts der überraschend schlimmen Resultate darnach zu forschen sein, wodurch sie herbeigeführt würden, und es müsste schliesslich verglichen werden, ob denn bei conservativer Behandlung der gleich schlimmen Fälle bessere Resultate quoad vitam et functionem herauskämen.

Es bedarf geringer Einsicht, um einzusehen, dass eine Entscheidung aller dieser Fragen durch das Material unserer letzten Kriege auch bei genauer Untersuchung nicht mehr zu erwarten ist, um so mehr, wenn man bedenkt, dass bis zum Schluss der Invaliditätsuntersuchungen der Verletzte materielle Gründe hat, für die Brauchbarkeit seines Gliedes nichts zu thun und die Unbrauchbarkeit dem untersuchenden Arzt gegenüber zu übertreiben.

Es steht fest und Langenbeck's Mittheilungen haben dies in der letzten Zeit erwiesen, dass auch nach ausgiebigen Resectionen wegen Schussverletzung ein fast voll brauchbares Glied erzielt werden kann. In Gleichem steht fest, dass selbst bei Ankylose, welche übrigens selten ist, ebenso wie bei mässigem Schlottergelenk, Vorderarm und Hand noch recht wohl brauchbar sein können. Suchen wir nun nach den Ursachen, warum es in den unzweifelhaft häufigen Fällen von unbrauchbaren, resp. wenig brauchbaren Extremitäten zu diesem traurigen Resultat gekommen ist, so sind der denkbaren und zum Theil nachweisbaren Gründe mancherlei. Zunächst hat die Methode der Operation viel Einfluss auf den Enderfolg. Aber auch die Methode der Nachcur hat einen sehr erheblichen Einfluss auf den schliesslichen Ausgang, und Langenbeck hat in überzeugender Weise nachgewiesen, dass das Unterlassen der nothwendigen frühzeitigen Uebung, wie der sonstigen Hülfsmittel, welche wir bei geschwächten Muskeln in Anwendung bringen, der Elektricität u. s. w., von der weittragendsten Bedeutung ist. Die Inactivitätsparalyse, welche eintritt, wenn der resecirte Arm viele Monate lang unbeweglich in einer Mitella oder Kapsel getragen wird, sollte keinem Chirurgen auffällig sein. In dieser Richtung hat die Indolenz der Chirurgen wie nicht minder die der Patienten viel gesündigt. Am schlagendsten zeigen sich die Unterschiede der functionellen Brauchbarkeit bei Menschen, welche den gebildeten Ständen angehörend selbst das Interesse hatten, den Vorschriften des Arztes in Beziehung auf Uebung ihres Armes fleissig nachzukommen, im Gegensatz zu den gemeinen Soldaten, die solche unbequemen Uebungen ihres Gliedes für unnöthig erachtend nicht selbst bei der schwierigen Nachcur mithalfen.

Das geht aber aus einer Anzahl von Beobachtungen hervor, dass auch bei weitgehenden Zertrümmungen Resection noch möglich und functionelle Brauchbarkeit zu erwarten ist. Erzählt doch Langenbeck einen Fall von Resection des Oberarmkopfes, bei welchem später die necrotisch gewordene Humerusdiaphyse extrahirt und schliesslich das Ellbogengelenk resecirt, und doch noch eine gute Brauchbarkeit der Hand, des Ellbogengelenks und der Schulter erhalten wurde.

Für eine grosse Anzahl schwerer Fälle würde es sich handeln um die Frage, ob Resection oder Exarticulation, und es ist uns doch nicht einen Augenblick zweifelhaft, dass weder Chirurg noch Verletzter bei übrigens ziemlich gleichen Mortalitätsprocenten den Versuch zur Erhal-

tung der Hand machen würde, auch wenn es wirklich unwiderleglich fest stände, dass trotz aller Vorsicht in der Wahl der richtigen Operations- und Nachbehandlungsmethode eine Anzahl von Gliedern nur in geringem Grade brauchbar würde.

Die Erzielung eines mobilen Gelenks nach Schulterresection ist aber gewiss eine wesentliche Frage. Sie ist auch wesentlich massgebend für die Indication zur Resection bei Caries sicca. Fälle von Caries sicca verlaufen häufig spontan und endigen mit Ankylose. Die Resection kürzt den Verlauf ab und ermöglicht eine bewegliche Gelenkverbindung. Die übrigen, tuberculösen Gelenkentzündungen heilen rascher aus und sind bei guter Nachbehandlung doch auch von besserer functioneller Prognose, wenn sie resecirt werden. Bei ihnen, wie auch bei der Caries sicca kommt übrigens auch die Frage in Betracht, dass man mit der Entfernung des tuberculösen Herdes in der Schulter die von hier aus resultirende Gefahr der allgemeinen Infection hinwegschafft. Insbesondere sind Resectionen, welche den Verlauf abkürzen, hier oft indicirt bei tuberculösen, oder der Tuberculose verdächtigen Personen. Die Ausschabung des Gelenks ist bei der geringen Zugänglichkeit desselben für die granulirenden Processe weniger anwendbar (Volkmann). Dass acute Gelenkeiterungen die Resection verlangen können, haben wir bereits bemerkt. Eine heut schwer zu beantwortende Frage ist, ob man ein ankylotisches Schultergelenk reseciren soll, um ein bewegliches zu erzielen. Wenn auch Erfolge in der Richtung erreicht sind, so ist es doch gewagt, diese Indication als allgemein gültige zu empfehlen. Die Resection bei irreponibler Luxation halten wir unter dem Schutz des antiseptischen Verfahrens nicht nur indicirt falls sich Zeichen von Paralyse durch Druck des luxirten Kopfes auf die Nerven des Arms einstellen. Wir halten dafür, dass die meisten Luxirten durch die Resection nur gewinnen können.

§. 45. In Deutschland hat man sich wohl allgemein dahin geeinigt, die Resection der Schulter, wenn nicht ganz besondere, in der Art der Verletzung gelegene Gründe dazu zwingen, durch einen Längsschnitt auf der Vorderseite des Gelenks auszuführen. Wohl an keinem Gelenk hat die Erhaltung der arthrodialen Muskeln so viel Einfluss auf die Haltung des Gelenks als hier, wie aus unserer anatomischen Besprechung (§. 18.) leicht ersichtlich ist. Daraus geht aber hervor, dass der Längsschnitt nur dann seine volle Bedeutung hat, wenn er als Voract der subperiostalen oder besser der subcapsulärperiostalen Methode, also der Methode, bei welcher auch die Kapsel längs eingeschnitten und Kapselinsertion sammt den sich an sie und das benachbarte Periost inserirenden Muskeln und das Periost selbst so weit, als man reseciren will, von dem Knochen losgeschält werden, dass nach Entfernung des Gelenkkopfs der leere Gelenkbeutel mit allen seinen Adnexen zurückbleibt. Es lässt sich kaum noch der Fall denken, es sei denn, dass die Weichtheile und die Kapselinsertion derselben zerstört wären, in welchem es zweckmässiger wäre, mit querer Durchschneidung der Kapsel zu operiren.

Die letztere Operation an sich ist an der Leiche einfach genug. Wenn man die

Bicepssehne nicht schonen will, so führt man zunächst einen Längsschnitt, der etwa in der Mitte zwischen dem Acromialende der Clavicula und Proc. coracoideus beginnend, hart an der Clavicula sofort bis auf das Gelenk vordringt und den Deltoideus gleichzeitig mit der Haut spaltend in der Ausdehnung von 6—10 Ctm. gerade nach abwärts verläuft. Man kann dann mit drei wohlgeführten Schnitten auf die Kapsel und die Insertion der capsulären Muskeln die Resection bis zur Luxation des Armes nach vorn vollenden. Die drei Schnitte formiren zusammen ein ⌈⌉. Der erste wird bei Aussenrotation auf die Innenhälfte der Kapsel und die sich dort inserirende Sehne des Subscapularis geführt. Dann rotirt der Assistent den Arm nach innen, und es folgt der Kapsel- und Muskelschnitt auf die Sehnen des Supraspinatus, Infraspinatus und Teres minor, und jetzt fehlt nur noch der obere quere Verbindungsschnitt, welcher die Kapsel an ihrer oberen Insertion so trennt, dass zugleich das Lig. coracohumerale mit entzwei geht. Alle Schnitte werden gegen die Theile und den darunter liegenden Gelenkkopf so geführt, als wollte man den Kopf selbst senkrecht spalten. Dann folgt Luxation nach vorn, Abtrennung der hinteren Kapselwand und Absägung des Kopfes mit Bogen- oder Stichsäge.

Die subcapsuläre Resection betrachten wir als das Normalverfahren. Wir richten uns in ihrer Beschreibung im Wesentlichen nach den Vorschriften Langenbeck's.

Der zu Resecirende liegt auf dem Rücken, während die Schulter durch ein Kissen gehoben ist und der Arm so rotirt wird, dass der äussere Condylus aufwärts steht. Die Operation wird unter antiseptischen Cautelen nach gehöriger Reinigung des Operationsfeldes, Rasiren der Haare in der Achselhöhle u. s. w. vorgenommen.

Der Hautschnitt beginnt vom Acromion und zwar direct vor der Gelenkverbindung desselben mit dem Schlüsselbein. Er verläuft in gerader Richtung nach unten in der Länge von 6—10 Ctm. Man trennt entweder mit demselben Schnitt sofort auch den Muscul. deltoideus in der gleichen Richtung zwischen seinen Bündeln, oder man führt erst nach vollendetem Hautschnitt in derselben Länge und Richtung die Trennung des Muskels bis zu der Gelenkkapsel aus. Dann spaltet man die Kapsel vom Sulcus intertubercularis bis zum oberen Rande der Gelenkpfanne. Will man, wie dies gewöhnlich der Fall ist, den Gelenkkopf sammt den Tuberculis resecciren, so führt man jetzt am inneren Rande des Sulcus intertubercularis einen Längsschnitt mit einem derben Resectionsmesser. In diesen Schnitt setzt man, soweit das Periost reicht, das Elevatorium mit seiner Spitze, die letztere immer am Knochen haltend, ein und hebelt das Periost vom inneren Theil des Halses unterhalb des Tuberculum minus ab. Auf dem Tuberculum minus selbst gelingt es nicht mehr mit dem Elevatorium abzulösen, hier müssen ebenfalls von dem Längsschnitt der Kapsel am Sulcus aus die sich in den Knochen inserirenden Sehnenfasern des Subscapularis mit Pincette und Knochenmesser oder auch vor dem Nagel des Zeigefingers so abgelöst werden, dass sie mit dem vorher gelösten Periost einerseits und mit der vom anatomischen Hals jetzt in gleicher Weise abzutrennenden fibrösen Kapsel vollständig in Verbindung bleiben. Während man sich so in der ganzen Fläche der Axillarseite des Knochens nähert, bald mit dem Messer, bald, wenn es nur gilt Periost abzuhebeln, mit dem Elevatorium arbeitend, wird der Arm mehr und mehr nach aussen rotirt. Ist man hier bis zur Axillarseite vorgedrun-

gen, so hebt man jetzt zunächst die Bicepssehne aus dem Sulcus intertubercularis heraus und versenkt sie bei leichter Rotation des Arms nach aussen nach der Innenseite des Gelenks.

Nun beginnt man in gleicher Weise die Lösung der periostalcapsulären Schale von der Aussenseite des Gelenkkopfs, vom Tubercul. majus. Nach einem Einschnitt am äusseren Rande des Sulcus, parallel demselben, löst man zunächst das hier sehr dünne Periost am chirurgischen Hals mit dem Elevatorium. Mehr nach oben kommt die Insertion der drei hinteren Kapselmuskeln in das Tuberculum majus und ganz nach oben schliesst sich die Insertion der Kapsel an. Hier muss man auch wieder das Messer und die Pincette zu Hülfe nehmen, um beide Theile vom Knochen abzuschälen und in Continuität mit dem Periost zu erhalten. Dabei wird, während man mehr und mehr nach hinten herum der axillaren Seite sich nähert, der Arm nach innen rotirt. Sobald die Muskelansätze und die Kapsel getrennt sind, lässt sich der Kopf luxiren und absägen. Er wird während des Sägens am besten mit der Hand fixirt. Geht dies nicht, so kann man auch eine besondere Hakenzange, wie die von Langenbeck construirte, gebrauchen. Langenbeck benutzt zum Fixiren des abgeschossenen Kopfes einen seiner scharfen Wundhaken, welche auch zum Auseinanderhalten der Theile gebraucht werden.

Genügt es, den Gelenkkopf am anatomischen Hals zu trennen, so löst man von der Kapselwunde aus die Kapselinsertion so weit abschälend vom Knochen, dass man mit einer Ketten- oder Stichsäge den Kopf, welcher hier nicht luxirt werden kann, abtrennt.

Nach Entfernung des Kopfs untersucht man die Pfanne und trägt kranke Theile mit einem derben scharfen Löffel, mit der schneidenden Zange, mit der Stichsäge, mit Meissel und Hammer ab. Für den Fall, dass man bei Gelenktuberculose resecirt, werden die kranken Theile der Synovialis mit dem scharfen Löffel, mit Pincette und Scheere sorgfältig entfernt. Ehe die Wunde nach nochmaliger Auswaschung mit Carbolsäurelösung geschlossen, schneidet man gegenüber der tiefsten Stelle des Gelenksackes auf der Hinterfläche der Schulter eine kleine Hautwunde, durch welche man eine geschlossene Kornzange langsam bohrend nach der Wundhöhle einführt, so dass dieselbe direct vor dem Scapulargelenktheil zum Vorschein kommt. Die Kornzange wird, sobald sie in den Gelenkraum eingedrungen ist, geöffnet und dadurch die Wunde so erweitert, dass man ein starkes Drainrohr einführen kann. Bis hierher wird ein dickes Drainrohr eingeführt, welches für die erste Zeit wo der Kranke liegt, den Ausfluss des Secrets am besten besorgt. Darauf wird die Schnittwunde vereinigt und in ihrer Mitte wie am unteren Ende ein Drainrohr eingeführt.

Der Schnitt hat bei seiner sonstigen Vortrefflichkeit doch eine Reihe von Nachtheilen. Zunächst verletzt er den Deltoideus gerade an der Stelle, deren Integrität für die spätere Function des Muskels sehr wesentlich ist, und da Primärheilung nicht immer eintritt, so entsteht hier zuweilen eine eingezogene, der Bewegnng schadende Narbe. Verläuft der Schnitt weit nach unten, so trennt er dazu den Nerv. axillaris, und zwar an einer Stelle, an welcher der Stamm desselben noch sehr derb ist.

Die Nachtheile, welche aus der ungünstigen Lage des Schnitts für den Eiter-

abfluss resultiren, lassen sich vermeiden, wenn man von der Kapsel aus noch eine Oeffnung nach hinten anlegt, so dass hier ein Drainagerohr am inneren Rand des Latissimus hinausgelegt wird. Wir rathen in jedem Falle zur Anlegung einer solchen Oeffnung, wenn nicht bereits eine solche existirt (Schussverletzung. Siehe oben.)

Falls man mit der Resection nicht über den chirurgischen Hals hinausgeht, so lässt sich der grössere Theil der besprochenen Nachtheile vermeiden, wenn man das Gelenk von der hinteren Seite blosslegt. Der zu operirende Kranke wird auf die gesunde Seite gelegt und der am Ellbogen gebeugte Arm so nach aussen rotirt, dass der Condylus extern. etwas nach hinten steht. Dann führt man einen Längsschnitt von 6—8 Ctm. gerade nach unten vom hinteren Rand des Acromion und zwar von der als prominirende Ecke deutlich vorspringenden Umbiegungsstelle desselben nach vorn. Man durchschneidet den hinteren Theil des Deltoideus und dringt oben hinten unter dem Acromion sofort durch die Kapsel in das Gelenk. Bei der oben bezeichneten Rotation des Arms nach aussen und etwas hinten steht nun etwa die Mitte des Tuberculum majus in der Schnittlinie. Von hier aus löst man bei fortgesetzter Rotation nach aussen die Muskeln und am unteren Rand das Periost mit Elevator., Messer und Pincette. So kommt man allmälig über den Sulcus bicipital. hinaus, und man löst auch hier den Subscapularis und das Periost ab, was ganz wohl gelingt, wenn man darauf achtet, die Kapselinsertion fortwährend abzutrennen. Sodann rotirt man den Arm wieder zurück mehr und mehr nach innen und löst dabei die hinteren Muskeln sammt dem Periost und der Kapselinsertion los. Schliesslich wird der Arm nach vorn bewegt und adducirt, durch einen Druck auf den Ellbogen über den hinteren Pfannenrand hinaus luxirt und abgesägt. Die Operation gelingt an der Leiche ganz gut. Auch am Lebenden habe ich sie bereits zweimal ausgeführt, ohne dass ich über das Schlussresultat in dem einen Falle (in dem anderen trat der Tod durch acute Tuberculose ein) etwas berichten kann.

Für den Fall, dass man bei Luxatio humeri den luxirten Kopf entfernen wollte, hat Maisonneuve einen von der Aussenseite des Proc. coracoides in dem Zwischenraum zwischen Deltoideus und Pect. major verlaufenden Schnitt empfohlen. v. Langenbeck hat, gestützt auf die Thatsache, dass die Gefässe bei axillarer Luxation medianwärts und nach hinten gedrängt sind und auf die weitere, dass der Kopf von der Achselhöhle aus am leichtesten zugänglich erscheint, einen Schnitt am inneren Rand des Coracobrachialis in derselben Art wie selber für die Unterbindung der Axillararterie geübt wird, empfohlen. Krönlein (Supl. Bd. zu Langenbeck's Arch., Bd. 26, p. 374) empfiehlt auch für die Luxatio subcoracoidea den Schnitt an derselben Stelle zu führen, da auch hier die Gefässe nach hinten verschoben und der Kopf von da aus am besten zugänglich sei. Der Schnitt, welchen ich in mehreren Fällen geführt habe, verlief von dem verrenkten Kopf auf die Vorderseite des Gelenks nach unten. Ich ging zwischen den Muskelbündeln ein, ohne solche zu durchschneiden. Nach unten wurde der Schnitt etwas länger geführt und bot beide Male hinreichend Raum für die Ausführung der Operation. Kopf und Pfanne waren gleich gut zugänglich.

Die Resectio humeri sollte nur, wie schon bemerkt, unter Lister'schen Cautelen und mit nachfolgendem Lister'schem Verband ausgeführt werden. Bei tuberculöser Entzündung empfiehlt es sich vor der Naht und Drainirung in die alte Gelenkhöhle Jodoform einzupudern, da offenbar die Heilung rascher und glatter unter dem Schutz dieses Antisepticums vor sich geht. Auf die Resectionswunde und über dieselbe hinaus bis zum Ellbogen und oben zum Nacken hin legt man reichlich ungeordnete Gaze. In die Achsel applicirt man einen ganzen dicken Ballen derselben, um den Humerus auswärts zu drängen. Der Lister'sche Deckverband umgreift den Oberarm, das Ellbogengelenk und die Hälfte des Thorax hinten bis über die Wirbelsäule hinaus. Der Arm wird in eine Mitella gelegt und hinter denselben ein Spreukissen. Ich habe letzterzeit die Operirten schon am 4. Tage oder noch

früher aufstehen lassen. Man muss für diesen Fall nur den Verband am Arm recht dick anlegen, weil das Secret im Stehen wesentlich auf der Vorderfläche des Humerus herabfliesst.

Man muss durch den Verband während der Heilungszeit möglichst dafür sorgen, dass sich der Humerus nicht nach dem Proc. coracoid. hin dislocirt. Sobald sich die Wunde der Heilung nähert, die Secretion aufgehört hat, muss man (selbstverständlich mit Vorsicht) Bewegungen des Gelenks, Electrisiren u. s. f. beginnen lassen. Bewegungen des Ellbogens und der Hand soll man übrigens schon direct nach der Operation üben lassen.

Exarticulation des Schultergelenks.

§. 46. Wir unterlassen es, die Methoden der Exarticulation des Humerus hier eingehender zu beschreiben. Unter gewöhnlichen Verhältnissen eignet sich zur Bedeckung der Wunde am besten ein aus der Schulterwölbung, der Deltoidensgegend entnommener Lappen, doch muss man selbstverständlich sowohl bei Verletzungen, als auch bei Neoplasmen, welche mit der Haut verwachsen sind, die Bedeckung da hernehmen, wo gesunde Haut vorhanden ist, also von der hinteren oder von der vorderen Seite der Schulter, ja unter Umständen von der Achselregion und der inneren Bedeckung des Oberarmes.

Für die Exarticulatio humeri ist die Frage der Blutstillung eine sehr wesentliche. Die Compression der Subclavia leistet durchaus nicht jedesmal so viel, wie man wünschen möchte, und es gehört zu ihrer correcten Ausführung ein guter Assistent. Die Esmarch'sche Blutleere ist nur unter bestimmten Umständen anwendbar. Wenn man nach gewöhnlicher Methode exarticulirt, so hält der Verschluss des Schlauchs, welchen man um die kranke Schulter in der Achsel geführt, auf dem Schulterblatt gekreuzt und so von hinten her um die gesunde Schulter schlingend, dort geknotet hat, recht gut, bis zum dem überhaupt misslichsten Augenblick der Ausschneidung dss Hautlappens und der Entfernung des Arms. Dann nämlich hört mit der Entfernung des Oberarmkopfes, gegen welchen der Schlauch die Gefässe andrückte, die Wirkung desselben auf, er umschnürt nur noch locker die Weichtheile. Die Gefässe ziehen sich in diesen Beutel der Weichtheile zurück und bluten in denselben hinein. Dahingegen kann man blutleer operiren, wenn man in der beschriebenen Weise einwickelt und einen Zirkelschnitt etwa in der Höhe der Insertion des Deltoideus ausführt, von da die Weichtheile auf der Vorderseite des Gelenks bis zum Acromion spaltet, und nachdem alle Gefässe unterbunden, die Exarticulation und Exstirpation des Knochens aus den Weichtheilen vornimmt.

Bei grossen Geschwülsten wird man öfters gut thun, die Subclavia vor der Exarticulation zu unterbinden. Ohne Bedenken ist jedoch die Unterbindung der Subclavia als praeliminare Operation auch nicht. Mir ist es begegnet, dass nach Unterbindung der Arterie, welche vor der Exarticulation bei grossem Tumor des Schulterkopfs ausgeführt wurde, am 10. Tage eine Nachblutung eintrat. Die Verlegenheit, in welcher man sich bei derartigen Blutungen befindet, ist bekannt. Der fragliche Kranke entging dem Tod nach vielfachen vergeblichen Versuchen zur Unterbindung der blutenden Subclavia durch Einstopfen von Pengawar Jambi in die Wunde. Gewiss ein unberechenbares Glück. Hat man die Subclavia nicht vorher unterbunden, so muss ein verlässlicher Assistent sofort nach der Exarticulation in die Wunde greifen und hinter dem Messer des Operateurs das Packet der Gefässe und Nerven comprimiren, da schon wenige Momente genügen, um eine colossale, lebensgefährliche Blutung herbeizuführen.

§. 47. Der chloroformirte Kranke liegt mit dem Oberkörper hoch,

so dass die zu exarticulirende Schulter etwas höher und über den Rand des Operationslagers hinaus steht. Will man die Exarticulation mit ovalärem Schnitt machen, so sticht man ein kräftiges Resectionsmesser dicht unter der Clavicula an der Spitze des Trigonum coracoacromiale durch Haut und Weichtheile durch bis auf den oberen Pfannenrand. Indem man nun zunächst einen Schnitt gerade nach unten, etwa 5 Ctm. lang führt, ähnlich wie der für die Resection beschriebene, spaltet man zu gleicher Zeit Deltoideus und Kapsel. Von dem unteren Ende dieses Schnittes lässt man sodann zwei Schnitte gabelförmig, den einen nach der vorderen, den anderen nach der hinteren Achselfalte, auch hier die Weichtheile bis zum Knochen trennend, verlaufen. Jetzt lässt man sich durch Haken den Längsschnitt, welcher auf dem Gelenk liegt, auseinander halten und durchschneidet Kapselmuskeln sammt der fibrösen Kapsel; zunächst bei Rotation nach aussen den sich spannenden Subscapularis sammt der Kapsel nach innen vom Tuberc. minus, sodann bei starker Einwärtsrollung den Supra-, den Infraspinatus und Teres minor sammt der Kapsel, beide Male durch Längsschnitte quer gegen den Muskelverlauf und so auf den Gelenkkopf geführt, als wolle man denselben spalten. Es bleiben nun noch die oberen Theile der Kapsel zu trennen. Dies geschieht durch einen abermals auf den Gelenkkopf gerichteten Schnitt, welcher die beiden erst geführten Längsschnitte in ihren oberen Enden quer vereinigt. Er trennt zugleich die Bicepssehne und das Ligament. coracohumerale mit ab. Darauf wird der Kopf luxirt, und indem man hinter ihm ein Messer einführt, trennt man die Kapselinsertion und die Weichtheile der Innen- und Hinterseite zunächst am Knochen ab, bis man mit dem langen Messer hinter dem Knochen durch in die Schnittenden der Achselfalten einsetzen kann. Von hier aus schneidet man einfach quer oder nach unten etwas bogenförmig und rasch aus, damit die Gefässe in der Wunde schnell gefasst, comprimirt und unterbunden werden können.

Der Schnitt wird längs vereinigt, im unteren Winkel ein Drainagerohr eingeführt.

Unter den Lappenschnitten ist der im Falle der Wahl meist geübte der nach vorn aussen. Er nimmt den Deltoideus sammt der Haut zur Deckung. Die Schnittführung beginnt ungefähr an der gleichen Stelle, wie bei der Ovalärmethode, indem man das Messer von da durch Haut und Muskel in schwach nach aussen concaver Linie etwa bis zur Insertion des Deltamuskels führt. Der zweite Schnitt beginnt am hinteren Rande des Acromion, verläuft ebenfalls durch Haut und Deltoideus mässig concav nach vorn in den ersten hinein, so dass der Lappen unten nicht zu zungenförmig wird. Dann schneidet man in einem Halbkreis die Haut auf der Innenseite des Oberarms so durch, dass dieser Hautschnitt in der Höhe der Achselfalten verlaufend vorn und hinten an den Begrenzungsschnitten des Lappens mündet. Der Deltoideuslappen wird nun von der Vorderseite des Gelenks abpräparirt, dann die Exarticulation bei entsprechender Rotation des Armes in gleicher Weise, wie bei der eben beschriebenen Operation, verrichtet. Hat man die Kapsel durchschnitten und die Weichtheile auf der Innenseite am

Knochen abgelöst, so schneidet ein langes Amputationsmesser den Rest der Weichtheile mit den Gefässen und Nerven von innen nach aussen in der Linie des Hautschnittes durch.

Der Lappen wird an den halbcirculären Hautschnitt der Achsel durch Nähte befestigt, die Ecken lässt man auf und legt Drainröhren ein.

Die Exarticulation des Humerus hat eine ziemlich hohe Mortalität (etwa 40 Procent in vorantiseptischer Zeit berechnet). Die Schuld daran trägt die primäre Gefahr der Operation (Blutung) und die der häufigen Eitersenkungen, entsprechend den geöffneten Muskelräumen mit den Folgen, der Septicaemie, der Pyaemie.

Die Exarticulation ist unter antiseptischen Cautelen gemacht worden, und der nun folgende antiseptische Verband nimmt mindestens die eine Seitenhälfte der Brust bis zum Hals und unten bis zur Bauchgegend ein.

II. Der Oberarm.

A. Verletzungen.

1. Fractura humeri. (Brüche der Diaphyse des Humerus.)

§. 48. Nachdem wir die Brüche des oberen Endes vom Humerus bereits oben (§. 14 u. f.) abgehandelt haben, betrachten wir hier die unterhalb des Collum chirurgicum bis zum unteren Ende des Schaftes oberhalb der Condylen gelegenen. Die letzteren besprechen wir mit sämmtlichen, die Gelenkkörper des Ellbogens betreffenden Verletzungen im nächsten Capitel (III.).

Fracturen am Schaft des Oberarmes können sowohl durch directe Gewalt, durch das Auffallen eines schweren Körpers oder durch das Anstossen des Armes gegen einen solchen, durch Ueberfahrenwerden, als auch auf anderweitem Wege durch eine Gewalteinwirkung, welche den Ellbogen, die Hand bei ausgestrecktem Arm trifft, hervorgerufen werden. Auch die sogenannten Muskelactionsfracturen spielen hier eine nicht unerhebliche Rolle.

Bald ist ein Wurf oder ein Hieb, welcher sein Ziel verfehlt, mit einem Stock oder mit scharfer Waffe geführt — hier scheint auch meiner Erfahrung nach die bereits von O. Weber beschuldigte Tiefquart zumeist den Anlass zu geben — bald war der Widerstand der Muskeln bei der bekannten Kraftprobe, bei welcher man den Gegner durch Zurückbiegen der Hände zum Knieen zu bringen sucht, als Ursache der Entstehung des Bruchs zu bezeichnen.

Die Fractur ist in jedem Lebensalter beobachtet worden, sogar im Mutterleibe wurde sie durch einen Stoss auf den schwangeren Leib herbeigeführt. Wie überall wird ihre Entstehung durch allerhand Processe, die zu partieller Verdünnung der Substantia compacta führen, begünstigt, und spielt in der Casuistik Syphilis und Sarcom gerade hier eine nicht unbedeutende Rolle, ebenso wie Echinococcen im Schaft des Oberarmes öfters die leichte Entstehung von Fracturen erklärten.

Infractionen sind mindestens ausserordentlich selten. Weit häufiger kommen quere oder mehr weniger schiefe Brüche vor. Längsbrüche in der Form langer Fissuren sind öfter beobachtet worden. Sehr selten mögen aber wohl klaffende Längsbrüche vom Humeruskopf bis zum Ellbogen sein. Krönlein beobachtete einen solchen als Folge einer

heftigen Muskelaction bei gleichzeitiger Belastung des Armes in der Längsachse (Aufheben und Aufstellen einer schweren Leiter).

Das Herausbrechen eines oder mehrerer Stücke ist meist die Folge einer directen Gewalt, wie zumal der Verletzung durch Kleingewehrfeuer oder auch durch Ueberfahren.

Auch die sonstigen Nebenverletzungen, wie die der Arteria brachialis und der einzelnen Aeste des Plexus, werden meist bei den letztgedachten Verletzungsursachen beobachtet. Nicht immer sind die Gefässe zerrissen, öfters waren sie nur abgeplattet, contundirt, und auch die Nerven wurden zuweilen in ähnlicher Weise geschädigt. Eine gewisse Berühmtheit hat in dieser Richtung in der letzten Zeit der Nervus radialis bekommen, welcher bei Fracturen im untern Dritttheil, da wo er aussen am Knochen verläuft, bald in einer Pseudarthrose, bald im Callus eingebettet gefunden wurde. Lähmung in seinem Gebiet war die Folge dieses Zufalls (Busch, Ollier). Auch vollständig den Knochen und die Weichtheile zum grossen Theil trennende Hiebwunden durch Beil, Säbel etc. können wieder zur Heilung kommen.

Besonders bei indirect entstandenen Fracturen beobachtet man zuweilen gleichzeitige Luxation im Humerusgelenk. Sie entstehen wohl öfters durch indirecte Gewalteinwirkung, doch kommen sie auch als Folge directer Gewalt zu Stande (Schinzinger).

Ziemlich verschieden und wesentlich von der Richtung der Fractur abhängig ist die Dislocation der Fragmente. Hier lässt sich so ziemlich Alles wiederfinden, was die allgemeine Fracturlehre über die Dislocation lehrt. Die Fragmente verschieben sich so, dass sie einen offenen Winkel miteinander bilden, häufiger ist die Oeffnung des Winkels nach innen, sie schieben sich über einander, sie dislociren sich, so dass das untere eine Rotation in der Längsachse um das obere macht. Sehr wenig Verschiebung zeigen meist die durch Muskelaction entstandenen Brüche.

Die Erkennung einer Humerusfractur macht um so weniger Schwierigkeiten, als meist das gesammte Bild der Fractur, wie es im Buch steht: die Beweglichkeit, die Crepitation, die Winkelstellung, die Verkürzung, die Schmerzhaftigkeit und functionelle Unbrauchbarkeit der Extremität in mehr oder weniger ausgeprägter Weise ausgesprochen ist. Die complicirten Verletzungen bieten ebenso wenig diagnostische Schwierigkeiten, der fehlende Puls, oft rasch eintretende Gangrän der Extremität lassen die Arterienverletzung erkennen, die Hyperaesthesie oder Anaesthesie, die motorische Lähmung in den entsprechenden Gebieten, kennzeichnen die Nervencomplicationen. Eine bestehende Wunde giebt Gelegenheit, mit Finger und Sonde die Ausdehnung der Fractur, die Beschaffenheit der Splitter, ihr Verhalten zum Periost etc. zu entdecken.

Im Verlauf hat man darauf zu achten, dass häufig bei den Fracturen bis zur Mitte das obere Fragment von Seiten des Deltoideus isolirt erhoben wird. Dadurch kommt es leicht zu einer Winkelstellung der Fragmente mit dem Scheitel des Winkels nach aussen. Das Uebereinanderschieben der Fragmente wird nicht selten durch den Verband begünstigt, indem man die Mitella am Ellbogen zu scharf anzieht, so dass der Ellbogen und mit ihm das untere Fragment nach oben gedrängt wird.

Man soll also, wenn der Kranke herumgeht, die Mitella am Ellbogen nicht voll-

ständig tragend einrichten, der Arm soll sich durch eigene Schwere extendiren. Dabei muss bemerkt werden, dass bei manchen Kranken, wenn sie früh und viel herumgehen, durch dieses Hängenlassen des Ellbogens Schmerzen im Gebiet des Plexus brachialis bis zum Hals hinauf entstehen, wahrscheinlich durch eine gewisse Zerrung, welche der Nerv erleidet. Sie hören auf, wenn man den Kranken legt. Auch die Pseudarthrosen sollen zuweilen dadurch begünstigt werden, dass sich die Fragmente der Länge nach von einander entfernen (?). Man darf also das Hängenlassen des Ellbogens nicht übertreiben.

Meist heilen Oberarmbrüche rasch und gut; bei Kindern in 3 Wochen, bei Erwachsenen in 4—6. Verhältnissmässig nicht selten findet man jedoch Pseudarthrosenbildung, und hier mag wohl mit Recht weit öfter Muskelinterposition als anderweitige allgemeine Ursachen zu beschuldigen sein. Die Folgen der Nervenverletzung haben wir bereits erwähnt. Die Radialislähmung, welche wir oben beschrieben, konnte in mehreren Fällen durch Blosslegung des Nerven am oberen Rande des Supinator longus und Befreiung desselben aus den Bindegewebsschwarten, dem Callus, geheilt werden (Busch).

Im Allgemeinen ist der Verlauf der complicirten Fracturen relativ leicht. Immerhin können Schussfracturen mit reichlicher Splitterung und Jauchung dem Chirurgen viel zu schaffen machen, und sie führen nicht selten, wenn sie nicht rechtzeitig antiseptisch behandelt werden, zum Tode. Die Verletzung der Gefässe bewirkt besonders bei gleichzeitiger Wunde leicht Gangrän und erfordert dann womöglich frühe Amputation.

Wenn auch die Behandlung der Oberarmfracturen im Allgemeinen nicht schwierig ist, so hat man doch alle Aufmerksamkeit zur Erzielung einer tadellosen Heilung nöthig. Die Schwierigkeit liegt darin begründet, dass es nicht leicht gelingt, den oberen Theil des Verbandes, welcher die runde, in ihren Formen bei jeder Bewegung des Arms im Humerusgelenk veränderliche Schulter umfasst, gehörig zu fixiren.

Nachdem man die Fractur in der gewöhnlichen Weise durch Extension und Contraextension reponirt hat, beseitigt man zunächst auch etwaige Dislocatio ad peripheriam, indem man an dem im Ellbogen gebeugten Vorderarm das untere Fragment so rotirt, dass der Condylus externus senkrecht unter der Spitze des Acromion steht. Die Mehrzahl der Fracturen wird nun so verbunden, dass der Arm adducirt am Thorax getragen werden kann. Der Verletzte kann schon bald nach der Verletzung herumgehen. Mag man Gyps- oder Schienenverband machen, so soll der Verband so lang sein, dass er die Schulter und das Ellbogengelenk nebst einem Stück des Vorderarms in sich aufnimmt. Durch gerade Holzschienen — man nimmt gewöhnlich 4 Stück — ist dies nicht wohl möglich.

Legt man einen Gypsverband an, so wird derselbe, nachdem der ganze Arm bis zur Schulter mit Flanell eingewickelt und die Achsel wie die Gegend der Ellbogencondylen noch durch Baumwolle gegen Druck gesichert wurde, in möglichst adducirter Stellung des Armes in der bezeichneten Länge so angelegt, dass man die Schulterkappe, welche über das Acromion hin bis fast zum mittleren Dritttheil des Schlüsselbeins reichen soll, erst fertig modellirt, nachdem der Verband am Arm bereits vollendet war. Die Gegend unter dem Schlüsselbein und Acromion muss ebenfalls gut mit Watte gepolstert sein. Gypsbinden in Spicatouren um die Schul-

ter und Thorax zur gesunden Achsel verlaufen zu lassen, ist nicht zweckmässig, weil sie zu sehr geniren. Wohl aber hält man die Schulterkappe, nachdem der Verband erhärtet ist, an dem Thorax durch solche Spicatouren, welche über die Schulterkappe nach der gesunden Achsel mit Flanellbinde geführt wereen. Die Mitella legt man dann so, dass sie den Ellbogen nicht empordrängt (siehe oben pag. 74).

Wird der Gypsverband bei geschwollenem Arm angelegt, so ist es misslich, dass man denselben so bald erneuern muss. Ich bin deshalb für die fragliche Fractur mehr und mehr von seiner Application abgekommen. Ich bediene mich jetzt meist besonders präparirter Hohlschienen von dicker Pappe, welche durch Eintauchen in Wasser weich gemacht werden, oder noch besser des vorher in heissem Wasser erweichten Guttapercha.

In neuerer Zeit hat man in dem für die Filzcorsets imprägnirten Filz das bequemste Material zur Bereitung eines exact liegenden Verbandes. Die zugeschnittenen Schienen werden heiss gemacht und auf den mit nasser Binde eingewickelten Arm gehörig angedrückt, durch Binde fixirt.

Es werden zwei Schienen zugeschnitten, eine innere von der wohlgepolsterten Achsel bis zum Condyl. internus und eine äussere, welche die Schulter, den Oberarm und Ellbogen umfasst. An der Schulter macht man einen Längsschnitt und entsprechend der Cubitalgegend einen Ausschnitt an der nach der Form des flectirten Ellbogens gebogenen Schiene, damit sie hier ebenso wie am äusseren Condylus, für welchen ein Loch geschnitten wird, nicht drücke. Dann wird der Arm in eine Lage Watte eingehüllt, Achsel und Schulter besonders gut verwahrt, die feuchte Pappschiene, die durch Einlegen in heisses Wasser erweichte Gutaperchaschiene auf den Arm aufgelegt, nach seiner Form modellirt und mit einer Gazebinde, welche gehörige Appretur hat, beide Schienen durch entsprechende Touren fixirt. Die Flanellbinde an Schulter und Thorax fixirt dann den Arm in gleicher Weise wie beim Gypsverbande. Ist der Verband hart, so leistet er, da die Appretur der Binde ihre Touren kleisterhart werden lässt, alles was man verlangen kann. Man nimmt ihn ab, wenn das Glied abgeschwollen ist und legt dieselben Schienen, welche je nach den Umständen für den abgeschwollenen Arm von Neuem weich gemacht und modellirt werden müssen, wieder an.

Auch für die Behandlung der Oberarmbrüche ist die Extension vielfach empfohlen worden. (Siehe §. 38.) Bald wurden für diesen Zweck bestimmte Apparate construirt, deren fixirende Endstücke an der Schulter und dem Ellbogen angebracht wurden, während eine zwischen ihnen verlaufende sie verbindende Stahlstange zum Verkürzen und Verlängern durch einen schraubenartigen Apparat eingerichtet war (Lonsdale, Martin Boston u. A.), während andre einen einfachen Gewichtszug am Ellbogen anbrachten, bei hängendem Arm oder bei liegender Haltung des Rumpfs und Abductionsstellung des Oberarms; in letzterem Fall wurde der Strick, welcher das Gewicht trug, über eine seitlich am Lager befestigte Rolle geleitet. Die Anwendung der Extension beim Oberarm ist entschieden schwieriger und unbequemer als jede andere Behandlung und daher wohl nur für Ausnahmsfälle zu empfehlen.

Bei gleichzeitiger Luxation versucht man zuerst durch directe Manipulationen am Kopf die Luxation zu beseitigen. Gelingt dies nicht, so wird die Fractur geheilt und auch dann noch öfters Reposition erzielt (Streubel in der 6. Woche).

Wir würden vorkommenden Falles empfehlen, wenn die Luxation sich nicht un-

blutig reponiren lässt, einen Versuch dann auf blutigem Wege unter antiseptischen Cautelen vorzunehmen.

Gefässverletzungen verlangen nur dann Amputation, wenn sichere Zeichen von Brand vorhanden sind. Complicirte Comminutiv-Fracturen sind nur dann zu amputiren, wenn schwere accidentelle Erscheinungen die Amputation zur Lebensfrage machen. Nur gelöste Splitter sind zu entfernen. Alle diese Verletzungen werden nach den bekannten Regeln mit Berücksichtigung entsprechender Drainirung antiseptisch verbunden und behandelt. Sie heilen für diesen Fall nicht anders als uncomplicirte Fracturen.

Wenn irgend möglich behandelt man auch diese Fälle in Adductionsstellung des Armes mittelst der oben gedachten Verbandmittel. Zuweilen jedoch muss man den Arm in Abductionsstellung bringen, besonders dann, wenn die Fractur hoch oben nahe dem Hals ist. Einfache Lagerung des Armes neben dem Kranken mit ausgestreckter Hand führt dann leicht zu Heilung mit Dislocation. Es ist am besten, wenn man hier Verbandapparate anbringt, welche den Arm in abducirter Lage am Thorax feststellen. Diesem Zweck entsprechen Stromeyer's dreieckiges Kissen, wie der oben beschriebene Middeldorpf'sche Triangel. (Siehe §. 16.)

Die Resection der Diaphyse des Humerus wegen Verletzung, besonders Schussverletzung, hat sowohl quoad vitam, als auch in Beziehung auf die spätere Function weit ungünstigere Prognose, als die conservative Behandlung. Die Amputation des Oberarmes giebt eine immer noch bessere Mortalitätsprognose, als die gedachte Operation. Man wird also die Entfernung von Knochenstücken, abgesehen von ganz gelösten erst secundär, wenn dieselben necrotisch geworden sind, vorzunehmen haben.

§. 49. Pseudarthrosen kommen, wie wir schon oben bemerkten, am Humerus ungemein viel häufiger als an anderen Skeletknochen vor, und liegt wohl die Ursache dafür in der mangelhaften Coaptation der Bruchenden, indem bei hängendem Arm das untere Fragment sich von dem oberen entfernt (Gurlt). Oft mag es so auch zu Interposition von Muskeln kommen. Man kann alle verschiedenen Formen von Pseudarthrose bis zum wirklichen Gelenk mit Knorpelüberzug an dem Oberarm beobachten.

Die gewöhnliche Reihenfolge, in welcher man Operationen bei diesen Pseudarthrosen des Humerus vornahm, ist die, dass nach den verschiedenen äusseren Reizen, nach längerer Application eines festen Verbandes Elfenbeinstifte in die Fragmente eingetrieben und dann, wenn dabei nichts herauskam, zur subperiostalen Resection mit Knochennaht geschritten wurde. Es sind verhältnissmässig viele Heilungen auf diesem Wege erzielt worden. Hamilton giebt gestützt auf eine Anzahl von Beobachtungen den Rath, für den Fall, dass Consolidation bei Oberarmbrüchen ausbleibt, den Ellbogen zu strecken und einen Verband an den gestreckten Arm anzulegen. Es scheint dieser Rath gewiss befolgenswerth, da das Gewicht des hängenden Arms wohl geeignet ist, die Fracturstelle zu strecken und ein Verband, welcher die gewünschte Lage der Fragmente erhält, gewiss leichter an dem in eine Linie gestreckten, als an dem im Gelenk flectirten Arm anzulegen ist.

2. Verletzungen der Muskeln und Sehnen am Oberarm, Verletzung der Nerven, Gefässe etc.

Unterbindung der Brachialis.

§. 50. Mehrere Chirurgen (Cooper, Bromfield, Monteggia u. A.) haben die Möglichkeit angenommen, dass die Bicepssehne, welche ja bekanntlich bei einer Luxation des Humeruskopfes zuweilen aus ihrem Sulcus herausgerissen wird, auch ohne diese Verletzung in Folge einer heftigen Rotation des Armes, meist Rotation der Schulter nach innen, aus ihrem Sulcus herausgerissen und auf das Tuberculum majus luxirt werden könne. Die Erscheinungen dieser Verletzung sollen bestehen in dem Gefühl von Dislocation, welches der Verletzte sofort nach der Distorsion verspürt, in der functionellen Beschränkung der Schulterbewegung wie in der Spannung des Biceps bei flectirtem Ellbogen. Nach der Verletzung sollten die Symptome von Entzündung nach aussen von der Gegend der Bicepssehne eintreten. Diese Symptome sollten zum Theil schwinden bei Rotation des Armes.

Beweisende anatomische Beobachtungen für die gedachte Verletzungen existiren nicht, und es ist kaum zu begreifen, wie eine so schwere Verletzung — Ruptur der Bicepsscheide sammt der Kapsel und der Insertionsstelle des Supraspinatus — bei der gedachten Gewalteinwirkung eintreten sollte, ohne anderweitige Läsionen am Gelenk (Luxation oder Fractur). Es hat sich wohl in diesen Fällen um Gelenkdistorsion und öfters, wie Jarjavay auf Grund von Beobachtungen ausgeführt hat, um entzündliche Schwellung, um eine Synovitis im Gebiet des subacromialen Schleimbeutels, wie wir selbe bereits oben beschrieben haben, gehandelt.

Die Behandlung ist daher bei den oben gedachten Symptomen die dort angeführte, zunächst Ruhe und Eisbeutel, später passive Bewegung und Elektricität.

Es giebt einige Mittheilungen über subcutane Rupturen des Biceps brachii in Folge von Muskelcontraction (Ashurst, Poncet). In dem einen Falle sollte, als eine schwere Last von zwei Personen getragen wurde, bei der ruckweisen Contraction des bereits gespannten Muskels, welche gemacht wurde, um die fallende Last zu halten, als der Mittragende dieselbe plötzlich losliess, der Riss zu Stande gekommen sein.

Man fand eine breite Lücke in der Mitte des Biceps, während die Flexion des Ellbogens, in welcher Art ist nicht bestimmt angegeben, gehemmt war. In dem einen Falle kam rasche Heilung, in dem anderen (die Person arbeitete mit ihrem Arm) ein Muskelabscess, welcher mit Verkürzung des Muskels ausheilte.

Die Heilung würde in solchen Fällen bei flectirter Ruhigstellung des Arms zu erwarten sein.

Patridge hat auch einen Fall von Ruptur der Tricepssehne, durch einen directen Stoss erzeugt, mitgetheilt. Heilung erfolgte in 4 Wochen bei gestreckter Ruhigstellung.

§. 51. Die exponirte Lage der Nerven der oberen Extremität erklärt ihre relativ häufige Verletzung. Besonders der Medianus ist bei Schussverletzung öfters lädirt worden, selbstverständlich mit consecutiver Lähmung in seinem Verbreitungsgebiet in der Hand. Man hat mehrfach Operationen gemacht, um neuralgische Zustände im Verbreitungsgebiet des Nerven zu heben. Des Versuchs von Nussbaum haben wir bereits erwähnt. Warren hat durch Lösung des Nerven aus einer Narbe (durch Schussverletzung) bei dem gleichzeitigen Gebrauch von Morphium die Neuralgie schwinden sehen. In einem anderen Falle (Kuby) gelang es, durch Resection des kolbig verdickten Nerven eine heftige, nach Schussverletzung aufgetretene Neuralgie zu beseitigen, freilich mit motorischer und sensibler Lähmung im Ausbreitungsgebiete des Nerven.

Die Lähmung des Radialis (Musculospiralis) als Folge von Fractur

des Humerusschaftes haben wir bereits in den vorigen Paragraphen erwähnt und mitgetheilt, in welcher Art dieselbe operativ geheilt werden kann (Busch). Erichsen hat neuerdings solche Fälle mitgetheilt und auf die charakteristische Stellung der Hand, welche sich in Pronation und eigenthümlicher Flexionsstellung befindet, hingewiesen. Der Radialis ist bei einem Schnitt oder Stich, welcher die Aussenseite des Humerus im Beginn des unteren Dritttheils trifft, einer Verletzung ausgesetzt. Man achte dabei für den Fall einer Wunde an der gedachten Stelle auf die eigenthümliche Stellung der Hand und nähe die Nerven sofort zusammen, da spätere derartige Operationen, wie ich mich in mehreren Fällen überzeugt habe, doch nur ein sehr unsicheres Resultat geben.

Verletzungen des Ulnaris in der Gegend des Ellbogengelenks durch Hieb oder Schuss mit consecutiver Lähmung des 4. und 5. Fingers sind ebenfalls häufiger beschrieben worden.

Auch diese Verletzungen müssten womöglich alsbald unter antiseptischen Cautelen durch die Nervennäth behandelt werden. Wir kommen auf die Frage der Nervennath noch einmal bei Besprechung der Handcontracturen zurück.

Zu erwähnen hätten wir dann schliesslich noch jene eigenthümliche Form von vorübergehender Paralyse des Radialis, welche Menschen plötzlich Morgens beim Erwachen aus dem Schlafe verspüren. Sie ist die Folge von dem Druck, welchen der Nerv erlitt, indem der Arm beim Schlafen unter den Körper kam, und verschwindet wohl immer in kurzer Zeit von selbst.

§. 52. Wir haben bereits wiederholt auf die Verletzung der Brachialarterie bei Luxation und bei Fractur aufmerksam gemacht und fügen hier noch hinzu, dass directe Verletzungen des Gefässes durch Stich-, Schnitt- und Schusswunden öfters beobachtet werden, nicht selten mit gleichzeitiger Verletzung des Nerv. medianus. Nicht immer folgt auf die Verletzung der Ader eine erhebliche Blutung. Ich habe selbst den Fall einer vollständigen Trennung der Arterie und Vene durch Schrotschuss erlebt, bei welchem die geringe Blutung nicht ahnen liess, dass die Gefässe verletzt waren, und Verneuil theilt sogar die Geschichte eines Verletzten mit, bei dem eine Revolverkugel die Brachialis getrennt hatte und Heilung ohne jeglichen operativen Eingriff erfolgte. Zuweilen erklärt sich die geringe Blutung allerdings durch eine hohe Theilung der Arterie. Auch die Verletzung der Collateralis radialis, welche auf der Aussenseite des Oberarmes läuft, kann erhebliche Blutung machen.

Aneurysmen kommen am Oberarm seltner, als in der Ellenbeuge vor. Ueber die an letzterem Ort werden wir noch bei Besprechung des Aderlasses Einiges sagen. Die Compression der Arterie am Rande des Biceps mit Instrumenten oder die Digitalcompression bringt eine verhältnissmässig grosse Anzahl derselben zur Heilung.

Nach G. Fischer's Zusammenstellungen heilten von 32 Aneurysmen der Brachialis 19 durch einfache Digitalcompression. Somit würde das Verfahren stets als das mildere zunächst versucht werden

müssen. Auch die Ligatur hat eine Anzahl von guten Erfolgen aufzuweisen. Bei Verletzungen der Arterie wird man womöglich in loco zu unterbinden suchen, was wohl meist keine grossen Schwierigkeiten haben wird, es sei denn, dass erhebliche Schwellung vorhanden ist. Man unterbindet in solchen Fällen am besten doppelt, das obere und untere Ende. Ebenso ist es gewiss anzurathen, arterielle Hämatome an dieser Stelle durch antiseptische Blosslegung und Unterbindung der Arterie zu heilen.

Die Unterbindung der Brachialarterie kann im ganzen Verlauf des Sulcus bicipitalis internus gemacht werden. Den besten Wegweiser für das Gefäss giebt der Nervus medianus ab, welcher oben in der Achselhöhle auf der Arterie liegend allmälig nach deren innerer Seite hin geht, so dass er sich im Ellbogenbug von ihr entfernt und näher dem inneren Condylus liegt. Die Arterie ist begleitet von zwei Venen. Man muss darauf gefasst sein, Abnormitäten in der Stärke des Gefässes, doppeltes Gefäss zu finden, wegen der nicht selten vorhandenen Theilung. Ausserhalb der Muskelfascie liegt bis zur Mitte des Oberarms die Vena basilica, begleitet von dem Nervus cutaneus medius. Für den Fall hoher Theilung tritt nicht selten ein Ast der Arterie aus der Fascie heraus und verläuft mit der Vena basilica. Ein Schnitt im Sulcus bicipitalis internus dringt durch die subcutane Fascie. In der unteren Hälfte des Armes schiebt man hier die Vena basilica und den Cutaneus medius zur Seite. Dann eröffnet man die Muskelfascie und findet hart am inneren Rand des Muskels den Nervus medianus. Man hüte sich, nicht nach hinten über den inneren Rand des Muskels hinauszukommen und den Ulnaris mit dem Mediannerven zu verwechseln.

Der Nerv wird dann zur Seite geschoben, die Gefässscheide der hinter ihm liegenden Arterie eröffnet und die Umführung der Aneurysmennadel mit vorsichtiger Schonung der Venen ausgeführt.

B. Entzündliche Processe am Oberarm, Neoplasmen.

§. 53. Oberhalb der Ellenbeuge, im Sulcus bicipitalis, liegt die Cubitaldrüse. Sie schwillt leicht nach unbedeutenden Verletzungen der Extremität an, und man soll vorsichtig sein mit dem Ziehen von Schlüssen auf allgemeine Lues, wenn man mässig vergrösserte Drüsen findet. Bei scrophulösen und tuberculösen Personen wird diese Drüse auch leicht bei entzündlichen Processen des peripheren Abschnittes der Extremität zum Ausgangspunkt für chronische Entzündung. Gern entwickeln sich von ihr aus chronische Abscesse mit der Tendenz zur Verkäsung und die über der Drüse gelegene Haut wird abgehoben, verdünnt. So entstehen leicht an dieser Stelle die characteristichen tuberculösen Fisteln und Hautgeschwüre. Die Abscesse sind bald zu eröffnen und falls die erkrankte Drüse nicht rasch eitrig zerfällt, entfernt man sie durch Exstirpation oder Auslöffelung. Endlich ensteht an der Cubitaldrüse zuweilen im Gefolge einer infectiösen Lymphangitis von den Fingern aus nach leichten Verletzungen, nach Panaritien, ein

acuter Bubo und zwar meist in der Form einer sich über den inneren unteren Theil des Oberarms erstreckenden, höchst schmerzhaften Phlegmone, welche zuweilen noch einer energischen Eisbehandlung weicht, in den meisten Fällen jedoch zum Abscess führt, der, sobald Fluctuation deutlich wird, geöffnet werden muss.

Von den Muskeln des Oberarms sieht man zuweilen Geschwülste entzündlichen Characters entstehen. Um Irrungen zu vermeiden, muss man sich bei der Untersuchung daran erinnern, dass zuweilen ein doppelter Bauch des Biceps vorkommt (Vogt). Die Mehrzahl der als Schwielen bezeichneten Infiltration des Muskels, sind wohl Uberreste von Traumen oder Myositis gummosa. Ich für meine Person habe wenigstens niemals eine rheumatische Schwiele gesehn. Wohl aber bilden sich nach starken Muskelarbeiten zuweilen Verknöcherungen der Muskeln.

Acute Periostitis und Osteomyelitis kommen bald näher der oberen, bald näher der unteren Epiphyse des Oberarms nicht selten vor. Meist entstehen in ihrem Gefolge partielle Necrosen, zuweilen jedoch auch Totalnecrosen, bei denen entweder die Epiphyse auch necrotisch wird, während das Gelenk vereitert, oder nur der Schaft bis zur Epiphysenfläche sich abstösst, ohne dass es zu eitriger Gelenkentzündung kommt. Doch tritt dann mindestens oft eine entzündliche Totalsynechie, besonders im Schultergelenk, ein. Knochenabscesse werden nur selten am Oberarm beobachtet. Broca berichtet von einem solchen in der Nähe der Ellbogenepiphyse. Die Fisteln, welche zu den Schaftnecrosen des Oberarms führen, liegen meist an der Aussenseite desselben und sind insofern fast immer gut zugänglich, wenn man nur den Nervus radialis, in dessen Bereich am unteren Dritttheil sie öfter münden, schont.

Es sind mehrfach Resectionen des ganzen Schafts von der Schulter bis zum Ellbogengelenk gemacht worden. Als primäre Operationen nach Verletzungen sind sie ganz entschieden zu widerrathen, trotzdem es mehrere Heilungsfälle giebt. Dahingegen kann es nöthig werden, dass man bei traumatischer oder spontaner Osteomyelitis die ganze Diaphyse als Sequester, sei es auf einmal, sei es nach und nach entfernt. v. Langenbeck theilt einen solchen Fall mit, in welchem das Schultergelenk, das Ellbogengelenk und dann der Rest des Schaftes entfernt wurden. Der Arm war trotzdem functionell tüchtig. Ein ähnlicher Fall mit nicht ganz so günstigem Ausgang wird von Cutter mitgetheilt.

Geschwülste im Bereich des Oberarms sind gerade nicht sehr häufig, doch sieht man Lipome im subcutanen und intermusculären Gewebe. Dann kommen auch Neurome nicht ganz selten zur Beobachtung. Die verschiedenen Muskeln dienen zuweilen einer Geschwulst zum Ursprung. Ich exstirpirte kürzlich den in ein weiches Sarkom untergegangenen Musc. biceps.

An dem Humerus kommen Knochengeschwülste besonders am oberen Ende zuweilen vor. Wir haben dieselben bereits oben erwähnt. Zu erwähnen sind hier zunächst die typischen Epiphysenexostosen, welche so erheblich werden können, dass sie den Gebrauch des Arms durch Beeinträchtigung des Deltoideus schädigen. Sie müssen unter

antiseptischen Cautelen abgemeisselt werden. An derselben Stelle entwickeln sich auch Myeloidsarcome. Chondrome wachsen zuweilen zu erheblicher Grösse an. Zuweilen sind Echinococcen im Humerus beobachtet worden, welche zu Fistelbildung und partieller Necrose führen können (Demarquay). Es ist wohl begreiflich, wie durch die Echinococcenentwickelung die Entstehung einer Fractur, welche keine Disposition zur Heilung zeigt, sehr begünstigt wird.

C. Amputation des Oberarms.

§. 54. Unsere Amputations- und Resectionsstatistik hat bis jetzt einen sehr geringen Werth. Ein Blick auf die verschiedenartigen Zusammenstellungen mit ganz verschiedenen Resultaten ergiebt solches unzweifelhaft. Wir werden so lange über die Mortalitätsziffern der einzelnen Operationen im Unsichern bleiben, als uns die Garantie fehlt, dass nicht alle die Fälle, welche für die Statistik benutzt wurden, möglichst gleichartige waren und gleichartig operirt wie nachbehandelt wurden. Dazu kommt, dass alle Statistik der Operationen aus der Zeit vor Lister heute nur eine sehr bedingte Geltung haben. Mit diesem Vorbehalt geben wir die folgenden Mittheilungen.

Wenn wir die Amputationen und Exarticulationen der oberen Extremität nach ihren Mortalitätsziffern vergleichen, so ergiebt sich, was wir schon a priori vermuthen durften, dass die Gefahr der Operation in der Richtung vom Stamm nach der Peripherie abnimmt. Die Gefahr der verschiedenen Amputationen der Hand, des Vorderarms, des Oberarms, der Schulter verhält sich ungefähr wie die Zahlen 1 : 3 : 4 : 7.

Nach den Ermittelungen aus dem amerikanischen Kriege, welche sich auf eine grosse Zahlenreihe stützen, starben von den an der Schulter Exarticulirten 39,4 pCt., von den am Oberarm Amputirten 21,4, die Amputation des Vorderarms gab ein Mortalitätsprocent von 10,52, die Exarticulation der Hand ein solches von 5,55.

Robuchon berechnet aus einer Zusammenstellung verschiedener Kriege die Durchschnittsmortalitätsziffer für Exarticulation der Schulter 49,9 pCt. (gegen Fischer mit 65,9), die Amputatio humeri auf 35,6, antibrachii 27,1, manus 28,3.

Die Mortalitätsziffer der Amputatio humeri in der Civilpraxis wird etwa zwischen 14 und 20 Procent schwanken.

Die Indicationen zur Amputatio humeri haben wir bereits zum Theil angedeutet. Verletzungen des Oberarms mit Arterienverletzung und drohender Brand, Zerschmetterung des Vorderarms durch Maschinen und Schuss, acuter Brand nach Verletzungen, Neubildungen des Vorderarms, des Ellbogengelenks und des Oberarms, welche nicht exstirpirt werden können, ausgedehnte Caries des Ellbogengelenks können die Entfernung der Extremität verlangen. Wenn es irgend möglich ist, zieht man aus leicht begreiflichen Gründen auch noch eine hohe Amputation der Exarticulation in der Schulter vor.

Der Cirkelschnitt giebt am Oberarm gute Resultate. Bei dünnen Armen wird die Haut stark emporgezogen und dann werden an ihrer Grenze die tiefen Weichtheile durchschnitten. Bei muskelstarken Armen präparirt man die Haut zurück und schlägt sie zu einer Manschette um. Von den verschiedenen Lappenschnitten erscheint ein der Aussenseite des Arms angehörender Hautlappen deshalb vortheilhaft, weil er den auf ein Kissen gelagerten Stumpf durch seine Schwere gut zudeckt und zugleich, falls er genäht wird, den Ausfluss aus den Wundwinkeln gut zulässt. Nachdem man den Hautlappen von der Mitte der hinteren Seite nach der Mitte der vorderen Seite umschnitten und zurückprä-

parirt hat, trennt man nahe der Basis desselben die Weichtheile und die Haut auf der Innenseite durch einen Cirkelschnitt, löst dann die Muskeln sammt dem Periost mit einem Elevatorium bis zur Basis des Lappens los und sägt ab. Dann wird der Knochen durch einen musculärperiostalen Trichter gedeckt.

Wählt man Muskelhautlappen, so lässt sich ein vorderer, den Biceps und die Gefässe, und ein hinterer, den Triceps enthaltender Lappen bilden.

Die Operation wird unter antiseptischen Cautelen vorgenommen. Auf die zweckmässige Anlage der Oeffnungen für Drainage kommt vieles an. Das Drainloch, welches an der tiefsten Stelle des Stumpfes liegt, ist das wichtigste. Es wird vor dem Nähen der Wunde durch Einstich mit dem Messer gebildet. Dann folgt ein Listerverband, welcher bei hoher Amputation noch die Schulter und einen Theil des Thorax umfasst.

III. Das Ellbogengelenk und seine Umgebung.

A. Verletzungen.

1. Knochenbrüche des Ellbogens.

a. Fractur am unteren Ende des Humerus.

§. 55. Wir betrachten die Knochenbrüche am unteren Ende des Oberarms an dieser Stelle, weil ein grosser Theil derselben mit Gelenkverletzung verbunden ist, und weil die Bedeutung derselben gerade in dieser Betheiligung des Gelenks liegt.

Es erscheint dem Unkundigen auffallend, wenn trotz der Thatsache, dass die Brüche am unteren Ende des Humerus die häufigsten von den Oberarmbrüchen überhaupt sind, wir doch über das anatomische Verhalten der grösseren Anzahl dieser Verletzungen nicht viel wissen. Es erklärt sich aber leicht daraus, dass wir fast nie im Stande sind, gerade die häufigsten Formen von Ellbogenfracturen anatomisch zu untersuchen. Es sind dies Verletzungen, welche besonders bei Kindern zu entstehen pflegen durch einen Fall auf ebenem Boden, so dass der Arm unter dem Körper zu liegen kommt, der Condylus externus auf dem Boden und also das Gelenk zwischen Körper und Boden, oder so, dass bei abducirtem Arm der Ellbogen mit dem inneren Condylus aufschlägt. Es gehören weiter die Verletzungen der Kinder dahin, welche in Folge der bei Erwachsenen meist zu Luxation führenden Hyperextension zu Stande kommen. Die Gewalteinwirkungen, welche die fraglichen Formen von Fractur herbeiführen, sind selten derart, dass sie den Tod des Verletzten zur Folge haben, die erstgedachten so gut wie nie, die letzteren wohl schon eher einmal durch Complication mit Wunde oder durch anderweitige Nebenverletzungen. Wir kennen eine Anzahl solcher Präparate, welche durch Resection der functionell unbrauchbaren Gelenke gewonnen wurden, während wir für die grössere Zahl der leichten Formen die Diagnose mehr auf Grund der klinischen Untersuchung und nicht sowohl auf hinreichende pathologisch-anatomische Erfahrungen gestützt machen müssen. Wohl bekannt sind uns dagegen eine Anzahl schwerer Ellbogenverletzungen, welche zum Theil durch den Einfluss schwerer directer Gewalteinwirkungen, zum Theil durch indirecte Gewalt, wie einen Fall aus grosser Höhe auf die vorgestreckte Hand, bedingt werden.

Somit ist auch das pathologisch-anatomische Bild, welches man von diesen Verletzungen geben kann, noch kein absolut abgerundetes, und es setzt sich zusammen aus dem, was die klinische Untersuchung ergiebt, und dem, was die anatomische Untersuchung der meist schweren Fälle gelehrt hat.

Als Grenze der in Rede stehenden Brüche nehmen wir mit Gurlt die Insertion des Supinator longus an. Die unterhalb seines Ursprungs vorkommenden Verletzungen schliessen aber wieder sehr verschiedene Typen in sich.

Gurlt scheidet 1) Brüche oberhalb der Condylen, 2) die Condylenbrüche, 3) die Brüche des Processus cubitalis, 4) die Epiphysentrennung, 5) Bruch der Gelenkenden des Humerus und des Vorderarms.

Hüter hat folgende Eintheilung vorgeschlagen:

1) Fractura epicondylica, die Absprengung der Epicondylen,
2) Fractura condylica,
   a) totale Absprengung des ganzen Gelenkkörpers,
   b) Zertrümmerung von Rotula und Trochlea ohne Continuitätstrennung in der Längsachse des Knochens:
3) Fractura intercondylica, Längsspalt des unteren Endes vom Humerus;
4) Fractura condylo-intercondylica, die TBrüche.

In der That hält sich die Natur in den wenigsten Fällen streng an diese Typen. Immerhin ist es zweckmässig, zu trennen die Formen, welche im wesentlichen ausserhalb des Gelenks verlaufen, von denen, welche die Gelenkenden mehr weniger selbst treffen, Verschiebung derselben und Deformität herbeiführen.

Die Querbrüche oberhalb der Epicondylen gehören am entschiedensten zu der ersten Klasse, aber schon bei ihnen bedarf es nur einer etwas unregelmässigen Bruchlinie, um sofort die Grenze des Gelenks zu überspringen. Nicht viel besser sieht es aus um die Abbrüche der Epicondylen, die wirklich typischen Fracturen der Kinder. Unzweifelhaft betreffen sie vielfach, besonders am Condyl. internus, nur den extraarticularen Theil, aber ebenso unzweifelhaft greifen sie nicht selten auf das Gelenk über. Practisch hat die Frage wieder insofern viel geringeres Interesse, als gerade diese Brüche stets mit Bluterguss in das Gelenk complicirt sind, und als eben der Bluterguss in das Gelenk und nicht die kleine Fractur, falls sie nur die corticalen Schichten der Epicondylen betrifft, therapeutisch zu berücksichtigen ist.

Gegenüber diesen Verletzungen, welche wenigstens ausserhalb des Gelenks bleiben können, wären dann die eigentlichen Gelenkbrüche, die Fractura condylica, zu unterscheiden.

Hier hätte man zunächst die quere Absprengung der Gelenkenden, den Bruch des Process. cubital. sammt der in Beziehung auf Häufigkeit noch sehr fraglichen Epiphysentrennung, sowie die oberflächliche Zertrümmerung der Gelenkenden zu unterscheiden als Brüche, welche häufig ganz unterhalb der Synovialinsertion bleiben können, und darnach kämen die breiten Absprengungen eines Condylus sammt Epicondylus wie die mit Querbrüchen complicirten Längsspalten (die T- und Y-Brüche) (Hüter's Fractura intercondylica und condylo-intercondylica) als solche, welche fast immer innerhalb und ausserhalb des Gelenks verlaufen, in der Regel Deformation durch Verschiebung der Gelenkenden hervorrufen. Selbstverständlich können gleichzeitig mit dem Humerus auch Radius und Ulna verletzt sein. Für uns bleiben dann nach alledem hier noch die isolirten Fracturen an Radius und Ulna (Fract. des Proc. coronoideus und d. Olecranon) zu betrachten.

Mit Zugrundelegung dieser Eintheilung und der dabei angeführten

Reserven, geben wir zunächst die folgenden anatomischen und aetiologischen Bemerkungen.

Die Fractur oberhalb der Condylen ist meist mehr oder weniger quer. Sie kann, wie wir schon bemerkten, ausserhalb des Gelenks verlaufen, aber nicht selten gehen auch Fissuren in dasselbe hinein oder ein Condylus ist ganz abgesprengt.

Die Dislocation der Fragmente ist eine sehr verschiedene, doch im Allgemeinen häufiger und ausgesprochener vorhanden, als bei den Brüchen innerhalb des Gelenks. Bald ist das obere, das Diaphysenfragment, nach hinten verschoben, und es prominirt dann das kurze untere Fragment in der Ellenbeuge. Noch häufiger steht das Diaphysenfragment vor dem Gelenkfragment und ist in der Ellenbeuge als prominirender Körper fühlbar, während das kleine Gelenkfragment mit dem Vorderarm nach hinten steht, ähnlich der Luxation nach hinten. Zuweilen bilden die beiden Fragmente auch einen nach hinten offenen Winkel.

Entsprechend diesen Verschiebungen sind die Erscheinungen meist ziemlich bestimmte. Das Glied ist verkürzt und die Art der Dislocation könnte eine Luxation vortäuschen, wenn nicht Crepitation vorhanden wäre und die Leichtigkeit, mit welcher man die normale Form herstellt, dagegen spräche.

Die Fractura epicondylica, d. h. der isolirte Abbruch der Epicondylen, muss von den eben besprochenen queren oder wenigstens den queren Brüchen sich nähernden Verletzungen getrennt werden. Sie kommen, wie wir schon bemerkten, von allen Formen wohl am häufigsten vor und sind bei Kindern meist der Effect eines Falles auf den Arm (siehe oben), in den meisten Fällen handelt es sich nur um Absprengung kleiner Stücke der Epicondylen, und zumal am inneren Condylus kommen Continuitätstrennungen, welche zu vollständiger Ablösung und Dislocation des abgesprengten Stückes führen, oft vor. Doch bleiben nicht selten die abgesprengten Theile noch in Continuität mit dem Knochen.

Bei diesen, nur die äusseren corticalen Schichten der Epicondylen betreffenden Fracturen ist das Gelenk direct nicht betroffen, wohl aber sind sie fast stets complicirt mit einem mehr oder weniger erheblichen Bluterguss in das Gelenk. Aus dem Gesagten geht hervor, dass die objectiven, direct für Fractur sprechenden Erscheinungen nur dann, wenn man das abgesprengte Stück fühlen kann, unzweifelhaft sind, während man meist, wie wir noch erörtern werden, aus den mehr indirecten Symptomen die Fractur erschliessen muss.

Bricht der Epicondylus internus in das Gelenk hinein, so entsteht leicht eine secundäre Luxation, indem der Vorderarm mit der abgebrochenen Trochlea sich nach hinten verschiebt. Jedoch nicht nur nach hinten, sondern auch nach innen oder nach vorn kann die Dislocation stattfinden. Zuweilen kommt bei starker Zerreissung der Gelenkbänder auch neben der Fractur und ganz von ihr unabhängig Luxation vor.

Bei den gedachten Brüchen hat zuweilen der Nervus ulnaris Schaden gelitten, und es zeigen sich Symptome dieser Verletzung.

Obwohl man den isolirten Abbruch des Epicondylus externus ausserhalb des Gelenks anatomisch nicht nachgewiesen hat, so sprechen doch alle klinischen Erscheinungen dafür, dass er vorkommt. Da er eine eigene Epiphyse hat, kann er sehr leicht in derselben oder ihr nahe abbrechen. Gehen die Brüche in die Rotula hinein, was gewiss bei der geringeren Mächtigkeit des Epicondylus externus häufiger der Fall ist, so sind sie nicht selten mit Verschiebung des Fragmentes und des Radius nach aussen complicirt. In einzelnen Fällen war das Olecranon in den Spalt der Rotula hineingetreten. Was die Symptome dieses Bruches anbelangt, so fand man bei Abbruch des Epicondylus das abgebrochene Stück öfters nach unten verschoben und hier beweglich und crepitirend. In anderen Fällen wurde die Diagnose complicirt durch die gedachten Verschiebungen des Vorderarms in der Richtung nach aussen, wie durch die Dislocation der Ulna.

Der gleichzeitige Bruch beider Condylen direct oberhalb oder noch innerhalb des Gelenks. Es handelt sich hier meist um Brüche in T oder Y Form, d. h. von einem mehr oder weniger queren Bruch oberhalb des Gelenks verläuft ein die Condylen spaltender Längsbruch. Doch kommen auch mehr unregelmässige Fracturen vor, bei welchen die quere Trennung dem Gelenk näher liegt, wie auch comminutive Brüche mit ganz regelloser Dislocation der Fragmente.

Oft sieht es aus, als habe das Diaphysenfragment die Epiphyse auseinander

gedrängt, es steht zwischen den Fragmenten des Gelenkkörpers und ist nach unten oder hinten dislocirt. Aus diesen Gründen ist das Gelenk oft verbreitert, die Fragmente können crepitirend gegen einander bewegt werden. Dies tritt besonders ein, wenn man das obere Fragment fixirt.

Bei diesen Brüchen ist öfters auch Complication mit Wunden, sei es durch fremde Körper von aussen, sei es durch Perforation spitziger Fragmente von innen, verursacht. In einzelnen Fällen hatte das abgebrochene untere Fragment oder auch die Spitze des oberen in der Ellenbeuge eine Wunde mit Verletzung der Arterie und des Nervus medianus hervorgebracht.

Isolirter Abbruch des Processus cubitalis (Laughier) oder Abbruch der Rotula resp. der Trochlea für sich sind bis jetzt nur höchst selten beobachtet. Wir übergehen eine specielle Symptomatologie dieser Verletzung und verweisen den sich dafür Interessirenden auf Gurlt's Angaben a. a. O. S. 832. Dagegen müssen wir den zuerst von Smith als Fractura disjunctiva humeri bei Kindern beschriebenen Epiphysenbruch des überknorpelten Theils des Proc. cubitalis erwähnen. Bei Kindern unter 12 Jahren ist die Epiphyse noch sehr ausgesprochen vorhanden, und zwar ist die Rotula weit stärker entwickelt. Hier kommt es zuweilen nach indirecten Gewalten zu Epiphysenlösungen oder wenigstens zu Fracturen in der Nähe der Epiphyse, da das Epiphysenstück selbst nur sehr klein ist. In solchen Fällen entsteht bei Erwachsenen Luxation. Dann schiebt sich die Epiphyse nach hinten und der Fall gewinnt also eine gewisse Aehnlichkeit mit einer Luxation des Vorderarms nach hinten. Auch kann ein directer Stoss auf das Olecranon die Epiphyse abbrechen und nach vorn treiben. Dann vermag die Verletzung eine Luxation nach vorn vorzutäuschen. Die Diagnose wird gemacht durch die Beweglichkeit der schlotternden Extremität, durch die Crepitation. Gegenüber dem Bruch oberhalb der Epiphysen ist aber der Nachweis der Continuität der Condylen mit der Diaphyse entscheidend. Pitha hat neuerdings zwei einschlagende Beobachtungen mitgetheilt.

§. 56. Directe und indirecte Ursachen rufen die fraglichen Brüche hervor.

Von den directen Ursachen sind die, welche nach Art des über das Glied hingehenden Wagenrades wirken, die klarsten. Ganz sicher entstehen auch eine Reihe von Gelenkfracturen in ähnlicher Weise, so dass das Kind auf den am Leibe gehaltenen Ellbogen in der Art fällt, dass der Condylus externus auf dem harten Boden aufliegt, während dem Cond. internus ein Stoss von dem fallenden Körper mitgetheilt wird. In anderen Fällen stürzt das Kind bei abducirtem Arm mit dem Epicondylus internus auf den Boden. Solche directe Gewalt wirkt fast immer, wenn die Spitze eines Epicondylus, besonders des internus, abbricht, während es doch wohl sehr fraglich ist, ob dasselbe Ereigniss auch durch Muskelzug zu Stande kommen kann. Dahingegen wirkt ein Stoss oder Fall auf die Hinterfläche schon nicht so direct ein. Wir nehmen an, dass ein solcher Stoss einen Abbruch der Epiphyse herbeiführen und Verschiebung des Vorderarms sammt der Epiphyse nach vorn bewirken kann. Fall auf den Ellbogen bewirkt aber auch öfters die Fractur über den Condylen mit Auseinandersprengung derselben. Für solche Fälle, die typischen Gelenkbrüche (T- oder Y förmig), nahm Gurlt den Querbruch als das Secundäre an, das abgebrochene obere Fragment sollte bei fortdauernder Gewalteinwirkung die Epiphyse auseinandersprengen. Madelung glaubt auf Grund von Leichenexperimenten dem entgegengesetzt, die Fractur entstehe so, dass die auf das Olecranon wirkende Gewalt diesen Gelenkkörper vermöge seiner keilförmigen Gestalt gegen die Oberfläche des Humerusgelenks hineintreibe und so den Humerus auseinandersprenge. Uebrigens ist die Beweiskraft der Madelung'schen Versuche durch ähnliche Eperimente, welche Marcuse anstellte, zweifelhaft geworden. Er gewann nähmlich abweichende Resultate, wenn er nicht wie M. den Oberarm in einem Schraubstock fixirte, sondern das noch in der Schulter befindliche Glied von einem Assistenten halten liess. Hier traten offenbar ganz unabhängig von dem Olecranon T und Y Brüche ein, denn sie entstanden in ganz gleicher Weise wenn das Olecranon vorher resecirt war. Ob T Brüche oder einfache Condylen-Abbrüche zu Stande kamen, das schien wesentlich von der Richtung der Gewalt abhängig,

indem bei in der Achse des Knochen geführten Schlägen T Brüche, bei schiefer Richtung der Gewalt Absprengungen des entsprechenden Condylus entstanden.

Sehr häufig aber sind noch mehr indirecte Gewalteinwirkungen zu beschuldigen. Honigschmied hat in dieser Richtung mannigfach modificirte Versuche angestellt, und gefunden dass durch forcirte Beugung Zerreissungen des dorsalen Bandapparats, zuweilen auch Fractur des unteren Endes vom Humerus entsteht, während die gewaltsame Dorsalflexion die vordere Kapselwand und das mediale Seitenband sprengt. Lateralflexion nach innen sprengt meist das Lig. externum mit einem Theil der Kapsel, zuweilen fracturirt diese Bewegung die laterale Ecke des Proc. coron. ulnae. Abduction sprengt die vordere Kapselwand von ihrer Vorderarminsertion, reisst oft das mediale Seitenband und bewirkt zuweilen einen Bruch des medialen Theils des Proc. coronoid. ulnae etc. Der Fall auf die mehr oder weniger gestreckte Hand spielt in der Praxis eine Hauptrolle. Volkmann und v. Thaden haben experimentell erwiesen, dass, wenn durch Hyperextension keine Luxation entsteht, das Olecranon von hinten den Proc. cubitalis sammt den Condylen entweder innerhalb oder wenigstens nahe der Kapselgrenze absprengt. Zuweilen entstehen so auch Fissuren des Gelenkkörpers. Das kurze untere Fragment tritt dabei mit dem Vorderarm nach hinten, das obere nach vorn, spiesst wohl auch die Weichtheile und perforirt sie. Wie durch dieselbe Ursache ein Abbruch des Processus cubitalis im Gelenk mit Dislocation nach hinten zu Stande kommen kann, haben wir bereits erwähnt.

Der Bruch der Rotula kommt durch Fortsetzung des Stosses vom Radius aus bei gestrecktem Arm zu Stande (Hahn).

Bei weitem die meisten Gelenkbrüche am Ellbogen kommen, wie wir schon mehrfach erwähnten, bei Kindern zur Beobachtung und sind entstanden durch Fall auf den Ellbogen oder durch Hyperextension. Die Fracturen der Erwachsenen sind nicht selten durch schwere Gewalt, z. B. durch Ueberfahren, herbeigeführte, dann auch oft auf die Knochen des Vorderarms sich erstreckende und mit Complication durch Hautverletzung verbundene Zertrümmerungsfracturen mit regelloser Dislocation.

§. 57. Viele Gelenkfracturen bei Kindern erscheinen auf den ersten Anblick nicht als schwere Verletzung, denn in den meisten Fällen fehlt bei isolirter Fractur eines Condylus, wie auch bei einer Anzahl von Querbrüchen mit Sprüngen in das Gelenk, jedes directe beweisende Zeichen der Continuitätstrennung. Nach einem Fall auf den Ellbogen oder die Hand tritt Schwellung des Ellbogengelenks durch Bluterguss in die Kapsel und das paraarticuläre Gewebe ein, dabei ist die Bewegung noch activ in kleinen Grenzen möglich, vollkommene Streckung und Beugung, ausser der Chloroformnarcose, auch passiv beschränkt. Localer Bluterguss an der Stelle der Fractur, auf dem Epicondyl. intern. oder externus, fehlt hierbei selten, und auch den charakteristischen Bruchschmerz, welcher durch localen Fingerdruck zur Erkenntniss der Stelle, an welcher der Knochen verletzt ist, führt, weist man leicht nach. Es ist von grosser Bedeutung, dass man die Fälle, welche das eben bezeichnete Bild darbieten, als Gelenkfracturen behandelt, selbst wenn man dabei Gefahr läuft, einmal einen blossen Bluterguss in das Gelenk in einen feststellenden Verband aufzunehmen. In manchen anderen Fällen gelingt es aber wohl, besonders wenn man die beiden Condylen gegeneinander, oder das festgehaltene Diaphysenstück gegen die Epiphyse reibt, Crepitation nachzuweisen, und diesen Fällen mit erheblicherer Continuitätstrennung der Kapsel und des Periostes stehen dann die am nächsten, bei welchen sofort auch die Dislocation

den Bruch auf den ersten Blick erkennen lässt. Hüter hat zur Beurtheilung solcher Fälle darauf aufmerksam gemacht, dass normaler Weise eine Linie, welche man bei rechtwinklig gebeugtem Arm von einem Epicondylus zum andern über das Olecranon zieht, das letztere grade in seiner Spitze trifft. Tritt also die Spitze nach oben über die Linie hervor, so muss man Luxation annehmen. Hier kann wohl bei oberflächlicher Untersuchung für den Fall eines Bruches oberhalb der Condylen die Verschiebung des oberen Fragmentes nach vorn in der That eine Luxation vortäuschen. Es steht oberhalb der Ellenbeuge, jedoch nicht rund, sondern spitzig vor, hinten prominirt das untere Fragment mit dem Vorderarm, und die Tricepssehne macht einen Bogen mit der Concavität nach demselben hin. Allein gerade in dem Verhalten der Condylen zu dem Olecranon, welches nur dann gestört ist, wenn dieselben noch für sich dislocirt sind, wie in der Crepitation und in der leichten Repositionsmöglichkeit der Verletzung bei einfachem Zug und Druck, und der leichten Wiederkehr der Dislocation bei Nachlass der Repositionsbemühungen liegt die Diagnose begründet. Ebenso in der schlaffen Haltung der Extremität. Verschiebung der peripheren Theile der Extremität nach vorn oder nach den Seiten lassen mutatis mutandis die Diagnose mit den gleichen Hülfsmitteln machen. In manchen Fällen sind, wie wir hervorhoben, die Condylen durch das Diaphysenfragment auseinander getrieben. Dann ist erhebliche Verkürzung bei starker Verbreiterung des Gelenks vorhanden. Schwierigkeit machen zuweilen auch die Brüche der Condylen in das Gelenk hinein mit secundärer Verschiebung. So die des Condylus internus mit Verschiebung nach aussen. Hier ist der Nachweis der ungestörten Verbindung der Ulna mit dem Epicondylus internus, die Crepitation, die leichte Reductionsfähigkeit und leichte Wiederkehr der Dislocation von Bedeutung. Das gleiche gilt für die Fractur des äusseren Condylus mit Verschiebung der Ulna. In Beziehung auf den Nachweis der Fractura disjunctiva verweisen wir auf das oben Gesagte.

Wenn auch bereits eingetretene Schwellung die Diagnose der Fractur überhaupt und die der Fractur gegenüber der Luxation erschweren kann, so ist man doch meist im Stande, mit Hülfe der Messungsresultate (Verkürzung, Stellung der Hervorragungen der Gelenkenden zu einander im Vergleich zu der gesunden Extremität) zu einer ziemlich genauen Erkenntniss zu gelangen.

§. 58. Die gewöhnlichen Gelenkbrüche der Kinder heilen bei guter Behandlung innerhalb vier Wochen, und nach einigen Monaten ist keine Spur von functioneller Beschränkung mehr vorhanden. Auch die complicirten Brüche heilen hier verhältnissmässig oft gut aus, wenn nicht durch Zerreissung der Nerven und Gefässe schwere Complicationen geschaffen sind. Auffallend ist ferner, dass selbst bei erheblichen Verschiebungen zuweilen noch relativ gute functionelle Tüchtigkeit erzielt wird. In anderen Fällen folgt Ankylose durch Synechie des Gelenks oder durch irregulären Callus von Seiten der im Gelenk gelegenen Fractur, zuweilen durch Kapselverknöcherung, welche besonders störend ist, wenn sie in stumpfem Winkel eintritt. Nicht minder ist die schiefe

Anheilung gebrochener Fragmente, besonders wenn erhebliche Callusbildung damit verbunden war, zuweilen die Ursache functioneller Störung, und an sie reihen sich gar nicht so selten entzündliche Störungen im Gelenk an. Arthritis deformans mit Gelenkkörpern wurde unter solchen Verhältnissen öfter gesehen und auch fungöse Erkrankung des Gelenks entwickelte sich zuweilen. Welche der einzelnen Verletzungen prognostisch am ungünstigsten sind, das brauchen wir wohl nicht besonders hervorzuheben. Die comminutiven Fracturen des Ellbogengelenks kommen fast nur als Folge directer schwerer Gewalteinwirkung auf das Gelenk zu Stande, z. B. durch Ueberfahren des Armes. Dann sind sie auch fast immer mit Hautwunden complicirt, oder die contundirte Haut wird nachträglich brandig. Das Wesentliche bei ihnen ist also die schwere Gelenkverletzung und Gelenkeiterung. Wir betrachten sie wie auch die complicirten Zertrümmerungsverletzungen des Gelenks durch Schuss bei den Gelenkverletzungen und Eiterungen.

§. 59. Die Gelenkbrüche ohne Dislocation werden in flectirter Stellung in Mittelstellung zwischen Pro- und Supination verbunden. Man legt einen Gypsverband zunächst in nicht ganz rechtwinkliger Lage an und wechselt denselben etwa nach 8—12 Tagen, und mit ihm ändert man auch den Flexionswinkel des Gelenks. Der Verband bleibt bei kleinen Kindern 3, bei grösseren und Erwachsenen nur wenig über 4 Wochen liegen. Er geht nach oben bis zur Schulter, nach der Peripherie nimmt er je nach Umständen, besonders wenn man Pro- und Supination ganz beschränken will, noch die Hand auf. Nach seiner Entfernung beginnen bald methodische, zunächst passive, bald auch active Bewegungen.

Ist Dislocation vorhanden, so wird dieselbe meist leicht durch geeigneten Zug und Druck beseitigt. Auch nach Wochen noch lässt sich in dieser Richtung in Chloroformnarcose bei verbummelten Fracturen etwas leisten. Bei allen stärker dislocirten Fracturen ist es jedoch gut, die Möglichkeit der spitzwinkligen Flexion dadurch zu sichern, dass man wenigstens den letzten Verband in einem Winkel von 90 bis 100 Grad anlegt. Im Anfang gelingt es zuweilen nur durch Verband in gestreckter Stellung, die Dislocation z. B. bei Fractura disjunctiva oder bei Hineintreten des Olecranon zwischen die Fragmente zu beseitigen. Hier geht man erst später zu flectirter Stellung über. In Beziehung auf die complicirten Verletzungen verweisen wir auf die Behandlung der Schussverletzungen des Gelenks. Selbstverständlich kann die geeignete Ruhigstellung auch durch Kleister- oder Papp- resp. erhärtendem Filz- und Guttaperchaverband, wie auch durch Schienen gesichert werden.

b. Fractur der Gelenkenden des Vorderarms.

§. 60. Wir besprechen an diesen Gelenkenden die Fractur des Processus coracoideus, des Olecranon und die des Processus coronoideus.

Das Olecranon bricht bei Weitem in den meisten Fällen in Folge

einer direct auf den Ellbogen wirkenden Gewalt, eines Stosses, eines Schlags, hauptsächlich eines Falles auf denselben. Sogar in Folge eines Faustschlags auf den Ellbogen sah man die Verletzung eintreten. Auch durch eine starke Hyperextension des Arms kann der Knochenfortsatz in seiner Mitte abbrechen, wenn auch meist dabei Luxation oder Condylenbruch entsteht. Fast in allen Fällen handelt es sich um einen mehr weniger queren Bruch, welcher bald die Spitze, bald mehr das Mittelstück oder die Basis des Knochenfortsatzes betrifft. Die Verletzung ist insofern von sehr verschiedener Bedeutung, als die Diastase des Knochenstückes eine wechselnde sein kann. So giebt es Fälle, bei welchen die Zerreissung der Tricepssehne und der auf die Kapsel und den Vorderarm übergehenden Verbindung so gering ist, dass überhaupt kaum ein Klaffen des Bruches stattfindet. Meist ist dagegen die Trennung dieser Theile eine sehr erhebliche, und in Folge davon klafft die Fractur nicht nur bei flectirtem Arm, sondern das abgebrochene Knochenstück ist auch bei gestrecktem Arm von seiner normalen Stelle breit abgewichen, gewöhnlich nach oben und innen dem Condylus internus genähert und hier mit Crepitation verschiebbar nachzuweisen. Ein erheblicher Bluterguss füllt dann auch bald das Gelenk und seine Umgebung an, und für den Fall, dass heftige Contusion die Haut getroffen, kann leicht eine secundäre Necrose derselben folgen, die Fractur aus einer einfachen zu einer complicirten Gelenkfractur werden. Zuweilen verbindet sich mit der Fractur an der Basis eine Luxation des Vorderarmes nach vorn (siehe bei Luxation nach vorn).

Aus den im Vorstehenden gegebenen Anhaltspunkten ist dann auch meist die Diagnose leicht zu machen. Nur für den Fall der fehlenden Diastase kann sie, besonders bei starker Gelenkschwellung, zweifelhaft bleiben. Ist dagegen Diastase vorhanden, so wird selbstverständlich active Streckung des Armes unmöglich. Die Leistungsfähigkeit des Triceps ist dann auch für die Zukunft von dem Verschwinden der Diastase abhängig. Besonders in dem Fall eines Abbruchs der äussersten Spitze des Olecranon kommt es leicht nur zu langer bindegewebiger Verbindung des kleinen Knochenfortsatzes, während bei Fractur des Mittelstücks oder der Basis sehr wohl eine Callusheilung möglich ist und in der That häufig eintritt. Dann kann auch der Arm functionell vollkommen tüchtig werden, während bei bleibender Diastase oder Verbindung durch lange Bindegewebsnarbe die Streckung mehr weniger behindert, der Triceps atrophisch wird.

Was durch die Behandlung erzielt werden soll, ist nach dem Vorstehenden klar. Zunächst handelt es sich meist um Beseitigung des Blutergusses im Gelenk. Nur in seltenen Fällen wird es hier, wie dies bei den Querfracturen der Patella wohl öfter nöthig erscheint, angezeigt sein, den Bluterguss aus dem Gelenk durch eine Punction zu entfernen. Man lagert das Glied in leicht flectirter Stellung, wendet Eisblase, mässige Compression an und versucht nach Beseitigung des Ergusses das abgewichene Ende des Knochens mit dem Körper desselben in Contact zu bringen. Als Mittel dazu gebrauchen wir wesentlich die gestreckte Stellung des Armes, welche bald durch einen erstarrenden

Gypsverband, bald durch eine concave, wohl gepolsterte Schiene, die man an die Ellenbeuge des vorher eingewickelten Armes legt, erzielt wird. Meist muss man wenigstens für die erste Zeit den Verletzten dabei liegen lassen. Reicht die Lagerung nicht aus, so versucht man durch Achtertouren um das gestreckte Glied, durch Heftpflasterstreifen, welche das abgewichene Fragment nach unten drängen, ebenfalls in 8 Form angelegt, die Retention zu erhalten. Darüber wird die Schiene in der Ellenbeuge oder der Gypsverband mit Beachtung der Vorsichtsmaassregeln gegen Druck angelegt. Man kann auch in Fällen schwerer Dislocation in ähnlicher Art, wie wir dies bei den Fracturen der Patella besprochen, unter antiseptischen Cautelen, Vereinigung der Fragmente durch Knochennath vornehmen. Das Gelenk muss dann freilich drainirt und die ganze Operation wie Nachbehandlung mit grösster Vorsicht geleitet werden. Splitter- und Längsfracturen sind selbstverständlich einer solchen Therapie wenig zugänglich. Complicirte Fracturen des Olecranon müssen antiseptisch nach den für Gelenkverletzungen gültigen Regeln behandelt werden. Man wird bei ihnen zumal versuchen müssen, die Continuität des Triceps mit der Ulna durch Knochennath wieder herzustellen, wenn nicht die Zertrümmerung des Proc. coracoid. ein solches Vorgehn unmöglich macht. Ausserdem legt man an entsprechender Stelle Drainlöcher an, führt Drainageröhren in das Gelenk und wäscht dasselbe mit desinficirenden Flüssigkeiten gründlich aus. Ist die Fractur secundär vereitert, so muss auch hier die Behandlung der Gelenkeiterung in erster Linie berücksichtigt werden. Antiseptische Auswaschung und Verband ist immer nöthig, Resection des Gelenks kommt nur ausnahmsweise in Frage.

§. 61. Die Fractur des Processus coronoideus wurde in früherer Zeit immer als ein zufälliges Ereigniss bei Luxation des Ellbogens angesehen. Seit Cooper sind jedoch eine Anzahl von Beobachtungen isolirter Verletzung des gedachten Knochenfortsatzes mitgetheilt worden, und noch vor Kurzem hat Lotzbeck dieselbe in einer eigenen Monographie besprochen. Neuerdings ist dieselbe Verletzung auch von Urlichs besprochen worden.

Der isolirte Abbruch des Fortsatzes ist besonders häufig gesehen worden nach einem Fall auf den im Ellbogen mässig gestreckten Arm, indem die ulnare Seite der Hand, der Kleinfingerballen, den Boden berührte. Wenn bei dieser Gewalteinwirkung der Stoss, welchen die Spitze des Processus coronoideus auf den ihr zugewandten inneren unteren Abschnitt der durch die Muskeln festgestellten Trochlea ausübt, zum Abbrechen des schwächeren Knochens führt, so ist dies ebenso begreiflich, wie die wenn auch fernliegende Möglichkeit zugegeben werden muss, dass bei Hyperflexion durch Anstemmen der Spitze des Fortsatzes in der Fossa anterior ein Abbrechen desselben entstehen kann. Fälle der letztgedachten Art sind mindestens selten (Lotzbeck). Aber auch ein Fall auf die Hand bei flectirtem, durch die Muskeln festgestelltem Arm kann zu dem gleichen Ereigniss führen. Durch Leichenexperimente haben Lotzbeck und Rosz nachgewiesen, dass sich die Fractur am leichtesten bei nicht völlig gestreckter Stellung durch Stoss auf die Ulnarseite der Hand hervorrufen lässt.

Nicht nothwendig ist mit der fraglichen Verletzung eine Verschiebung der Ulna nach hinten verbunden, denn der Bruch kann ohne erhebliche Diastase verlaufen, indem das Ligament. interosseum, wie das

von seiner Basis zum inneren Rand des Radius gehende Band ihn in loco erhalten können. Nur wenn beim Bruche des Fortsatzes an seiner Basis die Seitenbänder zerrissen sind, ist Luxation wohl die regelmässige Folge. Ebenso ist in der Regel wohl Zerreissung des äusseren Seitenbandes anzunehmen, wenn gleichzeitige Luxation des Radius vorhanden ist. Dass die letztere übrigens auch noch später hinzukommen kann, hat Zeis dargethan.

Der Bruch betrifft bald mehr die Spitze, bald die Basis des Fortsatzes. Indirect entstandene Brüche an der Basis sind übrigens bis jetzt am Lebenden nicht beobachtet worden, und auch an der Leiche gelang es nicht, solche hervorzurufen. Unzweifelhaft bricht also der Knochen am häufigsten an seiner Spitze ab (Urlichs). Zuweilen handelt es sich auch nur um eine Fissur, der Fortsatz ist nicht ganz abgebrochen. Vor eingetretener vollkommener Verknöcherung soll die Verletzung sich wie ein Epiphysenbruch verhalten, welcher von der knorpellosen Querfurche der Incisura sigmoidea major bis einige Linien oberhalb des Tubere. ulnae verläuft.

Die Erscheinungen der fraglichen Verletzung können, wenn Diastase und Luxation fehlt, überhaupt nur eine Wahrscheinlichkeitsdiagnose, die aus der Entstehungsursache, dem örtlichen Schmerz und einem nachträglich erfolgenden Bluterguss in der Ellenbeuge, möglicherweise auch der Crepitation daselbst gemacht wird, zulassen.

Die eigentlich charakteristischen Erscheinungen bestehen in dem Nachweis eines verschiebbaren, öfters crepitirenden Knochenfortsatzes in der Ellenbeuge, welcher selbstverständlich durch Schwellung verdeckt sein kann, und in der Verschiebung der Ulna nach hinten, die meist nicht der bei Luxation gleich kommt und sich durch ihre leichte Reponibilität bei directem Druck auszeichnet. Functionell ist dabei hauptsächlich die Beugung beeinträchtigt. Activ kann dies durch Beeinträchtigung der Wirkung des Brachialis internus an seiner Insertionsstelle und durch den dabei entstehenden Schmerz bedingt sein. Die passive Beweglichkeit soll durch die Einkeilung des abgebrochenen Knochens in die Plica cubiti beschränkt werden (Brossard). Eine nachträglich in der Ellenbeuge sich einstellende Ecchymose ist von verschiedenen Beobachtern als charakteristisches Zeichen angegeben worden, fehlt aber öfters.

Die Diagnose würde, wenn Verschiebung des Gelenks nach hinten nachgewiesen wäre, die sich durch leichte Reponibilität und Crepitation bei der Reposition als nicht durch Luxation bedingt ergeben hätte, besonders auf die Fractura disjunctiva zu achten haben und bei Schwellung in der Ellenbeuge schwer zu machen sein. Bei dem Bruch in den Condylen fühlt man nicht das bewegliche Knochenstück in der Ellenbeuge, während dort das dislocirte obere Ende des Humerus nachweisbar ist.

Die Heilung des Proc. coronoid. kann besonders in den Fällen knöchern erfolgen, in welchen keine Diastase vorhanden war. Bei breiter Dislocation haben wir wenig Einwirkung auf das dislocirte Fragment. Es erfolgt aber trotzdem eine gute Heilung, wenn nur der Bruch nicht zugleich die ganze Insertion der Brachialissehne getrennt hat.

Die Behandlung besteht in rechtwinkliger oder spitzwinkliger Flexion des Ellbogens und Fixirung dieser Stellung durch einen der oben gedachten Schienenverbände oder den Gypsverband. Eine directe Einwirkung auf den abgebrochenen Fortsatz haben wir nicht.

Von der Besprechung der complicirten Verletzung des Processus coronoideus durch directe Gewalt sehen wir ab.

§. 62. Auch am Radiuskopf kommen typische Fracturen vor und zwar sowohl solche, welche das ganze Köpfchen abtrennen, also eigentliche Fracturae colli radii, als auch Brüche des Radiuskopfes selbst. Oefter sind sie auch nur Begleiter gleichzeitiger Luxation. Die Fracturen des Halses machen ein ziemlich bestimmtes Symptomenbild falls vollständige Dislocation stattfand: man fühlt bei den schmerzhaften Pro- und Supinationsversuchen das Köpfchen unbeweglich. Geschwulst und localer Schmerz vervollständigen die Diagnose. Auch Crepitation ist bei den rotirenden Bewegungen nachweisbar. Ueber die Fracturen des Radiuskopfs haben jüngster Zeit Lesser und Bruns (bei letzterem auch die Litteratur) Mittheilung gemacht. Dieser Bruch verläuft innerhalb des Gelenks und trennt, von der Gelenkfläche beginnend, ein Stück des Kopfs ab. Diese Abtrennung ist jedoch nicht immer vollkommen, sondern der Sprung hört zuweilen im Halstheil auf und es bleibt bei einer mehr weniger klaffenden Fissur. Losgesprengte Stücke liegen übrigens frei im Gelenk und spielen die Rolle eines Fremdkörpers (Hüter).

Die Ursache der Fractur war entweder eine directe oder eine indirecte. Indirecte Radiusbrüche sind häufiger und entstehen durch Fall auf die Hand sowohl bei flectirtem (Lesser) als auch bei gestrecktem Ellbogen. Der Radius stösst gegen den Humerus und quetscht sich dort ab (Lesser).

Die Diagnose dieser Brüche wird unter Umständen möglich werden, wenn man weiss, wie die Verletzung entstanden ist und neben dem localen Schmerz wie der localen Schwellung Crepitation oder Verbreiterung des Gelenks nachweist. Auch die gleichzeitig mit der Fractur beobachteten Verletzungen: die Fractur des Proc. coronoideus ulnae, die Luxation der Vorderarmknochen nach hinten, können bei der Diagnose helfen.

Die Heilung ist öfter knöchern, aber mit Dislocation erfolgt, nicht selten aber verwandelte sich das abgebrochene Stück in einen Gelenkkörper. Hüter extrahirte einen solchen.

Die Behandlung besteht in nicht zu lange fortgesetzter Ruhigstellung in Flexion.

2. Luxation im Ellbogengelenk.

§. 63. Der Bau des Ellbogengelenks ist um deswillen complicirt, weil sich innerhalb des von derselben Synovialkapsel umspannten Gelenks zugleich noch ein Theil der rotatorischen Bewegungen der Hand vollzieht. Denn die streng genommen nur dem Ellbogen angehörende Bewegung, die des ganzen Vorderarms, die einfache Beugung und Streckung erfordert nur einen einfachen Gelenkbau. Diese Bewegung, welche in einer Ausdehnung von etwa 150 Grad möglich ist, geht vor sich um eine quere Achse im untersten Theil des Humerus, welche aus den Seiten-

rändern des breiten Oberarmendes, dicht unter den vorragendsten Ecken desselben, den Condylen oder Epicondylen, hervorgeht. Die Bewegung ist vorwiegend bestimmt durch die eigenthümliche Form des dem Condylus internus angehörenden Theils der Gelenkoberfläche, der Trochlea, welche aus zwei mit der Spitze verschmolzenen Kegeln zusammengesetzt erscheint. In die Oberfläche dieser Kegel wie in die Furche, welche zwischen denselben entsteht, passt die concave Aushöhlung der Ulna mit der vorspringenden Firste, welche letztere besonders die Genauigkeit der Bewegung garantirt.

Die quere Achse verläuft aber nicht nur durch die Trochlea, sondern auch durch den rundlichen, dem Condylus externus angehörenden Gelenkkopf, die Rotula, und zwar durch die Mitte desselben. Um diese Achse bewegt sich bei der Beuge- und Streckbewegung der hier nur lose anliegende Radiuskopf mit. Nur bei der Beugung liegt die concave Fläche des Capitulum radii der Rotula innig an.

Aber der Radius liegt nicht der Ulna absolut fest an. Er bildet einen cylindrischen Körper, welcher an seinem oberen Ende die senkrecht zu seinem Cylinder gestellte concave Fläche trägt, die mit der Rotula articulirt. Die concave Hohlkugelfläche dreht sich um den Kopf der Rotula und gleichzeitig bewegt sich der überknorpelte cylindrische Radius seitlich in der kleinen halbmondförmigen Gelenkfläche am Seitenrand der Ulna. Die Drehungsachse dieses Gelenks geht von dem Mittelpunkt der Rotulakugelfläche über auf den Cylinder des Radius und trifft in ihrer Verlängerung am Handgelenksende der beiden Vorderarmknochen die Mitte des dem Radiuskopf ähnlich gebauten cylindrischen Endes der Ulna, welches hier von der concaven Gelenkfläche am Seitenrand des Handgelenkendes des Radius aufgenommen wird. Es dreht sich also bei der Bewegung, welche bald die volare, bald die dorsale Fläche der Hand nach vorn bringt, der Radiuskopf mit seiner Hohlkugelfläche auf der Rotula, mit seiner cylindrischen Gelenkfläche seitlich an dem seminlunaren Ausschnitt der Ulna und am Handgelenk der cylindrische Theil der Ulna um den Semilunarausschnitt des Radiuskopfs alle um die gleiche, von der Rotula durch den Radiuskopf nach unten zu dem cylindrischen Ende der Ulna im Handgelenk verlaufende Achse. Diese um eine senkrechte Achse gehenden Bewegungen, bei welchen bei der Auswärts- und Einwärtsdrehung der Hand der Radius die Ulna kreuzt, bezeichnet man bekanntlich als Pro- und Supination. Die Bewegung hat etwa einen Umfang von 180 Grad.

Die Festigkeit des Gelenks beruht zum grossen Theil in der der Seitenbänder. Das Ligamentum laterale internum verläuft von der medialen Seite seines Gelenkkopfs dicht unter der Spitze des Epicondylus zu dem Rande der Aushöhlung der Ulna, wo es sich breit ansetzt. Auf der Aussenseite inserirt sich ähnlich wie an der medialen Seite ein starkes Band unter der Spitze des Epicondylus, welches den Vorderarm am Humerus festhalten soll, ohne die Flexionsbewegung einerseits und die Radiusbewegung andererseits (Pro- und Supination) zu beschränken. Deshalb darf es nicht am Radius festsitzen. Es verläuft zur Ulna. An den beiden Enden der semilunaren Pfanne dieses Knochens für die Aufnahme des cylindrischen Radius ist ein Bandstreifen angeheftet, Ligam. annulare radii, welcher den Radius vollständig umfasst, ohne mit ihm verwachsen zu sein. Dieser hängt mit dem Seitenband so zusammen, dass er mit ihm eine Schlinge bildet, welche den Radius umfasst und ihn gegen Ulna und Humerus angedrängt erhält. Der Radius steckt in ihm wie in einem Knopfloch, und nur der untere freie Rand des Bandes ist ganz dünn mit ihm verwachsen (Henke).

Die Kapsel überzieht alle Theile des Gelenks. Am Unterarm geht sie besonders weit herab, am Radiuskopf bis zu dem engen Hals desselben. An den Seiten ragt sie nur wenig, vorn und hinten höher am Oberarm hinauf bis in die tiefen Gruben der Trochlea. Sie wird gespannt gehalten durch die tiefen Schichten des Brachialis internus und des Triceps in der Fossa anterior und posterior. Auch der Anconaeus und der Supinator longus bewirken Spannung der Kapsel, an den Stellen, an welchen sie mit ihr zusammenhängen.

Man muss einige Eigenthümlichkeiten im Ellbogengelenk kennen, welche leicht für pathologische angesehen werden, und die zum Theil auf eigenthümliche Schleifungsverhältnisse der Gelenkoberfläche reducirt werden müssen. Es giebt bestimmte Theile des Gelenks, welche meist knorpellose Furchen zeigen, weil diese Theile die gegenüberliegenden des anderen Gelenkkörpers nicht innig berühren. Ein solcher Defect

findet sich fast immer in der Mitte der Ulnarpfanne, welche durch einen quer verlaufenden, knorpellosen Streifen in zwei Theile getheilt ist. Ein gleicher Defect findet sich da, wo die Trochlea in die Fossae anteriores und posteriores übergeht.

Die Gelenkbewegungen im Ellbogen werden gehemmt:

1. Die Flexion und Extension durch Knochenhemmung, indem die Spitze des Olecranon in der Fovea pesterior bei der Streckung, die Spitze des Proc. coronoideus in der Fovea anterior bei der Beugung anstösst.

2. Die Pro- und Supination wird ebenfalls durch Knochenhemmung begrenzt. Am unteren Ende stösst das vordere oder hintere Ende der semilunaren Fläche des Radius an die Ränder der hinteren Leiste der Ulna an, die im Proc. styloideus ausläuft. Bei der Pronationsbewegung wird die Bewegung gehemmt dadurch, dass die beiden Knochen sich kreuzend an einander stossen. Die Spannung der Bänder mag bei der Supination wesentlich mitwirken.

§. 64. Die Luxation des Vorderarms nach hinten, bei Weitem die häufigste Form, ist ätiologisch und klinisch am besten durchforscht. Wir schicken ihre Betrachtung voraus. Uebrigens wollen wir noch bemerken, dass das Ellbogengelenk in der Häufigkeitsscala der Luxationen direct hinter dem Schultergelenk steht.

An der Leiche producirt man die Luxation des Vorderarms nach hinten durch Ueberstreckung des Ellbogengelenks. Der Hergang ist dabei folgender. Die Streckung wird gehemmt, indem die Spitze des Olecranon in der Fovea posterior des Oberarmkopfes anstösst. Wirkt jetzt die Gewalt weiter ein, so giebt diese Stelle, an welcher sich die Olecranonspitze auf dem Oberarm anstemmt, den neuen Drehpunkt für die beiden Knochen ab, es entsteht eine Ueberstreckung, eine Knickung des Armes mit offenem Winkel auf der Dorsalseite des Ellbogens.

Bei genügender Krafteinwirkung stemmt sich jetzt der Gelenktheil des Oberarmes gegen die vordere Wand der Kapsel und spannt dieselbe bis zur Zerreissung an. Oft reisst dabei auch der Brachialis internus ein, und zuweilen kommt es zu einer Verletzung des Mediannervs und der Brachialarterie, oder der Humeruskopf tritt gar durch die Weichtheile in der Ellenbeuge zu Tage.

Während so der Humerus die Kapsel verlässt, haben Ulna und Radiuskopf, letzterer, indem er sich ebenfalls mit dem hinteren Rande seines Köpfchens gegen den hinteren Rand der Rotula anstemmte, ihre Gelenkflächen, sich von ihnen abhebelnd, verlassen. In diesem Moment würde noch ein spontaner Rückgang der Dislocation möglich sein, es würde die Verletzung eine Distorsion bleiben, falls bei dem Aufhören der hyperextendirenden Gewalt und der Wiederherstellung der Flexion die Theile wieder zurückglitten. In der That kommt dies aber wohl selten vor. Entweder wirkt die Gewalt in senkrechter Richtung jetzt noch weiter ein, der Proc. coronoideus rückt schon in hyperextendirter Stellung am Humerus in die Höhe und stellt sich in die Fovea posterior, dann kann unmöglich die nun folgende Beugung auf Restitutio ad integrum wirken. Oder es folgt eine Flexionsbewegung, während noch der Proc. coronoideus dem unteren Theil der Trochlea gegenübersteht. Es ist dann eine Restitutio möglich, aber nicht wahrscheinlich. Die Beugemuskeln des Vorderarmes (Biceps und Brachialis internus) ziehen in veränderter Richtung die Vorderarmknochen so um ihre Anstemmungspunkte auf der Trochlea herum nach oben, dass die

Gelenkflächen nach hinten gleiten (Hüter). Bleibt dabei der Proc. coronoideus auf der Trochlea stehen, der gewiss wohl aus mechanischen Gründen seltenere Fall, so nennt man die Luxation eine unvollkommene hintere. Malgaigne hatte behauptet, dass dies der häufigere Fall sei. Gleitet dagegen der Proc. coronoideus bis in die Fovea posterior, nach unserer Annahme der häufigere Fall, so ist die Luxation eine vollkommene.

Wenn man die Casuistik durchblättert, so wird die Aetiologie durchaus nicht immer darauf passen, dass die Luxation jedesmal bei einer auf das untere Ende des gestreckten Armes einwirkenden Gewalt, z. B. bei Fall auf die vorgestreckte Hand durch die Schwere des Körpergewichts, oder bei einem Fall, während der Vorderarm festgehalten und so durch den sinkenden Körper Hyperextension ausgeübt wurde, zu Stande kam. Einmal fand der Fall auf die Hand der gebeugten Extremität, ein ander Mal auf die ebenfalls bei gebeugtem Ellbogengelenk unter dem Körper liegende Extremität statt. Man muss also wohl annehmen, dass auch noch andere, wahrscheinlich zusammengesetzte Gewalteinwirkungen im Stande sind, eine hintere Luxation zu bewirken. Denkt man sich z. B. den Vorderarm bei in Halbbeugung fixirtem Ellbogengelenk auf dem Boden ruhen, so lässt sich sehr wohl denken, dass ein kräftiger Stoss auf der Rückenfläche des Oberarms den Gelenkkopf desselben über den Pfannenrand des Proc. coronoideus nach vorn heraustreibt und hier die Kapsel sprengt.

Für den Fall, dass noch keine Schwellung vorhanden und das Gelenk in der gewöhnlichen Beugung von etwa 135° steht, ist die Diagnose meist leicht zu machen. Die Veränderungen in der Form des Gelenks auf der vorderen und hinteren Seite springen sofort in die Augen. Hinten ragt vor Allem das Olecranon erheblich hervor. Es steht auch 3—4 Ctm. höher mit seiner Spitze, welche normaler Weise fast in die, von einem zum anderen Epicondylus gezogene Linie hineinfällt. Von seiner Spitze aus verläuft die Tricepssehne in concavem Bogen nach dem Oberarm; man kann zuweilen unter ihr hineingreifen und die von dem Olecranon verlassene Fovea posterior fühlen. Neben dem Olecranon nach aussen ragt die concave Vertiefung des Radiuskopfes mit wechselnder Deutlichkeit für das Auge und den Finger, besonders beim Versuch von Pro- und Supinationsbewegungen, oberhalb und hinter der von ihm verlassenen Rotula hervor. Mit der Ulna ist der Radiuskopf beweglich in Verbindung geblieben.

Sehr wechselnd sind die Erscheinungen von Dislocation auf der vorderen Seite des Gelenks. Bald ragt hier bei etwas nach unten verschobener Beugefalte das untere Ende des Humerus deutlich fühlbar durch die gespannten Decken hervor, bald gelingt es erst bei genauerer Untersuchung, den Knochenkörper an der gedachten Stelle nachzuweisen. Das Verhalten des Gelenkendes vom Oberarm in dieser Richtung ist wohl wesentlich von der grösseren oder geringeren Vollständigkeit der Verrenkung abhängig. Steht der Proc. coronoideus vollkommen in der Fovea posterior, so ragt der Oberarm auch stark in der Ellenbeuge hervor. Er ist dann auf die Vorderseite des Unterarms getreten, und folglich ist in diesen Fällen auch das Olecranon am weitesten nach oben gestiegen, der ganze Arm am meisten verkürzt. Steht dagegen der Kronfortsatz nicht ganz in der Fovea, so sind alle diese Symptome

weniger ausgeprägt. Dagegen kann das Olecranon dabei sehr stark nach hinten vorspringen.

Im Wesentlichen sind also Gestaltsveränderungen am Gelenk in der Richtung des Diameter antero-posterior. Doch führen alle Beobachter an, dass nicht selten die Dislocation der Theile mehr oder weniger von diesem Charakter verliert, indem sich eine seitliche Abweichung bald in höherem, bald in geringerem Grade zu der beschriebenen hinzugesellt. Der Vorderarm verschiebt sich etwas nach der Seite, öfters nach der Aussenseite (Pitha), so dass die verlängerte Humerusachse nicht mehr die Ulna trifft, sondern nach innen oder aussen neben derselben vorbeigeht. Es ist leicht begreiflich, wie z. B., falls die Verrenkung durch Hyperextension zu Stande kommt, eine gleichzeitig seitliche Einknickung des Armes mit offenem Winkel nach aussen oder innen zur Zerreissung bald des inneren, bald des äusseren Seitenbandes führen und wie dann die Richtung der schliesslichen Dislocation im Sinne des unzerrissen gebliebenen Bandes stattfinden wird. Ebenso einfach ist es, die abweichenden Symptome zu construiren.

Der mässig flectirte Arm ist häufiger pro- als supinirt. Pro- und Supinationsbewegungen, ebenso wie mässige Flexion und Streckung zuweilen sogar Ueberstreckung sind passiv möglich, activ selbstverständlich fast ganz aufgehoben.

Die Diagnose wird zuweilen auch bei noch nicht sehr erheblicher Schwellung dadurch erschwert, dass keine Flexion im Ellbogen vorhanden ist. Dann springt das Olecranon auf der Hinterfläche nicht recht hervor. Durch mässige Beugung wird dies diagnostische Hinderniss leicht überwunden. Mehr Beschwerden macht dagegen der zuweilen bald und in erheblicher Weise eintretende Bluterguss, wie die consecutive entzündliche Schwellung. Einen Theil derselben kann man sich wenigstens allmälig mit den Fingern hinwegdrücken, und meist kommt man doch mit der Diagnose so weit, dass man feststellt, ob eine Dislocation vorhanden ist, die im allgemeinen der hinteren Luxation entspricht. Dann hat man seine Aufmerksamkeit wesentlich auf Ausschliessung der Gelenkfractur zu richten. Die Fractur oberhalb der Epicondylen kann wohl bei Dislocation des Schaftstücks nach vorn eine ähnliche Deformität nachweisen, aber hier findet man doch meist bald heraus, dass erhebliche Crepitation vorhanden ist, sowie dass die Olecranonspitze in normalen Beziehungen zum Olecranon steht. Anders ist dies bei der Fractur etwas über der Epiphyse (Fractura disjunctiva, Fract. condylica). Hier kann die Form der Verschiebung der bei Luxaiton ganz gleich sein und nur die Leichtigkeit, mit welcher man bei Zug reponirt, und die Leichtigkeit, mit welcher sich die Dislocation wieder herstellt, dazu die Crepitation geben Aufschluss. Solche Untersuchungen macht man am besten in Chloroformnarcose.

§. 65. Die Prognose der hinteren Luxation des Ellbogens ist in der Regel gut. In den meisten Fällen gelingt die Einrichtung leicht und das Gelenk wird bald wieder brauchbar. Selbst die mit Wunde complicirten Verrenkungen heilen bei sofortiger Reposition nicht selten mit beweglichem Gelenk, zumal bei antiseptischer Behandlung. Man hat somit meist keine Ursache, in solchen Fällen sofort zur Resection zu schreiten, sondern man reponirt und lässt sich zu weiterem Verhalten durch den Verlauf bestimmen. Vor der Reposition wird das Gelenk mit starker Carbolsäurelösung ausgewaschen und nach der Reposition drainirt. Dann wird antiseptisch verbunden (Gelenkeiterung,

Jauchung, paraarticuläre Abscesse indiciren je nach Umständen Incision oder Resection).

Man hat hintere Luxationen noch nach drei und vier Monaten eingerichtet. Im allgemeinen gelingt es jedoch meist nicht mehr, wenn 7—8 Wochen vorüber sind. In solchen Fällen kann man übrigens für den Verletzten noch viel thun, wenn man den halbflectirten Arm in Chloroformnarcose in mindestens rechtwinklige Beugung zu bringen sucht und ihn so für einige Wochen eingypst. Nach dieser Zeit müssen methodische Bewegungen den gewonnenen Flexionsantheil der Bewegung zu erhalten suchen. Ich habe in einem solchen Fall bei einem Arbeiter ein recht befriedigendes Resultat noch nach einem Jahr erreicht. Ist es nicht möglich, den Arm bis zu einem rechten Winkel zu bringen, so kommt die Resection in Frage. Besonders Langenbeck hat nach dieser Indication eine Anzahl recht brauchbarer Glieder hergestellt und auch in der Göttinger Klinik wurden befriedigende Resultate erreicht. (Ueber die Methode siehe bei Resection.)

Die Einrichtungshindernisse sind verschiedener Natur. Für gewöhnlich wird der Proc. coronoideus in der Fovea posterior und der Radiuskopf am hinteren oberen Rand der Gelenkfläche angedrückt erhalten dadurch, dass einzelne Reste der Kapsel und der paraarticulären sich an die Gelenkknochen inserirenden Weichtheile straff gespannt erhalten werden. Bald ist der spannende Theil ein erhaltenes Seitenband, oder der Theil der Kapsel, welcher sich an ein solches anschliesst, bald und besonders häufig sind es die Ausstrahlungen der derben Dorsalfascie der Vorderarmmuskeln, welche sich mit den betreffenden Muskeln nach den Condylen des Oberarms hinbegeben. Seltener interponirt sich die Kapsel, da der Kapselriss meist sehr weit zu sein pflegt, oder es schiebt sich ein Gelenkmuskel, besonders häufig der Brachialis internus, zwischen die Gelenkenden. Auch die Interposition von Knochentheilen ist zu berücksichtigen, wir werden sie in den folgenden Paragraphen noch zu betrachten haben. In einem von uns resecirten Fall hatte sich ein abgerissenes Stückchen des Epicondylus externus interponirt.

Wer sich dafür interessirt, der kann bei Malgaigne nachlesen, in welcher Art man früher, besonders bei schwierigen Fällen, die Extension bald in gerader, bald in flectirter Richtung (bei festgehaltenem Oberarm, so dass man das Glied mit der Ellenbeuge um eine Säule herum legte u. dgl. m.) ausgeführt hat. Der directe Druck auf das Olecranon und den Oberarmkopf, entgegengesetzt der Richtung der Verschiebung, musste dabei häufig das Beste thun. Seit Roser lehrte, wie die hintere Luxation meist durch Hyperextension zu Stande kommt, und wie man durch Benutzung dieser Thatsache auch die verschobenen Gelenkenden am besten wieder an Ort und Stelle bringt, hat man für die schwierigen Fälle die richtige Methode gefunden und ich stimme Roser vollkommen bei, dass sie die Anwendung mehrerer Menschenkräfte und die Application von Flaschenzügen und dergleichen unnöthig macht.

Viele Ellenbogenluxationen gehen bei leichtem Zug an der Hand mit directem Druck auf das Olecranon in der Richtung von hinten oben nach vorn unten, wie auf den Oberarm in der Ellenbeuge in der entgegengesetzten Richtung zurück. Auch die Delle des Radiuskopfs lässt sich nicht selten als directer Angriffspunkt für Druck in geeigneter

Richtung verwerthen. Man wird daher immer mit solchen Versuchen in Chloroformnarcose, oder auch schon vor Einleitung derselben beginnen. Aber man soll keine grossen Kraftanstrengungen in dieser Richtung anwenden, sie schaden mehr, als wenn man dann zu der Roser-schen Methode übergeht, welche davon ausgeht, das Glied zunächst wieder in die Stellung zurückzuführen, welche meist der Luxation vorausging, zu ihr hinführte. Eine Hyperextension bringt das Ellbogengelenk nach der Streckseite etwa zu einem Winkel von 140°. Dadurch wird, indem sich das Olecranon auf den Humerus stützt, der Process. coronoideus aus seiner Verhakung in der Fovea befreit und der Kapselschlitz geöffnet. Jetzt folgt eine extendirende Beugung, verbunden mit directem Druck auf die nach hinten prominirenden Gelenktheile des Olecranon und den Radiuskopf. So kann der Humeruskopf in den offenen Gelenkspalt zurücktreten, und der Kronenfortsatz rutscht um die Stelle herum, auf seine Gelenkfläche zurück. Zuweilen macht der Radiuskopf Beschwerden. Ein directer Druck auf die Delle genügt hier, in anderen Fällen eine mit der Flexion verbundene Supinationsbewegung oder bei dem Uebergang von Extension zu Flexion, eine Einknickung im Ellbogen, so dass ein offener Winkel auf der Innenseite des Gelenks zu Stande kommt. Handgriffe in der letztgedachten Richtung sind auch besonders wirksam, wenn sich ein Antheil von seitlicher Verschiebung zu der hinteren Luxation hinzugesellt.

Die Nachbehandlung besteht in dem Anlegen einer Mitella für 8 bis 14 Tage, mit nachfolgenden methodischen Uebungen des Gelenkes.

§. 66. Viel weniger sicher als die hintere Ellbogenluxation, kennen wir die übrigen Formen. Von den rein seitlichen Verschiebungen, der hinteren seitlichen haben wir ja bereits gedacht, kommen die äusseren noch am häufigsten vor.

Die unvollkommenen seitlichen Luxationen kommen, wie Hahn (Stuttgart) zuerst constatirt und nach ihm Volkmann, Sprengel nach Beobachtungen aus der Halleschen Klinik, mit welchen auch die unsrigen übereinstimmen, bestätigt hat, gar nicht selten und ganz besonders häufig bei Kindern vor. Am häufigsten sind die Luxationen nach innen, seltener die nach aussen, doch ist das Verhältniss nicht so ausgesprochen, wie es nach Hahn's Mittheilungen erscheint, der unter 21 seitlichen Luxationen nur eine äussere sah. Sehr häufig werden diese Verletzungen um so mehr verkannt, als sie mit den bei Kindern ebenfalls so oft vorkommenden Gelenkbrüchen verwechselt werden, ein diagnostischer Irrthum, der um so misslicher erscheint, weil in der Regel diese Gelenke ankylosiren. Sind sie erst in diesem Stadium, so lässt sich nur noch durch eine Resection der Fehler um etwas verbessern.

Ihre Aetiologie ist uns nicht so klar, wie die der meisten Fälle von hinterer Luxation, doch gewiss ist die Annahme nicht richtig, dass jedesmal zum Zustandekommen derselben eine Hyperextension vorausgehen müsse, und dass die laterale Luxation stets erst eine Folge der hinteren sei. Leichenexperimente haben uns auch noch keinen genügenden Aufschluss gegeben. Wenn man an der Leiche durch Umknicken des Armes, so dass ein offener Winkel nach aussen entsteht, das innere Seitenband zerreisst, so gelingt es zuweilen, die Luxation bald mehr bald weniger

vollständig hervorzubringen. Die Hand muss dabei in Supination gehalten werden. Streubel gelang es nicht, auf diesem Weg die Verrenkung hervorzubringen. Er wie auch Roser betont, dass man am leichtesten die Luxation an der Leiche bewirken könne, wenn man nach vorhergehender Dorsalflexion die Ulna nach der Seite gewaltsam verdreht, indem man eine Supination macht. Im Leben mag der Mechanismus, welcher die Verrenkung hervorruft, zuweilen ziemlich zusammengesetzter Art sein. In einem kürzlich von mir beobachteten Fall gab der Verletzte an, er habe sich auf das Brett eines fahrenden Wagens gestützt, um sich hinauf zu schwingen, sei aber abgerutscht und mit dem Vorderarm und der Hand des im Ellbogengelenk mässig gebeugten Armes auf den Boden geschlagen. Hierbei konnte sehr wohl eine entsprechende Abknickung des Arms nach aussen durch den Stoss des fallenden Körpers zu Stande kommen. Auch Malgaigne nimmt als Ursache der Verrenkung einen Fall auf die Innenseite des gebeugten Vorderarms an; desgleichen Pitha und ebenso ist die Casuistik, insofern sie überhaupt Anhaltspunkte bietet, der Entstehung dieser Verrenkung aus Hyperextension nicht immer günstig.

Nothwendiger Weise muss das innere Seitenband gerisssen sein, und nicht selten mag, wie Hüter zuerst auf Grund von Präparaten und nach Beobachtung an Lebenden gefunden hat und Andere bestätigten (Albert, Date), statt des Bandes der Epicondylus abgerissen werden. Derselbe kann ein Einrichtungshinderniss abgeben, indem er sich zwischen den Gelenkflächen interponirt.

Die Verrenkung hat verschiedene Grade. Bei sehr breiter Bänderzerreissung kann der Vorderarm den Oberarm nach aussen total verlassen haben, ja es kann sich aus dieser totalen lateralen Verschiebung bei einer folgenden Pronationsbewegung eine weitere, sonderbare Verschiebung entwickeln, indem sich die Cavitas sigmoidea um die Rotula herum bewegt, so dass sie dieselbe in umgekehrter Weise, die Spitze des Olecranon nach vorn gerichtet, umgiebt (Cloquet, Maisonneuve). Diese höchst seltenen Fälle haben selbstverständlich geringes Interesse gegenüber der typischen Form, bei welcher die Cavitas sigmoidea die vom Radius verlassene Rotula eingenommen hat, sie umgiebt, ja auch ihre Bewegungen macht in ähnlicher Art, wie sie sich sonst um die Trochlea bewegt.

Die Diagnose der gedachten Form ist nicht immer ganz leicht, um so mehr, da bald Schwellung eintritt und den seitlich verschobenen Radiuskopf maskirt.

Gegenüber der Vergrösserung des Diameter antero-posterior bei hinterer Luxation, ist hier der seitliche Durchmesser, entsprechend der horizontalen Achse des Gelenks, vergrössert. Das Olecranon ragt nicht nach hinten hervor, es ist nur, falls die Geschwulst dies überhaupt noch fühlen lässt, seitlich nach aussen verschoben und der Finger dringt in einen Theil der Fovea posterior ein. An der Innenseite steht der Epicondylus spitzig hervor und unter ihm ist eine Lücke, durch welche hindurch man zuweilen die Trochlea abfühlen kann. Auf der Aussenseite findet sich abwärts vom Epicondylus eine Hervorragung, welche sich, falls die Schwellung dies nicht hindert, als der dislocirte, bei Pro- und Supination bewegliche Radiuskopf ausweist.

Der Arm ist mehr weniger flectirt, lässt sich wenigstens meist bis zu spitzwinkliger Flexion bringen und die Hand steht fast immer in Pronation.

Ueber die Einrichtung und die Schwierigkeit derselben sind die

Ansichten ziemlich verschieden. Eine Anzahl von Fällen liess sich leicht reponiren, indem man an der Hand extendirte, am Oberarm contraextendirte und gleichzeitig Coaptationsbewegungen des Vorderarms nach innen, des Oberarms nach aussen vornahm. Es scheint in der That, dass in den meisten Fällen auch die Zerreissung des Bandapparates eine so erhebliche ist, dass bei solchen directen Versuchen die Einrichtung leicht gelingt. Manche Chirurgen rathen, ihnen noch eine schliessliche Supinationsbewegung hinzuzufügen.

Die Fälle, in welchen die Reposition schwierig ist, mögen wohl solche mit Interposition, sei es des abgerissenen Condyl. internus, sei es der Bicepssehne (Michaux) sein. Man wird gut thun, in solchen Fällen mit einer Abductionsbewegung bei gestrecktem Arm zu beginnen. Durch dieselbe führt man die Spitze des Olecranon in die Fossa posterior zurück. Nun lässt man eine Adductionsbewegung folgen und übt dabei directen Druck aus auf den Condyl. extern. humeri, welchen man nach aussen schiebt.

Hüter, welcher von der Voraussetzung ausgeht, dass die Luxation nach aussen von der Hyperextension aus zu Stande komme, schlägt vor, zunächst die Hyperextension und Abduction zu machen, dann den Vorderarm nach innen zu drängen und nun zu verfahren, wie bei der gewöhnlichen Luxation nach hinten.

§. 67. Man kann an der Leiche die Luxation des Vorderarms nach innen hervorbringen, wenn man bei festgehaltenem Oberarm eine forcirte Pronationsbewegung vornimmt (Triquet), oder wenn man limitirte Dorsalflexion mit Pronation macht und dann leichte Flexion folgen lässt (Pitha, Streubel). Selbstverständlich ist eine solche Verschiebung kaum denkbar ohne Ruptur des äusseren und wohl auch nicht ohne solche des inneren Seitenbandes. Je nach dem Grad der Verschiebung hat man auch hier vollständige und unvollständige Luxationen unterschieden. Die unvollständigen lassen sich am Cadaver am leichtesten herstellen. Sie mögen wohl öfter mit Fractur der Epitrochlea complicirt sein.

Das Olecranon ist von der Trochlea abgewichen und hat sich mit seiner Aushöhlung auf die Epitrochlea begeben, welche es umgreift, der Radius steht gegenüber dem inneren Theil der Trochlea. Dadurch kommt es meist zu einer charakteristischen Stellung des in verschiedenem Grade flectirten Vorderarms. Indem nämlich die Cavitas sigmoidea mit dem Radius nicht mehr in einer Ebene steht, sondern die Epitrochlea höher oben umgreift, bildet der ganze Arm eine seitliche Einknickung, deren Convexität nach aussen sieht. Streubel giebt das umgekehrte an; der Arm bildet eine Incurvation, dessen Convexität an der Ulnarseite des Gelenks liegt. Doch bezieht sich seine Beschreibung auf eine wesentlich hintere Luxation. Der Vorderarm resp. die Hand ist also abducirt. Dazu ist die Form des Gelenks in der horizontalen Richtung verändert. Der Epicondylus steht scharf hervor und unter ihm fehlt der Radiuskopf. Das Olecranon steht auf einer Ebene mit der Epitrochlea, welche es mit seiner Cavitas sigmoidea umgreift. Die Fovea posterior des Humerus ist frei und in der Ellenbeuge fühlt man zuweilen den Radiuskopf.

Besonders Pitha hat sich über die Schwierigkeit der Einrichtung der fraglichen Verrenkung ausgesprochen. Man wird die Einrichtung zunächst durch Extension bei gleichzeitigem Druck auf die luxirten Knochen, entgegen der Richtung ihrer Verschiebung versuchen. Geht es so nicht, so sollte man denken, dass die Einrichtung mit einer Abductionsbewegung zu beginnen wäre. Mit dieser würde eine supinirende Bewegung der Hand zu verbinden sein, um zunächst den Radiuskopf frei zu machen und die Spitze des Olecranon nach der Fovea posterior hin zu bewegen. Dann müsste man in dieser Richtung anziehen und nun eine rasche Beugung folgen lassen. Geht es nicht auf diesem milderen Wege, so muss zunächst die Dorsalflexion forcirt und dadurch der Proc. coronoideus von seiner Verhakung mit der Epitrochlea befreit werden.

§. 68. Vielfach bezweifelt, von A. Cooper z. B. überhaupt noch

nicht erwähnt, aber durch vollständig glaubhafte Mittheilungen (Colson, Léon d'Angvers, Monin, Guyot, Wittlinger u. A.) constatirt ist die Luxation des Vorderarms nach vorn. Dieselbe ist, wie Streubel nachwies, häufiger ohne, als mit Fractur des Olecranon gesehen worden. Ihr Entstehungsmechanismus am Lebenden ist auch wohl begreiflich. Die Verletzung kam fast immer zu Stande durch einen Fall auf das Olecranon des stark gebeugten Ellbogens. Hierbei leidet das Olecranon, welches bei starker Beugung nach hinten ein Drittheil der Trochlea frei lässt, eine Gewalteinwirkung durch den Stoss, welche dasselbe über das nur noch flache Gelenkende des Humerus nach vorn treibt. Gleichzeitig hat der Oberarm einen Stoss in entgegengesetzter Richtung durch die Schwere des fallenden Körpers ausgehalten. Er wird nach hinten getrieben. Die Zerreissung der Bänder ist eine ziemlich vollkommene. Die Kapsel reisst vorn und hinten, das innere Seitenband ganz, das andere wenigstens zum Theil ein. Auch einen Theil der am inneren Condylus sich inserirenden Muskeln fand man zuweilen eingerissen.

An der Leiche lässt sich durch einen Schlag auf das Olecranon höchstens ein Abbruch desselben, aber nicht die Luxation hervorbringen, es fehlt hier die zweite Kraft, die Last des fallenden Körpers, welche den Humerus nach hinten treibt. Colson und Huguier geben an, dass man durch starke Flexion wie durch Herumführen des Vorderarms bei fixirtem Oberarm um die Achse des letzteren und ferner durch Hyperextension die Verletzung machen könne. Mit Recht leugnet Streubel die Möglichkeit, durch Flexion allein nach vorn zu luxiren, wohl aber bestätigt er die beiden übrigen Mechanismen. Es ist z. B. möglich, bei lateralem Bänderriss durch seitliches Einknicken nun mit einer forcirten Supination den Arm so zu verdrehen, bis sich die Spitze des Olecranon auf die untere Fläche der Trochlea senkt. Ebenso gelingt es, wenn man die Hyperextension bis zum rechten Winkel treibt, dann den Oberarm nach oben anzieht und das Olecranon nach unten drückt, die Verletzung zu erzielen.

Debruin nahm nach seinen Leichenuntersuchungen eine vollkommene Luxation an. Es ist besser, wenn man mit Streubel die beiden Formen, welche klinisch vorkommen, so unterscheidet, dass man annimmt

a. eine Luxation, bei welcher die Spitze des Olecranon auf der Trochlea ruht;
b. eine solche, bei welcher das Olecranon mit der hinteren Fläche auf der vordern Fläche der Trochlea steht.

Die Form, bei welcher sich die Cavitas sigmoidea um die Rotula herum begeben hat und nun umgedreht mit ihrer vorderen ausgehöhlten Fläche die Trochlea umgiebt (Maisonneuve), und welche Pitha auch als vordere Luxation erkannt hat, haben wir bereits oben als aus der äusseren Luxation durch Pronation entstanden erwähnt.

Die Unterscheidung der von Debruin aufgestellten Formen ist klinisch wichtig.

Bei der ersten ist der Arm um etwa einen Zoll (die Länge des Olecranon) verlängert, der Diameter antero-posterior verkürzt. Die Prominenz des Olecranon fehlt, die Gelenkfalte ist kaum sichtbar. Man fühlt die leere Fossa olecrani und bei nicht zu erheblicher Schwellung die Gelenkfläche des Humerus, unter welchem etwa einen Zoll nach unten der Proc. coronoideus als sicht- und fühlbarer Körper. Neben und nach aussen von ihm der Radius. Zwischen dem Gelenkkörper und den letztgenannten Theilen findet sich eine ringförmige Furche der Weichtheile.

Die letzteren sind ziemlich stark gespannt. Meist stand der Arm in leichter Beugung.

Bei der zweiten Form findet man leichte Verkürzung des Armes. Hier ist der Diamet. anter. posterior erheblich verlängert und als Grund dieser Verlängerung findet man in der Ellenbeuge neben der Bicepssehne den Proc. coronoideus, die Cavitas sigmoidea und die Spitze der Olecranon dicht unter der Haut. Nach aussen fühlt man den Radiuskopf. Hinten ist die Fossa olecrani leer und der Gelenkkörper des Oberarms tritt stark hervor. Der Vorderarm, leicht flectirt, kann nicht wohl stärker gebogen werden.

Die Prognose der Luxationsform ist nicht schlecht, insofern bei der starken Bänderzerreissung die Reposition meist gelingt und in einigen Fällen wenigstens die functionelle Tüchtigkeit des Arms nach längerer Zeit direct constatirt ist.

Die erste Form lässt sich fast immer leicht durch mässige Extension und durch directen Druck der Ulna nach hinten, des Humerus nach vorn bewerkstelligen. Oefter genügte Flexion mit Druck des Vorderarms nach hinten. Die zweite Form, bei welcher die Rückfläche des Olecranon auf der Vorderfläche der Trochlea ruht, kann wohl auf die gleiche Art reducirt werden. Monin, welchem es auf diese Art nicht gelang, stellte die Verhältnisse wieder her, wie sie zur Entstehung der Luxation gedacht werden müssen, er flectirte stark und schob nun den Vorderarm sammt Olecranon nach hinten über die Rolle hin.

Weit seltener ist offenbar die Luxation nach vorn beobachtet worden bei gleichzeitiger Fractur des Olecranon. Streubel beschreibt zwei Fälle (Dupuytren Sammlung, Richet), in welchen die Ulnafractur nahe der Basis stattfand, und noch etwas vom hinteren Theil des Schaftes abgetrennt hatte. Da der nach vorn dislocirte Vorderarm nach oben gerückt war, so stimmen die Symptome mit denen der zweiten Form überein, mit der Abweichung, dass man vorn nicht die Spitze des Olecranon und nur den Proc. coronoideus, hinten das Olecranon entweder in der Fossa oder mehr weniger dislocirt nachweist.

§. 69. Man hat mehrere Mal eine divergirende Luxation der Ulna nach hinten, des Radius nach vorn gesehen. Streubel hat mehrere Fälle zusammengestellt und Pitha fügt einen Fall aus seiner Praxis hinzu. Er bezeichnet die Verletzung sehr passend als keilförmige Eintreibung des Humerus zwischen Radius und Ulna.

Nur eine sehr gewaltsam auf den Ellbogen und die Hand einwirkende Kraft kann die eigenthümliche Form von Verletzung zu Stande bringen, denn die vordere Kapsel ist dabei zerrissen, das innere Seitenband desgleichen. Ebenso ist eine Trennung des Lig. annulare und der Chorda bei dem Auseinanderweichen der Vorderarmknochen unerlässlich, und damit der Humerus zwischen Ulna und Radius eindringen kann, muss das Ligament. interosseum eingerissen sein. Cadaverversuche lassen die Verrenkung nur nach vorläufiger Trennung dieser Bänder durch forcirte Pronation und directes Eindrängen des Humerus gegen den Vorderarmknochen hervorbringen. Am einleuchtendsten ist noch die Entstehung der Verletzung in Pitha's Fall. Ein Arbeiter stürzt von einem hohen Gerüst kopfüber auf einen Haufen Bretter. Dabei wird der vorgestreckte linke Arm zwischen zwei Bretter eingeklemmt, während der Körper mit aller Wucht nachstürzt.

Der Arm ist mässig flectirt, verkürzt. Der Diameter anterior-posterior erheblich verlängert. Die Symptome setzen sich zusammen aus denen der isolirten Luxation der Ulna nach hinten und des Radius nach vorn. Der Process. coronoid. ulnae steht in der Fossa posterior, während das Olecranon hinten stark vorragt. Der Radiuskopf steht vorn über und nach aussen von der Fossa anterior.

In einem der berichteten Fälle trat fast vollkommene Functionsfähigkeit wieder ein, ein anderer wurde nicht eingerichtet.

Die Einrichtung wurde durch isolirte Reposition der Ulna, vermittelst Exten-

sion, und dann des Radius, wobei der Vorderarm supinirt und extendirt, darauf der Radiuskopf durch directen Druck von vorn oben nach hinten unten gedrängt wurde, bewirkt (Michaux, Bulley).

§. 70. Es bleibt uns noch übrig, die isolirten Verrenkungen der beiden Vorderarmknochen zu besprechen.

Die isolirte Luxation der Ulna nach hinten wurde zuerst von A. Cooper erwähnt, dann von Sédillot genau beschrieben. Streubel hat ihren Mechanismus genauer studirt und das Material zusammengestellt.

Die Verletzung soll bald durch Fall auf den Ellbogen, nach anderen casuistischen Mittheilungen (Sédillot, Watermann u. A.) durch Fall auf die Hand des vorgestreckten Arms zu Stande gekommen sein. (Siehe auch bei Pitha, Krankh. d. Extremität, p. 87.) Die letztere Gewalteinwirkung entspricht dem am meisten, was man im Leichenexperiment machen kann. Wenn man das Knie gegen den Condyl. externus anstemmt und nun den supinirten gestreckten Arm seitlich umknickt, so giebt der Arm plötzlich mit einem den Riss des inneren Seitenbandes anzeigenden Geräusch nach, dann dreht man den inneren Condylus nach vorn, die Ulna nach hinten und drückt sie sofort nach oben (Streubel, Sédillot). Dabei hat sich der Riss des Ligament. intern. vorn und hinten auf die Kapsel fortgesetzt und vorn ist die Trochlea aus demselben hervorgetreten, während sich hinten die Ulna mit ihrem Proc. coronoideus an die untere hintere Fläche der Rolle anstemmt. Sie wird durch den nach hinten gedehnten Kapselbänderriss dort festgehalten. Ligam. annulare radii kann ganz bleiben, während es an Lebenden öfter einreisst. Bleiben die Bandverbindungen, so verschiebt sich der Radius ein klein wenig nach hinten (Sédillot). Der Ulnarnerv kann gedehnt, gezerrt werden. Roser macht auf die Möglichkeit einer gleichzeitigen Fractur des Condyl. extern. oder des Radiuskopfs aufmerksam, Andere sahen auch dabei Fractur des Condylus internus (Rissfractur).

Der Arm ist extendirt oder ganz leicht flectirt, Beuge- und Streckbewegungen sind sehr schmerzhaft, während Pro- und Supination möglich ist. Der nach aussen offene Winkel am gestreckten Ellbogen ist verwischt, zuweilen findet sich sogar ein Winkel mit der Oeffnung nach innen. Dann ist der Ulnarrand des Armes verkürzt. Diameter anterioposterior ist an der Innenseite des Gelenkes verlängert. Die Erklärung dieser Verlängerung findet man in dem Hervorragen der Innenseite der Trochlea auf der Beugeseite und der Hervorragung des Olecranon auf der Hinterseite.

Zuweilen gelang die Reposition leicht, während in anderen Fällen der gespannte Kapselriss die Einrichtung erschwerte. Roser betont zur Reposition die Nothwendigkeit der Extension des Vorderarms nach der Radialseite. Auch Extension bei Supination kann zum Ziel führen. Will es dabei nicht gelingen, so knickt man den supinirt gestreckten Arm in der Art radialwärts ein, wie man es thut, um an der Leiche die Verletzung herbeizuführen. Dann dreht man den Vorderarm von innen nach aussen, den Oberarm von aussen nach innen, um mit einer Flexionsbewegung die Einrichtung zu vollenden.

§. 71. Die häufigste Form von isolirter Luxation des Radius ist nach der Ansicht der meisten Chirurgen die nach vorn. Seit A. Cooper's Beschreibung, welche auf eine Anzahl von Beobachtungen basirt war, ist uns die vordere Radiusluxation genauer bekannt.

Man muss auch hier unterscheiden die reine Verrenkung des Ra-

diuskopfs von der mit Knochenfractur complicirten Verletzung. Auf letztere kommen wir unten zurück.

Was die reinen Formen anbelangt, so zeigt das Leichenexperiment, dass man den Radiuskopf nach vorn luxiren kann, wenn man bei viertelflectirtem Arm die Hand in starke Pronation dreht und dabei den Oberarm durch Umfassen über dem Ellbogengelenk fixirt. Es entsteht bei dieser übertriebenen Pronationsbewegung ein Hypomochlion für den Radius an seiner Kreuzungsstelle auf der Ulna, auf welchem der Radiuskopf, indem er gegen die vordere Kapselwand andrängt, nach vorn über den Rand der Rotula hinausgehebelt wird. Er dislocirt sich nach oben und meist etwas nach innen, sich an dem äusseren Rand des Proc. coronoideus anlehnend.

Nach den casuistischen Mittheilungen muss man annehmen, dass die Verrenkung durch directen Stoss oder Schlag auf die hintere Fläche des Ellbogens entstehen kann. Besonders erleichtert wird ihre Entstehung dann, wenn der Stoss den Radius bei leicht gebeugtem Arm und somit erschlafftem Seitenband und leicht klaffendem Gelenk trifft. Weit häufiger wird Fall auf die Handfläche des vorgestreckten Arms als Ursache angegeben, und hier mag wohl, während der Fall auf die schon pronirte Handfläche stattfand, durch die forcirte Drehbewegung des Oberarms, welche bei der fortdauernden Einwirkung des Körpergewichts auf den pronirt aufgestützten Vorderarm stattfindet, die Luxation zu Stande kommen.

Wir haben schon bemerkt, dass der Radiuskopf bei der Luxation nach vorn über dem Capitulum humeri etwas nach innen so in die Höhe steigt, dass er sich an den lateralen Rand des Proc. coronoideus anlehnt. Nothwendig zerreisst bei der Luxation jedesmal der vordere Rand der Kapsel. Häufiger ist wohl das Ligament. annulare zerrissen. Doch kann es unverletzt bleiben, wie die Leichenexperimente und einzelne Präparate (Debruyn) zeigen. Die Lateralia bleiben ganz.

Die Luxation des Radius nach vorn kommt öfter vor gleichzeitig mit Fractur. Vor allem, wie bereits Malgaigne erwähnt, besonders aber Roser nachgewiesen hat, bei Fractur der Ulna am Ende des oberen Dritttheils durch directe Gewalt. Der Stoss treibt die fracturirte Ulna nach vorn, und sie reisst den mit ihrem unteren Theil verbundenen Radius mit sich. Dabei wird die vordere Kapselwand gesprengt und der Radiuskopf luxirt. Durch Uebereinanderschieben der Fragmente wird die Dislocation vermehrt, indem der Radiuskopf am Oberarm in die Höhe steigt. Ebenso ist die Luxation öfter beobachtet worden bei einer Fractur des Condylus internus.

Characteristisch für die vordere Luxation ist Viertelsbeugung und Pronationsstellung. Dabei ist weder volle Extension noch volle Flexion — bei welcher die Hemmung durch Anstossen des Radius an den Oberarm eintritt — möglich. Ebenso gelingt die ausgedehnte Supination nicht. Der Vorderarm ist abducirt und auf der Radialseite um etwa zwei Centimeter verkürzt. Selbstverständlich springt der innere Condylus stärker hervor. Die Muskeln der vorderen äusseren Seite des Gelenks sind hervorgetrieben durch den darunter stehenden, bei Bewegungsversuchen sich ebenfalls hin und her bewegenden, dislocirten Radiuskopf. Derselbe ist bei mageren Personen hier zwischen Bicepssehne und Supinator longus fühlbar. Hinten ist, falls Geschwulst fehlt, unter der prominirenden Rotula kein Radiuskopf, wohl aber ein

der Cavitas sigmoidea minor angehörender Knochenvorsprung fühlbar (Streubel).

Viele Chirurgen klagen darüber, dass die Reposition der fraglichen Verletzung, oft selbst der frischen, unüberwindliche Schwierigkeiten bereite, wie auch darüber, dass leicht Rückfälle eintreten. Ueber die Repositionshindernisse hat man keine anatomischen Beweise. Roser glaubt eine Interposition der am Hals des Radiuskopfs abgerissenen Kapsel, Robert die Interposition des zerrissenen Annularbandes annehmen zu müssen. Starke Spannung der Ränder des engen Kapselrisses können gewiss auch beschuldigt werden (Streubel).

Roser räth zur Einrichtung eine leichte Dorsalflexion nebst nachfolgender Beugung mit auf dem Radiuskopf aufgesetztem Daumen. Zu versuchen wäre immerhin zunächst blosse Extension mit Drehung in die Supination. Der Rath Roser's, spitzwinklige Flexion zur Verhütung von Recidiven für einige Zeit beizubehalten, ist wohl besser als der Streubel's, den Arm in Supination und Extension zu erhalten, welcher schon durch die Unbequemlichkeit der Lage nicht zweckmässig erscheint.

Malgaigne, Pitha u. A. nehmen eine unvollkommene Luxation an, welche besonders bei Kindern häufig vorkommen soll. Bei einem Erheben des Kindes an der Hand mit Supination oder Pronation durch das Gewicht des Körpers soll bald hintere bald vordere Subluxation vorkommen. Ihre Symptome sollen weniger ausgesprochen sein, die Einrichtung durch Extension und Supination meist leicht gelingen.

§. 72. Die Luxation des Radius nach hinten war schon in der Mitte des vorigen Sec. durch eine Arbeit von Duverney bekannt. Im Anfang dieses Sec. hat Martin zum Bekanntwerden der Verletzung durch eine Arbeit beigetragen. Seltener als die Luxation nach vorn kommt sie besonders gern bei jugendlichen Individuen vor. Gewiss sehr hypothetisch ist die Entstehung der Verletzung durch einen directen Stoss auf die Vorderseite des Radiuskopfes, welcher an dieser Stelle doch so gut geschützt ist, dass mindestens nur äusserst selten diese directe Ursache stattfindet. Weit häufiger entstand die Luxation durch Fall auf die ausgestreckte Hand.

Sie ist eben ein Stück der Luxation des Vorderarms nach hinten und lässt sich auch an der Leiche herbeiführen, wenn man, wie bei den Versuchen, die hintere Luxation herbeizuführen, mit Hyperextension des supinirten Vorderarmes beginnt und sie so weit treibt, bis sich der Radius hinter das Capitulum humeri stellt, ein Ereigniss, was bei der gedachten Bewegung früher zu Stande kommt, als die Luxation der Ulna. Dann drängt man den Oberarm stossend nach oben und biegt ihn gleichzeitig etwas nach aussen um. Darauf wird der hyperextendirte Vorderarm unter fortwährendem Drücken an den Oberarm und kräftiger Drehung in die Supination gerade gerichtet und flectirt (Streubel).

Fall auf die ausgestreckte Hand bei supinirtem Vorderarm wird nun auch bei mehreren Verletzten angegeben. Dabei mag dann durch die Schwere des fallenden Körpers seitliche Umbiegung stattfinden, und hierdurch wie durch die Rotation des Oberarms nach innen wurde die Ulna wieder zurückgebracht, während der Radius luxirt blieb. Bei gedachten Leichenexperimenten treten, falls die Luxation gelingt, ziemlich ausgiebige Kapselrupturen ein. So ist die vordere Kapselwand eingerissen, das Capitulum humeri durch ihren Riss getreten. Stets war das Annulare an seiner Anheftungsstelle oder etwas weiter nach aussen zerrissen, ebenso die Chorda transversalis. Das äussere Seitenband war eingerissen. Der Radiuskopf bleibt dicht hinter der Rotula stehen oder tritt nur wenig nach oben.

Der Vorderarm steht bei Luxation des Radius nach hinten in

Viertelbeugung, und die in mittlerer Pronation stehende Hand kann nicht supinirt werden. Ebensowenig ist vollständig Flexion und Extension möglich. Der Vorderarm erscheint abducirt und an der Radiusseite verkürzt (etwa 1,5 Centimeter). Der Condyl. internus ragt hervor. In der Ellbogenfalte sieht und fühlt man auf der Aussenseite das Capitulum humeri hervorragen und hinter ihm findet sich eine Vertiefung. Der fehlende Radiuskopf tritt hinter dem Condyl. externus humeri als runde, bei Rotationsbewegung des Vorderarms bewegliche Knochenerhebung hervor.

Meist gelingt die Einrichtung dieser Luxation leicht. Bleibt sie uneingerichtet, so mag sie die Function des Arms sehr beschränken. Versuche, in später Zeit durch Resection des Radiuskopfs Besserung herbeizuführen (Textor, Emmert), haben bis jetzt Eiterung und Steifheit des Gelenks gebracht.

Zur Reposition extendirt man den Vorderarm und dreht die Hand in Supination. Steht der Radius höher, und gelingt die Reposition bei dem eben gedachten Handgriff nicht, so fügt man directen Druck mit dem Daumen auf den luxirten Radiuskopf und wohl auch Hyperextension hinzu.

Roser macht darauf aufmerksam, dass Luxation nach hinten auch beim Schiefbruch des Condyl. internus eintreten kann. Die Ulna weicht hier sammt dem abgebrochenen Condyl. intern. und mit ihm der Radius nach hinten. Es gleicht diese Verletzung dann einer Luxation des Ellbogens nach hinten.

§. 73. Obwohl es einige Fälle giebt, in welchen der Radiuskopf ohne sonstige Complication nach aussen luxirt gefunden wurde (Gerdy, Nélaton, Pitha), so müssen diese doch bis jetzt als nicht vollständig erklärte Ausnahmen angesehen werden. Dagegen ist die Verrenkung des Radius auf die äussere Partie des Condylus externus humeri nicht ganz selten beobachtet worden bei Fractur des oberen Endes der Ulna. Schon Montaggia hat den Mechanismus dieser Luxation wohl richtig so aufgefasst, dass die directe Gewalt, welche die Ulna von innen her an ihrem oberen Ende trifft, und hier eine Fractur bewirkt, sich nicht erschöpft, sondern, indem sie das Fracturende des oberen Bruchstücks gegen den Radius treibt, diesen aus seiner Gelenkverbindung nach aussen hinausstösst.

Streubel theilt eine Beobachtung mit, bei welcher die Ulna durch indirecte Gewalt, durch Dorsalflexion, gebrochen war. Es ist anzunehmen, dass das Ringband abreisst, dass die vordere Kapselwand auf der Aussenseite ein Loch bekommt. In dem Nélaton'schen Falle kreuzte das Seitenband den Hals des Radius von oben nach unten und von aussen nach innen.

Der Arm ist mässig gebeugt in Mittelstellung zwischen Pro- und Supination. Völlige Extention war nicht möglich, wohl aber Flexion, Supination nicht vollkommen möglich. Findet die Luxation ohne Fractur statt, so ist der Vorderarm abducirt und der Condyl. intern. wird prominiren. Bei Fractur ergiebt die Messung des Arms eine Verkürzung und die Zeichen der verschobenen Fractur. Nach aussen vom Condylus intern. humeri, dicht neben und über demselben, findet sich eine den queren Durchmesser des Gelenks vergrössernde, bei Pro- und Supination sich drehende Knochengeschwulst — der luxirte Radiuskopf.

Pitha konnte in einem Fall die frische Luxation durch Extension und directen Druck auf den Radiuskopf leicht einrichten. Streubel räth Extension bei supinirtem Vorderarm mit directem Druck auf den Radius.

Auch in den Fällen, in welchen die Luxation nicht eingerichtet wurde, trat ziemlich freie Function ein.

Bei der Nachbehandlung wird man zuweilen gut thun, zunächst einen Verband in leicht flectirter Stellung des Ellbogengelenks anzulegen, weil so die Ulna sicherer heilt. Aber man lasse den Verband nicht zu lange liegen und mache bald Gelenkbewegungen.

Die einfachen äusseren Luxationen sind wohl als vordere oder hintere äussere zu betrachten (Roser).

Wir haben bereits mehrfach der unvollkommenen Luxationen gedacht, welche am Radiusgelenk von Kindern, wesentlich durch Drehung und Verdrehung des Armes im Sinn der Pro- und Supination entstehen sollen. Diese schon im 17. Sec. von Fournier und seither vielfach wieder beschriebenen Verletzungen sind gewiss, wie Streubel bemerkt, in den meisten Fällen auf einfache Distorsion zu reduciren. Doch lassen sich manche Fälle, in welchen Dislocation bestimmt beschrieben wurde (Martin, unvollkommene Luxation nach hinten, Duglès nach vorn), nicht wohl als Verrenkungen abweisen. Streubel wies durch Experiment an Kinderleichen nach, dass, wenn man den etwas flectirten Vorderarm anzieht und dann langsam allmälig gesteigerte Pronation macht, die vordere Kapsel sich über den Radiuskopf und der vordere Zipfel des Lig. annulare stark ausdehnt. Nach hinten entsteht dann über dem Radiuskopf eine kleine Vertiefung und der Luftdruck bringt dort die Interposition eines Stückes der Kapsel zu Stande, ohne dass dieselbe zerreisst. Diese Stellung bleibt auch bei Nachlass der Pronation. Erst Supination und Extension macht sie verschwinden. Das Umgekehrte trat ein bei Extension und dann folgender starker Supination. Hier trat der Radiuskopf etwas nach hinten, es klemmte sich ein Stück vorderer Kapselwand ein. Dass das gleiche Verhältniss niemals bei Erwachsenen eintritt, erklärt Streubel daraus, dass die Bänder bei Kindern elastischer und nachgiebiger, der Radiuskopf grösser, der Knorpelüberzug weicher, die Gelenkdelle flacher sind. Auch die flachere kleinere Cavitas sigmoidea minor trägt dazu bei, dass der Radius leichter verschiebbar ist.

Gewöhnlich wird Beugung und Pronationsstellung als Symptom der Verletzung angegeben. Mit Recht sieht Streubel nur die Fälle als bewiesen an, in welchen man den Radiuskopf hinten oder vorn über dem Condyl. externus stehend nachweist.

Druck auf den Radiuskopf, Extension bei gleichzeitiger drehender Bewegung an der Hand, besonders Supination, genügen zur Einrichtung.

Nach dem Vorstehenden muss man unterscheiden:

I. Luxation beider Vorderarmknochen zusammen.
   a) Luxation nach hinten.
   b) Luxation nach der Seite.
      α) Nach aussen.
      β) Nach innen.
   c) Luxation nach vorn.
   d) Divergirende Luxation der Ulna nach hinten, des Radius nach vorn.

II. Isolirte Luxation eines Vorderarmknochens.
   a) Isolirte Luxation der Ulna nach hinten.
   b) Isolirte Luxation des Radius.
      α) nach vorn,
      β) nach hinten,
      γ) nach aussen.

Die unvollkommenen Luxationen des Radius.

In Beziehung auf die Complicationen der verschiedenen Formen von Luxation mit Fractur verweisen wir auf die vorstehenden Paragraphen.

Wir führen noch an, dass pathologische Luxationen am Ellbogen nicht häufig beobachtet werden. Malgaigne erwähnt ein ziemlich zweifelhaftes Beispiel vom Ellbogengelenk. Häufiger sieht man den Radius bei entzündlichen Processen im Gelenk sich verschieben. Luxation nach vorn erwähnt Roser. Er nimmt an, dass eine Erschlaffung der Kapsel auf der vorderen, bei Verdichtung auf der hinteren Seite

den Radius disponire, bei Streckbewegungen sich nach vorn zu dislociren. Auch congenitale Verrenkungen im Radiusgelenk werden erwähnt. Die Fälle, welche ich sah, wurden auf Verletzungen während der Geburt zurückgeführt und handelte es sich hier offenbar um Störungen der Ulna, welche das Wachsthum dieses Knochens beeinträchtigt hatten. Bleibt die Ulna zu kurz, so muss der Radius sich zunächst biegen, dann aber dehnt er allmälig seine Gelenkverbindung mit Ulna und Rotula und wächst neben der Rotula vorbei. Dabei kann die Pro- und Supination erhalten bleiben. Ich habe ein solches Präparat gesehen, bei welchem der Radius über einen Zoll am Oberarm in die Höhe gewachsen war.

2. Verletzungen der Haut, der Nerven und Gefässe der Ellbogengegend, Venaesection. Aneurysmen, Ligatur der Cubitalis.

§. 74. Die Innenfläche des Vorder- und Oberarms, die Gegend des Ellenbeuge erleiden öfter ausgedehnte Hautzerstörung mit consecutiver, zu Contractur des Ellbogengelenks führender Vernarbung, welche operativ beseitigt werden muss. Zuweilen gelingt dies durch eine Anzahl von kleinen Schnitten, welche man in die Narbenstränge führt mit sofortiger Streckung des Arms und Fixirung desselben auf einer geeigneten Schiene. Man muss dann im Stadium der Granulation durch circuläre Heftpflasterstreifen die wunden Flächen zu langgestreckten, der Extension des Armes kein Hinderniss bietenden Narben umgestalten. Wenn dies Verfahren gelingt, so empfiehlt es sich mehr als ausgedehnte plastische Operationen. Zuweilen jedoch mögen sich solche Operationen empfehlen. Blasius führte einen V Schnitt, dessen beide seitliche Enden an der äusseren und inneren Seite des Oberarms, dessen Spitze im Ellenbug lagen. Der Lappen wurde abgelöst, dann der Arm gestreckt und somit das V in ein Y verzogen. Der Lappen wurde am Oberarm durch Nähte fixirt und der untere Längsschnitt für sich vereinigt, soweit dies, vielleicht noch mit seitlichen Entspannungsschnitten, möglich war. In einem Falle entlehnte ich einen Lappen von der Rückseite des Oberarms und drehte ihn in den Defect, welcher nach Trennung der Narbe und Streckung des Armes entstand, hinein.

Schede hat letzter Zeit durch Gewichtsextension an solchen Armen die Contractur beseitigt. Gleichzeitig kam aber die solide Heilung der Defecte dadurch zu Stande, dass die Narbe vom Oberarm her die gesunde Haut herbeizog dermassen, dass in einem Falle die Narben, welche vorher bis über die Mitte des Oberarms hinauf reichten in der Folge bis unter das Ellbogengelenk heruntergezogen wurden. Es ist daher in ähnlichen Fällen die Gewichtsextension gewiss zu versuchen, um die bestehende Contractur zu beseitigen (Boeters).

§. 75. Isolirte Verletzungen von Gefässen und Nerven in der Ellenbeuge kommen selten vor. Wohl aber ereignet sich öfter die Verletzung der Brachialis oder des Nervus medianus bei complicirter Fractur oder Luxation des Ellbogens. Am häufigsten hat man Verletzungen in dieser Gegend gesehen, so lange noch der Aderlass vielfach geübt wurde.

Man verrichtet die Venaesection entweder mit einem besonderen Instrument, dem Aderlassschnepper, oder mit einer schmalen spitzigen Lanzette. Der Schnepper besteht aus der seitlich einem Stiel aufgesetzten kurzen Lanzettspitze und der Feder, welche Dinge zusammen in einer kleinen Büchse angebracht sind, so dass man die Feder aufziehen und durch einen Druck losschnellen

kann. Dabei setzt man die Spitze der seitlichen Lanzette in einem Winkel von 45 Grad auf die Vene und lässt sie durch die Haut in das Gefäss eindringen. Früher, als viele Aderlässe der Anatomie Unkundigen überlassen werden mussten, mag es vortheilhaft gewesen sein, sich eines solchen Instrumentes, welches immer in derselben Weise aufgesetzt wurde und ziemlich in dieselbe Tiefe eindrang, zu bedienen. Heut zu Tage soll der Arzt die wenigen Aderlässe, welche nöthig sind, mit dem Messer selbst machen.

Die Venen, an welchen man den Aderlass in der Ellenbeuge vornimmt, zeigen in ihrem Verlauf manche Anomalie. An der Radialseite des Arms steigt eine Vene hinauf zur Aussenseite der Ellenbeuge, es ist die hier von einem Ast des Cutaneus externus begleitete Cephalica. An der Innenseite des Vorderarms begiebt sich die Basilica über die Ellenbeuge zum Sulcus bicipitalis internus. Sie ist vom Nervus cutaneus medius begleitet. Gewöhnlich findet sich ausser diesen beiden Venen noch eine dritte, eine Mediana, in der Mitte des Vorderarms, und diese theilt sich unter der Ellenbeuge in die Mediana cephalica und basilica. In ihrem Verhalten finden sich besonders häufig Anomalien. Die sämmtlichen Gefässe liegen subcutan, haben also unter gewöhnlichen Verhältnissen mit den tiefer liegenden Gefässen und Nerven nichts zu thun. So ist besonders die mit der Brachialis mehr weniger parallel verlaufende Mediana basilica normaler Weise durch den Fascialisfortsatz des Biceps von ihr getrennt, da die Brachialis unter demselben am innern Rande der Bicepssehne verläuft. Der Nervus medianus liegt aber noch weiter ab von der Arterie, um einige Linien nach innen, näher dem Condylus internus humeri. Aber bekanntlich zeigt die Arteria brachialis häufig Anomalien. So kann sie ungetrennt diesseits des Facialisfortsatzes verlaufen, dann selbstverständlich der Vena basilica nahe, oder aber bei hoher Theilung liegt wenigstens die Radialarterie neben der Aderlassvene.

Nach vorstehenden anatomischen Bemerkungen würde sich die Vena cephalica am besten zur Venaesection eignen, da man hier am sichersten ist, keine wesentliche Nebenverletzung anzurichten (Cutaneus externus). Allein diese Vene ist selten sehr ausgedehnt, und so lässt man sich doch meist bestimmen, die Basilica mediana zu wählen. Man muss sich dann nur vorher genau überzeugen, wo die Arterie liegt, dass sie nicht neben ihr liegt. Den Cutaneus medius vermeidet man bei einem in der Längsrichtung des Gefässes liegenden Schnitt.

Bei der Operation mit der Lanzette sitzt oder liegt der Patient mit gestreckter oder leicht gebeugter Extremität. Man legt vor der Operation unterhalb der Mitte des Oberarms eine Binde mit einer Schleife so an, dass man sie leicht lösen kann. Sie darf nur so fest anliegen, dass sie den venösen Rückstrom, nicht so, dass sie auch den arteriellen Zufluss hindert. Nun setzt man die Spitze der Lanzette in einem Winkel von 45 Grad gegen das durch den Daumen fixirte Gefäss und schiebt sie gleichzeitig durch Haut und vordere Wand der Vene in der Längsachse derselben oder etwas schief zu ihr vor. Im Ausschneiden erweitert man den Schnitt. Weicht die Vene aus, so drängt man sie gegen die Hautwunde und führt einen neuen Einstich. Drängen sich Fettklümpchen vor, so trägt man sie ab. Es kommt vor, dass kein Blut fliesst, weil der Patient ohnmächtig wird. Dann legt man denselben ganz flach, unter Umständen noch mit dem Kopf tiefer, als dem Rumpf. Auch fehlerhaftes Anliegen der Binde, welche bald zu fest, bald zu lose geschnürt ist, kann Schuld an dem Ereigniss sein. Zuweilen befördert Bewegung mit der Hand sofort wieder das Ausfliessen von Blut. In anderen Fällen hat sich das Gefäss gedreht, so dass die Venenwunde der Hautwunde nicht mehr parallel ist. Es giebt dann alsbald einen subcutanen Thrombus.

Soll der Blutfluss aufhören, so löst man die Compressionsbinde und bedeckt die kleine Wunde mit einer Compresse, welche durch eine Binde fixirt wird. Mehrtägige Ruhe in Mitella und Hintanhalten von Infection ist nothwendig. Am sichersten ist es, wenn man nach sorgfältiger Reinigung des Operationsterrains mit Carbolsäurelösung die Operation mit sorgfältig desinficirten Instrumenten macht, und nach Vollendung derselben einen kleinen Lister'schen Verband auflegt. So vermeidet man die Aderlassphlebitis und die Pyämie am leichtesten.

Der unangenehmste Zufall, welcher bei der Venaesection sich ereignen kann, ist die Verletzung der Cubitalarterie. Man erkennt eine solche an dem im Bogen hervorspritzenden, hellrothen Blut. Nicht jedesmal folgt dieser Verletzung

eine Aneurysma. Wohl constatirte Fälle von Arterienverletzung, welche bei verständiger Behandlung heilten, beweisen diese Thatsache. Dieffenbach empfahl, die Hautwunde zu erweitern, dann deren Ränder durch Heftpflaster zu nähern und auf die Wundgegend einen in Eiweiss getauchten Charpiepfropf zu legen, welcher durch eine ebenfalls in Eiweiss getauchte Flanellbinde fixirt wird.

Dieffenbach räth, die Arterie am Oberarm nicht zu comprimiren, doch scheint es immerhin sicherer, nach Einwickelung des Vorderarms mit Flanellbinde ausser der gedachten Compression der verletzten Arterie auch noch eine solche der Brachialis in der Art stattfinden zu lassen, dass man Longuetten gegen das Gefäss mit einer Binde andrängt. Hört die Blutung nach kurzer Zeit nicht auf, so wird das Gefäss in loco aufgesucht und nach doppelter Unterbindung durchschnitten.

Die Blutung stillt sich jedoch nicht selten, die Haut verwächst, bald zeigt aber die mehr weniger runde, pulsirende Geschwulst, dass es sich um ein Aneurysma handelt. Meist kann man an der Geschwulst ein deutlich blasendes oder schwirrendes Geräusch nachweisen.

In einzelnen Fällen entwickelt sich nun aus der Arterienwunde ein einfaches arterielles Aneurysma. In anderen bildet sich eine Communication aus zwischen der angestochenen Arterie und Vene. Je nachdem hier die Vene oder die Arterie mehr ausgedehnt, geschlängelt wird, spricht man von Varix aneurysmaticus oder Aneurysma venosum resp. varicosum. Der arterielle Blutstrom erweitert und dehnt die Venenwandungen. Da aber der Strom in der Arterie, wenn sich der venöse Blutstrom mit ihm trifft, gestaut wird, so kommt es auch hier zu allmäliger Dehnung, Erweiterung, und in Folge der fortdauernden mechanischen Reizung tritt an dem erweiterten Rohr eine chronische zu Wandverdickung führende Entzündung ein.

Man kann auch bei einem ausgebildeten Aneurysma die Heilung durch Digitalcompression oder durch ein Compressorium (Pitha) erreichen. Allzulange soll man sich jedoch mit solchen Versuchen nicht aufhalten, da sehr reiche Anastomosen vorhanden sind.

Die Hunter'sche Unterbindung ist auf jeden Fall das weniger sichere Verfahren zur Heilung des fraglichen Leidens, obwohl eine ganze Anzahl von Patienten durch einfache Ligatur der Brachialis geheilt wurden. Sie wird daher wohl auf die Fälle von einfachen Aneurysmen oder von wenig ausgedehnten communicirenden zu beschränken sein. Dahingegen empfiehlt sich für schwerere Fälle Spaltung des Sackes und Unterbindung der verschiedenen, in denselben mündenden Gefässe, vor allem des oberen und unteren Gefässes. Die Operation wird, falls man sie mit Esmarch'scher Blutleere macht, kaum irgendwelche Schwierigkeiten bereiten.

Bei einer Venaesection, welche man zum Zwecke einer Transfusion vornimmt, legt man das Gefäss vorläufig durch einen Hautschnitt bloss. Sodann isolirt man es von seiner Unterlage und schiebt einen doppelten Faden unter ihm durch. Zwischen den beiden Fäden wird der Einstich gemacht, durch welchen man die zur Uebertragung von Blut bestimmte Canüle in das Venenrohr und zwar centralwärts einführt. Während die Canüle eingeführt wird, hält man das Zuströmen von peripherem Venenblut durch Emporheben des peripheren Fadens ab.

§. 76. Die Ligatur der Arteria cubitalis ist eine sehr einfache Operation. Man führt einen Schnitt in der Ellenbeuge am inne-

ren Rand der Bicepssehne, derselbe dringt allmälig durch die Haut und den darunter liegenden Fascialfortsatz des Biceps mit Schonung der subcutanen Venen vor. Man findet die Arterie direct am inneren Rand der Bicepssehne in Begleitung von zwei Venen; der Nervus medianus, welcher von der Arterie ab mehr nach dem Condylus internus hin liegt, ist dabei leicht zu vermeiden.

Die Besprechung der Gelenkverletzungen verschieben wir auf den folgenden Paragraphen.

B. Entzündliche Processe der Ellbogengegend.

1. Das Ellbogengelenk.

§. 77. Wir haben bereits bei der Besprechung der Gelenkfracturen hervorgehoben, wie dieselben sehr häufig den Anlass zu entzündlichen Processen des Ellbogengelenks geben. Der Bluterguss, welcher in die Synovialis erfolgt, der Reiz, welchen dislocirte Fragmente der Gelenkkörper, besonders bei mangelhafter Sorge für Ruhigstellung des Gelenks, ausüben, geben gar häufig den Anlass zu bald leichten, bald schweren Gelenkentzündungen. In den leicht verlaufenden Fällen gesellt sich zu dem Bluterguss ein seröser, und meist kommt es dann auch zu Wucherungen der Synovialis, zu Gelenkpannus, und bei mangelhafter Behandlung zu partiellen Synechien im Gelenk. Zuweilen entwickelt sich auch auf dem Boden der Verletzung eine granulirende, fungöse Synovitis mit allen ihren Folgen. Finden Gewalteinwirkungen statt in ähnlicher Art wie die sind, welche zu Luxation führen, und erschöpft sich die Gewalt, z. B. die Hyperextension, ehe die Gelenkflächen sich abhebelten, so bedingt eine solche Distorsion, eine Verstauchung des Gelenks ebenfalls meist einen intraarticulären Bluterguss und die Behandlung muss auch hier dafür sorgen, dass sich keine der functionell bedenklichen Entzündungen des Gelenks entwickeln. Das Gleiche findet bei den verschiedenen Luxationen statt.

Wie sich hier aus der subcutanen Verletzung doch meist die milderen Formen der Gelenkentzündung herausbilden können, so führen complicirte Fracturen und Luxationen oft in directer Weise die schwersten Formen, die Gelenkeiterung, die Verjauchung des Gelenks herbei. Bei den Luxationen haben wir als seltene Complication erwähnt, dass der Humerus in der Ellenbeuge die Weichtheile zu perforiren vermag. Dasselbe kann auch geschehen bei einer Fractur direct oberhalb der Condylen, welche nicht selten mit Gelenkverletzung complicirt ist. Oefter freilich sind die directen Zertrümmerungsbrüche des Ellbogens durch schwere Gewalteinwirkung solche, welche das Gelenk breit eröffnen, die Gelenkweichtheile zertrümmern und durch die Splitter der Gelenkkörper, welche in die zertrümmerten Weichtheile hineingetrieben werden, die Gefahr der Eröffnung des Gelenks ganz erheblich steigern. Manche Gelenkfracturen, welche durch directe Gewalt verursacht werden, so besonders die Fractura olecrani, führen noch secundär zu Gelenkeiterung, indem die Weichtheile, welche den Stoss zunächst erlitten, brandig werden. Auch in einem Fall, welcher primär nur einen Bluterguss des Gelenks herbeigeführt hatte, erlebte ich eine grangränöse Zerstörung der Weichtheile und der Kapsel auf der Hinterseite und consecutive Gelenkeiterung. Ebenso kommen zuweilen Hieb- und Stichverletzungen des Gelenks vor, welche mit vollkommener Beweglichkeit ausheilen können.

Ganz besonders häufig aber werden solche Verletzungen herbeigeführt durch Schuss. Die Schusswunden des Gelenks durch Gewehrprojectile bieten nur in den seltenen Fällen diagnostische Schwierigkeiten, in welchen das Geschoss entfernt vom Gelenk eingedrungen war, am Vorderarm, am Oberarm, und entweder ausgedehnte Verletzungen der Knochen bis in das Gelenk bedingt hat, oder wohl auch bis zum Gelenk hin nur eine Weichtheilwunde machte, dann aber den Process. coronoideus, den Radiuskopf oder auch den Humerus, wenn nicht alle

Gelenkkörper fracturirte. Die meisten Ellbogenschüsse dagegen sind direct das Gelenk treffende, und sie sprengen bald nur einen Condylus, das Olecranon ab, bald machen sie quere oder längs verlaufende, das Bereich des Gelenks überschreitende Fracturen oder sie führen ausgedehnte Splitterung und Zertrümmerung herbei. Blosse Kapselverletzungen oder auch solche mit Contousionirung der Knochen sind verhältnissmässig selten. Mit seltener Ausnahme führen alle diese Verletzungen, wenn sie nicht bald antiseptisch behandelt werden, zu schwerer Gelenkeiterung und paraarticulärer Phlegmone. Dass auch die verhältnissmässig leichten Gelenkverletzungen, welche nicht antiseptisch behandelt wurden, so oft zu schweren Wundcomplicationen führen, das liegt wohl zum Theil in dem anatomischen Bau des Gelenks, der straffen Anordnung der Bänder, dem Abschluss desselben nach hinten durch das Olecranon, dem dicken Muskellager der Beugeseite, welches der freien Drainirung des Gelenks um so mehr hinderlich ist, als hier auch noch die Brachialarterie und der Mediannerv liegen, begründet (Langenbeck). Aber auch die Complicationen, die leicht stattfindende Verletzung des stark exponirten Ulnarnerven, der Brachialarterie, des Mediannerven machen die Prognose vielfach recht ungünstig.

Mach Billroth ergiebt eine Berechnung, welche sich auf die Mortalität der Ellbogenschüsse aus verschiedenen Kriegen bezieht, etwa 23,9 pCt. Diese Berechnung rechtfertigt allerdings nicht Larrey's Ausspruch, dass die Ellbogenverletzungen eine schlechtere Prognose geben, als die des Schultergelenks; denn L. berechnet die Mortalität der Schultergelenksschüsse auf 42,9.

Es mag doch wohl so sein, dass die ausgedehnten Comminutivfracturen in der Regel zu schwerer articulärer und paraarticulärer Phlegmone führen, während die einfachen Gelenkbrüche besonders dann Anlass zu besserer Prognose geben, wenn eine breite Eröffnung auf der Hinterseite des Gelenks mehr nach dem inneren Condyl. hin gelegen, bei Verletzung des Olecranon oder auch des Condylus internus, einen freien Ausfluss möglich macht. Einzelne Kriegs- und Friedensbeobachtungen, ebenso wie verschiedene Schussverletzungen der gedachten Art, scheinen mir diese Annahme zu rechtfertigen. Selbstverständlich darf das Projectil nicht im Gelenk zurückgeblieben sein.

Verletzungen der letztgedachten Art führen in der Folge, wenn nicht zur Ausheilung in Ankylose, so doch zu erheblicher functioneller Beschränkung, selten nur zu ganz freier Brauchbarkeit des Gelenks, während die schweren Verletzungen mit Zertrümmerung der Gelenkenden, wenn nicht durch die Folgen der Eiterung zum Tod, so doch erst nach langdauernder Eiterung und Ausstossung der Splitter zu Heilung in Ankylose führen. Nicht gerade häufig tritt in diesen Fällen Schlottergelenk ein.

§. 78. Die traumatische Entzündung des Gelenks, wie dieselbe durch Fractur herbeigeführt werden kann, beschränken wir durch den alsbald angelegten Gypsverband. Wir haben dort bereits über die Methode des Verbandes, die Stellung der Extremität, die Dauer, bis zu welcher ein Verband liegen soll, und den Wechsel der Stellung bei dem folgenden Verband das Nöthige gesagt. Besonders bei Kindern sollen wenigstens in der vierten Woche Gelenkbewegungen beginnen. Bei den Distorsionen und Luxationen beschränkt man sich meist auf Feststellung des Armes in rechtwinkliger Stellung durch Mitella, es ist jedoch rath-

sam, auch hier, insofern eine ausgedehnte Zerreissung des Gelenkapparates und ein stärkerer Bluterguss stattfand, wenigstens für kurze Zeit einen fixirenden Verband anzulegen.

Wenn schon in früherer Zeit mit Hautverletzung complicirte Fracturen und Luxationen, nachdem die Reposition stattfand, öfter mit glücklichem Ausgang für das Leben und die Function des Gliedes ohne operativen Eingriff geheilt wurden, so haben sich die günstigen Resultate seit Einführung des Lister'schen Verbandes entschieden gehäuft, und es giebt wohl jetzt kaum eine grössere Klinik, welche die Casuistik in dieser Richtung nicht leicht vermehren könnte. Ich erachte, dass man in diesen Fällen primär nur dann operiren soll, wenn bei gleichzeitiger Verletzung der Brachialis sich bald Zeichen von Brand an der Extremität einstellen. Hier kann selbstverständlich nur Amputatio humeri in Frage kommen. Eine sehr erhebliche Splitterung der abgebrochenen Gelenkenden würde jedoch ebenfalls, wenn die Gelenksplitter ganz oder fast ganz gelöst wären, eine Entfernung derselben und Glättung der Enden resp. eine partielle oder totale Resection nöthig machen.

Auch die Schussverletzungen des Ellbogengelenks verlangen in der Folge gebieterisch die conservirende Behandlung unter antiseptischen Cautelen. Nur die ganz schlimmen Zertrümmerungen des Gelenks sammt Weichtheilen fallen der Amputation anheim, während die übrigen, in soweit man antiseptisch verfahren kann, conservativ behandelt werden in der Art, dass man nur die ganz abgesprengten Trümmer der Gelenkenden entfernt, an passender Stelle Drainlöcher anlegt, die gesammte Wundhöhle desinficirt, wie bei jeder complicirten Fractur. Nur dann, wenn man im Kriege den Verletzten für längere Zeit von jeder Behandlung fern wüsste, wenn man nicht im Stande wäre auf irgend eine Art antiseptisch zu verbinden, müsste die Frage erwogen werden, ob es nicht für das Leben der Verletzten besser wäre, noch eine Anzahl mehr von solchen Verletzten zu amputiren, und bei einem Schuss, welcher nur das Gelenk eröffnet oder auch die Knochen, aber nicht in erheblicher Weise, verletzt hat, zu reseciren. Erhebliche Eiterung mit Senkungen und hohem Fieber kann übrigens auch heute noch in derselben Weise die Frage der Resection oder der Amputation stellen lassen, als dies in den letzten Kriegen der Fall war. Wir kommen auf die Frage der Endresultate der Resection in diesen Fällen noch zurück und lassen hier nur einige Zahlen, welche sich auf die Mortalität ohne Antisepsis Operirter beziehen, folgen. Nach Billroth's Zusammenstellungen ergab die Resection des Ellbogengelenks im Kriege eine Mortalität von 20,6 pCt., die Amputation des Oberarms lieferte 33,3 pCt. Todte. Aehnlich gestalten sich auch die Zahlen anderer Chirurgen, welche entsprechende Zusammenstellungen machten. Doutrelepont berechnet die Mortalität der Resection auf nur 12 pCt. Salzmann auf 18,32 bei 35,9 pCt. nach Amputatio humeri. Dominik hat mit Zugrundelegung der Ergebnisse des deutsch-französischen Kriegs und zwar vorzugsweise der deutschen Zahlen, neuerdings die Mortalitätsstatistik berechnet. Zunächst stellte er nach

früheren Zahlen vor 1870 fest, dass die conservirend exspectative Behandlung 46,8 pCt., die Resectionsbehandlung 21,1 pCt., die Amputationsbehandlung 33,3 pCt. Mortalität ergeben habe. Dagegen berechnete er die Mortalitätsstatistik für Resection aus dem deutsch-französischen Krieg auf 23,8 pCt., die Amputationsstatistik auf 38 pCt. Eine Statistik des Verlaufs der schlimmen Fälle von Ellbogenschüssen ohne Operation aus den letzten Kriegen sind wir bis jetzt nicht im Stande zu geben, weil gerade für dieses Gelenk die Ausübung der Resection zur Regel geworden war. Hier haben die bis jetzt aufgestellten Zahlen (62 pCt. Deme, Salzmann 60 pCt.) sicherlich keinen Werth. Allein jeder Chirurg hat wohl für diese Fälle den Eindruck gewonnen, dass sie Larrey's Ausspruch fast rechtfertigen: die Gelenkschüsse des Ellbogens mit schwerer Zertrümmerung geben, wenn auch nicht eine schlechtere, so doch gewiss kaum eine viel bessere Prognose als die Schulterschüsse. Nach dem, was wir bis jetzt wissen, scheint ohne Antisepsis die Lebensgefahr doch entschieden geringer zu sein bei der Ausübung der Resection.

Hieb- und Schnittwunden des Gelenks behandeln wir primär durch Naht bei Feststellung des Gelenks. Tritt Eiterung ein, so sorge man für Drainirung durch eine Oeffnung auf der Hinterfläche nach innen vom Triceps unter Lister'schem Verband. In mehreren Fällen gelang mir die freie Entleerung am besten durch verticale Suspension des Armes. Hier kann nur ausnahmsweise die secundäre Resection in Frage kommen.

§. 79. Der acute Hydrops des Ellbogengelenks wird nicht sehr häufig beobachtet. Ich sah ihn mehrfach auftreten im Gefolge von Distorsion des Gelenks. Auch nach Stichverletzung und Schnitt entwickelt sich zuweilen ein acuter Hydrops, welcher freilich, wenn nicht rechtzeitig behandelt, rasch in Vereiterung des Gelenks übergeht. Die Flüssigkeit dehnt zunächst den Theil der Kapsel aus, welcher auf der Aussenseite des Olecranon liegt, zwischen ihm und Capitulum radii. Ausserdem aber zeigt sich nach und nach breiter werdende Schwellung unter und zu beiden Seiten der Tricepssehne, oberhalb ihrer Insertion. Die functionelle Beschränkung äussert sich darin, dass die Extreme der Streckung und Beugung bald wegfallen. Der Arm befindet sich in stumpfwinkliger Beugung und kann nicht gestreckt und auch nicht rechtwinklig gebeugt werden. Pro- und Supination erfahren wechselnde Beschränkung. In einem Falle sah ich dabei unvollkommene Luxation des Radius nach vorn. Viel seltener als an anderen Gelenken entwickelt sich am Ellbogen ein chronischer Hydrops, und zumal sehr erhebliche Ausdehnungen des Gelenks bekommt man nur selten zu sehen.

Auch die spontan acute eitrige Entzündung am Ellbogengelenk ist eine seltene Krankheit. Sie begleitet zuweilen eine Osteomyelitis des Humerus oder tritt als Theilerscheinung von Infectionskrankheiten (Pyaemie, Septicaemie, Gonorrhoe) ein. In anderen Fällen ist ihre Aetiologie unbekannt. Auch hier zeigt sich die Gelenkschwellung zunächst an den oben bezeichneten Stellen. Meist kommt bald paraarticuläre Phlegmone hinzu und der Eiter perforirt die Kapsel. Die Fistelöff-

nungen liegen hier wie bei den noch zu besprechenden chronisch eitrigen Perforationen seltner an der Beugeseite des Gelenks. Am häufigsten scheint Durchbruch der Kapsel, besonders bei den chronischen Formen, an der oben bezeichneten Stelle, zwischen Radius und Olecranon einzutreten. Sodann findet man auch öfter Fisteln zu beiden Seiten der Tricepssehne oder in der Gegend des Condyl. internus.

Aber es kommen auch Perforationen nach weitgehenden Senkungen vor, so dass bei einer acut entstehenden Entzündung, bei welcher die Phlegmone sich rasch über den Arm ausbreitet, die Diagnose aus der Lage der Fisteln schwierig werden kann. Am Vorderarm wandert die Phlegmone entsprechend den Muskeln, welche den Radius bedecken, und kann hier erst an der Hand die Oberfläche erreichen. Auf der Rückfläche des Oberarms geht die Ausbreitung in der Bindegewebsscheide des Triceps vor sich und die Perforation findet am Rand desselben, meist am inneren, bald näher dem Ellbogen, bald näher der Schulter statt. Diagnostisch kommen hier die Fisteln in Frage, welche nach Senkung aus den Schleimbeutelabscessen (chronischer Art) des Olecranon zurückbleiben (siehe §. 82).

Die eitrige Entzündung des Ellbogengelenks verläuft im Anfang besonders mit erheblichen Schmerzen und zuweilen mit hohem Fieber. Beides ist anatomisch bei der beschränkten Ausdehnung des Kapselraums und der zum Theil sehr straffen Wandung desselben wohl begreiflich. Die Gefahren liegen in der paraarticulären Phlegmone. Verhältnissmässig mild verlaufen oft die metastatischen Formen. Bei den übrigen ist die functionelle Prognose stets zweifelhaft. Bei längerer Dauer tritt Knorpelulceration und Caries superficialis ein, und die Ausheilung, wenn nicht in Ankylose, so doch mit erheblicher Bewegungsbeschränkung ist noch als günstiges Resultat zu betrachten.

Spontan oder im Anschluss an leichte Verletzungen, besonders bei scrophulösen Kindern und bei tuberculösen älteren Personen stellt sich häufiger Tuberculose (granulirende fungöse Entzündung, der alte Tumor albus des Gelenks) ein.

Nach Billroth's Zusammenstellungen fand sich unter 1996 Fällen von Caries der verschiedenen Skelettabschnitte der Ellbogen 93 Mal betroffen. 239 Mal waren die Knochen des Kniegelenks, 198 Mal die der Hüfte, 150 Mal die des Fusses, 41 Mal die des Handgelenks und 28 Mal die der Schulter betroffen. Unter den grossen Gelenken käme also das Ellbogengelenk in Beziehung auf die Häufigkeit der zu Caries führenden Erkrankungen an 4ter Stelle.

In ziemlich vielen Fällen entsteht primär eine oder mehrere Herderkrankungen in den Gelenkkörpern. Die Gegend der Epiphysen, der sich an sie anschliessende epiphysäre Theil der Gelenkkörper, ist relativ häufig befallen. Im Olecranon sieht man erbsen- bis bohnengrosse und noch grössere, mit malacischer Granulation oder mit solcher und käsigem Eiter gefüllte Hohlräume. Innerhalb der malacischen Granulation finden sich reichliche miliare Knötchen. Mit dem Durchbruch des Herdes durch den Knorpel nach dem Gelenk entsteht die allgemein tuberculöse Synovitis und es ist also vielfach lediglich von der etwas weiter vom Gelenk entfernten Lage abhängig, ob aus der primären Knochenerkrankung nur eine solche oder eine diffuse Erkrankung des Gelenks wird. Zumal die Erkrankungen am Gelenkende der Ulna verlaufen recht häufig noch intraarticular, oder sind durch unsre Heilbestrebungen intraarticulär zu beschränken. Auch der Epiphysentheil des Humerus zeigt oft die gleichen Herderkrankungen. Oft handelt es sich nur um eine Herderkrankung, während in anderen Fällen sofort 2 und mehr Herde sich ausbilden. (Siehe Fig. 15.)

In anderen Fällen entwickelt sich die fungöse Synovitis primär und sie geht erst auf dem Wege der Insertion der Kapsel auf den Knochen über. Die granulirende Ostitis führt darauf zu Zerstörung des Knorpels. Der letztere wird meist

Fig. 15.

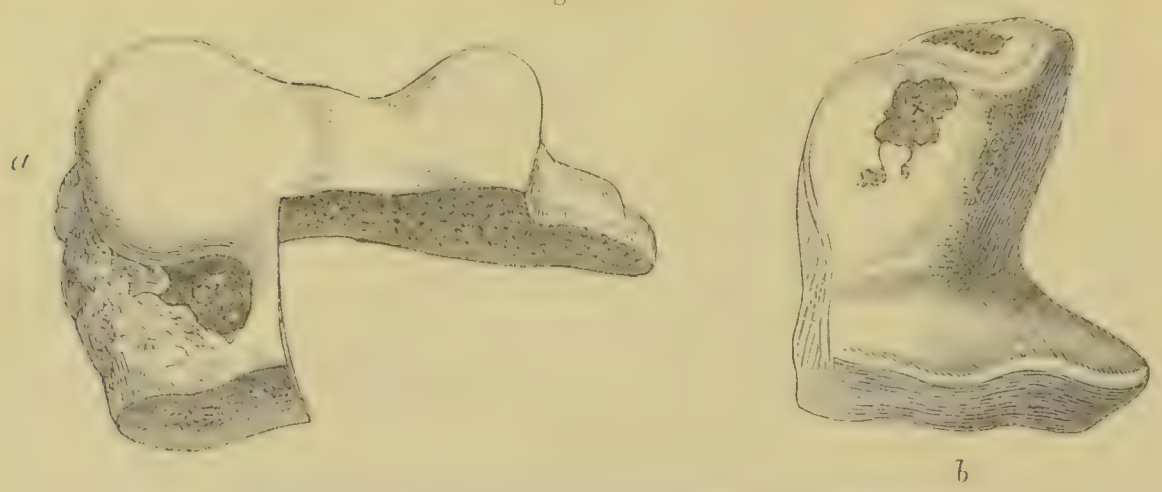

Herderkrankungen (granulirend tuberculöse Ostitis) der Gelenkkörper.
a. Bei × in das Gelenk perforirter Herd des Condyl. externus.
b. Bei × in das Gelenk perforirter Herd des Olecranon.

zunächst zerstört von den Stellen aus, welche schon normaler Weise Knorpeldefecte zeigen, weil hier der Schluss des Gelenks kein vollständiger ist, so besonders von der in der Nähe der Basis des Olecranon. (Siehe §. 59.)

Zuweilen ist die Eiterung bei diesen Processen ganz gering, es entwickelt sich bei der Erkrankung des Gelenks lediglich die theils tuberculöse, theils fungöse Granulation, während in anderen Fällen partielle, oder über das ganze Gelenkgebiet ausgedehnte Eiterung eintritt. Später kommt in der bekannten Weise Zerstörung der Knochenoberfläche hinzu. Die Fisteln bilden sich meist an den oben erwähnten Stellen. Leicht kommt es bei den fraglichen Processen von den Fisteln aus zu ausgedehnter tuberculöser Geschwürbildung der Weichtheile.

Das Gelenk schwillt, oft nach einer ganz leichten Verletzung, welche gar nicht im Verhältniss steht zu der Schwere der Erkrankung, allmälig an. Dass tuberculöse Gelenkerkrankung nach schwereren Verletzungen, nach Fracturen zumal öfter eintritt, kann ich wenigstens aus meiner Erfahrung nicht bestätigen. Ist die Synovialis erst erkrankt, so pflegt am markantesten die elastische Schwellung an der oben bezeichneten Stelle zwischen Radiuskopf und lateralem Rand des Olecranon zu sein. Bald verbreitet sie sich auch auf die hintere Fläche oberhalb des Olecranon unter und zu beiden Seiten der Tricepssehne. Auch die Gegend des Sulcus für den Ulnarnerv ist geschwollen. Da meist bald die Muskeln am Oberarm und Vorderarm abmagern, so bekommt das ganze Gelenk mehr und mehr die Form einer Spindel. Fisteln entstehen hinten zwischen Radius und Ulna, sodann hinter dem Condylus internus, öfter auch bei mehr Eiter an den oben gedachten Stellen und der hinteren Fläche des Oberarms.

Die primär ostalen Processe zeichnen sich meist dadurch aus, dass der Knochen frühzeitig schmerzhaft ist, dass z. B. das Olecranon, die Condylen druckschmerzhaft werden, und auch die Bewegung in den extremen Gebieten durch Schmerz leidet, während eigentliche Gelenkschwellung noch gering ist, oder ganz fehlt. Nur ein leichtes Oedem an der Stelle der Ostitis leitet zuweilen die Diagnose, und zuweilen entwickelt sich in der Gegend des Knochenherdes ein localisirter kalter Abscess. Zumal an der Ulna, aber auch am Radius von Kindern kann man solche Abscesse nicht selten nachweisen und sie sind für die Wahl der Therapie von grosser Bedeutung.

Die Function des Gelenks ist fast immer mehr weniger erheblich

geschädigt. Dasselbe steht in wechselnder Flexion und kann meist, so lange keine erheblichen Veränderungen der Gelenkkörper bestehen, noch um einige Grade flectirt werden. Pro- und Supination sind fast immer früh in erheblicher Weise beschränkt. Spontanluxation wird noch am ehesten am Radiuskopf beobachtet.

Es giebt sehr rasch verlaufende Fälle von fungöser Entzündung am Ellbogengelenk mit früher Destruction der Knochen- und Weichtheile, in anderen Fällen bleibt die Schwellung gering und es dauert lange Zeit ehe sich Fisteln bilden oder es tritt wohl auch Ausheilung in mehr weniger contracter Stellung ein. Sind Fisteln da, so ist es mindestens unberechenbar, ob Ausheilung zu erwarten ist. Hier pflegt bei Kindern die Prognose immerhin noch besser zu sein, als bei Erwachsenen. Selbstverständlich richtet sich dieselbe, abgesehen von einer richtigen Beurtheilung der localen Verhältnisse nach dem Allgemeinbefinden, dem Vorhandensein etwaiger Veränderung innerhalb der Lungen, der Erkrankung von Nieren, Leber und Milz u. s. w.

Neben den tuberculösen Gelenkentzündungen sind noch die luetischen zu berücksichtigen. Wir sehen hier ab von den Formen, bei welchen sich mit synovialen gumatis ein Hydrops des Gelenks bildet und weisen nur auf die wesentlich congenitalen Veränderungen hin, welche von der wachsenden Zone der Gelenkenden der Knochen ausgehen, indem sich in der Gegend der Epiphyse weiches Granulationsgewebe bildet, so dass es zu Epiphysenlösung kommen kann. Meist schwellen die Knochen dabei an, es gesellt sich Eiterung hinzu, der Eiter durchbricht den Gelenkknorpel und nun entsteht eine chronische Gelenkentzündung, deren Unterscheidung von der tuberculösen Form zumal dann sehr schwierig sein mag, wenn nicht anderweitige Symptome von Lues gleichzeitig vorhanden sind.

§. 80. Der Hydrops des Ellbogengelenks wird mit localen Reizmitteln — dem Vesicator, Tinct. jod. — behandelt. Sicherer noch wirkt meist starke Compression des Gelenks mit wollener Binde oder durch Heftpflasterstreifen. In letzterem Fall muss der Vorderarm bis zur Hand eingewickelt, die Extremität hochgelagert oder vertical suspendirt werden. In der gleichen Art werden auch catarrhalische Entzündungen des Gelenks, wie sie zuweilen in metastatischer Form oder bei Erysipelen, welche über das Ellbogengelenk hinwandern, eintreten, durch Compression behandelt. Tritt bei der Anwendung dieses Mittels die Heilung nicht ein, so punktirt man das Gelenk und spritzt 3proc. Carbolsäurelösung, in ganz renitenten Fällen Tinct. jod. ein. Die Injection wird unter antiseptischen Cautelen gemacht (ausgekochte Spritze u. s. w.) und nach derselben wird das Gelenk für einige Tage in antiseptischen Stoff eingewickelt, damit durch den Stichkanal keine Infection hinzutrete. Später folgt leicht comprimirende Einwicklung.

Schwere eitrige Entzündung des Gelenks muss zunächst durch Incision behandelt werden. Am vortheilhaftesten sind Schnitte, welche auf der Hinterfläche des Gelenks, auf der inneren Seite der Tricepssehne liegen. Dazu kann unter Umständen noch eine Incision auf der Aussenseite der Sehne nöthig werden. Dann legt man ein Drainrohr

quer durch das Gelenk. Oefter ist auch eine Incision zwischen Radius und Olecranon zweckmässig. In die Incisionsöffnungen werden nach Ausspülung des Gelenks mit Carbollösung Drainagerohre eingeführt und der nach Lister'scher Methode verbundene Arm suspendirt oder auf Kissen gelagert. Paraarticuläre Senkungen müssen selbstverständlich ebenfalls früh eröffnet werden. Sind die Verhältnisse nicht so, dass man antiseptisch behandeln kann, so lässt man die Gegend des Gelenks und der Fistelöffnungen offen. Dann eignet sich bald am besten einfache Lagerung, bald Gypsverband in nahezu rechtwinkliger Stellung, in andern Fällen horizontale Suspension. Zuweilen folgt rasche Abschwellung des Gliedes und bessere Eiterentleerung bei verticaler Suspension.

Tritt bei dieser Behandlung kein Fieberabfall ein, bleibt die Eiterung erheblich oder vermehrt sie sich und wird jauchig, treten immer neue Senkungen ein, so haben wir in der Resection ein Mittel zur directen Ableitung des Eiters unter einfacheren Ausflussverhältnissen. Nur bei ganz ausgedehnter Jauchung älterer Individuen, besonders wenn etwa schon vorher Schüttelfröste eingetreten waren, würde man sich zur Amputation des Humerus entschliessen.

Die tuberculösen (chronisch-fungösen und fungös-eitrigen) Entzündungen sind durch Ruhigstellung des Arms in rechtwinkliger Stellung, durch Compression mit Heftpflasterverband zu behandeln. Tritt unter solcher Behandlung nicht nach verhältnissmässig kurzer Zeit Besserung ein, nimmt die Schwellung zu oder bilden sich Fisteln, so rathen wir die conservative Behandlung zu verlassen. Bei jeder derartigen Erkrankung hat man zunächst danach zu suchen, ob nicht locale Herde am Knochen auffindbar sind, durch deren Beseitigung man die Verallgemeinerung der Entzündung auf das Gelenk hintanzuhalten vermag. Wir haben schon darauf hingewiesen, dass zumal am Olecranon aber auch unterhalb des Radiuskopf wie oberhalb der Condylen — hier ist zumal seitlich im Epicondylus internus eine oft befallene Stelle — Herderkrankungen vorkommen, welche sich theils durch locale Empfindlichkeit, theils durch einen weichen Granulationsherd oder einen kalten Abscess kenntlich machen. Nachdem der Arm blutleer gemacht ist, muss auf die betreffende Stelle eingeschnitten, der Abscess gespalten werden. Man räumt dann zunächst die tuberculöse Granulation weg und sucht den Gang nach dem Knochen auf, bald liegt der kranke Knochen direct vor, bald muss man den Gang zu ihm hin erst mühsam suchen. Dann wird der Herd mit dem scharfen Löffel ausgekratzt, die Umgebung auch wohl noch mit dem Meissel von Krankem befreit; den tuberculösen Sequester, welcher durch weisse Farbe kenntlich ist, hebt man mit dem Elevator, mit dem Meissel heraus und schlägt die Umgebung desselben im Gesunden mit dem Meissel fort, selbst auf die Gefahr hin, ein Loch in das Gelenk zu schlagen. Man füllt dann die tuberculöse Höhle mit Jodoform aus, drainirt und verbindet antiseptisch. Unter dem Schutze der Jodoform bei der Nachbehandlung vermag man aber diese Therapie noch viel weiter auszudehnen. Ich habe wiederholt letzter Zeit bereits intraarticuläre Herde mit grossen Schnit-

ten aufgesucht, sie entfernt, die fungöse Granulation in der Umgebung mit der Scheere weggeschnitten, dann Jodoform in das Gelenk gestreut, gut drainirt und antiseptisch verbunden, und dabei gute Erfolge gesehen nicht nur bei Kindern. Das Jodoform wird wohl überhaupt, wenn man nur durch Gelenkschnitt in der Lage ist, das Kranke blosszulegen und zu entfernen, die Resection bei allen tuberculösen Gelenken, zumal aber beim Ellbogengelenk in den Hintergrund drängen. Wenn man freilich die tuberculöse Granulation nicht gründlich entfernen kann, so wird immerhin der Resection ihr Recht bleiben, welche also für alle schlimmen Fälle entschieden indicirt ist.

Die luetische Form der Gelenkentzündung muss zunächst mit antiseptischen Mitteln, ausserdem aber local in ähnlicher Art wie die Gelenktuberculose durch Ausschaben, durch Resection etc. behandelt werden.

Bei allen den verschiedenen Leiden des Ellbogengelenks, welche Contractur oder Ankylose erwarten lassen, empfiehlt es sich, dass man das Glied in mindestens rechtwinkliger Beugung im Gelenk fixire. Ein gerad steifer Ellbogen ist für den Träger eine Last. Die Beseitigung einer Contractur oder Ankylose in gedachter Stellung muss auf dem gewöhnlichen Wege, am besten wohl durch der Hände Druck in Chloroformnarcose versucht werden. Nach der rechtwinkligen Beugung ist ein feststellender Verband anzulegen. Zuweilen gelingt es auch, durch allmälig ausgedehntere passive Bewegung ein Gelenk zu beugen und zugleich die Streckfähigkeit zu erhalten. Auch durch Apparate, analog den am Kniegelenk gebrauchten, vermag man Contracturen der Ellbogen zu strecken. Eine besonders zweckmässige derartige Schiene hat letzterzeit Bidder angegeben. Steife Ankylose in streck- oder stumpfwinkliger Stellung soll durch Resection beseitigt werden. Eine andere Frage ist die, ob es erlaubt ist, ein steif rechtwinkliges Gelenk zu reseciren, in der Idee ein bewegliches zu erzielen. Wenn ein solches Vorgehen auch zuweilen brillante Erfolge herbeigeführt hat, so ist doch im Allgemeinen nicht dazu zu rathen, da man nicht sicher sein kann, nach der Operation wieder eine Ankylose, oder bei reichlicher Excision gar ein Schlottergelenk eintreten zu sehen. Vogt macht auf die zuweilen vorkommenden myogenen Contracturen des Musc. biceps aufmerksam, deren Ursache zuweilen unbekannt, zuweilen in einer syphilitischen Myositis gesucht werden muss. Neben mechanischer Behandlung ist in solchen Fällen specifische Cur indicirt.

§. 81. Deformirende Arthritis kommt im Ellbogengelenk nicht selten vor. Man sieht sowohl das Ellbogengelenk bei der allgemeinen polyartikulären Form erkranken, wie man auch die monoarticuläre Form nicht selten beobachtet. In der Häufigkeitsscala kommt es etwa in dritter Linie (Hüfte, Knie, Ellbogen). Während die erstere Form, nachdem längere Zeit Bewegungshemmung in verschiedenen Richtungen vorausging, sich durch Schwellung der Gelenkenden, besonders frühe durch Schwellung der seitlichen Begrenzung des Radiuskopfs, kenntlich machen, ist die monoarticuläre Form, welche wesentlich nach Gelenktraumen mit deformer Heilung folgt, meist auch noch durch die traumatische Deformität des Gelenks complicirt. Sie verbindet sich fast immer mit theils ganz freien, theils dünn gestielt aufsitzenden Gelenkkörpern. Uebrigens hat man auch Gelenkkörper im Ellbogen beobachtet,

welche ziemlich zweifellos durch Absprengung von Theilen des Knorpelrandes, eines seitlichen Theils des Radius, der Fossa sigmoidea ulnae entstanden waren (Weichselbaum). Freie Körper kommen überhaupt nach dem Knie am häufigsten im Ellbogengelenk vor. Sie pflegen am leichtesten zwischen Radius und lateralen Rand der Ulna nachweisbar und auch von hier aus am besten operirbar zu sein (Lister) sches Operationsverfahren).

§. 82. In der Umgebung des Ellbogengelenks entwickeln sich zuweilen entzündliche Processe von bestimmten Theilen aus. In dem lockeren Zellgewebe findet sich auf dem Olecranon ein ziemlich grosser individuell in seiner Ausdehnung jedoch wechselnder Schleimbeutel. Diese Tasche findet sich constant bei Kindern und Erwachsenen. Dagegen ist der Schleimbeutel, welcher in der Tiefe zwischen Insertion der Tricepssehne und dem Olecranon liegt inconstanter, und nicht einmal in allen Leichen Erwachsener nachweisbar (Gruber). In beiden Schleimbeuteln kommen die bekannten entzündlichen Processe acuter und chronischer Art vor, doch ist am häufigsten der oberflächliche von einer acuten Entzündung betroffen, die sich an eine Verletzung, an einen Furunkel u. s. w. anreiht. Bald bildet sich ein Abscess nachdem eine diffuse Röthe und Schwellung der hinteren Ellbogengegend vorausging. Schwerere Erscheinungen macht die Entzündung des tiefen Schleimbeutels. Die Bursitis acuta olecrani zeigt sich als eine Phlegmone, welche sich von der Spitze des Olecranon, entsprechend der Ausstrahlung der tiefen Fascie, radienartig auf der Rückfläche des Armes, besonders nach dem Vorderarm hin ausbreitet. Zuweilen kommt der Eiter erst fern von der Bursa am Oberarm, am Vorderarm zur Perforation. Ein früher Einschnitt auf die Tuberositas des Olecranon beseitigt meist rasch die Symptome. Man wäscht den Abscess mit desinficirenden Flüssigkeiten aus und legt einen antiseptischen Verband an.

Die Hygrome und Haematome der Bursa olecrani sind ebenfalls nicht ganz selten und zumal bei solchen Leuten, welche bei ihrer Arbeit die Ellbogen vielfach anstemmen, als mehr weniger ausgedehnte, kugliche Geschwülste nachzuweisen. Viele dieser Geschwülste werden ohne jede Beschwerde getragen und die Träger verlangen keine Behandlung. Werden sie gross und unbequem, so versuche man Punktion mit Carbolinjection. Grosse alte, mit Fibrinablagerung und mit zelliger Wucherung der Wandung besetzte Hygrome lassen sich nur durch Spaltung, durch Abkratzen der Wandung und antiseptischen Verband beseitigen.

Nicht selten birgt sich auch unter dem Bild des Schleimbeutel-Hygroms eine andre Erkrankung. So liefert zuweilen die Arthritis ein Depot in den Schleimbeutel und füllt ihn mit knirschenden Massen. Meist kann diese Schleimbeutelgicht in Ruhe gelassen und nur wenn sie fistulös wird, müssen die Urate entfernt und der Abscess nach allgemeinen Regeln behandelt werden. Häufiger noch entwickelt sich ein Abscess in chronischer Weise auf dem Olecranon, welcher zuweilen nach einer Verletzung der Knochen entsteht und dessen Fisteln nach breiter Spaltung und Blosslegen des Olecranon, Entfernen etwaiger Granulation und Necrose heilen. Die tuberculöse, granulirende Schleimbeutelentzündung ist selten nur eine im Schleimbeutel selbst entstandene, meist ist sie von einer Herderkrankung im Olecranon abhängig, sie muss demnach durch Ausräumung des Herdes nach Spaltung und Ausschabung des granulirenden Sackes behandelt werden.

Vogt erwähnt auch noch die Erkrankung des auf der Tuberositas radii in der Ellenbeuge unter der Bicepssehne gelegenen Schleimbeutels. Durch Schwellung desselben soll Schmerzhaftigkeit bei activer Beugung im Ellbogen unter gleichzeitiger Supination der Hand hervorgerufen werden.

Der Entzündung der Cubitaldrüse haben wir bereits Erwähnung gethan. Erinnern wollen wir noch daran, dass zur Zeit, als man häufige Venaesectionen machte, die Phlebitis der Ellenbeuge ein nicht seltenes Ereigniss war.

C. Die Operationen am Ellbogengelenk.

1. Resectio cubiti.

§. 83. Wir haben bereits überall darauf hingewiesen, in welchen Fällen uns die Ellbogenresection indicirt erscheint und wollen zunächst lediglich recapituliren, dass wir die Operation indicirt halten.

1. Bei erheblichen Verletzungen des Gelenks mit multipler Absprengung von Theilen der Gelenkenden. Solche Verletzung kann eintreten bei den verschiedenen Gewalteinwirkungen, wie sie im Frieden stattfinden. Hier ist jedoch häufig die Trennung des Knochens eine solche, dass die Heilung, besonders wenn man die Fälle frisch sieht, auch ohne Resection versucht werden darf (siehe §. 78.). Zumal die complicirte Fractur des Olecranon, die Fractur oberhalb der Condylen mit Hautperforation, die Luxation mit Zutagetreten des Kopfes sind, falls die Reposition leicht gelingt und nicht anderweitige schwere Nebenverletzungen der Gefässe und Nerven gleichzeitig gefunden werden, zunächst conservativ zu behandeln. Seltener ist dazu zu rathen bei Schussverletzungen des Gelenks mit ausgedehnter Zertrümmerung der Gelenkenden. Hier soll womöglich primär resecirt werden, und ist dies nicht möglich, so wenigstens secundär, ja es kann die Nothwendigkeit zu intermediärer Resection durch acute septische Phlegmone eintreten. Dass die Gefahr der intermediären Operation, wenn man sich des antiseptischen Verfahrens bedient, keine erheblich grössere ist, als die der primären, haben Erfahrungen des letzten Kriegs gezeigt. Schon lange hat Roser für eine Reihe von Fällen und Hüter in grösserer Ausdehnung auf die Nothwendigkeit intermediärer Operation hingewiesen. Die einfachen Schnitt- und Stichverletzungen des Gelenks, ebenso wie die einfacheren Gelenkfracturen fordern nur unter bestimmten, durch die Höhe des Fiebers und die Zunahme der Eiterung bedingten Voraussetzungen die Resection. Für gewöhnlich verlangen sie, wie wir oben ausführten, nur die antiseptische Behandlung der Gelenkeiterung. Dagegen ist es entschieden gerechtfertigt, uneingerichtete Resectionen, welche die functionelle Leistungsfähigkeit des Arms sehr beeinträchtigen, zu reseciren.

2. Nach dem Vorstehenden halten wir auch nicht dafür, dass ein nicht traumatischer Gelenkabscess die Resection indicirt. Drainage des Gelenks, womöglich unter Lister oder bei offener Behandlung, sind hier zunächst zu versuchen, und nur unter den gleichen Voraussetzungen ist secundär zu reseciren, wie wir dieselben eben für die Gelenkverletzungen mit consecutiver Eiterung anführten.

3. Die tuberculöse (chronisch eitrig fungöse) Gelenkentzündung erfordert am häufigsten die Resection. Wir haben §. 80. bereits besprochen, unter welchen Voraussetzungen die locale chirurgische Behandlung der primären Erkrankungsherde, wie die diffuse Erkrankung der Synovialis mit scharfem Löffel und Meissel mit der Resection concurrirt, und haben dort betont, dass wir glauben, die Anwendung des Jodoform wird in der Folge die Resection in engere Grenzen zurückdrängen. Aber es ist schon begreiflich, dass diese Operation bei der geringen Zugänglichkeit des Gelenks doch nicht die günstigen Chancen für die Entfernung alles Kranken von Synovialis und Knochen liefert, wie die typische Resection, und deswegen möchten wir auf Grund von Erfahrungen doch davor warnen, dieselbe zu vielfach, zumal bei Erwachsenen, zu wiederholen. Leicht kann dabei die gute Zeit verloren gehen, indem nach scheinbarer Zuheilung der Fisteln ein

schleichendes Recidiv entsteht. Auch für die granulirende Gelenkentzündung ohne Fisteln, wenn sie längere Zeit allen Heilungsversuchen widersteht, haben wir die Resection empfohlen.

§. 84. Wir haben in Vorstehendem die Indicationen für Resectio cubiti so gestellt, dass daraus hervorgeht, wie wir nicht der Ansicht sind, die Operation sollte für die Zukunft einen Theil des in vernünftigen Grenzen abgesteckten Gebietes verlieren. Diese Meinung wird bekanntlich jetzt von Vielen auf Grund von Angriffen, welche besonders die Resection an Schussverletzten (siehe Schultergelenk) zu erleiden hat, verfochten. Sie kann nicht durch die Lebensgefahr der Operation bedingt sein, denn wir wiesen oben nach, dass diese gewiss geringer ist, als die nach Amputatio humeri oder nach schwerer Gelenkverletzung bei conservativer Behandlung. Die Gründe, welche Verwerfung der Operation für die Schussverletzten des Krieges nothwendig machen sollen, liegen angeblich in der mangelhaften Function des operirten Gliedes, in den functionell schlechten Endresultaten der Operation begründet.

Die Resection des Ellbogengelenks wurde seit dem Jahre 1782 ausgeführt. Besonders seit dem vierten Jahrzehnt dieses Secul. in vielen Hunderten von Fällen geübt, sind wir doch noch zweifelhaft über ihre schliesslichen Resultate. Selbst über die Schlussresultate der Operation im Frieden wissen wir noch nichts durch grosse Zahlen verlässliches. Wie an allen Gelenken, so muss man auch am Ellbogen drei verschiedene Endresultate statuiren. (Wir sehen dabei von den Fällen ab, in welchen eine Heilung überhaupt nicht zu Stande kommt, und nur die Amputation in Frage kommen kann.) Das erste ist die Ausheilung mit mehr weniger vollständiger Nearthrose, in functioneller Beziehung mit einer Beweglichkeit und Kraft des Gelenks, welche zuweilen der des normalen nahe steht. Jeder einigermassen beschäftigte Chirurg wird sich derartiger Heilungen aus eigener oder fremder Praxis erinnern. Aber nicht immer ist, wenn Beweglichkeit bleibt, diese Beweglichkeit von Vortheil für den Operirten. Unter bestimmten, zum Theil bekannten, zum Theil noch unbekannten Verhältnissen kommt es zu einer schlottrigen Verbindung. Löffler hat nicht unzweckmässig hier das activ bewegliche Schlottergelenk als das brauchbarere von dem passiv beweglichen, dem mehr weniger unbrauchbaren, unterschieden. Bei den Bewegungen, der Flexion verschiebt sich meist der Unterarm gegen den Oberarm, die Muskelwirkung wird dadurch eine vollkommen veränderte und es ist begreiflich, wie bei der mangelhaften Festigkeit des Gelenks und der dadurch veränderten Muskelwirkung die Kraft sehr verlieren und wie bei passivem Schlottern wenigstens die Leistung des Arms auf Null herabsinken kann, wenn auch meist die Hand noch brauchbar bleibt. Dazu kommt, dass gerade bei der letzten Form gern auch noch erhebliche Ernährungsstörungen des ganzen Gliedes, welche bald auf Nervenverletzung (Ulnaris), bald auf den lang dauernden Nichtgebrauch, bald auf noch unbekannte trophische Störungen reducirt werden müssen, hinzukommen. Dieser Heilungsform gegenüber ist die ankylotische Ausheilung in rechtem Winkel gewiss entschieden vorzuziehen und daher auch in der letzten Zeit, obwohl früher verworfen, von vielen Chirurgen als erstrebenswerthes Ziel bezeichnet worden.

Wir haben nun bis jetzt noch gar keine sicheren Nachweise, wie das Verhältniss dieser einzelnen Formen von schliesslicher Heilung ist. Auf jeden Fall hat man bis dahin, veranlasst durch den Eindruck, welchen eine Anzahl sehr günstiger Fälle bald nach der Operation machte, die Zahl dieser überschätzt und auch der Thatsache nicht Rechnung getragen, dass zuweilen noch in später Zeit aus einem guten, festen Gelenk eine Schlotterverbindung werden kann. Was die Operationen wegen Caries betrifft, so gewinnt man aus den kleinen Zahlen, welche bis jetzt in dieser Richtung zusammengestellt sind, nicht den Eindruck, dass die Schlotterverbindung gerade sehr häufig gewesen ist. Im Ganzen scheinen hier die Durchschnittsresultate, mässige Beweglichkeit bei festem Gelenk, Ankylose, doch in Anbetracht der verhältnissmässigen Brauchbarkeit des ohne Operation der Amputation anheimfallenden Gliedes keine schlechten, umsomehr als in einer weiteren Anzahl von Fällen die Brauchbarkeit wahrhaft vorzüglich ist.

Dem gegenüber sollen nach Hannover's Mittheilungen unter 15 wegen Schussverletzung Reseeirten 14 Schlottergelenke, und zwar unbrauchbare Schlottergelenke, nur einer ein ankylotisches Gelenk gehabt haben. Löffler stellte als das Ergeb-

niss aus dem Feldzug von 1864 fest, dass etwa 71 pCt. Schlotterglieder davon trugen. Dominik zählt unter 263 Resectionen aus dem deutsch-französischen Kriege nur 28 Fälle guter Brauchbarkeit, bei 65, also über 25 pCt., Schlottergelenken. Diese Zahlen sind wohl geeignet den Glauben zu erwecken, dass die Resectionen wegen Schussverletzung überhaupt ungünstigere Resultate geben. Forscht man, um diesen Glauben zu widerlegen oder zu bestätigen, nach den Ursachen der gedachten fehlerhaften Heilung überhaupt und darnach, ob diese Ursachen bei Schulterverletzungen oder bei den im Krieg vorgenommenen Resectionen mehr obwalten, so finden wir, was zunächst das Schlottergelenk anbelangt, dass dasselbe hervorgerufen werden kann:

1) durch mangelhafte Knochenneubildung bei ausgedehntem Substanzverlust der Knochen,

2) durch ungünstige Stellung der Knochenenden zu einander. Gleitet der Vorderarm vor dem Humerus vorbei nach vorn und oben, oder bald umgekehrt der Humerus an dem Vorderarm vorbei nach vorn und unten, so werden, falls die Muskelinsertionen erhalten waren resp. wieder angeheilt sind, selbst bei wenig ausgedehnter Resection die Gelenkknochen ihren Stützpunkt verloren haben, und folgerichtig können auch die Muskeln nicht an den Knochen als an gut gestützten Hebeln wirken. Roser sieht in dem Nachvorngleiten des Vorderarms und der dadurch aufgehobenen Wirkung des Biceps und Brachialis eine häufige Ursache des Schlottergelenks.

3) Das Gleiche wird selbstverständlich durch ausgiebige Abtrennung der Muskeln und durch Retraction derselben und Festwachsen an abnormer Stelle, z. B. des Biceps am Humerusende, herbeigeführt. Weniger wesentlich scheint eine Verkürzung des Arms zu sein. Hier hebt sich offenbar unter günstigen Umständen bald die relative Insufficienz des Muskels, welche durch seine zu grosse Länge bedingt wird.

4) Nicht selten sind paralytische Zustände des Bewegungsapparates die Ursache für das passive Schlottern. Diese können herbeigeführt werden einmal durch Nervenverletzung, sei es durch das Projectil (Ulnaris, Medianus), sei es durch das Messer des Operateurs (Ulnaris), sei es durch eine in Folge ungünstiger Benarbung eintretende Zerrung der Nerven oder in Folge von entzündlichen Wucherungsvorgängen im Neurilem (Fischer) (letzteres sind die Fälle, in welchen sich öfter trophische Störungen an der Extremität zeigen). Gewiss die häufigste Ursache dieser Paralyse ist aber die zu lang ausgedehnte Inactivität des Gliedes.

Wenn wir nun fragen, ob eine grössere Anzahl dieser Ursachen im Kriege massgebend sind, so glauben wir doch diese Frage bejahen zu dürfen. Zunächst sind diese Resectionen da häufig in sehr grosser Ausdehnung gemacht worden, wie dies die Verletzung nöthig machte, und wenn auch hier in manchen Fällen trotz der ausgedehnten Entfernung sehr ausgiebige Neubildung und ein günstiges Endresultat eintrat, so wird doch Niemand leugnen wollen, dass es für die Entstehung einer festen Gelenkverbindung sicherer ist, wenn weniger entfernt wird, da ja durch die ausgedehnte Entfernung auch selbst bei der besten Operationsmethode die günstige Insertion der abgelösten Muskeln nie zu berechnen ist. Aber die Verletzung hatte, abgesehen von den Knochen, auch weiter öfter die Muskelinsertionen und die Muskelbäuche schon vor der Operation geschädigt, ebenso wie Nervenverletzungen ja nur den Gelenkschüssen, nicht den wegen Caries zu resecirenden eigenthümlich sind. Wir brauchen also gar nicht auf die Methode der Operation als eine mögliche Ursache für das Schlottergelenk hinzuweisen in der Annahme, dass vielleicht im Kriege, weil die Operationen von weniger geübter Hand ausgeführt wurden, als die meisten Friedensoperationen, häufiger der Ulnaris verletzt, die Tricepssehne und die übrigen Muskeln quer durchschnitten, Periost- und Kapselinsertion nicht geschont würden. Denn die subperiostale Technik, d. h. die Technik, bei welcher die Muskeln und ihre Insertion nach einem Längsschnitt in Zusammenhang mit Periost und Kapsel erhalten werden, ist auch unserer Ansicht nach eins der sichersten Mittel gegen Schlotterverbindung. Wohl aber müssen wir darauf hinweisen, dass die Nachbehandlung ganz unzweifelhaft oft mangelhaft sein musste; dass Uebungen des Gelenks oft zu viel und zu früh, häufiger gar nicht gemacht wurden. Gute Nachbehandlung, rechtzeitige passive und active Uebung, Electricität u. s. w. sind aber, wie v. Langenbeck richtig hervorgehoben hat, häufig entscheidend darüber, was aus dem

resecirten Glied wird. Auch ein Schlottergelenk lässt sich übrigens mit einem guten Stützapparat meistens recht brauchbar machen.

Aus dem Vorstehenden erhellt, dass es nicht in unserer Macht liegt, manche der genannten Nachtheile von Schussverletzten, wenn wir sie resecciren, abzuwenden, dass aber gar viele bei guter Methodik und guter Nachbehandlung sich wohl beseitigen lassen. Bedenkt man aber, dass für die grosse Mehrzahl dieser Resecirten es sich nicht handeln wird um Conserviren und Resecciren, sondern um Resecciren oder Amputiren, und dass, während die Mortalitätsziffer für Resecirte niedriger ist, als die für Amputirte, doch noch ein sehr grosser Procentsatz ein leidlich brauchbares, nicht wenige ein sehr gutes Glied erhalten, so kann man wohl kaum zweifelhaft sein, dass auch in einem folgenden Krieg die Ellbogenresection mit gewisser Einschränkung in Beziehung auf die leichteren Verletzungen, welche man conservativ behandeln wird, zu Recht bestehen bleibt.

Bei dieser Besprechung haben wir noch ganz ausser Acht gelassen, dass die Angaben der im Krieg Resecirten nicht ganz zuverlässig sind, in so fern sich ihr Pensionsantheil nach dem Grad ihrer Arbeitsunfähigkeit richtet.

§. 85. Etwas zweifelhaft ist es noch, ob man partielle Resectionen des Ellbogengelenks vornehmen soll. Wir haben bereits für die fungöse Gelenkentzündung ausgesprochen, dass hier besonders bei Kindern das Ausschaben der Synovialis und der kranken Knochen mit dem scharfen Löffel meist der sofortigen Resection vorzuziehen ist. Fängt man aber bei der gedachten Krankheit einmal eine Resection mit breitem Schnitt an, so wird es sich immer empfehlen, die Oberfläche der Gelenkenden zu entfernen.

Anders steht die Frage für Verletzungen überhaupt und zumal für Schussverletzungen. Zweifellos richtig ist für sie, dass man nicht etwa hier gezwungen ist alles zu entfernen, was fracturirt ist. So würde man also in die Diaphyse des Humerus gehende Fracturen unberührt lassen können, wenn nicht einzelne Stücke der Diaphyse ganz oder fast ganz abgesprengt sind. In letzterem Fall löst man sie aus dem Periost. Auch ist es nicht nothwendig immer einen glatten Sägeschnitt des Gelenkendes zurücklassen. Wäre z. B. der Humerus schief mit Erhaltung eines Theils des Epiphysenstücks abgeschossen, so würde man sich begnügen, das abgeschossene Stück zu entfernen, und nur wenn sich die Theile schlecht legten, eine Glättung derselben vorzunehmen. Weniger einmüthig wird die Frage beantwortet, ob man, falls der Radius isolirt verletzt wäre, nur diesen, bei isolirter Verletzung der Trochlea nur diesen Theil oder den ganzen Humerusgelenkkörper u. s. w. resecciren solle. Während eine Anzahl von Chirurgen hierin Strohmeyer folgen (Roser, Fischer u. A.), indem sie gerade solchen partiellen Resectionen gute Erfolge quoad vitam et functionem nachrühmen, wird die Frage von anderer Seite in ganz entschieden verneinendem Sinn beantwortet, und besonders Hüter, welcher sich übrigens gleichfalls letzter Zeit unter der Voraussetzung der Anwendung antiseptischen Verfahrens der partiellen Resection nicht mehr ganz abgeneigt zeigt, ist gegen dieselbe aufgetreten. Auch das amerikanische Circular schreibt der grösseren Anzahl von partiellen Resectionen die grössere Anzahl von Todesfällen zu. Nach dem vorliegenden Material ist die Sache noch nicht spruchreif. Wenn aber eine Anzahl von leichten Verletzungen der Gelenkenden conservativ nach Extraction der abgeschossenen Stücke gut ausheilen, sobald man nur für möglichst freien Ausfluss und Gelenkdrainirung sorgt, so ist gewiss nicht einzusehen, warum das Gleiche nicht auch der Fall sein kann nach partiellen operativen Entfernungen von Gelenktheilen und zwar um so mehr, als der gute Erfolg von erfahrenen Chirurgen auf Grund von Erfahrungen bestätigt wird. Aber freilich wird man sich daran gewöhnen müssen, dass man in solchen Fällen eher Ankylosenheilung eintreten sieht, ein Resultat, welches wir für kein schlechtes halten.

Im Allgemeinen entfernt man durch die Resection die Gelenkenden, also das Radiusköpfchen, das Olecranon dicht unter der Gelenkfläche, den Humerus oberhalb der Condylen. Damit ist aber gar nicht gesagt, dass man nicht erheblich weiter gehen könne. Man hat bis zu 12 und 16 Ctm. entfernt und doch noch leidliche Resultate erzielt, aber selbstverständlich steigt die Lebensgefahr und die Gefahr, dass das spätere Glied unbrauchbar wird, mit der Ausdehnung der Resection.

§. 86. Wenn irgendwo, so ist es am Ellbogen geboten, die Continuität der Muskelansätze mit dem Periost und der Fascie zu erhalten, also womöglich von einem Längsschnitt die Knochen ringsherum aus ihren Hüllen bis zu der Stelle, an welcher man absägen will, herauszuschälen. Dabei sollen selbstverständlich die grossen Gefässe und Nerven geschont werden, ein Verlangen, welches nöthig macht, den Schnitt auf die Streckseite des Gelenks zu verlegen. Nur ein Nerv, der Ulnarnerv, würde, wenn man sich das Gelenk von hinten zugänglich macht, unter das Messer kommen können. Man löst ihn zunächst aus seinem Sulcus heraus und schiebt ihn sammt dem ihn umgebenden Gewebe über den Condylus internus hinweg.

Man hat früher mit complicirten Schnitten operirt und ein Theil der Chirurgen thut solches auch noch jetzt. Die H-Schnitte (Moreau), Bogenschnitte, die Basis nach oben, die Enden auf den Condylen. T-Schnitte (Liston) sind noch vielfach im Gebrauch. Man hat es wohl fast stets in der Gewalt, durch entsprechende Verlängerung des Längsschnittes, welche man während der Operation vornimmt, die Seitentheile der Knochen zugänglich zu machen. Sollte das Gelenk einmal stark geschwollen sein, so genügt ein auf die Mitte des Längsschnittes nach dem Radiuskopf hin verlaufender Hautschnitt.

Macht man die Operation mit querer Durchschneidung der Kapsel und der Muskeln, so beginnt man meist nach vollführtem Hautschnitt, womöglich in Seitenlage des Kranken, damit, dass man sich den Ellbogennerv sammt allem Gewebe, welches im Sulcus liegt, herauspräparirt in der Art, wie wir es unten noch beschreiben werden, sodann schneidet man das Gelenk quer an. Man sucht sich durch Pro- und Supination das Radiusköpfchen auf, durchtrennt das Ligam. laterale extern. und die hintere Kapselwand durch einen queren Schnitt und geht dann sofort zur Trennung der sich seitlich an das Olecranon ansetzenden Kapsel und schliesslich zur Trennung des Triceps, welcher quer mit der Kapsel vom Olecranon abgeschnitten wird, über. Sodann wird Ligament. intern. und die Muskeln von den Condylen losgetrennt und die Knochen durch Abtrennung der vorderen Wand der Kapsel an den Vorderarmknochen sägerecht gemacht. Dann trägt man vom Oberarm und schliesslich vom Vorderarm das Nöthige ab.

Wenn auch mit dieser Methode günstige Resultate erreicht werden können, so ist doch die subperiostale Resection entschieden zuverlässiger und wir sehen sie als die Normalmethode an. In ihrer Beschreibung folgen wir im Wesentlichen den von B. v. Langenbeck gegebenen Regeln.

Wenn man unter Blutleere operiren will, so sucht man zuerst, sobald die Operation vollendet ist, alle sichtbaren Gefässe in der Wundhöhle auf und bindet sie zu, dann lässt man durch einen neben dem Patienten auf einem Stuhl stehenden Gehülfen die Extremität vertical suspendiren, ein Geschäft, welches man in Ermangelung eines verlässlichen Assistenten auch durch verticale Suspension an einem Flaschenzug oder dergl. m. besorgen lassen kann, und löst jetzt erst den Schlauch. Die Blutung pflegt dann eine sehr viel geringere zu sein. Es werden jetzt spritzende Gefässe zugebunden, dann genäht und drainirt und nun wird der Arm, nachdem der Verband angelegt war, noch für die nächsten 24 Stunden steil gelagert mit erhobener Hand. Man

verbindet in solchen Fällen nach 24 Stunden, weil in der Regel der Verband vollgeblutet ist.

Der Schnitt, welcher das Gelenk eröffnet, und von dem aus die Losschälung der Weichtheile vom Knochen vorgenommen werden soll, verläuft auf der Rückfläche des Ellbogens, ungefähr in der Mitte der Hinterfläche des Oberarms und etwas nach innen von der Mitte des Olecranon. Er dringt sofort durch den Triceps bis auf den Knochen und ebenso auf dem Olecranon bis zu demselben ein. Die Länge dieses Schnittes differirt je nach der Schwellung von 8—10 Ctm. Zuweilen muss noch während der Operation, um die Theile verschiebbarer zu machen, die Haut nach oben oder nach unten um ungefähr 2 Ctm. weiter incidirt werden.

Man beginnt damit, dass man sämmtliche Weichtheile zwischen Olecranon und Condylus internus scharf vom Knochen abtrennt. Dazu gebraucht man meist Pincette und Knochenmesser, oder auch, man spannt die Theile durch den Fingernagel an und schneidet direct vor dem Knochen mit auf denselben gerichteten kurzen Schnitten alles, was sich spannt, ab. Nur hie und da, besonders an der Ulna, kann man zuweilen das Elevatorium benutzen. Auf diese Weise gelingt es, den Ulnarnerven mit sämmtlichen, den Knochen aufliegenden Weichtheilen über den Condylus internus hinauszuschieben, ohne dass man ihn überhaupt zu Gesicht bekommt. Ist man bis an den Epicondylus internus gekommen, so sollen die Muskelinsertionen, in Verbindung mit dem Periost und dem Ligamentum internum, in der gleichen Art scharf vom Knochen abgetrennt werden.

Hat man so den inneren Abschnitt des Gelenks blossgelegt, dann verrichtet man das Gleiche auf der Aussenseite. Man lässt die Weichtheile vorläufig wieder auf ihr Knochenlager zurückgleiten und beginnt nun die Tricepssehne von ihrer Verbindung mit dem Olecranon und der Ulna, in Zusammenhang mit dem Periost und dem sich an der Aussenseite der Ulna inserirenden Muskel (Anconaeus quartus), immer streng am Knochen operirend, mit Pincette und Messer und nur abwechselnd mit dem Elevatorium abzulösen. Schliesslich kommt man an dem Condylus externus und den sich hier inserirenden Muskeln an. Auch sie werden im Zusammenhang mit Periost und Ligament. externum losgelöst. Die Weichtheile werden mit kurzen krummen, nicht zu scharfen Doppelhaken zurückgehalten (Langenbeck nimmt solid gearbeitete Schielhäkchen).

Ist keine erhebliche Schwellung da, so lässt man jetzt den Humerus bei starker Flexion zu Tage treten und sägt ihn mit der Blattsäge ab; sind dagegen die Weichtheile stark geschwollen, so kann man mit der Stich- oder Kettensäge die Abtragung, welche dicht oberhalb oder noch im Bereich der Epicondylen erfolgt, vollenden. Kindliche Gelenkknochen lassen sich sehr wohl mit einem starken Knochenmesser abschneiden.

Dann folgt die Abtragung der Vorderarmknochen. Hier verfahre man so sparsam wie möglich. Langenbeck räth bei Schussverletzung nur das Olecranon sitzen zu lassen.

Thiersch hat in einem Fall von Resection wegen Fungus bei welchem ungleich und sehr reichlich resecirt worden war, am vorderen Rand der Ulna eine Kerbe gesägt und in diese die zu einem Keil geschnittene mittlere Partie des Humerus hineingepasst und hierauf mittelst eines geglühten Eisendrahts die Stellung der beiden Knochen gegeneinander im rechten Winkel fixirt. Das Resultat war ein festes und zwischen 84—105 bewegliches Gelenk mit mässiger Pro- und Supination. Thiersch empfiehlt solche oder ähnliche Modificationen des Sägeschnittes mit Fixation der eingeschnittenen Knochen zumal bei solchen Gelenken, deren Resection ein Schlottergelenk erwarten lässt.

Schwierig ist die Resection bei Luxation der Vorderarmknochen nach hinten. Hier kann man zunächst das Olecranon absägen und dann durch starke Flexion den Humerus nach hinten drängen, was zuweilen nicht gut gelingt, so dass man mit der Stichsäge in der Tiefe der Wunde arbeiten muss. Mir gelang die Operation sehr gut, indem ich auf der Vorderfläche je einen Schnitt auf der Aussen- und Innenseite des luxirten Humerus machte, das Periost ablöste und dann mit der Stichsäge den Humerus entfernte. Darauf wurde reponirt. Die Gelenkenden des Vorderarms blieben zurück. Das Resultat war ein recht zufriedenstellendes. Es fehlte nur volle Streckung.

Neuerdings haben Trendelenburg und Völker zur Reposition veralteter Luxationen die temporäre Resection des Olecranon ausgeführt. Trendelenburg führte einen Hautschnitt von einem Epicondylus zum andren über die Streckseite des Gelenks. Derselbe war nach oben convex. Der so entstehende Lappen wurde nach unten zurückpräparirt, dann auf der Innenseite des Olecranon die Weichtheile, mit Ausschluss des Periostes stumpf abgelöst, und nun die Kapsel hier bis in das Gelenk quer gespalten. Darauf trennte er das Olecranon durch 2 oder 3, mit breitem Meissel geführte Schläge von der Ulna quer ab, durchschnitt den Ankonaeus quartus und den nach aussen vom Olecranon gelegenen Theil der Kapsel. So wurde, nachdem das abgesägte Stück des Olecranon noch etwas gelöst war, das Gelenk von seiner hinteren Seite blossgelegt, ein abgesprengtes Knochenstück des Epicondyl. extern., welches der Radiusgelenkfläche auflag, entfernt und nun gelang die Reposition. Das Olecranon nähte T. mit Draht an die Ulna wieder an. In die Ecken des Schnittes kamen Drainröhren und antiseptischer Verband deckte das Glied zu. In ähnlicher Art arbeitete Völker. Mir gelang in einen gleichen Fall die Reposition nicht und ich musste nachträglich zur Resection schreiten.

Will man bei knöcherner Ankylose operiren, so entblösst man zunächst die Vorderarmknochen vom Periost mit dem Elevatorium und sägt sie in der Höhe des Proc. coronoideus mit der Ketten- oder Stichsäge ab. Darauf wird das Periost nach oben abgelöst und das mit den Vorderarmknochen in Verbindung stehende Humerusende herausgedrängt und abgesägt. Sehr wohl gelingt es einen doppelten Längsschnitt auszuführen. Hüter führt einen bilateralen Längsschnitt aus, wobei er den ulnaren entsprechend verlängert. Ich habe kürzlich ebenfalls eine Ankylose so operirt, dass ich einen Längsschnitt auf dem Radius und Condylus externus, einen von gleicher Länge direct am inneren Rand des Olecranon führte und von beiden Schnitten aus den Knochen mit Elevatorium und Messer für die Stichsäge frei machte. Die Operationen sind immer mühsam.

Ollier will bei Ankylose ein bewegliches Gelenk erzielen dadurch, dass er, nachdem dieselbe subperiostal gemacht worden ist, in der Absicht eine neue Synovialis herzustellen, welche ja an dem ankylotischen Gelenk fehlt, einen Periostreifen rings an der Stelle ausschneidet, welche dem neuen Gelenk entsprechen soll. Bei der Nachbehandlung sollen dann die Knochen um so weiter auseinander gehalten werden, je jünger das Individuum ist, weil bei letzteren die Neigung zu Ankylose viel grösser ist als bei älteren Individuen.

Vogt hat die Operation so modificirt, dass er die Knochenvorsprünge der Condylen und des Olecranon erhält und von zwei Seitenschnitten aus arbeitend, zunächst die Epicondylen mit dem Meissel abtrennt, dann den Radiuskopf mit Stichsäge absägt, darauf den Humerus, indem er die Säge durch den radialen Schnitt ein-, den ulnaren ausführt. Dann drängt er vom radialen Schnitt aus die Weichtheile auf der Streckseite soweit ab, dass er mit dem Meissel die Tricepsinsertion mit einigen Knochenlamellen abtragen kann, und nun folgt schliesslich das Absägen der Ulna.

Es sind verschiedene Versuche gemacht worden, noch sicherer die Tricepssehne

zu erhalten. So der von Bruns, welcher das Olecranon absägt und später wieder mit der resecirten Ulna zusammennäht. Aus begreiflichen Gründen konnte dieser gewiss nur selten ausführbare Vorschlag keine Aufnahme finden. Mehr Zukunft hat wahrscheinlich, und zwar wie Langenbeck betont, vielleicht gerade für Partialoperationen, die Hüter'sche Operationsmethode, welche sich insofern an Nélaton's Methode anschliesst, als er die Hauptarbeit von der Radialseite aus vornimmt. Die Methode ist die des radialen Längsschnitts oder, wie ihn Langenbeck nennt, des bilateralen Längsschnitts.

Er führt zunächst einen kleinen (2 Ctm.) Schnitt auf die Spitze des Epicondylus internus und zwar mehr auf der volaren Seite desselben, welcher die Ablösung des Ligament. laterale inter. und der Muskelinsertionen (Pronator teres, Flexor ulnaris, Palmaris longus, Flexor digitorum sublimis) gestattet. Sodann wird ein radialer (8—10 Ctm. langer) Längsschnitt geführt, welcher oberhalb der Spitze des Epicondyl. externus beginnt, das Ligament extern. spaltet und annulare senkrecht trifft, und abwärts entsprechend der Achse des Radius verläuft. Sofort wird das Radiusköpfchen sichtbar und der Hals desselben nun durch Messer und Elevatorium frei gelegt. Man trennt ihn mit der Stichsäge ab und führt nun den Zeigefinger zunächst auf der volaren Seite in das Gelenk ein, spannt sich die Kapselinsertion des Humerus und schneidet sie scharf vom Knochen los. Sodann verrichtet man dasselbe von der dorsalen Seite, hier langsam mit kurzen Schnitten nach dem Condyl. internus vordringend. Will man auch noch Periost loslösen, also tiefer sägen, so schiebt man ein Elevatorium in den bis auf die Knochen reichenden Schnitt und hebelt es ab. Darauf luxirt man durch eine kräftige Abductionsbewegung den Vorderarm nach innen, und sägt nun den aus der radialen Wunde heraustretenden Humerus ab. Den Ulnarnerven braucht man überhaupt nicht zu beachten. Schliesslich drängt man in die jetzt breite Wunde das Olecranon und löst von ihm mit scharf auf den Knochen geführten Schnitten die Tricepssehne so los, dass sie in ungestörter Verbindung mit Ulna und Vorderarmfascie bleibt, und sägt nun die Ulna in der Ebene des Proc. coronoid. ab.

Hüter rühmt der Methode nach, dass sie die Tricepssehne intact lässt, dass die Sorge für den Ellbogennerv wegfällt und dass die Technik insofern eine sichere, als man die Seitenbänder, gleichsam den Schlüssel des Gelenks, gleich frei legt. Auch sollen die functionellen Resultate sehr günstige sein.

§. 87. Hat man die Resection bei tuberculöser Entzündung vollendet, so folgt zunächst noch die Säuberung des Gelenks von der fungösen Granulation. Man schabt dieselbe mit dem scharfen Löffel ab, man schneidet das Kranke mit Pincette und Scheere aus. In das wegen Tuberculose resecirten Gelenk wird vor dem Verband Jodoformpulver gestreut, da die Heilung ohne Recidiv tuberculoser Granulationen dadurch entschieden mehr garantirt wird. Auch ist die Wundheilung bei der Application dieses Stoffes eine sehr sicher aseptische und die Absonderung auffallend gering. Den Verband selbst, als welchen wir vorläufig noch dem Listerschen mit Unterfütterung von reichlicher Krüllgaze den Vorzug geben, legen wir in gestreckter Stellung an und können versichern, dass dadurch das Aneinandervorbeigleiten der resecirten Knochen viel sicherer vermieden wird, als bei irgend einer andreren Methode (Roser). Die Wunde soll reichlich drainirt werden und der Arm wird auf ein Kissen gelagert. Wir ziehen die Fixation im langen von der Hand bis zur Schulter reichenden mit Kleisterbinde fixirten Listerverband jedem andren Fixationsmittel vor, und haben auf den gefensterten Gypsverband vollkommen verrichtet. Doch kann man auch statt des Auflegens auf ein Kissen den verbundenen Arm suspendiren, indem man eine Schiene von Draht an der äusseren Fläche des Verbandes befestigt, und sich durch Umbiegen des Drahts zu Ringen am Oberarm, am Vorderarm und der Hand Stützpunkte schafft, durch welche man Bindseile zieht, an denen der Arm aufgehangen wird. Das Schweben ist deshalb angenehmer, weil es dem Kranken eher Bewegungen gestattet.

Es sind eine Anzahl von Apparaten construirt worden, welche zum Theil den Zweck haben, den Arm, während die Wunde gereinigt werden soll, nicht aufzuheben. Wir lassen hier einige Zeichnungen folgen, obwohl wir dieselben sämmtlich für entbehrlich halten. Diese erste stellt (Fig. 16. a. u. b.) die von Esmarch construirte Verbindung von zwei Schienen dar, von welchen die obere durchbrochen und mit zwei Drahtbogen verbunden ist, während die untere (Stromeyer's) Schiene,

nur einen Ausschnitt für den Condyl. intern. hat. Die untere wird bei der Reinigung fortgenommen und der Arm bleibt nur auf der oberen liegen (Langensalzaschiene).

Fig. 16.

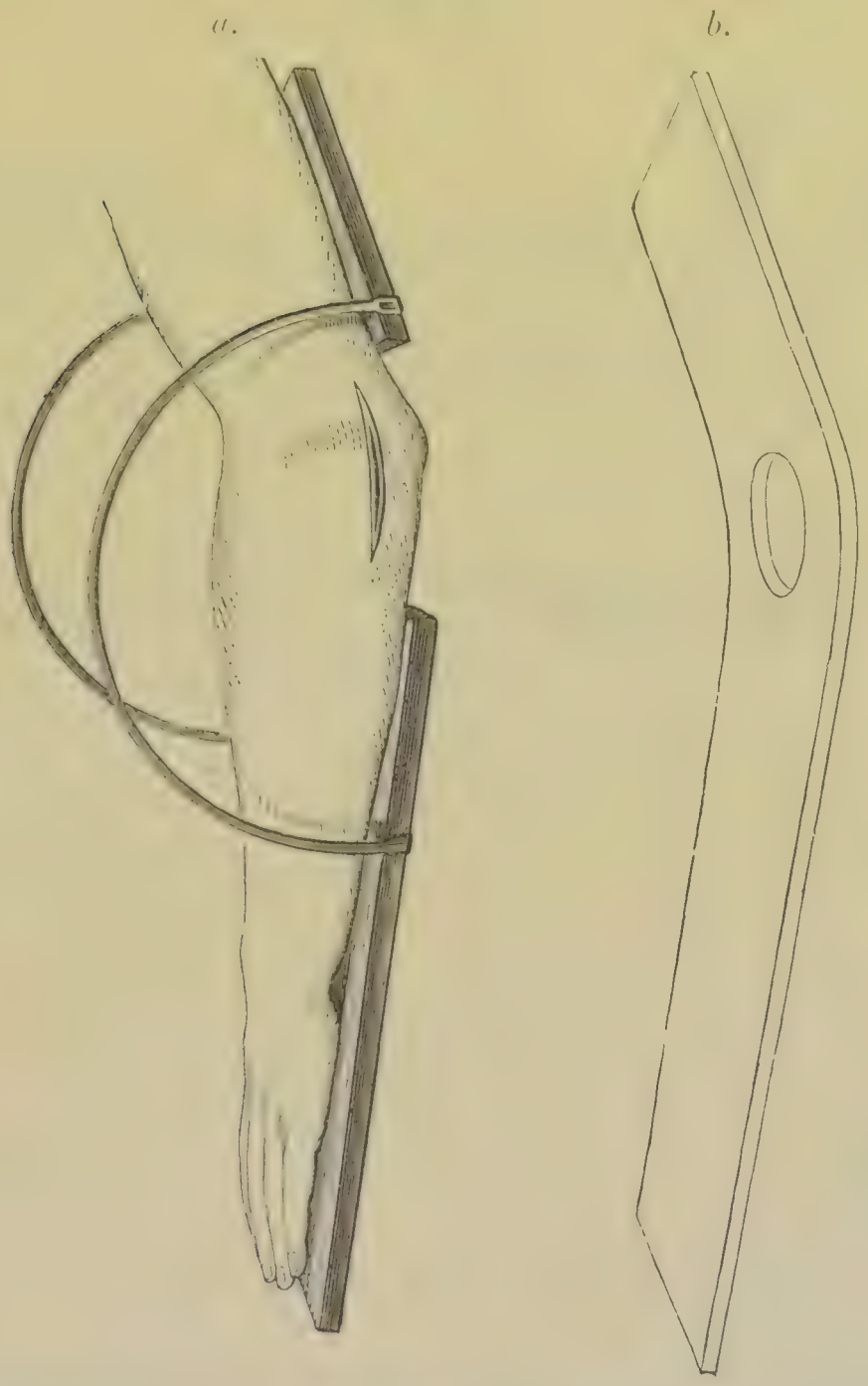

Doppelschiene für Resection des Ellbogengelenks. (Langensalzaschiene. Stromeyer, Esmarch.)

Zur Anlegung eines sehr soliden Gypsverbandes hat Esmarch die in Fig. 17. wiedergegebenen, zum Schweben bestimmten Schienen angegeben*).

*) Die Zeichnungen verdanke ich Herrn Esmarch.

Fig. 17.

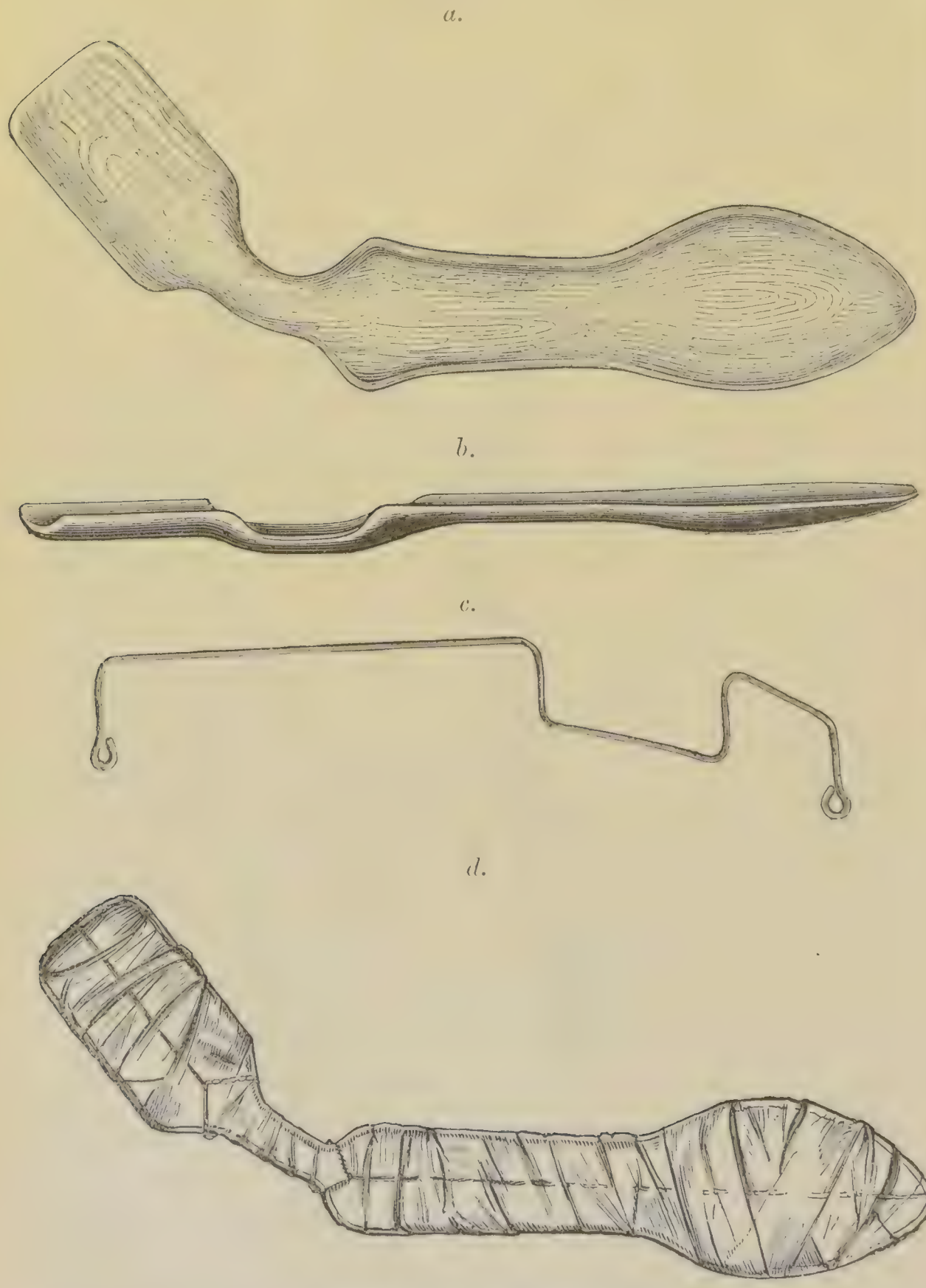

Gypsschwebeschiene für Ellbogenresection.

a. Holzschiene von oben gesehen. *b*. Holzschiene, seitliche Ansicht. *c*. Suspensionsdraht. *d*. Drahtschiene mit Gypsbinde umwickelt.

Für den Lister'schen Verband könnte man die in Fig. 18. wiedergegebene aus den einzeln für sich entfernbaren Stücken bestehende Schwebevorrichtung benutzen. Doch genügt hier auch vollkommen die einfache Stromeyer'sche platte Schiene oder wie schon bemerkt, die Lagerung des Arms zwischen Sandsäcken auf einem Spreukissen, da der mit Appreturbinde angelegte Verband erhärtet und schon an sich fixirt.

Fig. 18.

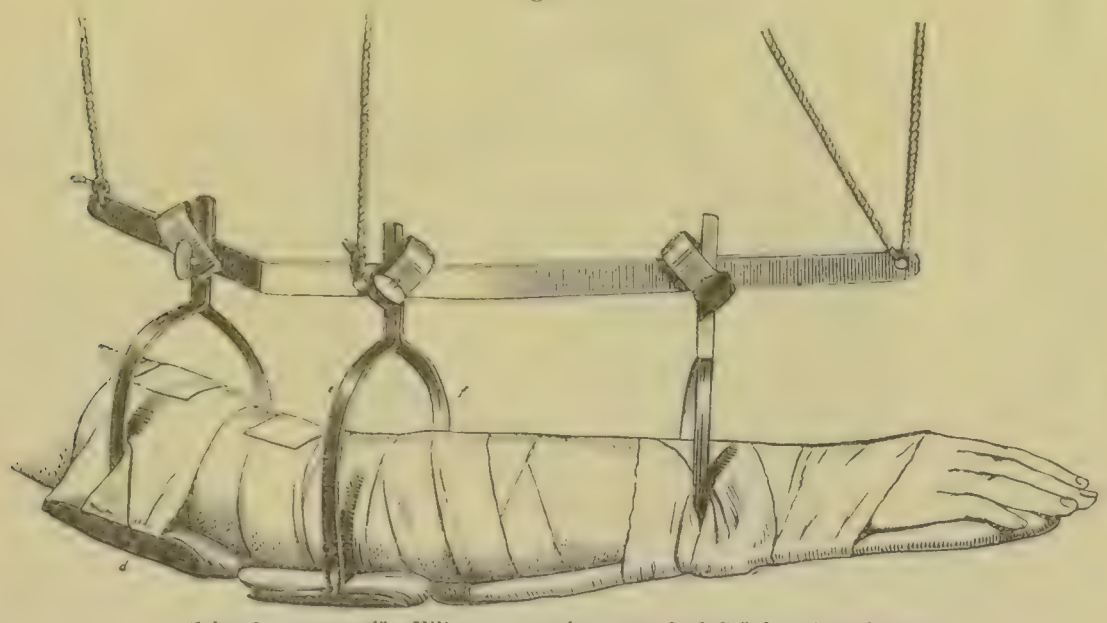

Schwebeapparat für Ellbogenresection, aus drei Stücken bestehend.

Hat man im Anfang gestreckt verbunden, so wird mit fortschreitender Heilung ein Verband in mehr und mehr gebeugter Stellung angelegt, welcher für den Fall, dass Ankylosenheilung eintritt, die leicht spitzwinklige Stellung garantirt.

Zur Nachbehandlung empfiehlt sich eine, im Ellbogen articulirende und festzustellende Drahtschiene (Roser), oder auch eine leichte, auf der Beugeseite anzulegende Holzschiene, an welcher durch einen Draht das Lagerungsbrett für die Hand so angebracht ist, dass dieselbe in Supination fixirt werden kann (Volkmann). Leicht kann man sich auch zwei Guttaperchaschienen für den Vorder- und Oberarm durch ein Gelenk am Ellbogen verbinden lassen.

Nach Heilung der Wunde beginnen leichte passive Bewegungen, zunächst in der schonendsten Weise, bald jedoch, wenn der Schmerz nachlässt, ausgedehntere, mit besonderer Berücksichtigung von Pro- und Supination. Die Bewegung der Hand soll der Patient auf jeden Fall noch üben, während er im feststellenden Verband liegt, um Inactivitätsparalyse zu vermeiden. Bald kommen dann auch die Versuche zu activer Bewegung, verbunden mit Application der Electricität.

Das eintretende oder eingetretene Schlottergelenk kann noch entschieden besser gestaltet oder in seinen unangenehmen Folgen zum Theil paralysirt werden, wenn man durch Anlegung einer articulirenden Schiene die Bewegung nur in bestimmten Bahnen gestattet. (Siehe Fig 19.) v. Langenbeck empfiehlt einen mit Spiralfedern an der Beugeseite versehenen Stützapparat.

Fig. 19.



Socin, Schiene für Schlottergelenk.

LEEDS & WEST RIDING MEDICO-CHIRURGICAL SOCIETY

§. 88. Die Exarticulation im Ellbogengelenk wird zuweilen indicirt durch complicirte Verletzung des Vorderarms oder durch Neoplasmen im Gebiet desselben, selten durch entzündliche Processe im Gelenke. Uhde hat nachgewiesen, dass die an sich nicht häufig vollführte Operation weder in Beziehung auf die Mortalität, noch auch was die Schönheit des Stumpfes anbelangt, von ungünstiger Prognose ist, und die zwei Fälle, in welchen ich durch die Verhältnisse zu der Operation bewogen wurde, bestätigen diese Annahme. In der Mortalitätsscala kommt die Operation hinter der Amputatio brachii, und wenn man nur hinreichendes Material zur Deckung des allerdings breiten Gelenkkörpers des Arms hat, so gestaltet sich der Stumpf sehr günstig. Uhde hat Bedeckung des Stumpfes durch Haut vermittelst einer etwa drei Querfinger breiten Hautmanschette empfohlen. Nachdem dieselbe zurückpräparirt ist, eröffnet man das Gelenk in der Art, wie wir es für die nicht subperiostale Resection des Ellbogens empfahlen, also zunächst das Radiusgelenk, dann umschneidet man die Ulna, schliesslich durchtrennt man die Seitenbänder und die Weichtheile auf der Beugefläche. Ich erzielte ein gutes Resultat durch Benutzung eines grossen dorsalen Lappens mit der Basis etwas nach vorn von den Condylen. Nachdem derselbe zurückpräparirt war, wurde das Gelenk in der beschriebenen Weise eröffnet und vor der Durchschneidung der volaren Weichtheile von der Beugeseite noch ein kurzes Läppchen gebildet, da sich die Haut hier leicht zurückzieht. Selbstverständlich kann man die Operation auch mit einem von der Beugeseite genommenen oder

mit seitlichen Lappen machen. Der volare Lappen wurde früher öfter mit Durchstich, mit Benutzung der Weichtheile gebildet. Uns scheint ein blosser Hautlappen zweckmässiger.

IV. Der Unterarm und die Handgelenksgegend.

A. Verletzungen.

1. Knochenbrüche am Vorderarm.

§. 89. Die Brüche an den Gelenkenden des Vorderarms im Ellbogen haben wir bereits besprochen. Es bleiben uns hier noch zu betrachten die Brüche beider Knochen zusammen, sowie die isolirten Fracturen der Ulna und des Radius. Vorderarmbrüche sind sehr häufig, sie betragen wohl den fünften Theil sämmtlicher Extremitätenbrüche. Die Mehrzahl derselben ereignet sich an dem Handgelenksende des Radius, viel seltener sind die gemeinsamen Fracturen beider Knochen und noch seltener die isolirten Brüche des Radius und der Ulna.

Der Bruch beider Vorderarmknochen erfolgt nur in den seltensten Fällen nach einer indirecten Gewalteinwirkung auf die ausgestreckte Hand. Zumeist ist eine directe Ursache anzuschuldigen, ein Fall auf den Arm, ein Schlag oder Stoss, ein Zusammenpressen der Extremität, wie es beim Ueberfahren geschieht, und dergleichen mehr. Was den Sitz des Bruches anbelangt, so ist dieser am häufigsten das mittlere, am seltensten das obere, durch reichliche Weichtheile gegen Verletzung geschützte Dritttheil. Das Abbrechen der beiden Knochen erfolgt häufiger in der gleichen Höhe, doch kommt es auch vor, dass der eine höher, der andere tiefer bricht. Malgaigne hat angeführt, dass unvollständige Brüche bei Kindern durch Fall auf die flache Hand zuweilen beobachtet würden und ich kann aus eigner Erfahrung bestätigen, dass dieselben ohne nachweisbare Deformität öfters vorkommen. Oefter sind jedoch die vollkommnen Brüche zu beobachten und sie sind häufiger quer, als schräg verlaufend und zeichnen sich nicht selten durch erhebliche Zahnung aus. Selbstverständlich kommen auch comminutive Brüche vor.

In mehreren Fällen fehlt, wie schon bemerkt, jede Dislocation, in andern ist dieselbe mehr weniger erheblich und kann, falls sie nicht gründlich beseitigt wird, zu schweren functionellen Störungen bei fehlerhafter Heilung führen. Was die Richtung der Dislocation anbelangt, so können die oberen Fragmente gegen die unteren so geneigt sein, dass ein offener volar- oder dorsalwärts gerichteter Winkel entsteht, oder es kommt auch zu einer seitlichen Einknickung. Besonders häufig und gefürchtet ist die Form der Dislocation, bei welcher sich die beiden Radiusfragmente den Ulnafragmenten nähern und so den Zwischenknochenraum verengern. Selbstverständlich können sich bei diesen sämmtlichen Dislocationen die Fragmente gegen einander verschieben. Aber auch rotatorische Verschiebungen kommen vor. Es kann sich ereignen, dass das untere Bruchstück der Ulna dorsalwärts, das des

Radius volarwärts tritt. Der untere Theil des Armes mit der Hand steht in Pronation, der obere Theil in Supination. Auch das Umgekehrte sieht man öfter. Diese Dislocationen sind im Wesentlichen bewirkt durch die Art der einwirkenden Gewalt. Zerdrückt z. B. ein Wagenrad den in halber Pronation auf dem Boden liegenden Arm und zwar zunächst den Radius, so kann die Gewalt des Rades, nachdem der Bruch des Radius zu Stande gekommen, auch noch das untere Ende volarwärts treiben. Zum Theil wird die Dislocation jedoch auch erst herbeigeführt durch die Schwere des hängenden verletzten Gliedes oder durch zufällige Bewegungen.

Es können bei den fraglichen Brüchen die objectiven Zeichen sehr gering sein. Bei den unvollständigen deutet nur der locale Bruchschmerz und die leichte Schwellung, zusammen mit dem nach einigen Tagen eintretenden Bluterguss die Fractur an. Bei totalen Brüchen kann man jedoch, wenn keine Dislocation vorhanden ist, meist solche durch geeignete Bewegung leicht hervorrufen und fühlt dabei fast immer Crepitation. Ist Dislocation nach einer der oben gedachten Richtungen vorhanden, so ist auch die Diagnose ohne Weiteres klar.

Die nicht complicirten einfachen Brüche am Vorderarm ohne Verschiebung pflegen leicht und ohne functionelle Schädigung des Arms zu heilen. Aber schon von Alters her wusste man, dass zuweilen die Heilung functionell schlechte Resultate lieferte, insofern die geheilten Arme einen Defect in der Rotation zeigten. Besonders schien die Supination zu leiden.

Man nahm früher als Grund dieser Störung eine laterale Synostose zwischen Radius und Ulna, bei der Näherung der Fragmente entstanden, an. Eine solche kommt nun in der That zuweilen vor, ebenso wie zuweilen ein starker Callus an einem der Knochen bei der Bewegung hemmend eintritt. Allein die Ursachen, welche zu Bewegungshemmung führen, sind doch damit nicht erschöpft, und es scheint nicht einmal, als ob gerade die Synostose am häufigsten die gedachte functionelle Störung herbeiführte. Dass aber der Callus durch Anstossen der beiden Knochen gegen einander oft der Grund des Hindernisses wäre (Erichsen), das widerlegt Volkmann mit Recht durch die meist pronirte Stellung der Hand. Denn wenn sich der Arm in Pronation befindet, so stehen sich ja die dann gekreuzten Knochen am nächsten, und es ist schwer zu begreifen, warum gerade die Supination, bei welcher sich die Knochen von einander entfernen, neben einander zu liegen kommen, durch einen Callus gehindert werden soll. Wir haben oben auseinandergesetzt, wie bestimmte Formen der Dislocation so entstehen, dass das obere Bruchstück in starker Rotation nach aussen steht, während sich das untere Bruchstück mit der Hand in Pronation befindet. Heilen diese Theile so zusammen, dann ist selbstverständlich nur noch ein sehr kleiner Supinationsabschnitt möglich, soviel wie der oben am Capitulum radii beträgt. Tritt an ihm die physiologische Hemmung ein, so ist die Supinationsbewegung fertig und die pronirt angewachsene Hand bleibt in Pronation stehen (Lonsdale, B. Schmitt). Aber auch bei Dislocatio

Fig. 20.



Knöcherne Synostose zwischen Radius und Ulna nach Fractur.

ad axin, welche den Radius betrifft, kann, falls der Bruch in dislocirter Richtung bei pronirter Stellung des Armes heilt, nach der Heilung die Supination unmöglich oder sehr beschränkt werden. Dies kann sogar bei Brüchen der Fall sein, welche nur den Radius in der Gegend zwischen oberem und mittlerem Drittheil betreffen. Steht in der Pronationsstellung die Radiusfractur in winkliger Dislocation, so dass der vorspringende Winkel ulnarwärts gerichtet ist, und man macht jetzt Supination, so müsste bei dem Extrem dieser Bewegung der Scheitel des Winkels sich nach aussen richten. Dies geht aber nicht an, da das Ligament. interosseum für die gemachten Anforderungen zu schmal ist und vor der vollen Supination die Bewegung hemmt. Zur Erläuterung dieser Verhältnisse genügt ein Blick auf die von Volkmann gegebenen Figuren. Das Gleiche wird aber eintreten, falls der Winkel des Radius volarwärts gerichtet ist. Denn auch hier würde bei Verheilung dieses Winkels in Pronation die versuchte Supination denselben nach aussen verlegen müssen, und die Hemmung träte ein, sobald das Ligament. interosseum in Spannung kommt.

Fig. 21.

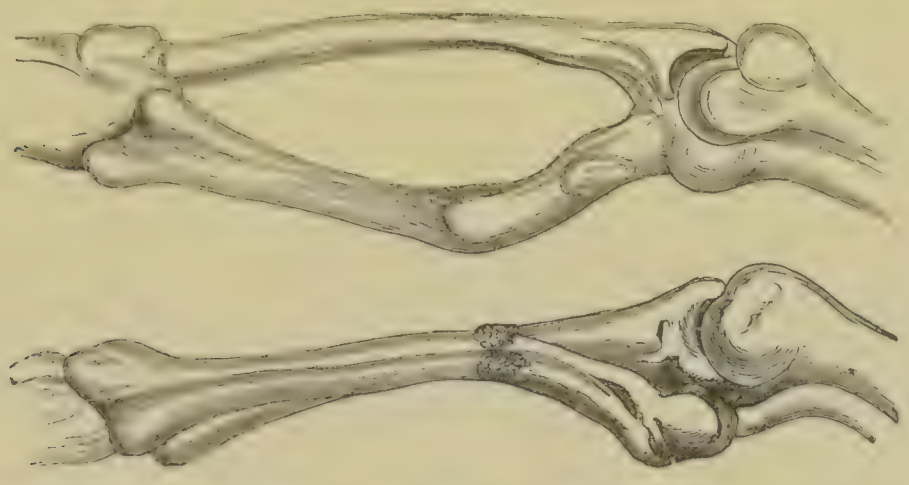

Supinationsstörung durch Heilung der Radiusfractur in Winkelstellung nach Volkmann.

§. 90. Wir haben auf die letztgedachten Verhältnisse etwas näher eingehen müssen, weil sie schon seit langer Zeit für die Behandlung der Vorderarmfractur massgebend gewesen sind. Aber man ging davon aus, dass die rotatorische Beschränkung nach der Heilung wesentlich durch die Annäherung der Fragmente nach der Mittellinie und durch die Gefahr der Synostose bedingt sei. Dies führte zu dem schon von Petit gegebenen und später in mannigfacher Weise wiederholten Rath, dass man nach Einrichtung des Bruches, welcher durch Extension an der Hand, Contraextension am gebeugten Ellbogen und geeigneten Druck auf die Fragmente bewirkt werden sollte, die Knochen von einander entfernt halten müsse, indem man Compressen, Longuetten, convexe Schienen (Pouteaut, Desault, Amesbury) auf die Flexoren- und Extensorenseite hineinlegt. Es ist klar, dass diese Zwischenknochenraumcompressen sich nur bewähren konnten, wenn man sie auf den supinirten Vorderarm auflegte und dass sie dann wohl der Dislocation, welche bei etwaigen Bewegungsversuchen von Neuem auftreten musste, entgegenzuwirken im Stande waren. In diesem Fall konnten sie aber auch wieder nur dann wirken, wenn sie fest gegen die Weichtheile durch Bänder oder Gurte resp. Heftpflaster angezogen wurden. Offenbar ist solches auch öfter geschehen und wir gehen wohl

nicht fehl, wenn wir die verhältnissmässig zahlreichen Fälle von Gangrän der Hand, welche bei den gedachten Fracturen beobachtet wurden, auf Rechnung der Methode schreiben. Nach diesen Erfahrungen glauben wir um so mehr, die Zwischenknochen-Compressenverbände jeder Art verwerfen zu müssen, als gewöhnlich der Rath gegeben wurde, sie in Mittelstellung zwischen Pro- und Supination anzulegen. Schon ältere Chirurgen wollten volle Supination und in der That ist wohl auch die Supination zunächst ein sehr capitales Reductionsmittel für den Fall der obengedachten Dislocatio ad peripheriam. Man hält den oberen Theil des Vorderarms fest und dreht die Hand aus der Pronation in die volle Supination hinein. Kein anderes Mittel ist aber dann so im Stande die Normalstellung der Fragmente zu erhalten, als der Verband in fast supinirter Stellung, so dass der Kranke in die Hand bei in der Mitella aufgehängtem Vorderarm hineinsieht. Den Rath, in dieser Stellung zu verbinden, haben Malgaigne, Volkmann, Baum u. A. gegeben und wir schliessen uns demselben an. Baum räth noch, bei der volaren Dislocation des oberen Bruchstücks vom Radius den Verband so anzulegen, dass bei spitzwinklig-flectirtem Ellbogen die Hand an der Brust nahe der Schulter fixirt wird.

Selbstverständlich handelt es sich nicht in allen Fällen um eine exacte Ausführung des oben begründeten Verfahrens. Die Brüche ohne Dislocation ebenso wie die mit leichter und gut reponirbarer Dislocation der unteren Hälfte heilen bei jeder Behandlung in pronirter und supinirter Stellung, sei es dass man Gypsverband oder Schienen anlegt. Bei allen in der gedachten Richtung zweifelhaften Fällen rathen wir aber, nach gemachter Reposition in Supinationsstellung zu verbinden, sei es, dass man Gypsverband, oder dass man, wie wir es im Beginn der Behandlung wegen der Schwellung für zweckmässig halten, Schienen anlegt. Man kann dann eine gut gepolsterte, den Ellbogen überragende und auch bis zu oder über die Finger hinreichende Schiene auf der Streckseite und eine kürzere, von der Ellenbeuge bis zur Handwurzel reichende, auf der Beugeseite anlegen. Sehr gut eignen sich auch hier in Supinationsstellung modellirte Hohlschienen von Guttapercha oder erweichter Pappe resp. von mit Schellaklösung imprägnirtem Filz, eine für die Streckseite, eine für die Beugeseite, welche auch am Ellbogen so zurecht gebogen werden, dass sie denselben in rechtwinkliger Flexion aufnehmen. Fixirt man sie mit einer Appreturbinde von Gaze, so hat man nach dem Trocknen einen Verband, der dem Gypsverbande an Solidität und Haltbarkeit nichts nachgiebt. Auch der Gypsverband soll das Ellbogengelenk mit der Hand in sich aufnehmen.

Grosse Schwierigkeiten machen zuweilen dislocirte Fracturen des Vorderarms bei kleinen Kindern, weil es nicht gelingen will, an dem kurzen Vorderarm bei gebeugtem Ellbogen einen gut sitzenden Verband anzulegen. Für solche Fälle ist es zweckmässig den Verband in Supination des Vorderarms an dem gestreckten Arm und zwar von der Schulter bis zur Hand anzulegen. Man muss jedoch dann sehr achtsam sein, dass keine extreme Schwellung des hängenden Arms mit ihren Gefahren eintritt.

§. 91. Wenn man auch zuweilen isolirte Brüche der Ulna durch indirecte

Ursachen, wie durch Fall auf die Hand, gesehen haben will, so entstehen doch die überhaupt nicht häufigen Diaphysenfracturen der Ulna zumeist durch eine direct den Knochen treffende Gewalt. Ich wenigstens habe solche Fracturen fast nur gesehen als Folge davon, dass der Betroffene auf ihn geführte Schläge mit dem erhobenen Vorderarm zu pariren versuchte. Oft zeigen diese Brüche überhaupt keine Dislocation, in anderen Fällen sind sie dislocirt nach der Richtung der einwirkenden Gewalt, und so besonders häufig nach dem Spatium interosseum, aber auch wohl nach der Flexoren- oder Extensorenseite hin. Je nachdem wird auch die Diagnose bald nicht sicher zu machen sein, indem nur der locale Schmerz und die locale Schwellung mit dem Bluterguss dieselbe mehr weniger sicher erscheinen lassen, bald werden Dislocation und Crepitation, welche besonders deutlich wird, wenn man den Radius festhält und nun rotatorische Bewegungen mit der Ulna vornimmt, keinen Zweifel aufkommen lassen. Man ist gerade hier öfter in der Lage, genau die Erscheinungen pro et contra abzuwägen, weil die nicht dislocirte Fractur der Ulna öfter dem Glied eine relativ grosse functionelle Tüchtigkeit lässt, so dass Menschen in der ersten Zeit nach der Entstehung derselben den Arm gebraucht haben.

Nur für den Fall erheblicher Dislocation kann die Einrichtung, welche man durch Extension wie durch directen Druck versucht, schwer sein, in den meisten Fällen ist keine Einrichtung nöthig, und der Gypsverband, aber auch jeder andere Schienenverband in der für die Patienten bequemen Mittelstellung genügt vollkommen zur Heilung. Nur bei starker Dislocation wird es sich empfehlen, nach denselben Grundsätzen zu handeln, welche wir für die gemeinsame Fractur beider Vorderarmknochen aufgestellt haben.

Wir haben schon erwähnt, dass Roser auf die relative Häufigkeit der Luxation des Radius nach vorn bei dem Bruch des oberen Endes der Ulna hingewiesen hat. Sobald eine Gewalt bei gestrecktem Arm auf die Hinterfläche der Ulna an gedachter Stelle einwirkt, kann die Ulna einbrechen, und indem sie nach vorn getrieben wird, treibt sie den mit ihr verbundenen Radiuskopf ebenfalls nach der gleichen Richtung.

§. 92. Isolirte Brüche des Radius kommen sehr häufig vor. Dazu trägt aber die Diaphyse des Knochens wenig bei. Noch von A. Cooper geläugnet, hat man jedoch auch die Diaphysen-Fracturen sowohl durch indirecte Ursache, einen Fall auf die Hand, durch die Bewegung des Auswringens (?), als auch durch directe nicht selten entstehen sehen. Die Dislocation fehlt zuweilen oder sie findet im Anschluss an die Gewalteinwirkung ulnarwärts oder auch nach der Extensoren- oder Flexorenseite hin statt. Bei den Brüchen des oberen Dritttheils dislocirt sich besonders das obere Bruchstück gern nach vorn und hebt die Flexoren in die Höhe, bei denen des unteren Dritttheils mit Dislocation des unteren Fragments nach der Ulna entsteht oft eine Diastase des Radio-ulnargelenks. Wir haben schon dieser verschiedenen Formen der Dislocation des ulnarwärts und volarwärts gerichteten Winkels und ihrer functionellen Gefahren oben gedacht und werden die letzte Form noch bei der Epiphysenfractur besprechen.

Ist keine Dislocation vorhanden, so kann die Diagnose schwierig sein; zuweilen bemerkt man die Crepitation, wenn man Pro- und Supination vollführt und dabei die Hand oder Finger auf die muthmaassliche Bruchstelle auflegt. Bei der Crepitation muss man sich hüten, nicht das der Tenalgia crepitans eigentümliche Geräusch, welches bei Bewegung der entsprechenden Sehnen eintritt, damit zu verwechseln.

Die Behandlung hat nichts von der bei den Brüchen beider Knochen Abweichendes. Fractur ohne Dislocation verlangt einen ruhig stellenden Verband in mittlerer Pronationsstellung mit Sicherstellung gegen rotatorische Bewegung, also Verlängerung des Verbandes auf die Hand und den Ellbogen. Bei Dislocationsneigung besonders im oberen Theil, Verband in Supination. Die Fracturen des unteren Dritttheils werden, besonders wenn Diastase vorhanden ist, ähnlich behandelt wie die Brüche am Gelenkende.

§. 93. Der Bruch in der Epiphysengegend des Radius gehört zu den Verletzungen, welche den practischen Chirurgen am meisten beschäftigen. Seine genaue Kenntniss ist aber um deswillen wichtig, weil die Verkennung des Uebels meist recht schlimme Folgen für

die functionelle Brauchbarkeit der Hand zu feineren Verrichtungen hinterlässt.

Auf den ersten Blick erscheint es überraschend, dass der Radius, ein in seinem Schafttheil dünner Knochen, gerade da am häufigsten bricht, wo er nach dem Handgelenk zu allmälig anschwellend seine grösste Mächtigkeit erreicht. Diese Thatsache wird, so scheint es, zunächst nicht erklärt dadurch, dass der Bruch ein indirecter ist. Er entsteht fast immer durch einen Fall auf die Hand, auf den beim Fallen vorgestreckten Daumenballen. Fängt die Hand in der gedachten Art den fallenden Körper auf, so hat allerdings zunächst nach dem Carpus der Radius allein die Aufgabe, den ganzen Stoss auszuhalten. Man sollte denken, die Schwere des fallenden Körpers wirkt auf den Radiusstab und bringt ihn zum Einbiegen an seiner schwächsten Stelle, also etwas unter der Mitte. In der That trifft solches für manche Fälle zu, der Radius knickt an der gedachten Stelle ein und es bleibt beim isolirten Bruch desselben oder es bricht jetzt auch noch secundär die Ulna, welche nach Einbruch des Radius die Körperlast zu tragen hatte. Aber in der überwiegend grossen Mehrzahl der Fälle kommt es zu einem Bruch, etwa in der Epiphysengegend. Ein Einknicken ist an dieser Stelle am allerunwahrscheinlichsten und vollkommen undenkbar wegen der Kürze des abbrechenden Stückes. Wenn der Stoss des fallenden Körpers sich durch den feststehenden extendirten Arm auf die Handwurzel überträgt, so wird selbstverständlich gerade diese Stelle — der Uebergang des breiten Radiuskopfes zu der Handwurzel — am meisten auszuhalten haben, weil hier, wo der gerade Stab des Radius mit den Handwurzelknochen beweglich verbunden ist, entsprechend der Einwirkung der Kraft, eine Einbiegung zu Stande kommt: die Handwurzel wird in extreme Dorsalflexion getrieben. Am meisten gespannt werden hierbei die auf der Convexität des Bogens, also auf der Flexorenseite gelegenen Theile, und wenn die physiologisch mögliche Bewegung erschöpft ist, so tritt eine Hemmung derselben durch das an der Seite der Convexität gelegene Ligamentum carpi volare proprium ein. Wir erleben dann, was ja auch an Fracturen anderer Körpertheile, wie z. B. des Fussgelenks, nicht selten beobachtet wird, dass die Bänder stärker sind, als die Knochen, an welchen sie sich inseriren, die Epiphyse des Knochens, die Insertionsstelle des Bandes, wird durch das gedachte Band abgerissen, die Fractura radii ist in der That eine Rissfractur.

Der Mechanismus, wie wir denselben soeben geschildert, ist schon von älteren Schriftstellern, zuletzt noch von Malgaigne als für manche Fracturen gültig bezeichnet worden. Aber erst O. Lecomte hat experimentell nachgewiesen, dass es sich in der That wohl bei allen Fällen von typischer Radiusfractur so verhält, und Linhart hat diese Annahme bestätigt und erweitert (siehe unten). Auch Honigschmied hat jüngst experimentell nachgewiesen, dass wenn man die Hand einer Leiche in übertriebene Dorsalflexion bringt, eine Fractur in die Nähe der Radiusepiphyse entstand und zwar häufiger eine schiefe als eine quere Fractur. Nicht selten brach auch der Proc. styloid. ulnae dabei mit ab.

Meist entsteht so ein fast querer Bruch, ungefähr einen Centimeter oberhalb des Gelenkes und somit etwa zwei Centimeter oberhalb der

Spina radii. Der Bruch ist nicht selten zackig, verläuft auch wohl etwas schief nach aufwärts. Bei leichten Formen bleibt das Periost auf der Extensorenseite ganz. Seltener sind exquisit schräg verlaufende und dann auch meist in das Gelenk dringende Brüche. Bei Kindern reissen zuweilen die Epiphysen ab.

Man muss aber bedenken, dass bei dem Fall auf die Hand in der Regel die Gewalteinwirkung mit dem Abriss des Knochens nicht erschöpft ist. Daraus ist erklärlich das Zustandekommen von Einkeilung des Diaphysenfragments in die Epiphyse einerseits, wie die zuweilen vorkommende comminutive Gelenkfractur. Denn wirkt die Kraft noch fort, so treibt sich die Diaphyse gegen das spongiöse Gewebe der Epiphyse hinein, sie wühlt sich in demselben fest oder sie sprengt es auseinander.

Bennet kam auf Grund der Untersuchung von 62 Präparate zu dem Ergebniss, dass die Fractur bei weitem in den meisten Fällen eine quere, nicht selten eine comminutive sei. Das untere Fragment war fast stets nach hinten dislocirt. Häufig sei die Fractur eingekeilt. Das obere Fragment treibt sich in das untere und spaltet es oft an der der Ulna zugelegenen Kante. Meist geht die von der Ulnarenfacette beginnende Fissur am hinteren Rand des Gelenkknorpels entlang und hört auf der dorsalen Knochenfläche auf, nach aussen von der für die Extensoren bestimmten Furche. Der Abbruch des Proc. styloid. ulnae als Complication wird auch von Bennet erwähnt. Auch Cameron weist auf diese Complication hin.

Als Effect der fortwirkenden Gewalt ist aber auch ferner anzusehen die eigenthümliche Dislocation, welche an den fracturirten Fragmenten eintritt. Sobald der Abriss des Epiphysentheils geschehen ist, hört die Stütze, welche bis jetzt durch die Spannung des Lig. carp. an der convexen Seite des Bogens geleistet wurde, auf. Die Kraft kann sich nicht mehr vom Radius aus auf die Hand übertragen, das abgebrochene Diaphysenstück des Knochens weicht daher von der Epiphyse und dem Carpus volarwärts ab, es sucht direct den Boden zu gewinnen und die Körperlast würde jetzt wesentlich ihren Stützpunkt auf diesem Diaphysenende, welches etwa 2—3 Centimeter oberhalb des Handgelenks, gegen die Weichtheile der Flexorenseite andrängt, suchen müssen. Während sich dies an dem Diaphysenstück ereignet, wird selbstverständlich das kleine Epiphysenstück, nachdem es ausriss, nach der entgegengesetzten Seite, also dorsalwärts gedrängt. Es springt an der Extensorenseite etwas über der Handgelenklinie mehr weniger scharf hervor. Bei dem Eintreten dieser Dislocation wirkt aber die Schwere noch in anderer Weise bestimmend ein. Wenn das Diaphysenstück des Radius den Boden zu erreichen strebt, so dreht es sich bei dieser Gelegenheit nach innen, es stellt sich mit dem oberen Theil des Vorderarms in Pronation, während das untere Fracturende in mehr supinirter Richtung durch den Boden, auf welchen sich die Hand stützt, gehalten wird. Dabei rutscht die Diaphyse um etwas neben dem Epiphysenstück radialwärts vorbei, das Epiphysenstück tritt mehr weniger ulnarwärts und drängt unter Umständen das Gelenkende der Ulna ulnarwärts über den Carpus heraus. Nicht selten reisst auch die Cartilago triquetra ab und die Ulna wird abnorm mobil oder ihr Proc. styloid. bricht ab (siehe oben).

In einer Anzahl von Fällen liess die geringe Dislocation die Verletzung nur als

Verstauchung erscheinen, während in anderen die schwere, auffallende, sich gerade in der Gegend des Handgelenks zeigende Verunstaltung bei mangelnden anatomischen und experimentellen Untersuchungen Luxation vortäuschte. Daher kam es, dass man mit dem Beginn dieses Saeculums noch von dem Radiusbruch am Handgelenk so gut wie nichts wusste. Erst Abraham Collis in Edinburg hat (1814) den in Rede stehenden Bruch genau beschrieben, und seit der Zeit ist er nach und nach, obwohl leider auch heute noch von vielen Chirurgen verkannt, im Allgemeinen in sein Recht eingesetzt worden.

Es bleibt uns nach der oben gegebenen Geschichte des Radiusbruchs eine kurze Besprechung der Erscheinungen und der Diagnose übrig.

Wir hoben hervor, dass, während das obere Fragment nach der Flexorenseite ausweicht, das untere sich nach dem Dorsum der Hand dislocirt. Dem entsprechend sieht und fühlt man einen Vorsprung, welcher von den Flexoren überbrückt ist und meist noch durch den hinzukommenden Bluterguss erheblicher erscheint, nahe über dem Handgelenk auf der Flexorenseite, während auf dem Rücken der Hand, etwas oberhalb des Handgelenks, ein zweiter Vorsprung, das dislocirte untere Bruchstück und nach oben von ihm eine entsprechende Einknickung des Arms zu Tage tritt. Diese beiden Vorsprünge sind besonders deutlich, wenn man die Hand und den Vorderarm im Profil von der Radiusseite aus ansieht.

Die Hand ist aber auch, wie wir bemerkten, in sofern verschoben, als das untere Fragment ulnarwärts ausgewichen ist.

Die Hand selbst sieht dadurch aus, als ob sie im Gelenk abducirt gehalten würde, während die seitliche Abweichung nicht im Handgelenk, sondern in der Fracturlinie vor sich geht. Gleichzeitig fällt meist ulnarwärts das starke Vorspringen des Capitul. ulnae auf. Bei genauerer Prüfung der Stellung der Hand constatirt man dann weiter die pronirte Stellung des Vorderarms gegenüber der mehr supinirten der Hand.

Aber nicht immer, ja vielleicht nur bei der geringeren Anzahl von Radiusbrüchen ist die Dislocation so in die Augen springend, wie wir dieselbe eben schilderten. Nur sehr selten fehlt sie ganz, und man muss sich begnügen, aus der Entstehungsursache und dem localen Bruchschmerz oberhalb der Spina radii die Diagnose zu machen. In den meisten Fällen findet man auch bei leichter Verschiebung eine charakteristische Formveränderung, wenn man den Verletzten und den unverletzten Vorderarm gleichzeitig von der Radialseite aus betrachtet. Die Seitenfläche des Radius zeigt normaler Weise eine leichte dorsale Schwingung, welche besonders in der Gegend des Handgelenks durch das Umbiegen der seitlichen Kante des Knochens nach vorn, deutlich sichtbar ist. Diese dorsale Schwingung ist bei der Radiusfractur, auch bei leichter Verschiebung, ausgeglichen, und sobald die Deformität zunimmt, zeigt sich sogar eine leichte volare Convexität, welche allmälig in den starken Vorsprung, den das obere Fragment bei ausgesprochenen Erscheinungen macht, übergeht.

Gerade diese leichteren Fälle machen eben, sobald einige Schwellung eintritt, für die Diagnose Schwierigkeit. Denn die sonstigen Erscheinungen an den Fracturen sind meist nicht sehr deutlich. Es fehlt

fast stets die Beweglichkeit der Fragmente, und auch Crepitation lässt sich meist nur nachweisen, wenn man Bewegung forcirt, wie dies wohl als Reductionsmanöver, nicht aber zum Stellen der Diagnose erlaubt ist.

Wenn man den Radiusbruch rechtzeitig erkannt hat, so sind die Aussichten für rasche Heilung im Ganzen günstige. Nur bei Brüchen mit erheblicher Dislocation und wohl meist mit erheblicher Zertrümmerung des unteren Fragmentes in das Gelenk hinein, lässt die freie Bewegung im Handgelenk oft lange auf sich warten, um so mehr, wenn diese Brüche sich bei alten Leuten ereignen, wie dies gerade oft der Fall zu sein pflegt. Besonders alte Frauen liefern das grösste Contingent für Radiusfracturen. Trotzdem habe ich auch bei solchen eine Restitution, auch der feineren Handbewegungen, bei geeigneter Reduction und Behandlung, ausnahmslos eintreten sehen.

Ganz anders steht aber der Fall, wenn, wie es so häufig geschieht, der Bruch nicht erkannt oder die Einrichtung und Behandlung nicht richtig geleitet wurde. Es dauert zunächst ausserordentlich lange, bis sich die traumatische Entzündung des Gelenks und die davon abhängigen Gelenkschmerzen verlieren, bis die Steifheit des Handgelenks und der Finger, das Oedem der Theile schwinden. Aber selbst wenn Heilung in fehlerhafter Stellung eintritt, bleiben meist erhebliche Functionsstörungen zurück, die Pro- und Supination bleibt gestört, die Flexion in der Hand beschränkt, und die feinen Fingerbewegungen, besonders das Greifen mit der Hand und den Fingern, leiden unter dem Einfluss der Verletzungen der Flexoren durch das obere Fragment, wie unter den veränderten Verhältnissen, unter welchen die gedachten Muskeln eingreifen.

In den meisten Fällen ist die Einrichtung der Fractur durch Zug an der Hand leicht zu machen. Zuweilen muss der Zug noch mit einer leichten Pronationsbewegung der Hand verbunden werden. In anderen Fällen ist es nöthig, die Extension mit einer Flexion zu verbinden, während man zugleich einen directen Druck auf das obere Fragment in der Richtung von der Vola nach dem Dorsum, auf das untere in der Richtung von dem Dorsum nach der Vola, ausübt. Gelingt es auch so nicht, was doch wohl nur selten der Fall sein möchte, so kann man der Flexion zuerst eine extendirende Dorsalflexion vorausgehen lassen. Geeignete Pronationsbewegungen müssen auch in diesem Falle meist gleichzeitig ausgeführt werden. Ich habe auch in einer ganzen Anzahl von Fällen Repositionsversuche bei verkannten oder schlecht geheilten Fracturen noch bis nach einem halben Jahr gemacht und bin damit meist zum Ziel gekommen. Hier handelt es sich dann fast immer um gewaltsamere, nur in Chloroformnarcose auszuführende Eingriffe, und gerade für solche Fälle hat mir das von Roser angegebene Verfahren, die Reposition mit einer kräftigen Dorsalflexion zu eröffnen, gute Dienste geleistet. Ich habe so mehrfach noch Heilung ohne Deformität und ohne Functionsstörung eintreten sehen, während ich zum Theil im Widerspruch mit andern Chirurgen behaupten muss, dass viele Verletzte, bei welchen die gedachte Correction nicht vorgenommen wurde, sehr mangelhafte Hände behielten.

Es würde den Leser nur verwirren, wenn ich eine Beschreibung der verschiedenen, für die gedachte Fractur erdachten Verbände (A. Cooper, Dupuytren, Goyrand, Voillemier u. s. w.) geben wollte. Man hat versucht, kurze bis zur Hand gehende Schienen anzulegen und die Correctur wesentlich durch die in der Mitella herabhängende (ulnarwärts) Hand eintreten zu lassen (A. Cooper); man hat bald auf die volare, bald auf die dorsale Schiene das grösste Gewicht gelegt und durch untergelegte Compressen die Fragmente nach ihrer normalen Stelle hin getrieben. Auch die Form der Schiene (Pistolenform, Nélaton, Bootsschiene, Gordon) ist öfter mit Glück für die Behandlung benutzt worden.

Selbstverständlich machen die Fracturen, welche keine Verschiebung haben, oder die nach Einrichtung keine Neigung zur Dislocation zeigen, für keinen Verband Schwierigkeit. Hier kann man den Vorderarm zwischen zwei Schienen legen, von welchen die dorsale die Finger überragt, während die hier besonders gepolsterte Vorderschiene bis zur Mittelhand reicht. Die Schienen werden gut gepolstert und eine Compresse wird noch besonders an der dorsalen Schiene bis zu der Fracturstelle hin untergelegt. Für diese Fälle kann man auch den Gypsverband in leicht flectirter Stellung der Hand anlegen, während wir denselben im Allgemeinen für schwerere Verletzungen widerrathen. Wir haben fast regelmässig die Erfahrung gemacht, dass sich die Fractur, nachdem man den Gypsverband, welcher im Stadium der Schwellung angelegt war, entfernte, dislocirt hatte, indem eben der Verband an dem abgeschwollenen Glied nicht mehr gut lag.

Sobald die Fractur beträchtlich dislocirt war, „das untere Ende dorsalwärts, das obere volarwärts“, soll der Verband dieser Dislocationsrichtung entgegen arbeiten. Es braucht sich aber gar nicht etwa die grobe Difformität zu zeigen, sobald man nur sieht, dass die Convexität des Radius nach der Dorsalseite fehlt, ist jene Dislocation gewiss vorhanden, und auch hier hat man sie in erster Linie zu bekämpfen. Es ist wohl ohne weiteres verständlich, dass nach der Einrichtung der Hand im Allgemeinen die geringste Neigung zum Wiedereintreten der gedachten Dislocation eintreten wird, wenn man das Handgelenk in Flexion stellt. In dieser Flexionsstellung kann man nun die Hand durch verschieden geformte Schienen, bald durch gerade, bald durch krumme, erhalten. Aber es genügt nicht die einfache Flexionsstellung, es muss hinzukommen ein Druck auf die zur Dislocation geneigten Fragmente. Wir wollen zunächst beschreiben, wie wir dem Beispiel Roser's folgend, die gewünschte Stellung erhalten durch gerade, und zwar durch eine gerade Schiene auf dem Dorsum.

Ich halte den Verband für so einfach und so ausserordentlich zweckmässig, dass ich zur nähern Erläuterung beifolgende, der Roser'schen ziemlich analoge Abbildung hinzufüge. (Figur 22.)

Eine Schiene, etwa von der Breite des Armes, beginnt von dem Condylus externus und reicht mindestens bis zu den Enden der ersten Phalangen der Finger. Selbstverständlich hat sie allenthalben ein gutes Wattepolster. Sie wird auf den Rücken des Arms und der Hand so angelegt, dass man die Hand flectirt herabhängen lässt, somit liegt also die Schiene selbst nur bis zum Handgelenk dem Arm an, der von da bis zu den Fingern freibleibende Raum wird ausgefüllt, am besten

durch feste Leinencompressen, welche so gelegt werden, dass sie zusammen einen Keil bilden. Das zugespitzte Ende dieses Compressenkeils liegt direct auf dem nach dem Dorsum abweichenden unteren Fracturende. Nun wird vom Vorderarm bis zu den Fingern hin der ganze Arm mit einer Flanellbinde gegen die Schiene angezogen. Das dorsale Polster wirkt dabei durch Druck auf die Hervorragung des unteren Fragments. Die Neigung zur Dislocation des oberen Fragments wird bekämpft dadurch, dass dasselbe gegen die Dorsalschiene angezogen wird, gegen den freien Raum hinein, welcher jenseits der dorsalen Compresse unter der Schiene bleibt. Sollte trotzdem noch das obere Ende Neigung zur Dislocation nach vorn haben, was mir, beiläufig gesagt, nicht vorkam, so würde man auch noch eine kurze bis zum Handgelenk reichende Volarschiene hinzufügen können. Sie würde den Zweck haben, indem man unter ihr Handgelenksende noch eine Compresse legt, der gedachten Dislocation weiter entgegenzuarbeiten.

Bei diesem Verband ist zunächst der Adductionsstellung der Hand nicht gedacht. Bei guter Einrichtung schwindet sie fast stets mit dem Schwinden der dorsovolaren Dislocation, und es ist nicht nöthig, noch etwas Besonderes zu thun. Doch kann man in rebellischen Fällen noch eine besondere Compresse auf die radiale Seite der Hand legen, welche dieselbe in Ulnarflexion treibt, oder man kann auch diese Stellung durch eine besondere seitliche, schmale, wohl gepolsterte Schiene, welche bis zum Mittelhandknochen des Daumens reicht, sichern.

Selbstverständlich wird man das gleiche erreichen können, wenn man eine gebogene Schiene anlegt, die, besonders zu dem Zweck gearbeitet, die Flexionsstellung der Hand sicher stellt, also eine Dorsal-Concavschiene. Aber auch hier wird es gut sein, noch eine besondere Compresse für das nach dem Dorsum dislocirte Stück anzulegen.

Fig. 22.

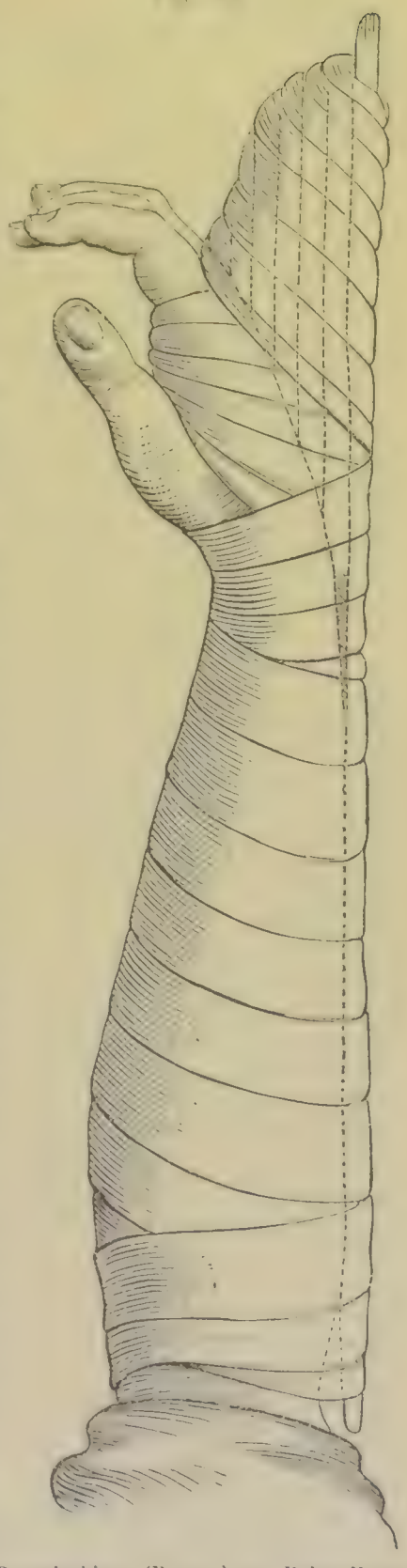

Dorsalschiene (Roser) zur Behandlung der Fractura radii.

Die normale Stellung der Fragmente kann jedoch auch erhalten werden, wenn man eine gebogene Volarschiene anlegt, welche die Form hat, dass ein pelottenartiger Vorsprung die abnorme Krümmung des Radius aufhebt, d. h. das obere Bruchstück, welches volarwärts dislocirt ist, nach dem Dorsum treibt (Gordon's Bootsschiene). Gordon fügt dieser Bootsschiene noch

eine Dorsalschiene, die zum Carpus reichend, auch hier in der von uns beschriebenen Art gepolstert ist, hinzu. Ein gerades Brettchen ist aber überall zu haben, eine besonders dazu gearbeitete concave oder convexe Schiene nicht immer, und darin liegt der Vortheil des erst beschriebenen Verbandes.

Ist die Ulna beträchtlich nach aussen gewichen, nach Ruptur der Cart. triangularis, so gelingt öfter die Correctur der dadurch entstandenen Difformität überhaupt nicht vollständig.

Linhart hat gegenüber Lecomte behauptet, dass auch Abreissungsfracturen durch Fall auf das Dorsum der Hand zu Stande kommen, und zwar hat er die Behauptung experimentell und durch Mittheilung von klinischen Fällen erhärtet. Es reissen die Fasern des Lig. carpi dorsale (Lig. rhomboides lacerti abstitii) nicht durch, sondern sie reissen ein Stück des Knochens mit ab. Ich kann das Vorkommen dieser Fracturen durch eine Reihe von solchen Fällen, welche ich sah, bestätigen. Gegenüber der Symptomatologie der ersten Gruppe steht bei dieser Fractur das untere Bruchstück nach der Vola, das obere nach dem Dorsum, es findet sich eine Vertiefung auf der Rückseite am Handgelenk und eine flache Verwölbung auf der Volarseite. Ueber derselben ist eine leichte Vertiefung. Es mag wohl öfter nur zu einem flachen Abreissen eines Stückes des Knochen kommen und die Dislocation fehlt, während sich mehr die Zeichen des intraarticulären Bluterguss finden.

Auch Gordon hat neuerdings experimentell und klinisch das Vorkommen dieser Fracturen bestätigt. Dem gegenüber wollen wir nicht vergessen anzuführen, dass Honigschmied nicht im Stande war, an der Leiche durch Volarhyperflexion eine Fractur des Radius zu erzeugen.

§. 94. Es bleiben uns noch einige Bemerkungen, welche sich auf die Behandlung fehlerhaft geheilter Vorderarmfracturen erstrecken.

Die Pseudarthrosen am Vorderarm kommen seltener vor, als am Oberarm, am Ober- und Unterschenkel. Doch ist noch die Frage, ob sie nicht relativ häufiger vorkommen. Wenn man nämlich die Epiphysenfractur abzieht, bei welcher sich so gut wie nie Pseudarthrosen bilden, so bleibt nur die verhältnissmässig kleine Zahl der übrigen Diaphysenfracturen, und die Zahl der Pseudarthrosen an diesen ist, wie es mir scheint, doch keine ganz geringe. Sind doch auch die Verhältnisse hier unter Umständen der Entstehung einer Pseudarthrose sehr günstig. Besonders bei den Brüchen im oberen Dritttheil können sich ausserordentlich leicht Muskeltheile interponiren. Auch die angegebenen abnormen Rotationen — wenn der eine Theil des Armes pronirt, der andere supinirt wird — können unter Umständen herbeiführen, dass die zusammengehörigen Knochen ganz ausser Contact kommen, wie sie ja zuweilen herbeiführen, dass nicht zusammengehörige Stücke, Radius mit Ulna, verwachsen. Aber auch ein ungenügender, die Rotation nicht gehörig beschränkender Verband kann die Verheilung des einen oder beider Knochen hindern.

Die Behandlung dieser Zustände ist selbstverständlich, je nach der besonderen Form der Pseudarthrose, verschieden, und schon die Schwierigkeit der exacten Diagnose macht ihre Cur zuweilen recht schwierig. Man wird bei lange verzögerter Heilung zunächst durch einen das Ellbogen- und Handgelenk feststellenden Gypsverband die Ruhigstellung der Fragmente sichern. Kommt dann keine Heilung zu Stande, so kann man in den Fällen, in welchen die Fragmente leicht zugänglich sind, wie besonders unter der Mitte, durch Einschlagen von Stiften bei weiterer Ruhigstellung des Armes die Callusbildung anzuregen suchen. Duncan räth hier ein starkes Tenotom subcutan einzustechen und das Periost an dem pseudarthrotischen Knochen abzuschaben. Genügt dies nicht, so muss man reseciren und Knochennaht machen, aber man kann in die Lage kommen, falls z. B. die Ulna allein pseudarthrotisch war, auch den Radius zu reseciren, damit man die verkürzten pseudarthrotischen Knochen den gesunden gleich lang macht, weil sonst das Zusammenbringen der ersteren nicht möglich ist. Wenn man die Operation subperiostal und nach Lister macht, so bietet dieselbe mit Stichsäge oder Kettensäge ausgeführt, wie ich aus eigener Erfahrung weiss, keine Schwierigkeit oder Gefahr. Schlimm ist immer eine Pseudarthrose des Radius im oberen Dritttheil, weil der Knochen hier sehr verborgen liegt und man die Fragmente zwischen den Muskeln erst aufsuchen muss.

Man wird also zu solcher Operation sich nur entschliessen, wenn schwere, functionelle Störungen vorhanden sind, und sie dann auch nur mit Blutleere und Lister machen können. Man hat auch, um breitere Berührungsflächen zu schaffen, staffelförmige oder schiefe Anfrischung der Fragmente vorgenommen, so dass man sie zur Knochennaht übereinander schieben musste (Nussbaum).

In den Fällen, in welchen durch die oben gedachten fehlerhaften Heilungen ein wesentliches Supinationshinderniss eintritt (siehe §. 89.), erscheint es, sobald man nachgewiesen hat, dass das Hinderniss in einer Dislocatio ad axin am Radius liegt, vollkommen gerechtfertigt, dass man den Knochen an der früheren Fracturstelle mit der Stichsäge oder dem Meissel trennt, dann den Arm in volle Supination bringt und so die Heilung durch Anlegung eines Verbandes zu Stande kommen lässt, und in gleichem würde sich die Osteotomie für die Fälle von Dislocatio ad peripheriam empfehlen (Volkmann).

Schliesslich machen wir hier nochmals darauf aufmerksam, dass es nach unserer Erfahrung von sehr gutem Erfolg zu sein pflegt, wenn man die fehlerhaft geheilten Fracturen des Radius am Handgelenksende in der dort für die Reduction beschriebenen Weise wieder zerbricht und sie nun in corrigirter Stellung bandagirt. Ich habe noch im sechsten Monate in solchen Fällen sehr befriedigende Resultate erreicht.

§. 95. Die complicirten Fracturen der Friedenspraxis sind meist schwere, mit ausgedehnten Weichtheilwunden complicirte Verletzungen. Besonders oft kommen Maschinenverletzungen vor: Hand und Arm werden zwischen zwei Walzen oder Riemen und Rad aufgewickelt oder ein Zahnrad gräbt seine Zähne in Weichtheile und Knochen ein.

Fast immer tritt hier die Frage der Amputation an den Chirurgen heran. Wir werden bei der Besprechung der Handverletzung darauf zurückkommen, dass man hier auf das Aeusserste geizen soll, wenn es nur gelingt, auch noch das kleinste Stück der Hand, welche noch als Greifapparat dienen kann, zu erhalten. Und es ist hier mit antiseptischem Verfahren, welches je nach den Umständen modificirt wird, unglaublich viel möglich, einer oder beide Knochen können fracturirt sein, ein Theil der Haut ist abgerissen oder necrotisirt, die Muskeln sind auf der Flexoren- und Extensorenseite mannigfach zerrissen und doch kommt es zu befriedigender Heilung mit Erhaltung wenn auch nur eines mobilen Daumens und eines Stückes der Hand, gegen die er sich beim Greifen anlehnen kann. Zum Verband eignet sich oft vortrefflich, wenn nur so viel Haut erhalten ist, dass man eine Schiene mit einem Draht zur Suspension anzubringen vermag, bald horizontale, bald verticale Suspension. Besonders mit letzterer habe ich in mehreren solchen Fällen Vorzügliches erreicht. Muss die Hand doch einmal geopfert werden, dann sei man auch nicht zu sparsam im Schonen eines Stückes vom Vorderarm für den Preis, dass man den Stumpf bei Zermalmungsverletzung mit abgerissener Haut bedeckt. Solche abgelöste Hautstücke werden, auch wenn sie bei der Operation ganz gesund aussehen, nachträglich fast immer brandig und man erkauft das Stückchen Arm damit, dass man einen schlechtbedeckten Stumpf erzielt oder nachoperiren muss.

Sehr häufig kommen Schussfracturen eines oder beider Vorderarmknochen vor und hier ist nur selten das Verhältniss derart, dass die Kugel in der Richtung von einem Knochen zum anderen beide trennt. Es sind fast stets mehr weniger in der Längsrichtung des Arms verlaufende, zuweilen sehr lange Haarseilschüsse und die Verletzungsmöglichkeiten sind sehr mannigfache: Fractur beider Knochen in gleicher oder in verschiedener Höhe, Fractur des einen, Fractur des einen mit Streifschuss des anderen, Streifschuss beider, erhebliche Zertrümmerung u. s. w. Die Gefahr beruht in der gleichzeitigen Arterien- und Nervenverletzung, wie in der ausgedehnten Eröffnung von Bindegewebsräumen mit consecutiver, ausgedehnter Phlegmone. Die Gefahr der Blutung ist trotz der nicht seltenen Verletzung der Radialis und Ulnaris keine grosse. Nervenverletzungen bedingen dagegen öfter erhebliche functionelle Schädigung und selbstverständlich führen die Schussfracturen in erhöhtem Maasse die oben beschriebenen deformen, der Pro- und Supination ungünstigen Heilungsresultate herbei. Die Mortalitätsziffer der Vorderarmbrüche durch Schussverletzung ist keine sehr hohe (etwa 10 Procent).

Eine primäre Amputation kann nach Schussverletzung, welche nur den Vorderarm betrifft, abgesehen von Zertrümmerungsverletzungen durch Schuss aus grosser Nähe, durch Granatschuss, wohl kaum je indicirt sein. Eher schon wird die einge-

tretene Phlegmone mit hohem Fieber, die Jauchung, das Auftreten von Schüttelfrösten secundär eine Amputatio humeri nöthig machen. Man lagert zerschossene Vorderarme hoch, durch neben dem Körper gelegte Spreukissen und fixirt sie auf einer entsprechenden Volarschiene, welche bis zu den Fingerspitzen ragt. Auch die Suspension thut gute Dienste, bei erheblicher Schwellung der Hand zuweilen in verticaler oder der verticalen sich nähernder Stellung. Hat die Eiterung nachgelassen, so ist häufig der gefensterte Gypsverband in Mittelstellung der bequemste Verband. Gewiss ist derselbe nicht unentbehrlich, häufig durch eine entsprechende Draht- oder Blechschiene, durch einen gut gepolsterten Armkasten zu ersetzen. In dieser Zeit lässt man auch die Verletzten aufstehen und mit Mitella herumgehen.

2. Wunden des Vorderarms.

§. 96. Die Weichtheilverletzungen des Vorderarms gewinnen an Bedeutung, je näher der Hand sie gelegen sind. Quere Trennungen der Muskelbäuche am Vorderarm durch Hieb oder Schnitt haben immer für die Function der Extremität eine grosse Bedeutung. Da man mit der Naht nicht viel für die Näherung sich retrahirender Muskeltheile thun kann — es gelingt höchstens, wenn man mit der Hautnaht zugleich die Muskelfasern durchsticht, besonders auf dem Dorsum, die getrennten Muskelbäuche etwas zu nähern, — so muss man dafür besorgt sein, während der Heilungsdauer das Ellbogen- und Handgelenk so zu stellen, dass die Muskelenden sich möglichst nahetreten können. Man bandagirt bei Wunden der Extensoren die Hand in Dorsalflexion, bei Wunden der Flexoren in Volarflexion und zwar geschieht dies beidemal am einfachsten durch eine entsprechend gekrümmte Schiene. Aber ebenso wichtig ist es, dass man durch einen geeigneten Wundverband die Phlegmone möglichst von dem Kranken fern hält. Hier ist wohl der Listerverband jedem anderen vorzuziehen. Nach der Heilung muss die Hand gehörig geübt und die durchschnittenen Muskeln müssen electrisirt werden.

Durchschnittene Sehnen sollen durch Catgutnaht vereinigt werden. Die Catgutfäden versenkt man in die Sehnenscheide. Es bildet sich ein Bindegewebscallus um die Stümpfe und wenn man nur rechtzeitig nach Heilung der genähten und nach Lister verbundenen Wunde Bewegungen machen lässt, so kommt die Beweglichkeit der Finger bald wieder zu Stande, der Callus wird frei und dient jetzt als Verbindung der durchschnittenen Sehne. Der Verband, welcher die durchschnittenen Sehnenenden erschlafft, wird in derselben Art angelegt, wie er oben für die Muskeltrennungen beschrieben wurde. Wir kommen in dem folgenden Capitel nochmals auf die Frage der Sehnennaht zurück.

Am Unterarm sind die Verhältnisse der isolirten Nervenverletzung sehr günstig. Der Ulnaris kann in der Nähe des Ellbogengelenks von Verletzung betroffen werden. Sehr exponirt liegt auch der Medianus in der Nähe des Handgelenks für Mensurhiebe, welche den Vorderarm hier bei unbandagirtem Arm treffen. Ich habe mehrere auf die gedachte Art acquirirte Medianuslähmungen beobachtet. Der Nerv kommt nämlich bei dorsalflectirtem Gelenk zwischen den Sehnen des Palmaris longus und des Radialflexors hervor und liegt ziemlich ge-

spannt direct unter der Haut und der Fascie. Selbstverständlich können auch Ulnaris und Radialis in ihrem Verlaufe von Verletzung betroffen werden, meist finden sich dann aber erhebliche anderweitige Nebenverletzungen.

Bei der Besprechung der Venaesection haben wir bereits erwähnt, dass hier öfter mit den Venen verlaufende Hautnerven beschädigt werden können. Ihre Verletzung bedingt eine sich meist bald bessernde Anästhesie in den von ihnen versorgten Theilen und sie ist von geringerer Bedeutung. Die Durchschneidung eines grösseren Stammes macht sensible und motorische Lähmung in den von ihnen versorgten Gebieten.

Zur Orientirung in Betreff der Function der drei grossen Nerven führen wir an, dass das Gefühl an der Hand in folgender Weise auf die einzelnen Nerven vertheilt ist.

Die Haut der Handfläche ist zum Theil vom Medianus (Palmaris longus) versorgt. Den Daumenballen versieht der Ramus superficialis des Radialis, den ulnaren Rand der Palma der Ulnaris, welcher auch die Handwurzel und Mittelhand zum Theil besorgt. Der Ramus dorsalis des Radialis beherrscht das Gefühl auf dem Handrücken.

Was das Gefühl an den Fingern anbelangt, so geht der Medianus auf der Beugeseite zu sämmtlichen Phalangen des Daumens, Zeigefingers, des Mittelfingers und zur Daumenseite des Ringfingers. Die Kleinfingerseite des Ringfingers und der kleine Finger erhält seine Nerven vom Ulnaris.

Auf der Dorsalseite bekommt der kleine Finger seine Nerven vom Ulnaris, während der Daumen vom Radialis besorgt wird. Bei den übrigen Fingern vertheilt sich das Gefühl so, dass vom Ringfinger die Grundphalanx und von dem Mittelfinger die eine Seite derselben durch den Ulnaris besorgt wird. Das gleiche Verhältniss findet für den Zeigefinger, dessen beide Seiten der Grundphalanx vom Radialis betheilt werden, und für den Mittelfinger, dessen Daumenseite einen Ast erhält, von Seiten des Nerv. radialis statt. Die übrigen Phalangen werden vom Medianus besorgt.

Was die motorische Leistung anbelagt, so schickt der Medianus Aeste zu den Muskeln der Beugeseite ausser zu dem Flexor ulnaris, ferner zum Daumenballen ausser dem Abductor, dann zu den drei ersten Lumbricales. Der Pronator teres erhält zwei Aeste, dann Flexor sublimis und profundus, radialis und medius, sowie auch Flexor pollicis und pronator.

Aber mit ihm senden auch noch andere Nerven zu den meisten gedachten Muskeln Aeste, und nur die drei Musculi lumbricalis und der **Opponens pollicis** werden von ihm allein besorgt. Dies ist für seine Lähmung und die Lage der Restitution ausserordentlich wichtig.

Der Ulnaris ergänzt vielfach den Medianus. Er besorgt den Flexor ulnaris und weiter die mediale Lage der tiefen Beuger.

Dann vermittelt er die Bewegung des Palmaris brevis und des 4. Lumbricalis, des Flexor brevis und Abductor minimi, der Zwischenknochenmuskeln und des Adductor pollicis.

Allein besorgt er demnach den Flexor uluaris, den Adductor pollicis den 4. Lumbricalis und die Interossei, ebenso wie den Flexor brevis und Abductor minimi.

Der Radialis giebt ausser an den Triceps und den Brachialis internus Zweige ab:

An den Supinator longus und brevis und den Extensor radialis. Sodann an die Fingerstrecker, an den Extensor ulnaris, Abductor und Extensor pollicis, Extensor indicis und minimi.

Der Radialis wird somit die am meisten in die Augen fallende motorische Lähmung der Hand hervorrufen*).

Die Erscheinungen der Nervendurchtrennung, insofern sie grosse

*) S. specielle Bemerkungen über die Contractur §. 128.

Stämme betrifft, machen sich meist auch rasch kenntlich in trophischen Störungen. Bald fühlt sich die Haut an der Hand, entsprechend dem getroffenen Gebiet, kalt an, sie wird dünn, glatt und blauroth, das Glied magert ab durch Schwund der gelähmten Muskeln, die Nägel werden dick, sie krümmen sich abnorm und zeigen Risse und Furchen. Häufig verändert sich Anfangs auch der Haarwuchs, insofern die Haare abnorm stark wachsen. An der gefühllosen, glatten hyperämischen Haut bilden sich leicht in Folge von kleinen Verletzungen Geschwüre.

Kann man etwas dazu thun, um die durch Verletzung der Nerven aufgehobene Leitungsfähigkeit wiederherzustellen? Eine Zeit lang waren durch Mittheilungen von Fällen, bei welchen angeblich schon ausserordentlich rasch (24 Stunden) nach angelegter Nervennaht (Nélaton) Restitution der Thätigkeit der Nerven eingetreten sein sollte, die Erwartungen ziemlich hoch gespannt. Man hatte sich hier wohl durch vicariirende Thätigkeit eines anderen Nerven (Ulnaris bei dem Medianus) täuschen lassen. Man glaubte aber bald um so mehr wieder die Nervennaht verlassen zu dürfen, als ausser klinischen Versuchen, welche erwiesen, dass wenigstens nicht rasch die Wiederkehr der motorischen Thätigkeit eintrat, auch das Experiment (Landois und Eulenburg) nachwies, dass Heilung per primam intentionem an dem genähten Nerven überhaupt nicht eintrat. Da nun auch durch die Nähte innerhalb des Nerven zuweilen stärkere Entzündungserscheinungen hervorgerufen wurden, da also eine sich diffundirende Neuritis und unter Umständen auch wohl einmal der Ausbruch von Tetanus eintrat, so verliess man zum Theil die isolirte Naht ganz, man nähte die Wunde und lagerte das Glied so, dass durch Entspannung die getrennten Enden genähert wurden, oder man versuchte nach O. Weber's Vorschlag die Naht des paraneurotischen Bindegewebes (Hüter).

Bei den Erfolgen, welche die Nervennaht herbeizuführen im Stande ist, muss man wohl zunächst auseinander halten die Fälle, in welchen es gelingt soeben getrennte Nerven zu vereinigen, von denen, bei welchen die Trennung der Nerven bereits seit langer Zeit bestand. Im ersteren Falle ist der Nerv überhaupt noch nicht degenerirt, und wenn es experimentell sogar gelingt frische Nervenstücke eines anderen Thieres in die frische Nervenwunde eines Verletzten einzunähen (Gluck), so dass die Leitung sich wieder herstellt, dann muss auch angenommen werden, und die Erfahrung bestätigt solches, dass frische Nervenwunden von Menschen vereinigt werden können und dass bald nach der Heilung wieder Nervenaction eintritt. Bedingung dafür ist Heilung ohne Eiterung, also aseptische Heilung. Unter solchen Umständen hat man bereits wiederholt Restitution der Nerven wieder eintreten und ich selbst habe bei einer Naht des Medianus und Ulnaris die Hand wieder normal werden sehen. Bei Weitem unsicherer sind die Erfolge für den Fall, dass die Nervenenden bereits für sich vernarbt waren. Für solchen Fall muss man bedenken, dass ein Theil der centralen und vor allem der grössere Theil der peripheren Nerven bereits degenerirt ist und wenig oder gar keine leistungsfähige Bahnen mehr besitzt, und dass es also im besten Falle einer langen Zeit be-

darf, damit auf dem Wege der wiederhergestellten Bahn sich neue leistungsfähige Nerven bilden. Man soll sich aber in solchen Fällen nicht durch eine Besserung des Gefühls, welches vielfach durch collaterale, sich allmälig stärkende Bahnen vermittelt wird, bestimmen lassen, das Zustandekommen der Heilung anzunehmen, nur die Bewegung entscheidet. Nach meinen Erfahrungen, welche sich auf eine ganze Anzahl von Nervennähten (radialis-medianus, ulnaris) beziehen, sind die Erfolge sehr zweifelhaft. Vollkommene Restitution habe ich in keinem Falle erlebt und zumal die Radiales, welche ich nähte und welche primär zusammenheilten, sind lahm geblieben. Aber trotzdem muss man die Versuche fortsetzen, da sie das einzige Mittel sind, eine schwere Störung möglicherweise zu beseitigen. Denn andere Chirurgen sind glücklicher gewesen (Simon, v. Langenbeck u. s. w.).

Die Technik besteht darin, dass man die Nerven aufsucht, was meist unter Blutleere leicht gelingt, indem die Enden, zumal das centrale eine kolbige Anschwellung zeigen, dass man sie aus ihren Verwachsungen löst, sie anfrischt, wobei es noch nicht entschieden ist, ob man den Kolben überhaupt oder wie viel man davon abschneiden soll, und dass man sodann 3—4 feine Catgutfäden durch die äusseren Schichten des Gewebes vom Strang so hindurchfügt, dass durch ihr Zusammenziehen die Nervenenden in Contact gebracht werden. Es folgt dann antiseptischer Verband und Lagerung des Gliedes so, dass der Nerv entspannt wird.

Man hat auch mehrfach im Verlauf der Armnerven Blosslegung und Dehnung der Nerven vorgenommen, um vorhandene Lähmungen zu bessern, besonders dann, wenn der Nerv in narbigem Gewebe eingeschlossen war. Es ist auch hier eine kleine Anzahl von günstigen Erfolgen erzielt worden, ebenso wie in dem oben mitgetheilten Falle von Nussbaum.

§. 97. Die Radial- und Ulnararterie sind verhältnissmässig häufig Verletzungen unterworfen, zuweilen gleichzeitig mit anderweitigen Nerven und Muskeln oder durch die Knochen trennende Wunden, in anderen Fällen als isolirte Arterienverwundungen. Zuweilen kommt es vor, dass die Blutung aus diesen Gefässwunden spontan oder nach einer Naht der Wunde aufhört, während in der Regel Nachblutungen eintreten, und zwar ist die Nachblutung nicht nur zu befürchten aus dem centralen, sondern wegen der Reichlichkeit der Communication der Vorderarmgefässe durch die Bogenbildung an der Hand, meist auch aus dem peripheren Theil. Die Blutung erfolgt öfter, nachdem sich vorher ein arterielles Hämatom gebildet hatte.

Zuweilen bildet sich nach Heilung der Wunde ein Aneurysma. Es giebt auch Beobachtungen von spontan entstandenen Aneurysmen an der Radialis und Ulnaris.

Am Vorderarm und der Hand hat man in einer Anzahl von Fällen (Schottin, Krause, Letenneur u. A.) allgemeine Gefässerweiterung beobachtet. Zuweilen bildete sich die Erkrankung der Gefässe aus, nachdem eine Verletzung stattgefunden hatte, in dem Falle von Krause war es ein Biss in die Hand, nach welchem sich, allerdings erst nach Jahren, die Gefässerkrankung entwickelte. Die Phlebarterictasie ist in ziemlich ungleicher Weise über die verschiedenen Gefässgebiete verbreitet. An einer Stelle sind es mehr die Arterien, welche, während ihre Wandung verdickt ist, sackartige, zum Theil rosenkranzförmig nebeneinanderliegende

Aneurysmen zeigen, an anderen Stellen sind die Venen varicös erweitert, und in dem Krause'schen Falle communicirten vielfach die Endarterien an den Fingern direct mit den Venen. Es ist zweifelhaft, ob jedesmal eine abnorme Communication einer grösseren Vene mit Arterie den Anlass zur Entstehung dieser Gefässerkrankung giebt.

Bleibt sie über ein kleines Gebiet beschränkt, so pflegt die functionelle Störung keine beträchtliche zu sein. Aber in Fällen, wie dem von Krause, in welchem der Arm durch eine grosse Anzahl von weichen, ausdrückbaren, sich bei hängendem Glied beträchtlich füllenden Geschwülsten bedeckt war, in welchem schmerzhafte Empfindungen mannigfacher Art, besonders in den Fingern, eintraten und die Diagnose durch Blasebalggeräusch, das sich über Hand und Vorderarm ausdehnte, leicht gemacht werden konnte, sind doch die Beschwerden sehr grosse, besonders wenn noch schmerzhafte Ulceration der Fingerspitzen hinzukommt. Die leichten Fälle kann man zum Theil, wenn sie keine Beschwerden machen, zuwartend behandeln. Sind die Gefässausdehnungen nicht zu weitgehend, so ist das einzig sichere Verfahren Exstirpation und Unterbindung der Geschwülste. Der Kranke von Stromeyer, welchen Krause beschreibt, wurde amputirt und war sehr zufrieden, seinen Arm und seine Beschwerden los zu sein.

Die Blutungen aus den Vorderarmarterien werden allein sicher gestillt durch sofortige doppelte Unterbindung des betreffenden Gefässes in der Wunde. Ist diese versäumt und tritt Nachblutung ein, so soll man auch dann noch in der heilenden Wunde die Gefässstümpfe aufsuchen und doppelt unterbinden. Es wird dies jetzt, wo wir das Glied blutleer machen können, fast immer möglich sein.

Viel unsicherer wirkt in solchen Fällen die Compression der Brachialarterie, welche in der Mitte des Oberarms gegen den Knochen gedrückt werden soll, oder die spitzwinklige Flexion im Ellbogen, wie selbe in der letzten Zeit besonders von Adelmann empfohlen worden ist.

Unsicher gestalten sich auch die Resultate der doppelten Ligatur, d. h. der Ligatur des centralen Endes der verletzten und die der anderen Arterie des Vorderarms, also bei Blutung aus der Radialis die der Ulnaris und umgekehrt. Die aus der Interossea stattfindenden Communicationen erklären dies Verhalten. Sicherer ist in solchen Fällen schon die Ligatur der Brachialis, aber die Misserfolge sind doch auch bei dieser Methode häufige. Blutet es aus der Radialis, so sollen die Misserfolge seltener werden, wenn man die Brachialarterie unterhalb des Abgangs der Profunda unterbindet (Martin).

Bei Aneurysmen der Vorderarmarterien wird man immerhin den Versuch der Heilung durch Compression der Brachialis oder durch Ellbogenflexion machen. Die sicherste Methode ist auch hier die Antyllus'sche Spaltung des Sackes und doppelte Ligatur, und nur in den Fällen, in welchen die Radialis hoch oben zwischen den Vorderarmmuskeln aneurysmatisch ist, wird man zuweilen gut thun, die Hunter'sche Unterbindung der Brachialarterie vorzuziehen. Auch mit Ergotininjectionen (v. Langenbeck) wurden einzelne kleine Aneurysmen dieser Gefässe geheilt.

Die Continuitätsligaturen der gedachten Arterien sind ziemlich häufig ausgeführt worden und im Allgemeinen leicht, wenn keine Anomalien vorhanden sind.

Hierher gehört oberflächlicher Verlauf der sich früh abzweigenden Radialis. Meist geht sie dann mit der Cephalica. In anderen Fällen ist die Arterie abnorm eng und klein, oder sie überschreitet schon oberhalb des Handgelenks den Radius, um sich auf das Dorsum zu begeben. Ebenso verläuft die Ulnaris zuweilen oberflächlich, wird doppelt oder sie ist auffallend eng.

Wollte man die Radialarterie im oberen Theil des Vorderarms unterbinden, so kann man sie mit einem den Ulnarrand des Supinator longus treffenden Schnitt finden. In der Tiefe zieht man den Supinator von dem Radialflexor ab und sieht die Arterie auf der Sehne des Pro-

nator teres und Flexor pollicis longus liegen. An ihrer radialen Seite liegt der Ramus sublimis des Nervus radialis. In derselben Weise verfährt man bis zur Mitte hin; auch hier ist der mediale Rand des Supinator longus der beste Leiter für Aufsuchung des direct neben ihm liegenden Gefässes.

Die gewöhnliche Unterbindungsstelle liegt da, wo man den Puls zu fühlen pflegt. Hier oberhalb des Handgelenks macht man einen Einschnitt durch Haut und Fascie längs dem lateralen Rand des Flexor radialis. Die Arterie liegt von zwei Venen begleitet, während der Nerv sowohl in der Mitte als unten von ihr entfernt liegt.

Schliesslich kann man auch den Endast des Gefässes, nachdem er hinter den langen Daumensehnen auf den Rücken der Hand getreten ist, in dem Zwischenraum zwischen Abductor und Extensor pollicis (Tabatière) unterbinden. Ein Längsschnitt in diesem Raum legt zunächst die Vena cephalica und den Radialnerven bloss. Dann geht man zwischen den Sehnen ein und findet das Gefäss auf dem Os multangulum majus.

Die Ulnararterie ist wegen ihrer vertieften Lage im oberen Theil des Vorderarms nicht wohl zu unterbinden. In der Mitte findet man sie durch einen am radialen Rand des Flexor carpi ulnaris geführten Schnitt. Der gedachte Muskel wird von dem Flexor palmaris getrennt. Dann liegt die Arterie auf dem Flexor profundus in der Schnittlinie, zu beiden Seiten zwei Venen, der Nerv nach innen mehr unter dem ulnaren Flexor.

Oberhalb des Handgelenks macht man einen Einschnitt am radialen Rand des Flexor carpi ulnaris durch Haut und Fascie. Hier liegt die Arterie am Rand der Sehne, während der Nerv mehr hinter derselben liegt.

B. Entzündliche Processe der Vorderarm- und Handgelenksgegend; Geschwülste.

§. 98. Die acute Periostitis und Osteomyelitis kommt an beiden Vorderarmknochen nicht selten vor. Interessant ist es, wie besonders bei Kindern Necrosen der Ulna bis in das Ellbogengelenk sich ausdehnen und zu Vereiterung dieses Gelenks führen können, ohne dass nach der Extraction der Necrose die Bewegung des Gelenks schwer beeinträchtigt wird. Ich habe einen solchen Fall gesehen, und Volkmann erzählte noch kürzlich einen ähnlichen, bei welchem sehr vollständige Neubildung der Ulna mit erheblicher Beweglichkeit des Gelenks zu Stande kam.

Die chronischen Processe kommen besonders in der Nähe der Gelenkenden vor. So finden sich öfter in dem Olecranon und dem Gelenkende der Ulna circumscripte tuberculös osteomyelitische Herde, und sehr leicht führen sie zu secundärer Betheiligung des Ellbogengelenks. Auch Gummata werden zuweilen an den oberflächlich liegenden Theilen der Knochen beobachtet. Resectionen in der Continuität der Röhrenknochen sind ziemlich allgemein verlassen. Man nahm dieselben früher wegen

Verletzung der Knochen, sowie wegen Necrose vor. Aber von den Verletzungen wissen wir, dass sie selbst bei erheblicher Zertrümmerung, und zwar sicherer unter Production von hinreichendem vereinigendem Callus heilen, wenn man nur die gelösten Splitter entfernt, und für die Necrose gilt das Gleiche; man wartet die Sequestralkapselbildung ab, bahnt sich dann auf dem Weg der Fisteln durch Hammer und Meissel den Zugang zu dem Sequester und zieht ihn aus.

Nur für den Fall einer Geschwulstbildung von einem der Knochen aus würde man, falls der Tumor noch vollständig ohne Amputation entfernt werden könnte, eine Partialresection vornehmen. Vom Radius giebt es mehrere Beobachtungen, welche beweisen, dass die Geschwulst ziemlich lange Zeit exstirpirbar bleibt. Meist wird freilich die Amputatio brachii nöthig sein.

§. 99. Die Phlegmone am Vorderarm entsteht meist nach Verletzung und Entzündung an der Hand. Wir werden dort bei der Besprechung der entzündlichen Processe an den Fingern darauf zurückkommen.

Hier haben wir nur noch zwei pathologische Vorgänge zu besprechen, welche ziemlich bestimmten Sehnen und Sehnenscheiden entsprechen: die Entzündung in den langen Strecksehnen des Daumens und das Hygrom der Flexorsehnenscheide.

Die Tendovaginitis der auf dem Radius gelegenen Daumensehnen tritt fast immer ein als Folge einer übermässigen Anstrengung der gedachten Sehnen. Häufig werden Wäscherinnen von dem Leiden befallen, und zwar geben sie meist das Ausringen der Wäsche ganz bestimmt als den Grund ihres Leidens an. Oefter habe ich die Krankheit beobachtet bei Zimmerleuten, welche angestrengt mit dem Bohrer gearbeitet hatten. Auch Tambours sollen beim Erlernen des Trommelns öfter befallen werden (Richet).

Dem Kranken macht sich das Leiden alsbald kenntlich durch Schmerz, welchen er bei dem Versuch, die Arbeit wieder aufzunehmen, empfindet. Besonders das Ergreifen und Festhalten eines Gegenstandes mit dem Daumen, sowie abducirende Daumenbewegungen sind schmerzhaft. Aber fast stets gewahrt er doch auch eine bald mehr, bald weniger ausgesprochene schmerzhafte, etwa 4 Ctm. von der Spina radii nach oben gelegene Schwellung, welche nicht sehr erhaben ist. Auch hat er wohl schon selbst das eigenthümliche Knarren an der Stelle der Schwellung, welches eintritt, wenn man mit dem Daumen Bewegungen machen lässt, bemerkt. Man kann das Symptom, welches der Krankheit den Namen der Tenalgia crepitans verschafft hat, hervorrufen, wenn man den Vorderarm über dem Handgelenk umgreift und nun Ab- und Adductionsbewegungen mit dem Daumen ausführen lässt.

Offenbar handelt es sich um einen wahrscheinlich ganz geringen, serös blutigen Erguss in die Sehnenscheide mit Faserstoffablagerung auf die Wände. Das eigenthümliche Ledergeräusch entsteht durch Reibung der rauhen Sehne an der rauhen Sehnenscheide in ähnlicher Art wie bei der Pleuritis sicca.

Man muss sich hüten, dass man sich nicht durch die Crepitation zur Annahme eines Bruches veranlassen lässt. Diese irrthümliche Annahme ist gewiss schon öfter gemacht worden und wird begünstigt durch das plötzliche Auftreten der Krankheit nach einer Gewalteinwirkung, die jedoch stets sehr verschieden ist von der, welche die Brüche am Vorderarm herbeiführt.

Auch die Extensorsehnen sollen öfter in ähnlicher Art erkranken; viel seltener die Flexorsehnen.

Man pflegt meist den Patienten mit Tendovaginitis der Extensorsehne Ruhestellung der Hand und die Application ableitender Mittel, des Emplast. caner., der Jodtinctur, des Vesicator zu verordnen. Ich bin letzter Zeit mit Compression weit rascher zum Ziel gekommen. Auf die geschwollene schmerzhafte Sehne wird eine Compresse gelegt und nun mit einer Flanellbinde Vorderarm und Hand fest eingewickelt. Die Hand muss in einer Mitella getragen oder hoch gelagert werden. Der Schmerz hört meist bald auf. Auch die Massage, d. h. das Streichen der entzündeten Sehnenscheide mit dem fest aufgesetzten Daumen in der Richtung von der Peripherie nach dem Centrum, wird als rasch wirkendes Mittel gerühmt.

Viel ernster ist das Hygrom der Sehnenscheiden, der Hydrops tendovaginalis, wie er häufiger in dem grossen Sack der Flexorsehnen der Hand, seltener in den Strecksehnen, und hier noch am häufigsten in den langen Daumensehnen beobachtet wird. Zuweilen erstreckt sich derselbe auch in einzelne Fingersehnen oder über die Handgelenksgegend hinaus zwischen die Vorderarmmuskulatur.

Es handelt sich bei diesen Processen selten um einen einfachen Hydrops. Meist ist die Flüssigkeit nur in sehr geringer Menge vertreten, oder sie war nur im Anfang des dann acut auftretenden Leidens vorhanden, während dagegen eigenthümliche, theils freie, theils der Sackwand oder den mehr weniger aufgefaserten Sehnen anhängende Körper, die sogen. Corpuscula oryzoidea, die Reiskörper, den Hauptinhalt der Geschwülste ausmachen. Diese Körperchen sind wohl nur zum geringeren Theil als wirkliche Gewebsneubildungen, aus einer Hyperplasie der Zotten der Wandbekleidung hervorgehende Bildungen aufzufassen (Virchow), obwohl zweifellos solche Fälle vorkommen und auch zuweilen knorplige Körper in ähnlicher Art wie die Gelenkmäuse sich bilden. Für eine wahrscheinlich grössere Anzahl hat zuerst Meckel behauptet und Lücke neuerdings wieder in mehreren Fällen, zuletzt Volkmann in überzeugender Weise nachgewiesen, dass es sich wenigstens bei den freien Körperchen um albuminöse Gerinnungsproducte handelt. Die Körperchen waren nicht organisirt, mikroskopisch an der Oberfläche geschichtet, granulirt und in der Mitte enthielten sie öfter in kleinen Höhlungen Flüssigkeit. Die fixirten Körper gaben meist an der Oberfläche denselben Befund, auch sie waren geschichtete Concremente, aber in das Innere ging öfter von der Balgwand oder der zerfaserten Sehne ein zottiger Vorsprung von Bindegewebe. Den Process der Zerfaserung der Sehne, wie Volkmann denselben in ausgezeichneter Weise beobachtete, fasst er als einen der deformirenden Gelenkentzündung sehr nahe stehenden Vorgang auf.

Wir haben schon angeführt, dass zumeist die Schleimsäcke der Flexorsehnen in der Handgelenksgegend oberhalb und unterhalb desselben von der Krankheit betroffen werden. Durch das Lig. carp. volare ist die Geschwulst, welche zu beiden Seiten desselben bis zu Hühnereigrösse anwachsen kann, in zwei Theile geschieden, so dass sie ein zwerchsackähnliches Ansehen bekommen. Lücke, welcher die Cysten-

bildung vom Flexor profundus ausgehen lässt, macht auf das verschiedene Verhalten der Geschwulst aufmerksam, je nachdem die Cyste unter der Palmarfascie bleibt oder sich an einzelnen Stellen durch Lücken derselben hervordrängt, wodurch in der Hand einige oder mehrere Buckel entstehen können. Besonders soll der Theil der Geschwulst, welcher dem Index angehört, fast stets abgesondert hervorragen oder auch sich unter die Daumenballenmuskeln hineindrängen. Meist kann man den Inhalt der Geschwulst von der Vorderarmseite nach der Hand und umgekehrt verdrängen, wobei eine eigenthümliche Crepitation, bedingt durch die Reibung der freien Körper eintritt. Die dritten Fingerglieder können nicht mehr gestreckt werden. Die Gebrauchsfähigkeit der Hand leidet darunter, sowie unter der Beeinträchtigung der Kraft der Flexoren. Zuweilen stellen sich auch nervöse Störungen durch Druck auf die Nerven (Medianus) ein. In einzelnen Fällen bilden einzelne Fingerscheiden noch abgesonderte, aber mit dem grossen Sack communicirende Cysten.

Ueber den eigentlichen Sitz des Leidens herrscht keine vollkommene Uebereinstimmung. Französische Schriftsteller (Gosselin, Michon) behaupten nach anatomischen Untersuchungen, dass stets mehrere seröse Säcke unter dem Ligam. carp. mit den Sehnen verlaufen. Im Wesentlichen sei es ein äusserer radialer für die Sehne des Flexor pollicis longus und ein innerer ulnarer für die Flexoren des 4. und 5. Fingers. Index und Medius sollen zwischen beiden ohne Schleimbeutel eingeschlossen liegen. Meist sitze das Hygrom im ulnaren Sack, daher Vereiterungen hier zu Steifigkeit des 4. und 5. Fingers führen. Die Scheiden des Daumens und 5. Fingers communiciren, wie es scheint, immer mit den Schleimsäcken, die anderen Finger haben geschlossene Schleimscheiden. (Siehe bei Volkmann in Pitha-Billroth.)

In einem Falle, welchen ich kürzlich behandelte, war zuerst eine acute Schwellung nach einer gewöhnlichen Anstrengung der Hand (Steinklopfen) eingetreten.

Ein Theil der Hygrome ist traumatischen Ursprungs. Bei einem anderen Theil hat man wohl an ähnliche Ursachen zu denken, wie die sind, welche zu Arthritis deformans führen. Fournier hat Fälle von Erguss in die Sehnenscheiden beschrieben, welche im Invasionsstadium der secundären Syphilis auftraten und wieder schwanden bei antisyphilitischer Cur. Es ist mir nicht bekannt, ob das chronische Hygrom sich zuweilen auf ähnliche Ursachen zurückführen lässt.

Die Fälle, in welchen es sich um einen einfachen Hydrops der Schleimsäcke handelt, sind einer ähnlichen Behandlung zugängig, wie die einfachen Hygrome der Schleimbeutel. Man versucht die Application von Reizmitteln, von Tinct. jodi, man wendet Compression an. Aber es ist wohl begreiflich, dass da, wo Corpuscula oryzoidea vorhanden, an eine Heilung ohne Entleerung derselben nicht gedacht werden kann. Hier kann auch weder die einfache Punction, noch die Punction mit nachfolgender Jodinjection helfen. Man hat öfter den Versuch gemacht, durch einen starken Troicart die Körper zu entleeren, begreiflicherweise auch mit zweifelhaftem Erfolg.

Offenbar handelt es sich im Wesentlichen um Entfernung der Corpuscula oryzoidea, der losen sowohl wie der fixen, und diese lässt sich nur vornehmen auf dem Wege der freien Incision. Die Incision, welche auch bereits vielfach geübt wurde, bald mit einem kleinen, bald

mit zwei Schnitten, bald mit einem grossen, den ganzen Sack spaltenden Schnitt (Syme, P. Watson), hatte nur den Nachtheil, dass zuweilen die heftigsten Symptome von eitriger Tendovaginitis, welche die Function der Hand, ja wohl das Leben der Operirten bedrohten, nachfolgten. Die Gefahr solcher Ereignisse wurde sehr herabgemindert durch die Eröffnung der Säcke unter antiseptischen Cautelen, wie sie von Lücke und Volkmann, ebenso wie von einer Anzahl schottischer Chirurgen, geübt wurde.

Volkmann macht unter Lister'schen Cautelen zwei Einschnitte, einen auf die Palma, den anderen auf den Vorderarm, jeder etwa 2—3 Ctm. lang. Aus den Einschnitten wurden die Fremdkörper entleert, die festsitzenden mit einer durchgezogenen dicken Gummidrainageröhre, welche an beiden Enden gefasst und mit starker Spannung an den Wandungen des Sackes hin und hergerieben wurde, losgebürstet, dann in jeden Schnitt ein kurzes Drainstückchen gelegt und Lister'scher Verband angelegt. Die Eiterung bleibt dünn, serös und die Ausheilung erfolgt mit Erhaltung der Function in wenig Wochen.

Ausser den Hygromen kommen auch chronische Entzündungen der Bursa flexoria vor, welche als granulirende resp. tuberculöse bezeichnet werden müssen. Auch Vogt gedenkt dieser Formen, welche wir wiederholt beobachtet und operirt haben. Die Granulome wachsen im ganzen Gebiet der Sehnenscheide, sie machen functionell die gleichen Erscheinungen, wie das Hygrom und sind auch wegen ihrer physikalischen Erscheinungen der der Fluctuation sich sehr nähernden Elasticität, welche sie beim Befühlen darbieten, um so schwerer von der erst beschriebenen Krankheit zu unterscheiden, als nicht selten Reisskörper auch bei dieser Form der Entzündung vorkommen. Wir haben mehrere Fälle durch Anschneiden des Schleimsackes operirt. Die Neubildung war an einer Stelle mit der Sehnenscheide verwachsen und verbreitete sich von da aus frei in die einzelnen Ausläufer derselben. Histologisch handelte es sich um ziemlich derbe Granulation mit Einsprengung reichlicher Tuberkel. In den Fällen, welche wir operirten, traten Recidive auf.

§. 100. In der Umgebung des Handgelenkes, besonders am Handrücken, kommen häufig kleine harte Geschwülstchen vor, welche die Chirurgen mit dem Namen Ganglion, die Laien wegen der Härte der auf dem Knochen sitzenden Geschwulst als Ueberbein bezeichnen. Selten erreichen sie mehr als Kirschengrösse, sind entweder gleichmässig rund oder gelappt, fühlen sich hart an, sind mehr weniger verschiebbar und sitzen fast immer in der Nähe einer Sehne. Sie pflegen selten erhebliche functionelle Störungen zu machen und meist wird dem Träger ihre Entfernung mehr aus cosmetischen Rücksichten wünschenswerth. Selten entstehen sie rasch, nach Contusion oder Distorsion der Gelenkgegend, in den meisten Fällen ist ihre Entstehungsursache unbekannt.

Das kleine Säckchen besteht aus einer derben Bindegewebstasche, welche innen mit Endothel ausgekleidet ist. Es enthält bald in einfacher, bald in buchtiger Höhle eine durchsichtige, dicke Gallerte. Meist sitzt es stielartig auf an dem Kapselband des Gelenks, an einem Seitenband auf dem Periost, weit seltener an einer der Sehnenscheiden, und in manchen Fällen lässt sich eine enge Communication mit der Gelenkhöhle, mit der Sehnenscheide nachweisen. An dem Gelenk ist ihre Ent-

stehung häufig zurückzuführen auf kleine präexistirende Taschen und Buchten, welche sich zwischen die Sehnen hineinlegen und die sich allmälig mit Inhalt füllen und ausdehnen, während sie gegen das Gelenk obliteriren oder eine schmale Communication mit demselben behalten. Auch die nicht selten vorhandenen kleinen folliculären Synovialcysten werden zuweilen cystische Geschwülstchen, welche die Fasciendecke durchbrechen und als Ganglien zum Vorschein kommen. Solche Cystchen können auch an der Sehnenscheide vorkommen (Henle). In ähnlicher Art mögen auch aus den Sehnenscheiden zuweilen Ausstülpungen zu Stande kommen.

Das Mittel, welches meist zunächst bei der Behandlung des Ganglion angewandt wird, ist die Jodtinctur. Zuweilen, besonders bei den rasch entstandenen Formen ist auch energisches Aufpinseln derselben wirksam, meist dagegen ist es ohne jede Wirkung.

Wer kräftige Daumen hat, kann zuweilen die kleine Geschwulst durch Druck mit demselben zum Platzen bringen. Das Zersprengen derselben durch den Schlag mit einem hölzernen Löffel ist vielfach von Laien geübt. Auch mit hölzernem Hammer kann man sie sprengen, doch thut man gut, nicht direct auf die Haut zu schlagen, sondern erst eine Compresse aufzulegen. Wir sehen keine Vortheile in der contundirend wirkenden Gewalt. Schmerzloser und ebenso vollständig wird die Entleerung des Inhalts herbeigeführt, wenn man ein Tenotom etwas fern von der Geschwulst durch die Haut und dann in die Balgwand hineinstösst, jetzt durch Druck den Inhalt entleerend. Man kann die Operation noch wirksamer machen, wenn man die Spitze des Tenotoms im Bogen und nach verschiedenen Richtungen dissecirend durch die Balgwand führt (Malgaigne). Nach der Discision oder dem Sprengen thut man gut, noch für einige Zeit Heftpflastercompression vorzunehmen.

Bei diesem Verfahren heilt eine Anzahl von Ganglien, aber es kommt auch Manches wieder.

Bidder hat letzter Zeit empfohlen, den Inhalt des Ganglion mit der Pravaz'schen Spritze auszusaugen und dann starke Carbolsäurelösung zu injiciren, ein Verfahren, welches seiner relativen Ungefährlichkeit halber gewiss zu versuchen ist.

Gefährlicher sind offenbar die Methoden, welche den Luftzutritt zu dem Sack zulassen. Mehrfach hat man die Heilung erreicht durch Einziehen von Haarseil, von in Jodtinctur getränkten Fäden (Berthelot). Bei Communication des Sackes mit dem Gelenk ist die Methode gefährlich, ebenso wie der freie Einschnitt oder die bei relativer Mobilität von Wernher und neuerdings wieder auf Grund von Resultaten Ollier's durch Poncet empfohlene Exstirpation. Nach der Exstirpation folgt Naht und feststellender Verband. Obwohl wir die Gefahr weder der Incision, noch der Excision jetzt bei antiseptischem Verfahren für gross erachten, so möchten wir doch nur in Fällen, in welchen die Geschwülste wirklich Beschwerden machen, zu diesen Methoden rathen. Das unangenehmste bei der Methode bleibt, dass sie nicht einmal sicher ist. Ich habe jüngst in einem Fall von Totalexstirpation eines Ganglion unter Lister'schen Cautelen ein fast continuirliches Recidiv eintreten sehn.

Das Verfahren der Spaltung unter antiseptischen Cautelen wird so ausgeführt, dass man nach gemachtem Hautschnitt den Sack blosslegt und spaltet, dass man ihn jetzt mit starker Carbolsäurelösung oder mit 6proc. Chlorzinklösung auswäscht, ein dünnes Drainrohr einführt, den Hautschnitt bis auf die Oeffnung für dasselbe schliesst und nun einen grossen, die Hand zugleich feststellenden Lister'schen Verband

macht. Absolut sicher stellend gegen Recidiv ist auch diese Methode nicht.

Anatomische Vorbemerkungen zum Handgelenk. Luxation des Gelenks.

§. 101. Wir schicken eine kurze Besprechung der Anatomie und Mechanik des Gelenks voraus.

Wir haben bereits bei der Besprechung des Ellbogengelenks hervorgehoben, wie ein Theil der Bewegungen am unteren Ende des Vorderarms nicht der Hand, sondern dem Vorderarm und somit der Hand erst indirect als Pro- und Supination zu gute kommt. Diese Bewegungen vollziehen sich, indem der cylindrische Theil der Ulna um den Semilunareinschnitt des Radiuskopfes bewegt wird. Das Gelenk ist räumlich von dem eigentlichen Handgelenk geschieden durch Faserknorpel (Cartilago triquetra). Er besteht in einer Fortsetzung des Gelenkknorpels vom Radius und ist durch ein sehr bewegliches Band (Lig. subcruentum) an dem Processus styloideus der Ulna befestigt. Die Befestigung der Ulna an der Handwurzel durch das Ligament. laterale internum ist eine verhältnissmässig schlaffe, so dass sich das untere Ende der Ulna leicht vom Radius und in etwas auch vom Carpus entfernen kann, wenn der Radius fracturirt oder das Kapselband zerrissen ist.

Die Bewegungen der Hand werden vermittelt durch ein Doppelgelenk, welches wieder nicht einfache Gelenkkörper trägt, sondern aus einer ganzen Anzahl von kleinen, sich an ihren gegenüberstehenden Flächen zu Gelenkkopf und Pfanne verbindenden Theile der Handwurzelknochen zusammengesetzt ist. Noch am einfachsten ist der concave Gelenktheil des Radius, welcher im wesentlichen die convexe Gelenkfläche der ersten Handwurzelreihe, des Os scaphoideum, lunatum und triquetrum in sich aufnimmt: Die Bewegung geht jedoch nicht nur in diesem Gelenk vor sich, sondern in einem Hohlgewölbe, welches die vordere Fläche der gedachten Knochen bildet, articulirt wieder der Kopf des Capitatum und das Hamatum. Das Scaphoideum hat dann seitlich noch zwei kleine Gelenkabschnitte für die concaven Gelenkflächen des Multangulum majus und minus. Mit dem Metacarpus findet sich die vordere Handwurzelreihe in starrer Verbindung.

Geht man mit H. Meyer davon aus, dass man als mittlere Stellung der Hand die gerade Streckstellung mit geringer Neigung zur volaren Beugung annimmt, so kann von hier aus eine volare Beugung von etwa 45° und eine dorsale von ungefähr 60° gemacht werden. Diese Bewegungen, wie auch die der Ab- und Adduction oder besser der ulnaren und radialen Flexion, gehen in beiden Gelenken vor sich und verzichten wir auf die Besprechung der Bewegungen in dem einzelnen Gelenk wegen der geringen klinischen Wichtigkeit und der Complicirtheit derselben. Wer sich darüber unterrichten will, findet bei Henke und bei H. Meyer, freilich bei beiden in verschiedener Weise, Belehrung. Die ulnare und radiale Flexion, welche in Mittelstellung der Hand zusammen etwa 40° beträgt, nimmt gegen die Enden der volaren und dorsalen Flexion immer mehr und mehr ab. Man kann bei äusserster Dorsalflexion ebensowenig wie bei äusserster Volarflexion noch Abduction und Adduction vornehmen.

Auf die physiologische Hemmung der Bewegung haben zunächst bei den Bewegungen des täglichen Lebens die langen Beuge- und Streckmuskeln der Hand und Fingergelenke, welche mehrere Gelenke überspringen (die- bi- und polyarthrodialen Längenmuskeln) einen entscheidenden Einfluss, indem die Stellung der Handwurzelgelenke einmal auf die Spannung der Fingermuskeln und ausserdem die Stellung der Fingergelenke auf die Bewegungsmöglichkeit im Handgelenk Einfluss üben. Wir verweisen in dieser Beziehung auf Hüter's Bearbeitung der gedachten Verhältnisse in Virchow's Arch. Bd. 46, S. 37. Sie sind wichtig für das Verständniss mancher Formen von Bewegungsstörung bei den feineren Verrichtungen der Hand.

Die Hemmung der Bewegung, insofern sie sich an den Gelenktheilen selbst vollzieht, wird hervorgerufen durch Anstossen der hinteren und vorderen Ränder der kleinen Gelenkköpfe des Carpus an den entsprechenden Rändern des Radius bei Streckung und Beugung.

Geht die Flexion oder Dorsalflexion noch über diese Hemmung hinaus, so spannen

sich bei der Dorsalflexion volare und umgekehrt bei der Volarflexion dorsale Bänder an. Der gesammte Bandapparat der Vola, welcher die einzelnen Knochen unter sich und mit dem Vorderarm bei gesteigerter Dorsalflexion um so inniger zusammenhält, lässt hier den Carpus wirklich als einen einheitlichen Gelenkkopf für die Pfanne im Radius erscheinen, und wenn es durch Uebertreibung der dorsalen Flexion bei einem Fall auf die Hand zu Verletzung kommt, so treffen diese fast stets eben die Verbindung des Carpus mit dem Radius. In den seltensten Fällen nur reisst das Ligament. carpi volare profundum durch und es kommt zur Luxation, bei weitem in den meisten Fällen reisst das Band an seiner Insertionsstelle den Radius ab. Es kommt zu der unter dem Namen der Collis'schen bekannten Fractur (siehe §. 93.). Ebenso haben wir schon hervorgehoben, dass das dorsale Band vor der Luxation durch Volarflexion schützt, wohl aber zuweilen ein ähnliches Abreissen des Radius bewirken kann.

Wichtig für die Verbreitung der entzündlichen Processe in der Hand ist die Communication der verschiedenen kleinen Handwurzelgelenke. Das erste Handwurzelgelenk zwischen Os scaphoideum, lunatum und triquetrum einerseits und Vorderarm anderseits ist gegen das zweite abgeschlossen. Aber letzteres communicirt durch einen Spalt zwischen Multangulum minus und Capitatum mit dem Carpometacarpalgelenk.

Das Os pisiforme steht durch ein kleines Gelenk mit dem Triquetrum in Verbindung. Zuweilen jedoch communicirt dieses Gelenk mit dem Handgelenk.

Bei mittlerer Stellung sind die sämmtlichen Bänder des ersten Handwurzelgelenks ziemlich schlaff, und so kann es kommen, dass sich Falten der dünnen hinteren Wand der Synovialis auf der dorsalen Seite zwischen ihnen hinausdrängen. Die Kapsel kann dann nach aussen mit den Sehnenscheiden der Fingerstrecker communiciren und zwischen ihnen hernienartige, mit gallertigem Inhalt gefüllte Cysten (Gelenkganglien) bilden, auch kann eine Eiterung in der Sehnenscheide hier leichter das Gelenk durchbrechen.

§. 102. Wir haben bereits bei der Besprechung der Fractur am unteren Ende des Radius angeführt, dass sehr häufig mit ihr Verschiebungen der Ulna vorkommen. Die Ulna steht dorsal- oder ulnarwärts, der häufigere Fall, seltener volarwärts dislocirt.

Dahingegen sind isolirte Verrenkungen der Ulna vom Radius ab nach vorn oder hinten doch ausserordentlich seltene Verletzungen. Ich erinnere mich, nie eine Verletzung gesehen zu haben, welche eine solche Diagnose hätte rechtfertigen können. Man unterscheidet dorsale und volare Verrenkung und lässt die erstere durch übertriebene Pronation (Aufheben eines Kindes an der Hand, Bewegung des Wäscheausringens u. s. w.), die zweite durch übertriebene Supination entstehen. Der Vorderarm soll bei der dorsalen Dislocation in Mittelstellung zwischen Pro- und Supination sich befinden, die Supination besonders gehemmt sein. Der quere Durchmesser ist verkleinert, der Processus styloideus steht auf dem Rücken des Arms. Directer Druck und forcirte Supination sollen die Einrichtung herbeiführen.

Goyrand hat noch in der letzten Zeit behauptet, dass diese Verletzung ausserordentlich häufig bei Kindern vorkomme, welche man an der Hand emporgehoben habe. Sie werde hervorgerufen durch eine forcirte Pronationsbewegung an der Hand und wieder eingerichtet durch Supination nach vorhergehender Abduction. Es soll dann die Verletzung sofort, ohne irgend welche Spuren zu hinterlassen, geheilt sein, und diesen Umstand, dass so wenig Erscheinungen auftreten, will er erklären dadurch, dass die Ulna nur von dem extraarticulären Knorpel dislocirt sei, oder vielmehr, dass sich der abreissende Knorpel auch allein dislociren könne. Die wenigsten Chirurgen wollen von dieser Verletzung etwas wissen; Thatsache ist es allerdings, dass zuweilen der Schmerz, welcher bei Kindern, die am Handgelenk emporgezogen wurden, auftrat, rasch verschwindet, wenn man einige Extension und dazu noch Supi-

nation vornimmt. Mehr ist bis jetzt nicht erwiesen. (Siehe übrigens Ellbogenluxationen §. 59.)

Malgaigne berichtet auch von einer kleinen Anzahl volarer Luxationen der Ulna, die zum Theil durch forcirte Supination, zum Theil durch directe, den unteren Theil des Radius, in der Richtung von hinten nach vorn, bei aufliegender Ulna treibende Gewalten entstanden sein sollen. Mit Fractura radii wurde die Luxation öfter beobachtet. Ohne dieselbe ist die Diagnose dadurch zu machen, dass der Process. styloideus an normaler Stelle fehlt, wohl aber auf der Flexorenseite an der Handwurzel eine Prominenz macht. In Folge davon ist der quere Durchmesser des Gliedes verkleinert, der Diameter anterioposterior vergrössert. Zum Theil standen die Glieder in Mittelstellung, zum Theil in Supination, und die Pronation war gehemmt.

Einrichtung durch Extension, Adduction mit folgender Pronation, unterstützt durch directen Druck. Oefter ist ein feststellender Verband nöthig, um das Wiederkehren der Dislocation zu verhüten.

§. 103. Wir haben schon mehrfach hervorgehoben, warum die Luxationen der Hand so ausserordentlich selten sind. Früher sehr häufig angenommen, weil man die Fractura radii nicht kannte, verwarf Dupuytren die Luxatio manus ganz. Das ist wohl zu weit gegangen, und es mag sich zuweilen ereignen, dass eine heftige Gewalteinwirkung auf den Handrücken wohl dann meist eine Luxation nach der Palmarseite hervorruft. Kenntlich ist dieselbe durch das Vorspringen des Carpus an der Palmarseite, des Radius sammt der Spina radii und der Ulna auf dem Rücken des Handgelenks. Zuweilen konnte sogar die concave Gelenkfläche des Radius gefühlt werden (Reeb).

Eine Anzahl von Beobachtungen spricht dafür, dass die Verrenkung des Carpus auf das Dorsum wohl etwas häufiger vorkommt, was bei dem schwächeren Bandapparat daselbst begreiflich ist. Sie soll durch eine übertriebene Volarflexion bewirkt werden können. Der Kopf des Carpus steht auf der Rückfläche des unteren Endes der Vorderarmknochen und hebt hier die Extensorsehnen empor. Auf der volaren Seite sind die Sehnen durch das untere Ende des Radius und der Ulna emporgehoben, und zuweilen treten die Knochen, indem sie Fascie und Haut zerreissen, zwischen den Flexoren und dem Abductor pollicis longus zu Tage.

Die Einrichtung wird leicht durch Extension vollbracht. Meist ist ein Verband nothwendig, um die Reposition zu erhalten.

Entzündung im Handgelenk und Carpus.

§. 104. Wir sahen, dass bei der Bewegung der Hand die erste und die zweite Handwurzelreihe ziemlich gleichmässig betheiligt waren, und es rechtfertigt sich somit schon, dass wir bei der Besprechung der entzündlichen Processe Handgelenk und Carpus zusammenzufassen. Aber auch noch anderweitige, zum Theil schon besprochene (§. 101.) anatomische Gründe sprechen für die Zusammengehörigkeit dieser Theile.

Verletzungen des Handgelenks führen in der Regel, wenn nicht als-

bald nach der Verletzung bei reinen Wunden Naht und entsprechende antiseptische Behandlung vorgenommen wurde, zu Eiterung, welche hier wegen der vielfachen Sehnen und Sehnenscheiden in der Peripherie leicht Gelegenheit zu ausgedehnter Phlegmone giebt.

Von sehr verschiedener Bedeutung sind die Verletzungen an der Handgelenks- und Carpusgegend durch Kleingewehrprojectil. Der Schuss kann quer oder in der Längsrichtung des Handgelenks durchdringen, die Zertrümmerung der Vorderarmknochen ist dabei sehr verschieden, die Carpusknochen sind öfter mit geringer Zertrümmerung durchbohrt. In anderen Fällen geht die Kugel in schiefer Richtung durch Handgelenk und Carpus, ja auch durch den Metacarpus. Von grosser Bedeutung ist selbstverständlich die Verletzung der Weichtheile, und hier sind die Sehnen und die grossen Schleimsäcke derselben, besonders die der Flexoren, am meisten exponirt, Nerven und Gefässe weniger. Dadurch leidet einmal die Function der Hand selbst im Falle der Ausheilung, und andererseits wird der schweren Phlegmone durch ausgedehnte Verletzung der Sehnen und Sehnenscheiden Zutritt gegeben.

Aber auch der Bau der Gelenkenden und ihre Verbindung disponirt zu mancher Fatalität. Noch am ehesten bleibt einfache Verletzung des Handgelenks isolirt, während die Verletzung des Mediocarpalgelenks durch die Spalte zwischen Capitatum und Multangulum in das Carpometacarpalgelenk vordringen kann. So ist es möglich, dass eine einfache Verletzung des Gelenktheils eines Metacarpalknochens zur Vereiterung in den gedachten Gelenkabschnitten führt. Seltener erfolgt durch secundäre Vereiterung der Ligamenta intercarpea und Necrose eines Knochens der Uebergang der Eiterung vom Handgelenke auf die vorderen Gelenke. Die Verbindungen des Os metacarpi pollicis mit dem Multangulum majus bestehen für sich ebenso, wie das Gelenk des Os pisiforme am Triquetrum. Daher eine Verletzung dieser Theile in der Regel nicht zu Eiterung in den verschiedenen Handgelenken führt. Auch das Gelenk zwischen Radius und Ulna ist meist ausser Communication mit dem Carporadialgelenk.

Beck nimmt nach seinen Beobachtungen die Mortalität der Handgelenkschüsse zu etwa 9 Procent an. Es giebt aber wohl kaum irgend eine Gegend des menschlichen Körpers, an welcher die Verhältnisse für diffuse phlegmonöse Processe so günstige sind wie an der Hand, und so wird es gewiss von den Umständen, welche derartige Processe begünstigen, von der geeigneten localen Behandlung, von der gesunden oder inficirten Luft, in welcher sich der Verletzte befindet, abhängen, ob Beck's relativ günstige Zahlen herauskommen, oder ob die Mortalität dieser Verletzungen in der That so viel grösser ist, wie es von anderer Seite angenommen wird. Unzweifelhaft wird die Mortalität dieser Verletzungen bei antiseptischer Behandlung, auf ein Minimum herabgehen.

Tritt Heilung bei conservativer Behandlung ein, so erfolgt dieselbe meist auf dem Wege der ausgedehnten Ankylose der Hand. Eine solche Ankylose macht selbstverständlich die Bewegungen der Hand unmöglich, aber sie schwächt auch, selbst wenn sie in mehr gestreckter Stellung eintritt, die Kraft der Flexoren und Extensoren, die ja durch Stellung der Hand in verschiedene Beugungswinkel gesteigert werden konnte (polyarthrodiale Muskeln). Immerhin bleibt eine solche Hand recht brauchbar, wenn nur die Fingergelenke nicht contract oder ankylotisch werden, was wohl selten eintritt, oder wenn nicht die gleitende Bewegung der Sehnen in

ihren Scheiden durch Adhäsion aufgehoben wird. In letzterem Falle ist die Brauchbarkeit des Gliedes gleich Null. Beschränkt wird auch die Brauchbarkeit, wenn Ankylose in extremer Volar- oder Dorsalflexion eintrat.

Zertrümmerungen der Hand durch grobes Geschütz und schwere Zertrümmerungen durch Kleingewehrfeuer zugleich über die Knochen und Weichtheile sich ausdehnend, sollten womöglich primär amputirt werden.

Alle übrigen Verletzungen durch Kleingewehrprojectil sind zunächst conservativ zu behandeln. Frische Handgelenksschüsse sind, wenn es angeht, immer nach Lister'schem Regime zu verbinden. Die Phlegmone wird durch kein anderes Verfahren so sicher ausgeschlossen. Erlaubt die bereits eingetretene septische Phlegmone nicht mehr die Anlegung des Verbandes, so muss der Schwerpunkt auf eine geeignete Lage des Gliedes gelegt werden. Stromeyer räth, die Hand neben dem Kranken hoch zu legen, so dass sie mit dem Kopf in gleiche Höhe kommt. Noch sicherer ist es für eine Anzahl von Fällen, dieselbe über den Kopf zu bringen durch verticale Suspension. Die Behandlung ist am besten eine antiseptische, sei es auf dem Wege des Lister'schen Verbandes oder, wo dies nicht mehr angeht, mit permanenter antiseptischer Irrigation. Nur wenn beide Verfahren nicht durchzuführen sind ist offene Behandlung gestattet. Etwaige Senkungen werden mit möglichster Schonung der Sehnen eröffnet. Die Finger müssen frühzeitig eifrig geübt werden, um Sehnenverwachsungen zu vermeiden. Tritt ausgedehnte Phlegmone bei zerschossenem Radius und Carpus ein, so wird man öfter trotz reichlicher Einschnitte der Eiterung und des Fiebers nicht Herr. Hier hat man die Grenze zu ziehen zwischen Amputation und Resection.

Ueber Resectionen bei solchen Verletzungen haben wir leider noch sehr geringe Erfahrungen. Während wir von einer Anzahl von Fällen wissen, bei welchen primäre Resectionen von complicirter Verletzung der Hand brauchbare Glieder lieferten, ist von den Erfolgen der Handgelenkresection im Krieg bis jetzt doch nicht viel Günstiges zu berichten. Trotzdem müssen wir uns für die Amputation nur durch die Lebensgefahr bestimmen lassen, in welche das bleibende Glied den Verletzten bringen würde, während wir in den anderen Fällen darnach streben, durch Verbesserung der Operationsmethode und der Nachbehandlung auch die Endresultate zu verbessern. (Siehe übrigens Handgelenksresection.)

§. 105. Acut eitrige, nicht traumatische Handgelenksentzündungen sind seltene Ereignisse. Sie müssen zunächst durch Ruhigstellung der Hand, durch Eisapplication, später durch Incision und nach den gleichen Erwägungen behandelt werden, wie wir soeben bei den traumatischen Eiterungen besprachen. Oefter entwickeln sich eitrige Entzündungen des Gelenks nach Verletzung und Eiterung der Sehnenscheiden, besonders nach solchen, welche lange dauerten und vernachlässigt wurden. Zumal auf dem Rücken des Handgelenks perforirt der Eiter leicht aus den Sehnenscheiden nach dem Gelenk oder umgekehrt. Zuweilen findet hier wohl überhaupt schon eine Communication zwischen der faltigen Synovialis und den Sehnenscheiden statt. In seltenen Fällen beobachtet man Entzündung eitrigen Charakters nach acuter Osteomyelitis des Gelenkendes am Radius oder gar nach einer solchen an einem der

kleinen Handwurzelknochen. Ich sah einen solchen Fall, bei welchem die Eiterung im Handgelenk durch Extraction des total necrotischen Triquetrum coupirt wurde. Oefter kann man auch, besonders nach leichten Traumen, Distorsionen, eine Entzündung beobachten, welche wohl als catarrhalische bezeichnet werden muss und mit heftigem Schmerz, Schwellung und Oedem der Hand einhergeht. Sie weicht meist einem ruhigstellenden Verband gleichzeitig mit Compression oder auch der Punction mit nachfolgender Carbolinjection. Zu erwähnen hätten wir auch die Entzündung des Handgelenks meist serofibrinöser Natur beim acuten Gelenkrheumatismus. Sie pflegt ausserordentlich schmerzhaft zu sein, und es ist sehr anzurathen, dieselbe mit ruhig stellenden Verbänden zu behandeln.

§. 106. Von grosser Bedeutung dagegen ist die tuberculöse Gelenkentzündung der Hand (Fungus, tumor albus).

Die Synovialis wird im Radiocarpalgelenk wie im Carpalgelenk wohl noch häufiger zuerst befallen, als die einzelnen Knochen. Wird ein Knochen befallen, so bleibt in einzelnen Fällen eine solche ostale Entzündung oder auch eine circumscripte Synovitis granulosa mehr weniger beschränkt. Sei es, dass Knochen, die nicht mit dem gemeinsamen Gelenkspalt communiciren, erkranken, sei es, dass ein adhäsiver Vorgang in der Peripherie der Erkrankung den Zusammenhang des Gelenkspaltes aufhebt, genug, man beobachtet eine Anzahl von Fällen, bei welchen es nur zu isolirten Fisteln und zu allmäliger Ausheilung der Krankheit mit und ohne operativen Eingriff kommt, ohne dass sich dieselbe auf die ganze Handwurzel ausgedehnt hätte. Solche Erkrankungen sieht man besonders oft bei Kindern und sie sind dann um so mehr relativ günstig, als bei ihnen die ganze Krankheit überhaupt nicht die schlimme Bedeutung hat, wie beim Erwachsenen. Diesen günstigen Processen gegenüber aber haben die meisten Fälle von Tuberculose in dem Carporadialgelenk und den Carpalgelenken die Neigung zur Diffusion in ganz enormem Maasse. Zum Theil, aber gewiss in der geringeren Zahl, handelt es sich um eine primäre, diffuse tuberculöse Ostitis. Viel häufiger wandert der von der Synovialis ausgehende Process von einem Gelenk zum andern, befällt rasch Medio- und Metacarpalgelenk und setzt sich auch mit dem Bindegewebe oder durch das Knochengewebe der ersten Handwurzelreihe auf das Radiocarpalgelenk fort. Uebrigens kann auch von einem oder von mehreren Knochenherden aus die Krankheit auf die Synovialis übergehen und sich in derselben in der gedachten Art in raschem Fortschritt verbreiten. Die Hand zeigt dann an den entsprechenden Theilen eine mehr weniger erhebliche, weiche, die Sehnen emporhebende Schwellung, bald treten Abscesse und Fisteln auf dem Dorsum, in der Palma auf und während die Beweglichkeit der Finger meist lange erhalten bleibt, tritt erhebliche Erschlaffung der Gelenke mit Subluxation leicht ein. So kann sich das Leiden wechselnd zwischen Abschwellung und erneuter Fistelbildung Jahre lang hinziehen, bis die Krankheit, besonders bei Kindern, auch in den schlimmsten Fällen nicht selten noch zur Ausheilung kommt. Bei Erwachsenen habe ich dagegen entschieden

den Eindruck gehabt, dass es sich vielfach um sehr schlimme tuberculöse Affectionen handelt, dass die Tuberculose der Hand bereits der Ausdruck allgemeiner Tuberculose ist, oder dass wohl die Tuberculose der Lungen bei langem Zuwarten leicht zu der der Hand hinzutrat. Die fungösen, meist sehr reichlichen Synovial- und Knochengranulationen sind fast stets durch ausgedehnte, leicht nachweisbare verkäsende Tuberkelknötchen ausgezeichnet.

Am besten ist die Prognose der mehr circumscript bleibenden Processe, zumal derer, welche bei Kindern gefunden werden. Hier heilen bei geeigneter Allgemeinbehandlung, bei ruhigstellenden Verbänden (die Hand wird in ganz leichte Dorsalflexion gestellt, die Finger leicht gebeugt), bei mehrfachem Gebrauch des scharfen Löffels die Fisteln oft noch mit relativ brauchbarer Hand aus. Das Jodoform, welches man nach dem Auskratzen in die Wunden streut, begünstigt die rasche Ausheilung in auffallender Weise (siehe unten). Ist erhebliche Schwellung ohne Fistelbildung vorhanden, so haben mir zuweilen Compressionsverbände (Heftpflaster), während die Hand durch einen Verband fixirt wurde, Gutes geleistet. Aber schlimm steht es meist mit den diffusen Fällen bei ausgedehnten Fungositäten und Fistelbildung. Handelt es sich hier um langdauernde oder sehr rasch verlaufende und sich über die Hand verbreitende Processe Erwachsener, welche bereits stark herunter gekommen sind, oder Verdacht auf Lungentuberculose erwecken, so rathen wir zur Amputation. Für die weniger schlimmen Fälle versucht man es mit Auslöffelung. Aber es ist wohl begreiflich, wenn man sich an den zusammengesetzten buchtigen Bau des Gelenks erinnert, dass der Löffel nicht alles entfernt, was krank ist, und so habe ich wohl oft Besserung, aber meist auch rasche Rückfälle nach dem Gebrauch des scharfen Löffels gesehen. Hier kommt die Resection besonders bei gutem Allgemeinbefinden und noch nicht zu sehr durch die Eiterung gestörtem Verhalten der Sehnen in Frage, wenn auch bis jetzt wohl keine Resection auch im Frieden so wenig geleistet hat, als die der Hand. Wir sind noch nicht im Stande zu sagen, ob die Einführung des Jodoforms auch bei schlimmeren Fällen die Amputation der Hand wieder mehr zurückdrängen wird. Eine Anzahl von Erfolgen, welche wir und Andere mit diesem Mittel in der letzten Zeit hatten, lässt wenigstens Versuche in der Richtung für gerechtfertigt erscheinen.

§. 107. Die Folgen der verschiedenen Formen von Gelenkentzündung sind zum grossen Theil, für den Gebrauch der Hand zu feineren Verrichtungen, von schwerer Bedeutung. Nach der Ausheilung tritt fast in allen Fällen, abgesehen von den rasch verlaufenden, serösen und catarrhalischen Entzündungen Bewegungshemmung, in vielen Ankylose ein. Bei einer geringen Anzahl erschlaffen die Gelenke und es bleiben pathologische Luxationsstellungen zurück. Eine Ankylose im Handgelenk lässt in dem Falle noch ein leidlich brauchbares Glied zurück, wenn bei mittlerer, oder leicht dorsalflectirter Stellung die Sehnen frei beweglich geblieben sind. Im entgegengesetzten Falle, bei eiternden Gelenkentzündungen, können die Sehnen necrosiren oder mit ihren

Scheiden verwachsen, und dann wird selbstverständlich jegliche Bewegung in dem betreffenden Sehnengebiet aufgehoben, die Finger bleiben mit der Hand steif, die Muskeln atrophiren, die Hand wird unbrauchbar. Bei den granulirenden Entzündungen bleibt oft lange die Sehne intact, trotzdem, dass sie vielfach in den fungösen Granulationen verläuft. Bei ihnen kommt es sehr wesentlich darauf an, dass man während der Dauer der Krankheit die Finger fleissig bewegen lässt. Nach der Heilung der Fisteln kommt man der Beweglichkeit durch active und passive Bewegung, durch Bäder, durch Electricität zur Hülfe. Auch nach der Heilung der acuten Processe soll man die Hand und vor allem die Finger fleissig üben lassen und bald passive Bewegungen mit ihnen, wie im Handgelenk vornehmen. Ist Ankylose eingetreten, so ist vom Brisement forcé nach der Erfahrung der meisten Chirurgen nicht viel zu erwarten. Immerhin kann man es versuchen nach acuter Entzündung. Ich habe neuerer Zeit bei einem sehr energischen Menschen durch Brisement forcé und fortgesetzte Bewegungen der Hand eine fast vollkommene Beweglichkeit erzielt. Die Fälle, in welchen Necrosen der Sehnen oder Sehnenscheidenentzündung zu Aufhebung der Fingerbeweglichkeit geführt haben, sind meist jeder Behandlung unzugänglich.

Madelung hat neuerdings wieder auf eine auch schon früher bekannte und mehrerwähnte Deformität der Hand hingewiesen, welche sich wesentlich bei jugendlichen Individuen in der Zeit entwickelt, in welcher grössere Anforderungen an die Leistungsfähigkeit derselben gemacht werden. Er fasst die Subluxation der Hand nach vorn, bei welcher die Hand in der That von dem Radius in der Richtung nach der Vola abgewichen erscheint, als eine Wachsthumsstörung auf, welche wesentlich hervorgebracht wird durch das Ueberwiegen der flectirenden Muskeln bei der Arbeit jugendlicher Individuen. Während der Entwickelung der Deformität pflegen erhebliche Beschwerden, heftige Schmerzen und Ermüdung einzutreten. Ist die Deformität einmal und das Wachsthum des Individuums vollendet, so pflegt dagegen ausser der Behinderung der Dorsalflexion keine wesentliche Störung vorhanden zu sein. Für manche Patienten ist eine genau nach dem Handgelenk geformte Kapsel aus Sohlleder, welches bei der Arbeit die extremen Bewegungen beschränkt und die Hand stützt, von Vortheil.

Operationen am Vorderarm und Handgelenk.

§. 108. Die Amputation am Vorderarm hat von den grossen Extremitäten-Operationen wohl die beste Prognose. Besonders bei magerem Arm und tiefer Amputation ist das Mortalitätsverhältniss ein sehr günstiges. Nach einer Durchschnittsberechnung aus einer Anzahl von Amputationen, welche in verschiedenen Hospitälern wie im Kriege gemacht wurden, scheinen etwa 10—12 Procent der Operirten zu sterben. Bei antiseptischem Verfahren ist die Prognose dieser Operation noch um sehr vieles besser. Man braucht die Patienten kaum zu Bett liegen zu lassen, so gering ist der Eingriff und die Heilung kommt sehr rasch zu Stand.

Man macht natürlich die Operation so tief unten wie möglich. Vollführt man einen Cirkelschnitt, so wird die Haut nach oben umgeschlagen (Manschettenschnitt), und falls dies bei einem muskulösen cylindrischen Arm oben nicht wohl angeht, werden ein oder zwei seitliche Einschnitte von der Länge des Hautcylinders durch die Haut geführt. Macht man einen Lappenschnitt, so empfiehlt sich im allgemeinen ein grösserer dorsaler Hautlappen. Derselbe bietet die besten Garantien für freien Ausfluss des Secrets. Seine Basis soll aber jedenfalls auf der vorderen Seite der beiden Knochen liegen, weil nur so eine genügende Deckung derselben erreicht wird. Die Muskeln werden sammt der Haut auf der Flexorenseite circulär, und zwar in Mittelstellung zwischen Pro- und Supination durchschnitten, und an der Basis des Hautlappens die Knochen zu gleicher Zeit in derselben Stellung abgesägt. Vorstehende Sehnen werden besonders resecirt, so dass sie nicht über die Wundfläche hervorragen. Zu unterbinden sind Radialis, Ulnaris und meist die Interossea.

Die Exarticulation der Hand hat wohl noch etwas bessere Prognose. Man macht sie, im Falle man die Wahl hat, mit einem dorsalen Hautlappenschnitt, dessen Basis volarwärts von Spina radii und ulnae liegt. Nach Ablösung des Hautlappens bis zum Gelenk schneidet man bei Ulnarflexion der Hand von der Spina radii aus das Gelenk ein, geht dann dorsalwärts, bei Volarflexion Sehnen und Kapsel trennend, bis zur Ulna. Jetzt wird radialwärts flectirt und die Ulna so vom Carpus getrennt, dass man den Meniscus sammt dem Ulnoradialgelenk stehen lässt. Man vermeidet so Eiterung in diesem Gelenk und die erhaltene Beweglichkeit im Sinne der Pro- und Supination sichert bestimmte Vortheile für Anlegung einer künstlichen Hand.

Uebrigens lässt sich sehr wohl auch ein volarer Lappen bilden, und viele ziehen einen Cirkelschnitt, dessen dorsaler Theil etwas reichlicher genommen ist, vor.

§. 109. Soll man auf ganz sichere Erfahrungen hin eine Schilderung des heutigen Standes der Resection des Handgelenks geben, so wird eine Empfehlung der Operation in der That schwer. Was zunächst die Indication für die Resection bei Verletzungen anbelangt, so ist zur Entscheidung der Frage, was die Operation zu leisten im Stande ist, das Material doch noch zu wenig umfangreich und zu wenig gesichtet. Wir haben Berichte über die Endausgänge der Handgelenksschüsse aus dem amerikanischen Krieg von Otis, aus dem deutsch-französischen von v. Schewen. Aus beiden Berichten ergiebt sich für diese Verletzungen eine Gesammtmortalität von etwas über 12 pCt. Dass die Zahlen, aus welchen sich diese Gesammtziffer summirt, verhältnissmässig die günstigsten Ausweise liefern für die conservative Behandlung (7.0 pCt. bei Otis) die ungünstigsten für Amputation (18,1 pCt.) und Resection (13,2 pCt.) oder gar für Resection mit nachfolgender Amputation (30,8 pCt.) kann allerdings nicht zum Schaden der Resection ausgebeutet werden, da im allgemeinen gewiss nur die schlimmeren Fälle resecirt worden sind. Die Frage der Mortalität ist aber überhaupt nicht entscheidend, sondern hier liegt der Schwerpunkt

in der Beantwortung der Frage, welche Behandlung die besten functionellen Resultate geliefert hat. Aber auch nach dieser Richtung lässt sich das Material schlecht verwerthen. Otis berichtet, dass von 716 conservativ Behandelten 254 zum Dienst zurückkehrten, von 83 resecirten 20. Wenn hier der Procentsatz der diensttauglichen für conservativ Behandelte besser ist, als für Resecirte, so kann man auch wieder einwenden, dass die Verletzungen, wegen deren conservativ behandelt wurde, wahrscheinlich leichtere waren. Die Unbrauchbarkeit, resp. die mangelnde Gebrauchsfähigkeit wird nach Verletzungen der Hand wesentlich dadurch bedingt, dass sich mit eintretender Ankylose gleichzeitig Unbeweglichkeit aller oder eines grossen Theils der Sehnen einstellt, meist wohl in Folge von entzündlichen Processen im Gebiet der Sehnenscheiden. Das lässt sich, wie v. Schewen gethan hat, leicht aus dem gebotenen Material statistisch feststellen. Ob solche Folgen nach der Resection weniger eintreten werden, lässt sich dagegen schon der kleinen Zahlen halber, die v. Schewen gesammelt hat, nicht behaupten. Wir sind auch der Ansicht, dass die Aussichten für das Ausbleiben diffundirender Sehnenscheidenphlegmone nach Resection durch das antiseptische Verfahren bessere werden und dass somit unter dem Schutz dieses Verfahrens auch die Enderfolge sich bessern, allein genau dasselbe lässt sich doch auch für die exspectative Behandlung annehmen. Somit lässt sich vorläufig doch wohl nur behaupten, dass bei der primären Behandlung frischer Handgelenksschüsse es zweckmässig erscheint, bei erheblichen Splitterfracturen die Entfernung der Splitter vorzunehmen und unter der Voraussetzung, dass zumal Radius und Ulna von der Splitterung getroffen sind, typische Resection zu machen. Uebrigens wird diese ganze Frage schon um deswillen nicht von Bedeutung sein, als nach grossen Schlachten überhaupt keine Zeit vorhanden ist, den doch relativ unbedeutenden Verletzungen der Hand grössere Aufmerksamkeit zu schenken und es sich somit vielmehr um die Entscheidung der Frage nach Secundärresection handelt. Diese ist aber ganz gewiss in einer grossen Anzahl von Splitterbrüchen indicirt, weil es nur durch die Operation gelingt, die Wunde so frei zu legen, um sie aseptisch zu machen, und weil das Coupiren der phlegmonösen Processe an den Sehnenscheiden nur durch das Herbeiführen eines aseptischen Verlaufs denkbar erscheint.

Nicht besser steht es aber mit der Empfehlung der Handgelenksresection bei fungösen Erkrankungen des Gelenks. Zwar ist die Gefahr derselben gewiss keine grosse, denn unter 17 Fällen, welche sich in dem Gurlt'schen Jahresbericht von 1865 zusammengestellt finden, endigten drei tödtlich, und darunter waren noch dazu zwei, welche der Tuberculose erlagen, und ebenso hatte Lister unter 15 Resectionen nur zwei mit der Operation in keiner Beziehung stehende Todesfälle. Auch in der Göttinger Klinik ist im Laufe der letzten 6 Jahre kein Operirter den directen Folgen der Operation erlegen. Weit zweifelhafter aber steht es mit der Sicherheit der Heilung, und selbst, wenn diese erfolgt, mit der schliesslichen Brauchbarkeit der Hand. Freilich kann man aus den obigen Fällen herausrechnen, dass unter

der ersten Serie 11 geheilt und 9 mit guter oder ziemlich guter Gebrauchsfähigkeit entlassen worden sind, während Lister angeblich bei 10 Operirten, also bei $^2/_3$ der ganzen Zahl, ein functionell tüchtiges Glied erzielt hat. Wenn man aber bedenkt, dass gewiss einmal noch bei einer Anzahl der oben angeführten Operirten nach Jahren eine schlechtere Gebrauchsfähigkeit des Gliedes eingetreten ist, und ausserdem berücksichtigt, dass ebenso gewiss eine grosse Menge von Misserfolgen nicht publicirt worden ist, so werden unsere sicheren, functionell günstigen Resultate sehr gemindert.

Aber es muss doch noch einen anderen Grund haben, dass die Resection der Hand bis jetzt keinen rechten Eingang hat finden wollen, trotzdem, dass man ja alle Ursache hätte, auch mit einem mässigen Erfolg zufrieden zu sein. Dieser Grund liegt, wie wir glauben, in der Thatsache, dass Handgelenkscaries häufig mit allgemeiner Tuberculose einhergeht, und man daher die sichere Entfernung des Kranken durch Amputation der unsicheren, eine lange Eiterung nach sich ziehenden Resection vorzieht. Dieser Grund hat uns meist bestimmt, für ausgedehnte tuberculöse Erkrankung Erwachsener, zumal wenn ihre Lungen nicht sicher erschienen, überhaupt auf die Erhaltung der Hand zu verzichten. Es ist möglich, dass man Besseres erreichen würde, wenn man, wie Hüter will, hier früh resecirt. Allein zu solcher Frühresection entschliesse ich mich nicht angesichts der Thatsache, dass die functionellen Resultate der Operation doch noch sehr unsichere sind und der weiteren, dass doch eine ganze Anzahl solcher Processe, wenn sie nicht den geschilderten insidiösen Verlauf durchmachen, auch ohne Operation ausheilen. Am allerwenigsten entschliesse ich mich dazu bei solchen Entzündungen im Kindesalter, denn hier habe ich doch schon in einer grossen Anzahl von Tuberculosenerkrankungen des Handgelenks bei abwartendem Verfahren combinirt mit Auskratzen, mit Extraction einzelner cariöser Knochen etc. Heilung mit guter Brauchbarkeit eintreten sehen.

Uebrigens geben wir gern zu, dass die Schwierigkeit der Technik der Operation bis dahin manchen Operateur von der Ausführung derselben abgeschreckt hat.

Wodurch die Technik so sehr erschwert wird, das ist leicht anatomisch zu begründen. Wir sollen nicht nur die Gefässe und Nerven schonen, sondern auch womöglich keine der um das Handgelenk und den Carpus herum verlaufenden Sehnen verletzen, dann sollen wir den aus vielen Einzeltheilen zusammengesetzten Carpus entfernen, wiederum ohne die anhängenden Sehnen mehr zu verletzen, als zu ihrer Abtrennung nöthig ist; die darüber laufenden sollen wir ablösen. Wir setzen hier schon voraus, dass es sich fast stets um eine totale Entfernung des Gelenks mit dem Carpus handeln wird. Für die Krankheit, welche am häufigsten Indication zur Resection giebt — die fungöse Synovitis und Ostitis — liegt dies in der Natur der sich meist auf diese Theile sämmtlich ausdehnenden Erkrankung, aber auch für die Verletzungen wird es letzterzeit besonders energisch von Langenbeck gefordert. Es soll nämlich bei Partialresectionen eine solche Hyperproduction von Knochen von Seiten der resecirten Vorderarmknochen eintreten, dass regelmässig ein ankylotisches Gelenk die Folge der theilweisen Resection sein würde. Eher könnte es sich vielleicht empfehlen, nur den Carpus zu resecciren, die gesunde Ulna und den Radius stehen zu lassen. Vom Carpus selbst kann man freilich öfter das Multangulometacarpalgelenk des Daumens stehen lassen, und auch das Pisiforme und den Haken des Hamatum schont man gern.

Gehen wir also zunächst von der Voraussetzung aus, dass wir vor allem den Carpus reseciren müssen, so sind damit alle die Operationsmethoden hinfällig, welche nur allein oder wenigstens ganz wesentlich auf Resection der Vorderarmknochen gerichtet waren, so die doppelten Längsschnitte, welche bald auf dem Dorsum und der Vola (Simon), bald an der Ulna und dem Radius (Simon), bald nur auf dem Dorsum (Maisonneuve), oder gar an der Ulnarseite (Chassaignac) verliefen. Aber ebensowenig können wir Lappenschnitte billigen, selbst dann, wenn sie nur die Haut durchtrennen, sei es, dass sie obere (Dürr, Erichsen), oder untere Basis (Butcher, Guépratte, Velpeau) haben. Auch die Danzel'sche Methode des radialen Längsschnitts trifft der Vorwurf zu sehr, auf den Radius berechnet zu sein.

Der Erste, welcher eine vielleicht zu scrupulös für die allgemeine Einführung in die Praxis erdachte Methode angab, die darauf hinauszielte, die Knochen des Vorderarms und der Handwurzel zu entfernen, war J. Lister. Die Erfolge, welche er mit dem doppelten Längsschnitt erzielte, waren ein Beweis für die Trefflichkeit der Methode.

Er erleichterte sich die Ausführung durch Anlegung eines Tourniquets, dann führte er einen Schnitt auf der Mitte der Dorsalseite des Radius, in gleicher Höhe mit Proc. styloid. beginnend und zuerst nach der Innenseite des Metacarpophalangealgelenks parallel dem Extensor pollic. longus, sodann in gleicher Richtung am Radialrand des Os metacarp. II. in der Hälfte seiner Länge abwärts verlaufend. Die Weichtheile werden mit dem Messer unter dem Schutz des Fingernagels losgelöst, wobei die Sehne des Ext. carp. rad. longus an der Basis metacarp. II., die des brevis höher oben losgelöst werden und zugleich mit dem Extensor pollic. aufgehoben. Darauf wird das Multangulum majus mit schneidender Knochenzange von dem übrigen Carpus getrennt (hier Radialarterie!).

Dann folgt der ulnare Schnitt auf der vorderen Fläche des Knochens, zwei Zoll über dem Ende der Ulna beginnend, zwischen dieser und Flexor carpi ulnaris bis zur Mitte des 5. Metacarpalknochens verlaufend. Die Sehne des Extensor ulnaris wird an ihrer Insertion am 5. Metacarpalknochen gelöst, aus der Grube der Ulna präparirt, ohne sie von der Haut zu trennen. Jetzt folgt Ablösung der Extensoren vom Knochen, Trennung der dorsalen und inneren seitlichen Ligamente des Handgelenks, Freimachen der vorderen Fläche der Ulna, Eröffnung des Gelenks vom Pisiforme, Ablösung der Beugesehnen bei Flexion vom Carpus, Durchtrennung des Hamulus hamati mit der Knochenscheere und nun Extraction des Carpus mit Sequesterzange von dem ulnaren Schnitt aus, dann Herausdrängen des Vorderarms aus der Ulnarincision und Absägen der Vorderarmknochen, der Ulna schräg so, dass der Proc. styloid. geschont wird, ohne Lösung der Sehne auf dem Dorsum, ohne Entblössung des Flexor pollic. longus. Nun macht man noch Resection des Metacarpus, wenn nöthig, und endlich die des Multangul. majus, mit der Basis des Metacarp. pollic., wobei die Insertion des Radialflexor geschont wird. Pisiforme und Hamulus hamati bleiben stehen. Der Radialschnitt wird vereinigt, der ulnare bleibt mitten offen.

Der Arm soll auf eine Holzschiene halbflectirt im Handgelenk und pronirt gelagert werden. Die flectirte Stellung der Hand wird durch eine schiefe Ebene aus Kork, welche auf der Schiene angebracht wird, gestützt, der Daumen seitwärts herabhängend tiefer unten durch eine Korkquerleiste gestützt. Es sollen bald Fingerbewegungen gemacht werden. Steht der Kranke auf, so fügt man der volaren Schiene noch seitliche Stützen aus Guttapercha für Ruhigstellung der Hand nach der ulnaren und radialen Seite hinzu.

Die Methode ist streng durchdacht, aber ungeheuer complicirt. Wir glauben nach eigner Erfahrung versichern zu dürfen, dass sie in Beziehung auf die Einfachheit der Ausführung von der v. Langenbeck-

schen Methode des dorsoradialen Längsschnittes ganz erheblich übertroffen wird, und wir möchten diese zunächst als das Normalverfahren empfehlen.

Die Exstirpation der Handwurzel wird ganz ungemein erleichtert, wenn man im Trocknen operirt. Die Operation sieht total anders aus, wenn man sie unter Esmarch'scher Blutleere macht. Ist ein Abscess da, so lässt man den Arm zunächst eine Zeitlang hoch halten und wickelt dann nur den Vorderarm ein und schnürt mit einem Bindestück am Oberarm zu.

v. Langenbeck räth, die zu resecirende Hand neben dem Lager des chloroformirten Kranken auf einen kleinen Tisch zu legen. Dann führt man den Dorsalschnitt so, dass er, während die Hand leicht abducirt gehalten wird, hart am Ulnarrande des Os metacarpi indicis der Mitte des Knochens entsprechend beginnt und etwa 9 Ctm. lang bis über die Dorsalfläche der Radiusepiphyse nach aufwärts verläuft. In die Tiefe senkt sich der Schnitt an der Radialseite der Strecksehnen des Zeigefingers und trifft weiter aufwärts den ulnaren Rand der Sehne des Extensor carpi radialis brevis, da wo sich dieselbe an der Basis des Os metacarpi medii inserirt, an der Epiphysengrenze des Radius endigend, nachdem das Ligam. carpi dorsale zwischen der Sehne des Extensor poll. longus und Extensor indicis getrennt wurde. Jetzt lässt man die Weichtheile durch feine Wundhaken ulnarwärts ziehen und dringt gegen das Radiocarpalgelenk vor, dessen Kapsel längs spaltend und in Verbindung mit den Bandapparaten vom Knochen lösend. Die fibrösen Scheiden der dorsalen Radiussehnen werden dabei mit dem Elevatorium oder mit Messer und Pincette sammt Periost abgelöst. Ebenso löst man die Fingerstrecker sammt dem sie umhüllenden Fach des Ligament. carpi dorsale, sammt Periost und Kapsel ab und verzieht sie ulnarwärts. Jetzt ist das Radiocarpalgelenk offen. Die Hand wird nun flectirt und man löst das Os naviculare zunächst aus seiner Verbindung mit dem Multangulum, sodann Lunatum und Triquetrum, indem man die Ligam. intercarpea durchschneidet, den Knochen mit dem Elevatorium emporhebt. Das Multangul. majus und pisiforme können nach Umständen zurückbleiben. Darauf wird die vordere Reihe gelöst. Der Operateur fixirt das Capitatum, der Daumen wird abducirt und das Multang. minus vom majus getrennt; dann dringt man ulnarwärts, die dorsalen Bänder trennend, in das Gelenk zwischen Metacarp. und Multangul. minus und kommt so allmälig über dem Capitatum zum Hamatum, während die Metacarpi in Beugung erhalten werden, und hebt die Knochen in Verbindung heraus. Os multangulum majus und pisiforme bleiben zurück.

Schliesslich lässt man Ulna und Radius, während die Hand volarwärts gedrängt wird, aus der Wunde heraustreten und sägt sie ab; vorher sind die Seitenbänder mit dem Periost vorsichtig abgelöst und ist darauf geachtet worden, dass der Ramus dorsal. arter. radial. nicht verletzt wurde.

Man kann, wenn man in der beschriebenen Art operirt, in der That die Sehnenscheiden und die Seitenbänder des Gelenks gut schonen, ebenso wie die Methode vor Verletzung der Arterien und Nerven schützt. Wollte man nur den Carpus resecíren oder noch Stücke des Metacarpus mit ausschneiden, so würde man gut thun, den Schnitt auf der Hand zu verlängern, während man die Ablösung der Theile auf den Vorderarmknochen entsprechend beschränkt.

v. Langenbeck hat zur Nachbehandlung seiner Zeit einen Gypsverband empfohlen, welcher bei supinirter und leicht flectirter Hand angelegt wird, und in welchen man auf dem Dorsum der Hand ein Fenster schneidet. Suspendirt man den Patienten in dieser Stellung, so fliesst das Secret sehr gut aus. Jetzt ist wohl dieser Verband allgemein verlassen und durch einen grossen, die Hand und den Vorderarm einhüllenden Listerverband ersetzt worden, welcher zugleich die Fixation durch die gestärkte Binde besorgt. Eine Schiene (Lister) ist dabei vollkommen entbehrlich. In späteren Stadien muss die Neigung zu Pronationsstellung bekämpft werden, was wohl am besten durch eine seitlich an der Ulna angebrachte Hohlschiene mit radialwärts gerichteter Flexion erreicht wird. Es scheint, dass diese Verkrümmung schwer zu vermeiden ist, selbst wenn man versucht, bei der Operation von

der Ulna den Proc. styloideus zu erhalten, wie es ja z. B. von Lister angerathen wird. —

Fingerbewegungen sollen schon sofort geübt werden. Nach Heilung der Wunde beginnt man mit passiven und activen Bewegungsversuchen, lässt auch bald die Hand mit allmälig vermehrtem Gewicht belastet emporheben und gleichzeitig die feineren Verrichtungen der Hand, wie Schreiben u. s. w., üben. Dabei hilft der Inductionsstrom den geschwächten Muskeln nach.

Man kann sich die Resection bei Tuberculose ganz ungemein vereinfachen wenn man nach Führung des Langenbeck'schen Radialschnittes direct auf die erkrankten Carpusknochen eindringt und dieselben mit einem sehr grossen scharfen Löffel, welchen man unter und zwischen sie schiebt, kräftig hebelnd heraushebt. Kommt man dann in der Folge auf offenbar gesunde Weichtheile und Knochen, so lässt man diese stehen. Auch die erkrankten Vorderarmknochen lassen sich am leichtesten mit dem gedachten Instrument, wenn nöthig mit Zuhilfenahme des Meissels entfernen. Reste von erkrankter Synovialis werden mit Pincette und Hohlscheere weggeschnitten. Ist Alles sauber, was sich bei Blutleere gut übersehen lässt, so wird mit Carbolsäure ausgewaschen und dann die ganze Wundhöhle mit Jodoform kräftig abgerieben. Darauf wird der Schlauch gelöst, bei erhobenem Arm die Blutstillung besorgt und jetzt noch einmal Jodoform in die ganze Wundhöhle gebracht, diese genäht und drainirt. Dann kommt ein Listerverband, welcher in der Regel bei der durch das Jodoform so ausserordentlich beschränkten Secretion sofort wochenlang liegen bleiben kann.

Viel einfacher gestaltet sich die Operation in den seltenen Fällen, in welchen es sich nur um Resection des Handgelenks handelt. Man resecirt zunächst die beiden Vorderarmknochen subperiostal, die Ulna, nachdem das Köpfchen durch einen Längsschnitt auf der Aussenseite bis zum Proc. styloideus hin blossgelegt wurde, von welchem aus man mit dem Elevatorium das Periost bis zu der Stelle, an welcher abgesägt werden soll, abhebt. Der mit der Stichsäge durchtrennte Knochen wird dann, nachdem er mit der Knochenzange erfasst wurde, aus dem Rest seiner Verbindungen (Lig. inteross. etc.) gelöst. Darauf folgt die Resection des Radius. Der Längsschnitt zu dieser Operation verläuft zwischen Extensor und Abductor pollicis longus. Von da aus löst man mit dem Elevator zunächst das Periost an der Stelle, an welcher mit der Stichsäge abgesägt werden soll und die weitere Ablösung der Sehnen von dem Dorsum und der Palma wird erst nach der Durchsägung an dem mit der Knochenzange gefassten und vorgezogenen Gelenkende vorsichtig ausgeführt. Die Sehnen sollen dabei sämmtlich unverletzt bleiben. P. Vogt hat in einem einschlagenden Fall, um das Periost und die Sehnen sicher zu schonen, mit einem feinen Meissel die obere Knochenlamelle sammt Periost und Sehnen von der Dorsalfläche abgetrennt. Dasselbe kann auch auf der Volarfläche geschehen.

V. Hand und Finger.

A. Congenitale Störungen der Entwickelung.

§. 110. Die Chirurgie hat nur an wenigen congenitalen Entwickelungsstörungen der Hand Interesse, da die Defectbildungen an Arm und Hand, welche ja gar nicht selten vorkommen, kaum je durch chirurgische Eingriffe gebessert werden können. Zuweilen könnte man allerdings in die Lage kommen, bei einer Contractur, wie sie als Folge von Defect auftreten kann, einzugreifen. So kommt z. B. bei dem meist mit Fehlen des Daumens einhergehenden Defect des Radius eine überwiegende Radialflexion zu Stande, welcher mit einer entsprechenden Vorrichtung entgegengewirkt werden könnte.

Eine verhältnissmässig ziemlich häufige Missbildung ist die Ueberzahl von Fingern. Man hat an einer Hand bis zu 10 Fingern gesehen. Meist betrifft die Ueberzahl den kleinen Finger und den Daumen, seltener die übrigen. In den letzteren Fällen ist der Finger meist vollständig und häufig noch ein Metacarpus vorhanden. Dahingegen verhalten sich die am Daumen und kleinen Finger vorhandenen überzähligen sehr verschieden in Beziehung auf Vollständigkeit und Zusammenhang mit dem Metacarpus. Die unvollständigen, nur aus einer oder zwei Phalangen bestehenden Glieder sind meist blosse Hautanhängsel, d. h. sie hängen nur mit der Haut und durch einen in seiner Länge wechselnden Bindegewebsstiel mit dem Metacarpus zusammen. Besser ausgebildete haben meist auch eine Gelenkfläche, entweder seitlich am Metacarpus des Anliegers, oder der Metacarpus ist bald mehr, bald weniger, zuweilen ganz selbstständig geworden, und articulirt dann mit einer Gelenkfläche an dem breiter gewordenen Carpusknochen, ja der letztere kann ebenfalls doppelt vorhanden sein. Man hat auch Fälle beschrieben, in welchen die erste Phalanx sich spaltete und somit nur ein Phalangenknochen mit dem Metacarpus articulirte.

Man schneidet die Hautfinger einfach seitlich aus der Haut heraus und näht die kleine Wunde zu. Finger mit Gelenk hat man öfter, ohne die Gelenkverbindung anzurühren, so amputirt, dass man die Grundphalanx stehen liess, in der Absicht, das Gelenk, welches möglicherweise mit dem des Anliegers communicirt, intact zu lassen. Ich habe mehrere Mal gesehen, dass der Phalangenrest dann in störender Weise nachwuchs, und rathe deshalb zur Exarticulation. Macht man sie vorsichtig, so ist eine Verletzung des Gelenks vom Anlieger kaum zu erwarten, und eine wirkliche Communication des Gelenks findet doch, wie es scheint, nicht häufig statt. Die Wunde muss auch hier durch die Naht geschlossen werden. Ein Listerverband würde übrigens auch den Gefahren, welche aus der Gelenkverletzung erwachsen könnten, vorbeugen.

In höchst auffallender Weise zeichnet sich zuweilen ein Finger vor den anderen durch Riesenwuchs aus, und ich habe einen Fall gesehen, bei welchem der von Geburt zu grosse Finger auch in unverhältnissmässiger Weise nachwuchs, so dass er für die feineren Verrichtungen der Hand störend wurde. Dieselbe Beobachtung ist auch von anderer Seite gemacht worden (Wulf, Petersburg. Zeitschr. Bd. I.). Man wird hier je nach dem einzelnen Falle entscheiden müssen, ob man den Finger nur entsprechend kürzen oder ganz exarticuliren soll. Wir verweisen den sich für diese congenitalen Störungen Interessirenden auf die eingehende Besprechung derselben bei Vogt (Deutsche Chirurgie von Billroth-Lücke, Lieferung 64).

Die grösste Mühe für den Chirurgen machen zuweilen congenitale, meist den dritten und vierten, seltener alle 4 Finger, mit Ausnahme des Daumens, betreffende Verschmelzungen der Finger. Diese Störung ist als eine Hemmungsbildung zu bezeichnen, die Finger sind wegen mangelhafter Epitheleinstülpung ungetrennt geblieben. Da der Daumen sich zuerst trennt, so findet er sich auch am seltensten mit verschmolzen. Es handelt sich hier bald nur um schwimmhautartige, dann leicht zu corrigirende Verbindung, während in anderen Fällen die Finger eng zusammenliegen, die Haut kurz von einem zum anderen übergeht und auch das Bindegewebe der Seitenflächen die beiden Finger in kurzer Verbindung hält, und wieder in anderen eine Synostose statthat, ja wohl gar die Phalangen sammt dem Nagel zu einem breiten Doppelfinger verwachsen sind.

Die Cur dieser Missbildung werden wir bei den Contracturen und narbigen Ver-

wachsungen der Finger besprechen. Wirkliche Synostosen mit Verwachsung der Nägel sind überhaupt kaum einer Cur fähig.

B. Verletzungen der Hand und der Finger.

§. 111. Die complicirten Verletzungen der oberen Extremität, und besonders die der Hand, haben in unserem Jahrhundert eine früher nicht geahnte Bedeutung gewonnen. Mit der Zunahme des Gewerbfleisses, dem Entstehen der mannigfachsten Fabriken, sind eine grosse Anzahl von Maschienen erfunden worden, deren Betrieb die Arbeiter mehr oder weniger in Gefahr setzt, und besonders die obere Extremität, die Finger, die Hand, sind den unheilbringenden Einwirkungen derselben bei ungenügender Vorsicht ausgesetzt. Bald ist die Gewalteinwirkung eine lediglich zermalmende, wie die, welche stattfindet, wenn die Hand in ein einfaches Walzwerk geräth, bald wirken, wie in einem Zahnradgetriebe, die einzelnen Zähne, drücken ihr Bild in die verschiedenen Theile des Gliedes, solche local zertrümmernd ein, bald schneidet die mit grosser Geschwindigkeit sich drehende Rundsäge die Theile ab, oder sie macht nur partielle Trennungen des Zusammenhangs.

Die Verletzungen der gedachten Art haben an der Hand eine solche weittragende Bedeutung, dass wir sie allen anderen voranstellen müssen. Sie sind selbstverständlich so complicirt, wie nur möglich. Der Sägeschnitt trennt zu gleicher Zeit Haut, Sehnen, Gefässe und Nerven, und hebt mit der Trennung des Knochens wohl gar die Continuität ganz auf. Die mehr zermalmend wirkenden Gewalten sind von sehr differenter Wirkung. Bald zertrümmern sie die Hand, den Vorderarm, verwandeln die einzelnen Theile in eine unentwirrbare Masse und zerstören somit die Lebensfähigkeit des Gliedes ganz und gar, bald sind die Haut und die Weichtheile breit zerstört, abgelöst, die Muskeln und Sehnen zerrissen, ja eine Sehne sammt dem zugehörigen Muskelbauch tief aus der Muskulatur des Arms herausgerissen, während Knochen und Gelenke weniger zertrümmert sind; ein anderes Mal betrifft die Verletzung wesentlich die Knochen, welche gebrochen, zerzplittert, zermalmt, die Gelenke, welche eröffnet an ihren Gelenkkörpern zertrümmert, an ihrem fibrösen Apparat zerrissen sind. Selbstverständlich erleiden Gefässe und Nerven dabei nicht selten ebenfalls Continuitätstrennungen, jedoch ist gerade bei dieser Form von Verletzung die Gefahr der Blutung meist nicht so dringend, indem die Gefässe bei der torquirenden, zermalmenden Gewalt in ungleicher Art zerrissen werden, und somit viele Anhaltspunkte für die Bildung von sich mit dem Gewebe verfilzenden Blutgerinnseln bieten.

Diese und ähnliche, durch Schrotschuss oder Pulverexplosion, durch Ueberfahren und Auffallen schwerer Körper auf die Hand entstehende Verletzungen nehmen darum eine Sonderstellung ein, weil sie sich in Beziehung auf die Frage der Conservation des Verletzten nach manchen Seiten anders verhalten als die ähnlichen Verletzungen an der unteren Extremität. Zunächst hat es eine ziemlich geringe Bedeutung, ob man im gegebenen Falle einem Verletzten eine Zehe, ein Stück Fuss noch erhält, und es kann sogar ein grosser Fehler sein, wenn man ihm solches erhält auf Kosten einer schlecht gelagerten, beim Gebrauch gedrückten Narbe. Dahingegen ist an der Hand jedes, wenn auch das kleinste Stück, welches erhalten wird, fast immer von unberechenbarem Werth, vorausgesetzt, dass das erhaltene Stück functionell brauchbar bleibt. Der Arbeiter kann, wenn er auch auf viele feinere Leistungen verzichten muss, noch manches leisten, wenn ihm nur ein noch so beschränkter

Greifapparat erhalten wird. Dass sich in dieser Richtung die einzelnen Theile der Hand, besonders die Finger sehr ungleichwerthig verhalten, dass Daumen und Zeigefinger die brauchbarsten Theile sind, und dass die Leistungsfähigkeit nach dem kleinen Finger hin allmälig abnimmt, braucht kaum hervorgehoben zu werden. Manche Verhältnisse begünstigen nun die Möglichkeit der Heilung an der Hand und kommen dem conservativen Bestreben des Chirurgen zu Statten. So vor Allem die vorzügliche Ernährung der Gewebe durch das reiche arterielle Netz von Gefässen. Auch die verhältnissmässig geschützte Lage der Nerven und die doch relativ zahlreichen Communicationen derselben kommen der späteren Functionstüchtigkeit der erhaltenen Theile zu Statten.

Schon die einfacheren Verwundungen, die durch Stich, Schnitt oder Hieb zugefügten reinen Wunden haben manches Eigenthümliche. Die Schnitt- und Hiebwunden der Finger geben im Allgemeinen eine sehr günstige Prognose. Ein Hieb, der den Finger in all seinen Geweben durchtrennt, Haut, Sehnen, Knochen und Gelenke treffend und nur eine kleine Hautbrücke lässt, pflegt nicht selten, sobald nur die Prima reunio rasch nach der Verletzung durch Naht und Heftpflaster, besonders bei Application von Lister'schem Verband erstrebt wird, zu heilen, und sogar die Sensibilität und Motilität stellt sich meist wieder her. Nur die Gelenke verwachsen öfter und es entsteht eine Ankylose. Ja es giebt eine ganze Anzahl von Beobachtungen (Bérenger-Feraud hat dergleichen noch kürzlich 34 zusammengestellt), welche beweisen, dass ganz abgetrennte Fingerstücke, wenn nicht zu lange Zeit nach der Verletzung verstrichen war, wieder anheilen können. Die Blutung ist bei diesen Wunden meist nicht von grosser Bedeutung, Unterbindungen sind selten nöthig.

Die Wunden der Palma manus haben grössere Bedeutung durch die Verletzung der Hohlhandbogen. Von geringerem Belang ist es, wenn nur ein Theil des oberen, wesentlich aus der Radialis versorgten Bogens getrennt ist, während die Verletzung des unter dem Flexor profundus gelegenen Arcus profundus nicht nur wegen der Schwierigkeit der Blutstillung, sondern auch wegen der gleichzeitigen, fast mit Nothwendigkeit zu erwartenden Sehnenverletzungen zu befürchten ist. Die letztere Verletzung hat, abgesehen von dem Nachtheil, welchen die Trennung der Sehne in functioneller Beziehung herbeiführt, noch die Gefahr der eitrigen Entzündung der Sehnenscheiden, und vor Allem die der Eiterung in dem grossen Sehnenscheidensack am Handgelenk im Gefolge. Dieser Zufall folgt übrigens zuweilen auch den Verletzungen der Sehnen und Sehnenscheiden an den Fingern, doch ist die Gefahr der Verbreitung der Eiterung von da nach dem Sack nicht ganz gleich.

Gewöhnlich sind nämlich die Sehnenscheiden des 2., 3. und 4. Fingers nach dem Synovialsack hin geschlossen, während die des Daumens und kleinen Fingers mit ihm in offener Verbindung stehen (siehe §. 101). So ganz constant sind übrigens diese Verhältnisse nicht, da es vorkommen kann, dass auch die Sehnenscheiden der übrigen Finger einmal mit dem Sack communiciren, während ein ander Mal die Sehnenscheiden der Aussenfinger, besonders öfter die des kleinen Fingers,

gegen den Sack hin geschlossen sind. Die Diffusion der Eiterung in der gedachten Weise kommt, wie es scheint, besonders leicht vor bei einfachen Stichverletzungen, die sich oberflächlich geschlossen haben; hier mag ein fauliges Blutgerinnsel, welches nach Schluss der Wunde retinirt wurde, den Anlass zu der eitrigen Phlegmone geben, oder das verletzende Werkzeug trug direct an seiner Spitze den inficirenden Stoff in die Sehnenscheide hinein.

Bei den Wunden des Handrückens ist wesentlich die Gefahr der Sehnenverletzung vorhanden. Sie hat viel weniger phlegmonöse Erscheinungen im Gefolge, aber sie schädigt, falls die getrennten Sehnen auseinanderweichen und nicht wieder verwachsen, später sehr die Function des entsprechenden Fingers. Hier ist der Ort, wo besonders die Sehnennaht (§. 98.) angewendet werden muss.

§. 112. Im Ganzen ist die Letalitätsprognose dieser sämmtlichen Verletzungen keine schlechte. Auch die schlimmsten Formen, selbst die, welche diffus phlegmonöse Processe im Gefolge haben, führen nur in seltenen Fällen zu schwerer Septicämie oder Pyämie und zum Tode, und bei manchen lässt sich auch dann noch durch eine rechtzeitig ausgeführte Amputation das Leben erhalten. Aber die functionelle Tüchtigkeit des conservirten Theiles wird öfter durch später eintretende, wesentlich auf Rechnung der Narbenschrumpfung zu setzende nachtheilige Einflüsse beschränkt, sei es, dass eine Hautnarbe zur Contractur eines oder mehrerer Finger führt, sei es, dass die Beweglichkeit des Gelenks durch Ankylose oder die Möglichkeit der Bewegung durch die Muskeln aufgehoben wird, weil die Sehne necrotisch abgestossen wurde oder Adhäsivverwachsung mit der Sehnenscheide einging.

Bei der Behandlung der einfachen Schnittverletzungen der Hand sucht man womöglich Prima intentio durch die Naht zu erreichen. Wir haben schon angeführt, dass ganz abgetrennte Fingerglieder angenäht werden müssen. Die Naht ist stets dem Heftpflaster vorzuziehen. Meist ist es noch nothwendig, bei Knochentrennung die genähten Theile durch eine kleine Schiene aus Pappe, aus zusammengelegtem Heftpflaster, welche mit Heftpflasterstreifen befestigt wird, zu fixiren. Da für diese Fälle die Anwendung des antiseptischen und zumal die des Listerschen Verbandes stets zu empfehlen ist, so sichert schon der Verband die Stellung des Fingers. Für einfache Schnittwunden der Finger und der Hand, welche nicht secerniren, ist ein Borlintverband zu empfehlen, ein Stück Borlint, welches die Wunde nach allen Seiten etwa Fingerbreit überragt wird nach Desinfection der Umgebung und Naht durch Streifchen von Englischpflaster auf der Wunde fixirt. Auch die Hohlhandwunden und die Wunden des Handrückens werden zum Theil nach vorheriger Sehnennaht vereinigt. Bei solchen Fällen thut man schon gut, die Hand und den Vorderarm in geeigneter Stellung auf einer Schiene, bei den Verletzungen der Palma in Flexion, bei denen des Dorsum in Dorsalflexion zu fixiren. Die gerade Schiene wird, um Dorsalflexion zu erzielen, auf der Flexorenseite angelegt und unter die Hand ein dickes Polster von Watte geschoben, wünscht man Volarflexion, so kommt die Schiene auf das Dorsum und das keil-

förmige Polster wird auf den Handrücken mit dem dicken Theil nach den Fingern hin gelegt. Dasselbe lässt sich mit entsprechend gebogenen Hohlschienen erreichen. Eine Drahtrinne entspricht zuweilen dem Zweck am besten.

Vor der Naht muss selbstverständlich jede Blutung gestillt sein, eine Aufgabe, die oft recht schwer ist. Das sicherste und wohl jetzt, nachdem wir die Extremität blutleer machen können, fast immer ausführbare Verfahren dazu besteht in der directen Unterbindung der blutenden Gefässe. Selbstverständlich muss der Arcus doppelt unterbunden werden, eine Forderung, welche an dem unter dem oberflächlichen Blatt der Hohlhandfascie, den Scheitel ungefähr in gleicher Höhe mit dem vorderen Rande des Daumenansatzes (Henle) liegenden Arcus sublimis meist unschwer zu erfüllen ist, an dem tiefen, unter den Sehnen der Fingerbeuger, auf den Basen der Mittelhandknochen, theilweise bedeckt von Musc. abductor pollicis liegenden Arcus profundus dagegen aus begreiflichen Gründen fast immer nur schwer und mit beträchtlicher Zerrung der darüber liegenden Theile geschehen kann. Trotzdem soll man frische Blutung aus der Tiefe durch directe Unterbindung stillen. Gelingt die Unterbindung in loco nicht, so bleiben zunächst von operativen Verfahren die Continuitätsunterbindungen übrig. Hier hat man mit wechselndem Erfolg bald die Arterien des Vorderarms, bald die Brachialis unterbunden. Bei der Verletzung des Arcus superficialis wird wesentlich die Abschneidung der Zufuhr von Seiten der Ulnaris die Blutung stillen, und die Literatur kennt eine Anzahl von Fällen, bei welchen die Unterbindung nur dieses Gefässes zur Heilung führte, während die Blutung aus dem tiefen Bogen wesentlich der Radialis angehörte und schon öfter durch Unterbindung nur dieser Arterie bezwungen wurde. Da aber immerhin der Bogen von beiden Seiten, wenn auch in ungleicher Weise, gespeist wird, und da weiter Communication beider Bogen unter sich, wie auch mit den aus der Interossea stammenden Gefässen besteht, so begreift es sich leicht, dass weder die isolirte Ligatur einer der Vorderarmarterien, noch auch die Doppelligatur von Radialis und Ulnaris in allen Fällen helfen wird. Ja, es giebt eine nicht unbeträchtliche Anzahl von Beobachtungen, in welchen die gedachten Unterbindungen vollständig den Dienst versagten. Sicherer ist die Unterbindung der Brachialis.

Martin hat nach einer Anzahl derartiger Verletzungen festgestellt, dass die Unterbindung oberhalb des Abgangs der Profunda oft das einzige, annähernd sichere Mittel ist. Dass auch dies nicht immer hilft, geht aus den Beobachtungen von Busch und von mir selbst hervor, bei welchen erst die Unterbindung der Axillaris die Blutung definitiv beseitigte.

Es ist wohl begreiflich, wie man Angesichts dieser Schwierigkeiten versucht hat, ohne Operation die Blutung zu bewältigen. Dies ist bald durch Anwendung von Stypticis geschehen, und wohl noch am meisten Vertrauen hat sich hier die Application eines in Eisenchloridlösung getauchten Tampons, welchen Roser besonders bei Blutung aus dem

tiefen Bogen empfiehlt, indem derselbe die Ader hier gegen die Metacarpalknochen andrängen soll, erworben.

Auch die Application des doch offenbar durch seine Verfilzung mit den Geweben ausgezeichnet blutstillend wirkenden Pengawar-Jambi wäre zu versuchen. Doch halten wir alle diese in die Wunde eingeführten für extreme Mittel, da sie leicht den Anlass zu diffusen phlegmonösen Entzündungen geben können und doch nicht sicher sind.

Noch unsicherer und zum Theil nicht ungefährlich sind aber die forcirte Flexion und die Digitalcompression der Brachialis. Die von Adelmann u. A. empfohlene Flexion soll im Ellbogen und im Handgelenk vorgenommen werden. Sie hat in einer Anzahl von Fällen definitives Aufhören der Blutung herbeigeführt, in anderen hat sie nichts genützt, und es ist ihr sogar der Vorwurf gemacht worden, dass sie den Eintritt von Gangrän an der Extremität herbeigeführt habe. Auf ein mindestens unschuldiges und mehrfach schon wirksames Mittel bei Handblutungen hat Volkmann aufmerksam gemacht, wir meinen die verticale Suspension des Armes. Sie ist unzweifelhaft immer während der Nachbehandlung indicirt, wenn man der Blutstillung nicht recht traut.

Ebenso wie man Sehnen zusammennäht, soll man auch nie vergessen, grössere getrennte Nervenstämme in der Wunde aufzusuchen und zusammen zu nähen, in der Art, wie wir oben (§. 96.) beschrieben haben. Wir haben dort darauf hingewiesen, dass gerade solche frische Heilung die beste Prognose für Restitution der Nervenleitung bietet.

§. 113. Die Prognose der schweren Contusionsverletzungen der Hand ist sowohl quoad vitam, als auch in functioneller Beziehung viel besser, als man ohne specielle Kenntniss ihres Verlaufs glauben sollte. Daher ist dem operativen primären Eingreifen ein sehr beschränktes Feld anzuweisen. Nur wirklich zertrümmerte Theile werden entfernt, jeder Stumpf eines Fingers wird erhalten, und wenn auch dann meist noch ein Gebiet von Weichtheilen, welches stark gezerrt, gedrückt war, wenn auch noch hier und da ein Stück Finger, ein Stück eines Knochen aus der Continuität später entfernt werden muss, so beschränke man die Primäroperationen doch auf das äusserste.

Bei der Behandlung dieser Verletzungen, welche ja so häufig über das Gebiet der Hand hinausreichen, spielt zunächst die Abhaltung der accidentellen Störungen im Heilungsprocess die Hauptrolle. Mit der unvermeidlichen Necrose der zertrümmerten Theile stellen sich gern die Begleiter der Fäulnissprocesse in Wunden ein, es kommt zu bald nur circumscripter, bald diffuser Phlegmone. Die Tendovaginitis purulenta, auf welche wir noch unten zurückkommen, ist das meist zu befürchtende Ereigniss, aber auch die acuten diffusen phlegmonösen Processe (acut purulentes Oedem Pirogoff, Panphlegmone Fischer) kommen zuweilen zur Entwickelung. Hier gilt es also, die von aussen kommenden Schädlichkeiten von der Wunde fern zu halten.

Frische Verletzungen behandelt man jetzt nach Entfernung der absolut zerstörten Gewebe und gründlicher primärer Desinfection in der bekannten Weise in Lister'schem Verband. Die Vortheile desselben,

der aseptische Verlauf, so dass in der That in den meisten Fällen selbst die eintretende breite Necrose der Weichtheile ohne Fäulniss verläuft, die gleichzeitige Sicherstellung der Extremität durch den steifen Verband, sind so in die Augen leuchtende, dass man, wenn man erst eine Anzahl von derartigen Verletzungen so hat verbinden sehen, keine Neigung haben wird, zu anderen Methoden zurückzugehen. Die verbundene Hand wird neben dem Kranken auf ein Spreukissen so gelegt, dass die Finger höher liegen als der Körper. Mit dieser Methode kann die früher mit so günstigem Erfolg geübte Immersion nicht concurriren. Die Lagerung der Hand im Wasserbad, in einer neben dem Kranken stehenden Wanne, galt noch bis vor kurzem (Billroth, Volkmann) für ein Mittel, welches in der ersten Zeit nach der Verletzung in Anwendung gebracht, die günstigsten Effecte gegen das Eintreten von Phlegmone hatte.

Angewandt sollte es jedoch nur werden für die erste Woche oder etwas länger, bis zu der Zeit, wo sich die Wunde gereinigt hat und die Granulationen den ersten Schutz gegen Infection übernehmen. Wendet man das permanente Bad bei schon bestehenden Eitergängen und ausgebildeter Granulationswucherung an, so gerinnt der Eiter und verklebt die Gänge, die Granulationen quellen ödematös auf. Hier ist also das Bad nicht mehr am Platze. Aber in den früheren Stadien wird man, wenn der Lister'sche Verband wegen bereits eingetretener starker Putrescenz oder

Fig. 23.

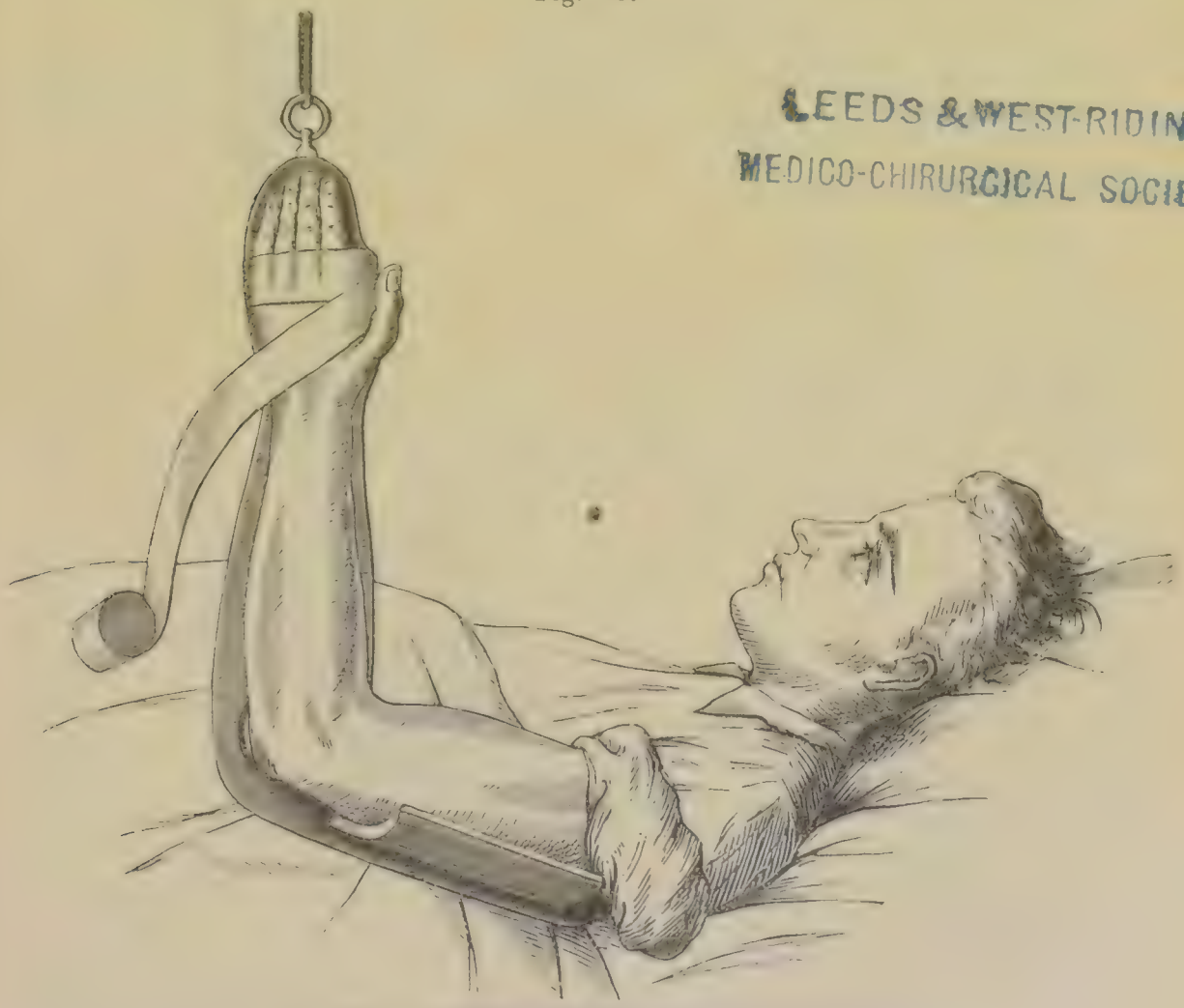

LEEDS & WEST-RIDING
MEDICO-CHIRURGICAL SOCIETY

Volkmann's Suspensionsschiene aus Pitha-Billroth.

aus irgend einem anderen Grunde nicht mehr möglich ist, auch jetzt noch die Immersion für ein vorzügliches Mittel halten. Die Handwanne muss aber zweckmässig construirt sein, so dass der Ellbogen ohne Druck darin ruht, Hand und Finger höher liegen als derselbe. Auch setzt man dem Wasser ein desinficirendes Mittel zu.

Bei allen diesen Fällen kommt in erster Linie in Frage eine zweckmässige Lagerung der Hand. Die Hand soll hoch liegen, höher als der Körper, auf einem Spreukissen nach vorheriger Fixirung in einer Schiene, mag es sich um solche Fälle handeln, welche sofort in Behandlung des Chirurgen kamen und bei denen antiseptisches Verfahren eingeleitet wurde, oder um solche, welche ohne oder mit Antisepsis eitrig geworden, von mannigfachen phlegmonösen Processen heimgesucht worden sind. Für diese Fälle handelt es sich ja sofort um

Fig. 24.

Suspensionsschiene bei Verletzung des Arms und der Hand auf der Beugeseite.

die Entscheidung der Frage, ob man nicht das Occlusivverfahren aufgeben und entweder offene Wundbehandlung allein, oder solche mit permanenter Irrigation versuchen soll, welche gerade für die Röhreneiterungen der Vorderarmmuskeln nicht selten so gute Dienste leistet. Auch bei Occlusivverfahren muss man zuweilen schon verticale Lage des Armes anordnen, aber für die gedachten Fälle zumal handelt es sich fast immer darum die Extremität hoch und für die Luft, für die Einwirkungen der Irrigation zugänglich zu lagern.

Hier kommt uns eine andere Methode zu Hülfe, welche schon für sich besonders in den schlimmen Fällen von Phlegmone mit allgemeiner Schwellung und Stauungshyperämie, ungemein viel, ja zuweilen in rascher Zeit Unglaubliches leistet, die von Volkmann in die Praxis eingeführte verticale Suspension des Armes. Der Arm und die Hand werden an einer bald die volare Fläche, bald die dorsale deckenden Schiene befestigt und durch Stricke an einem über dem Bett des Kranken stehenden Galgen aufgehangen. Dabei muss besonders die Schulter gut gestützt sein, um den Patienten vor den so lästigen Ermüdungsschmerzen zu bewahren. In manchen Fällen kann man die Volkmann'sche Suspensionsschiene benutzen, welche wir umstehend abbildeten (Fig. 23.), in anderen schneidet man sich Schienen aus Pappe oder Guttapercha den Verletzungen entsprechend zu und befestigt sie durch einzelne Heftpflasterstreifen, was selbst bei ausgedehnter Hautverletzung doch fast immer möglich ist. Auf der Schiene wird ein Draht, an welchem man sich Ringe zurecht gebogen hat, fixirt und nur die Wunde offen gelassen. Geht dies nicht an, so muss öfters frisches desinficirendes Verbandmaterial zum Aufsaugen des Secretes an der Wunde fixirt werden. In anderen Fällen und zumal bei den schlimmen Röhreneiterungen am Vorderarm macht man perpetuelle Irrigation. Nachdem die Abscesse gut drainirt worden sind, steckt man in eins der Drainrohre, gewöhnlich in das bei der Suspension höchst gelegene, die Spitze eines über dem Bett hängenden mit Salicylwasser mit Thymollösung gefüllten Irrigators. Das langsame Fliessen muss durch einen im Schlauch eingeschalteten Hahn regulirt werden. Das von der hängenden Extremität abfliessende Wasser ergiesst sich in die Gummiunterlage, welche so zurecht gemacht ist, dass die Flüssigkeit von ihr in ein unter dem Bett stehendes Gefäss abfliesst. Ich habe neben den Volkmann'schen Suspensionsschienen die Abbildung eines in der Göttinger Klinik behandelten Falles von Verletzung mit ausgedehnter Weichtheilwunde des Armes und der Hand, bei welcher wir die Schienen ad hoc construirt haben, zeichnen lassen. (Siehe Fig. 24.)

Etwaige nothwendige Operationen, Extraction von abgestossenen Knochenstücken, Amputationen, Exarticulationen oder Resectionen können zu jeder Zeit im Granulationsstadium vorgenommen werden.

§. 114. Obwohl auch nach den eben besprochenen, ausgedehnten Weichtheilverletzungen Contracturen an Finger und Hand sich ausbilden können, so ist doch die eigentliche Ursache der schlimmen Contracturen noch nicht erwähnt. Dies ist die Verbrennung der Hände, sei es durch Fallen des Patienten mit dem vorgestreckten Glied an

den heissen Ofen, sei es durch Verbrühung mit kochenden Flüssigkeiten. Meist sind es Kinder, welche diesen Verbrennungen unterworfen sind. In Folge der Einwirkung der Hitze kommt es in der Regel an der Vola manus, doch auch auf dem Handrücken, zwischen den Fingern zu gangränöser Abstossung, bald nur von Haut, bald auch von den darunter liegenden Geweben, besonders den Sehnen. Mit dem Eintritt der Benarbung werden die nahe liegenden Theile nach und nach gegen das Centrum der Narbe hin gezogen, so wird die Haut allmälig gespannt, verkürzt, sie kann sich nicht mehr in der zur Streckung nöthigen Weise durch Ausgleichung der Falten verlängern, es bilden sich wohl auch isolirte Stränge des subcutanen Zellgewebes aus, oder die Haut verwächst mit den Sehnen und den Scheiden derselben. In der Vola kann es dazu kommen, dass die Flexionsstellung der Finger, eine Folge der palmaren Narbe, so hochgradig erscheint, dass die Fingerspitzen sich in die Vola manus eingraben, nur mit Mühe von ihr hinweg gezogen werden können. Auf dem Dorsum fehlt die Haut, der Handrücken ist dem Vorderarm genähert und die Finger stehen rechtwinklig aufgerichtet zum Metacarpus, so dass sie gegen die in der Vola vorragenden Metacarpi unvollkommen luxirt werden (s. Fig. 25.). Dabei können die einzelnen Phalangen bei seitlichem Defekt mit einander verwachsen, auch die Abductionsmöglichkeit kann verloren gehen, was besonders an dem Daumen von Bedeutung ist. Selbstverständlich ist die Narbe verschieden, bald ausserordentlich dünn, aber verschiebbar, in anderen Fällen mit der tiefen Narbe verwachsen.

Fig. 25.

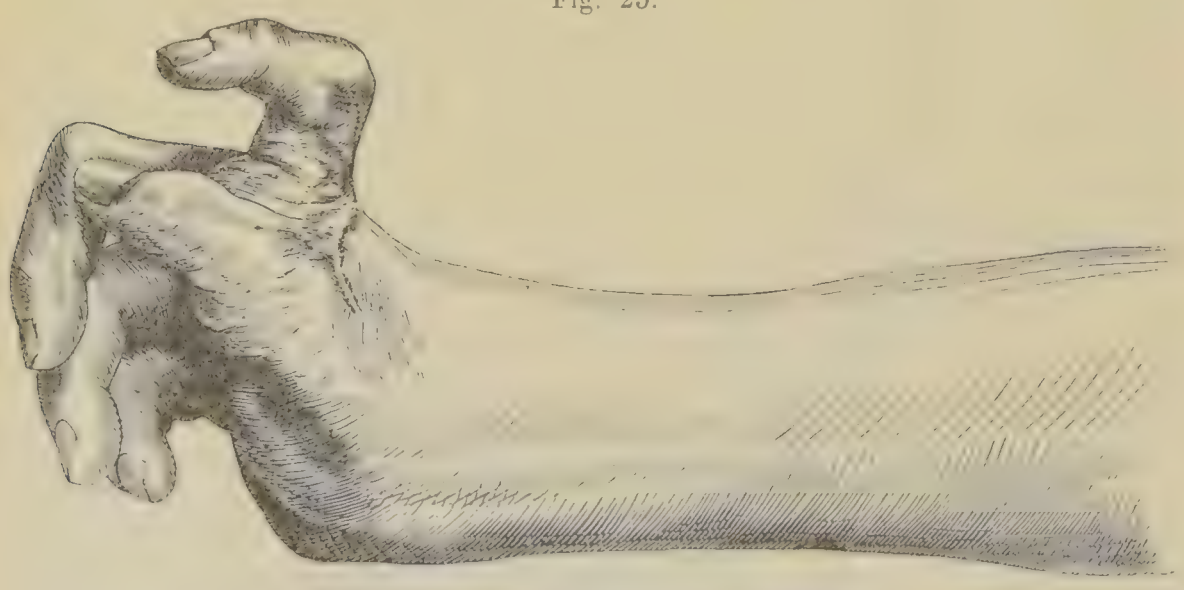

Narbencontractur nach Verbrennung. Dorsalflexion.

Relativ ist die dorsale Contracturstellung für den Gebrauch der Hand hinderlicher als die Flexionsstellung, falls nur eine geringe Bewegung möglich ist, aber auch bei der Flexionscontractur fehlt jegliche Kraft und Sicherheit der Bewegung.

Seit langer Zeit hat man sich vielfach Mühe gegeben mit der Beseitigung dieser, die Brauchbarkeit der Hand so schwer schädigenden

Contracturen, und es knüpfen sich Heilmethoden aus der letzten Zeit an die Namen berühmter Chirurgen (Dupuytren, Dieffenbach u. A.). Selbstverständlich soll unsere Sorge vor allem darauf gerichtet sein, das Eintreten der Contractur zu verhüten. Man kann hier viel leisten, wenn man im Stadium der Granulation die Hand gut lagert, die Finger mit der Hand auf eine Schiene fixirt, so dass dieselben gestreckt bleiben, oder wohl auch so, dass man, nachdem ein Heftpflasterverband auf die Granulationen gelegt wurde, bei volaren Defecten die Hand und Finger so verbindet, dass letztere in Dorsalflexion, bei dorsalen Defecten so, dass sie in Volarflexion gestellt werden. Solches ist sehr leicht so zu bewerkstelligen, dass man in dem einen Fall auf eine volare, in dem anderen auf eine dorsale Schiene am Extremitäten-Ende einen keilförmigen Wattebausch einschiebt und denselben mit Heftpflasterstreifen in geeigneter Weise befestigt.

Ist einmal die Deformität eingetreten, so reicht fast nie die orthopädische Behandlung aus. Sie muss wohl in allen Fällen mit operativen Eingriffen combinirt werden. Sehr selten mag hier noch die subcutane Trennung der Narben genügen, häufiger kommt man gut aus, wenn man dieselben in transversaler und in nahezu transversaler Richtung bis auf die narbigen Stränge in der Tiefe, und letztere mit durchschneidet. Es ist besser, während man Dehnung an der Hand, den Fingern vornimmt, eine Anzahl kleiner Schnitte durch die gespannten Theile zu machen, als dass man einen grossen Schnitt macht und einen grossen Defect veranlasst. Sofort nach dem Schnitt, bei welchem nicht selten die Sehnen zu Tage kommen, wird ein Lister'scher Verband angelegt, welcher zugleich in mässiger Weise auf Ausgleich der Contractur hinwirkt. Aber die eigentliche Streckung beginnt erst im Stadium der Granulation. Die kleinen nicht ganz transversalen Schnitte wollen eine nicht zu breite Granulationsfläche an die Stelle der Narbe setzen. Das Gewebe der Granulationen ist, wie wir wissen, ausserordentlich dehnbar, und es muss also, während man in der geeigneten Weise streckt, durch Heftpflasterverband, durch passive Bewegungen, durch Fixation in Correctionsstellung, zur Verlängerung und Verbreiterung getrieben werden. Die Apparate, mit welchen man die Streckung macht, können die allereinfachsten sein, zusammengesetzte Apparate (Eulenburg, Schönborn) sind absolut entbehrlich. Eine entweder gefingerte Schiene, gegen welche die einzelnen Finger mit Heftpflaster befestigt werden, oder auch eine Schiene, welche, je nach den Umständen gebogen, seitlich mit Zapfen versehen ist, gegen die man die einzelnen Finger durch Heftpflaster, zuweilen mit Einschaltung von elastischen Gummizügen anzieht, ist für jeden Fall so einfach zu construiren, dass wir es ruhig dem mechanischen Sinne jedes Arztes überlassen können, wie er die Aufgabe, Hand und Finger während der Dauer der Heilung der Wunde in die der Contracturstellung entgegengesetzte Richtung, und zwar in extremer Weise hinüberziehen, lösen will.

Wir halten entschieden mehr von der queren, oder mehr der Längsachse genäherten Incision der Narben, als es von mancher Seite

geschieht, weil wir mit dem Verfahren Vorzügliches erreicht haben, aber wir wissen, dass man damit nicht alles erreicht.

Wenn es sich um eine grosse tiefe Narbe, besonders eine solche der Palma manus handelt, so kann man etwa in der gleichen Weise operiren, wie wir dies im folgenden Paragraphen für die Retraction der Palmaraponeurose durch Bildung eines dreieckigen Lappens, welchen man von seiner Unterlage loslöst, auseinandersetzen werden (Methode von Busch).

Zuweilen kann man durch grössere plastische Operationen viel erreichen. Man hat hier Versuche gemacht von entfernten Theilen, der Brust (Fabrizi), den Defekt zu decken. Noch häufiger wurde der Rücken der Hand oder des Vorderarms gewählt. Die Lappen werden jedoch leicht brandig. In einzelnen Fällen kann man auch die Haut eines Fingers, welchen man, weil er ankylotisch oder sonst unbrauchbar ist, doch entfernen muss, benutzen. In dem oben abgebildeten Falle legte ich, Rosers Rath folgend, nachdem ich den ankylotischen Zeigefinger aus der Haut ausgeschält hatte, die letztere in den grossen dorsalen Defekt hinein, welcher nach Incision der Narbe entstanden war. Der Erfolg war ein sehr günstiger.

§. 115. Die Betrachtung der Retraction der Palmaraponeurose, wie das Leiden gewöhnlich nach Dupuytren genannt wird, gehört streng genommen nicht ganz hierher, reiht sich aber in Beziehung auf die therapeutischen Grundsätze am besten hier an.

Die Fingerverkrümmung, welche als Folge der noch zu betrachtenden Bindegewebsschrumpfung eintritt, entwickelt sich meist zuerst oder auch einzig am 4ten Finger. Doch geht sie auch wohl von diesem auf den 3ten und zuweilen auf den 5ten über. Sehr selten treten auch an dem Zeigefinger und am allerwenigsten häufig am Daumen Contracturen ein. Man sieht zunächst diese Finger eine volarflectirte Stellung im Metacarpophalangealgelenk annehmen, und bald flectirt sich auch das Gelenk zwischen erster und zweiter Phalanx. Streckungsversuchen setzt der Finger einen elastischen aber entschiedenen Widerstand entgegen, während Flexion der Hand kräftig gemacht werden kann. Meist nimmt die Krümmung des Fingers allmälig zu, bis derselbe mit der Spitze die Palma manus berührt. Nur sehr selten bohrt sich der Nagel in die Weichtheile der Handfläche ein (Wernher, Eulenburg).

Forscht man nach den Ursachen für die zunehmende Contracturstellung der Hand, so findet man in der Palmus manus, besonders beim Versuch der Streckung der krummen Finger, scharf gespannte, gleich den Flexorsehnen, zu den Fingern verlaufende Stränge. Sie lassen sich meist bis zur Basis der zweiten Phalanx verfolgen. Die gedachten Stränge liegen zum Theil im subcutanen Fettgewebe, zum Theil in der Haut selbst, oder finden wenigstens ihr Ende in derselben, denn die Haut folgt ihnen, wenn man sie spannt, sie stülpt sich ein und bildet dadurch eigenthümliche Falten und Taschen.

Dupuytren und Goyrand haben bewiesen, dass diese narbigen Stränge nicht, wie man bis dahin glaubte, mit den Sehnen in Beziehung sein können. Sie wiesen nach, dass die Retraction stattfindet in dem Gebiet der Palmaraponeurose.

Die Aponeurosis palmaris breitet sich unter der Haut der Palma als eine derbe Fascie aus, in welche die Sehne des Flexor palmaris übergeht. Sie hängt ausser mit den Fasern der Sehne des gedachten Muskels in ihrer Längsfaserung mit derben Bindegewebsfasern aus dem Ligament carpi volare proprium zusammen. Sie hat eine dreieckige Gestalt. Die Spitze des Dreiecks liegt da, wo sich die Sehne des Palmaris an ihr inserirt, die Basis an der Wurzel der letzten 4 Finger. Die Seitenränder gehen nur wenig auf die Ballen über. Gegen die Basis der gedachten Finger theilt sich das Gewebe in vier Zipfel, von denen sich wieder ein jeder in zwei Bündel spaltet, die von den Rändern jener Finger aus, Digitalnerven und Gefässe vor Druck bewahrend, sich in den Rücken ihrer ersten Phalange verlieren (Luschka). Ueberall gehen von der Oberfläche der Fascie aus Bündel gegen die Haut, und zwischen diesen Bündeln finden sich grössere und kleinere Fettträubchen. Beugt man die Hand, so wird mit der Entspannung der Palmaraponeurose auch dieses Fettpolster der Hand entspannt, die Haut drängt sich in einer Anzahl von ungleichen wulstigen Erhabenheiten hervor und ist gegen die tieferen Theile verschiebbar, in Falten aufzuheben, während bei Streckung auch die einzelnen Septa der zu der Cutis verlaufenden Aponeurose und durch sie die in ihnen liegenden Fettträubchen gespannt werden. Dann erscheint selbstverständlich die Haut glatt, nicht faltbar, gegen ihre Unterlage unverschieblich, mit ihr verwachsen.

Nach dem Vorstehenden ist es leicht verständlich, wie unter der Voraussetzung, dass es zu einer entzündlichen Schrumpfung im Gebiete der zu einem Finger verlaufenden Fasern kommt, nicht nur ein derber Strang in der Tiefe entsteht, sondern wie nothwendig auch die Haut durch die gedachten, von der Aponeurose zu ihr verlaufenden Septa betheiligt sein muss.

W. Baum sucht die Ursache der Contractur wesentlich in degenerativen Processen (Bildung von schrumpfenden Bindegewebsschwielen) der Cutis selbst. Dass die Haut der Vola manus sehr wesentlich betheiligt ist bei der Möglichkeit der Streckung und Ueberstreckung der Hand, haben wir bereits hervor, und es lässt sich dies demonstriren, wenn man bei flectirter Hand eine Falte der Haut in der Hohlhand mit den Fingerspitzen der anderen Hand fixirt und nun eine Streckung der Finger versucht. Dieselbe ist alsdann unmöglich. Der Ringfinger wird nun bei der Faustbildung am meisten flectirt, indem er sich am tiefsten zwischen Daumenballen und Kleinfingerballen hineinlegt, dann folgen Mittel- und kleiner, zuletzt Zeigefinger. So wird auch der Ringfinger durch leichte Beeinträchtigung der Hautbeweglichkeit am meisten und zunächst betheiligt, und die Hautpartie, in welche er sich bei der Faustbildung eingräbt, ist den meisten Insulten ausgesetzt. Baum fasst so die für Stränge der Palmaraponeurose gehaltenen Bindegewebszüge als hyperplastische Gebilde des Cutis auf.

Wenn wir das Zustandekommen der Contractur in pathologisch-anatomischer Beziehung klar vor uns haben, so ist dagegen die Aetiologie des Leidens weit weniger bekannt. Dupuytren nahm an, dass die Erkrankung nur zu Stande komme als Effect vielfacher Insulte, welche die Palma manus betreffen beim Handhaben von Instrumenten, die mit sehr kraftvollem Schluss der Hand geführt werden müssen. Deshalb sollten Schmiede, Graveure, Hauer u. dgl. m. besonders befallen sein. Dupuytren führte seinen peitschenschwingenden Kutscher als Beispiel an, gewiss nicht als vollwichtiges, denn bei ihm trat die Contractur symmetrisch auch in der linken Hand auf. Wenn also auch zugegeben werden muss, dass Arbeiter der gedachten Art vielleicht mehr exponirt sind, so gilt es doch in der Ausschliesslichkeit nicht. Unzweifelhaft ist das höhere Alter häufiger befallen; die Erkrankten gehörten meist den Jahren nach 50 an. Madelung findet in dem Schwinden des Fettgewebes, wie dasselbe hier im Alter regelmässig einzutreten pflegt, eine entzündliche Disposition, insofern jetzt bei der Arbeit die prominirenden Theile der Hand weniger Schutz haben, mehr gegen die unterliegenden Knochen und Sehnen angedrängt werden. So soll sich leicht ein chronisch entzündlicher, zu narbiger Schrumpfung führender Process gerade in den betroffenen Gebieten entwickeln können. Zuweilen hat man Fälle gesehen, bei welchen sich in der That die ganze Contractur im Anschluss an eine Verletzung entwickelte. Aber es müssen auch

noch andere Momente maassgebend sein. Man beobachtet die Contractur ab und zu erblich, und zwar dann auch schon in früher Lebenszeit. Vielleicht handelt es sich hier um congenitale Disposition zur Fibrombildung in der Palamaraponeurose. Wenigstens schien mir in einem Falle ein derartiger Zusammenhang wahrscheinlich. Ganz unerwiesen erscheint, dass die Krankheit von Arthritis oder Rheumatismus abhängig sei, wie es vielfach und neuerlich noch von Pitha behauptet worden ist.

Die Prognose der Contractur ist, wenn keine chirurgische Hülfe eintritt, eine schlechte. Die Verkrümmung nimmt fast stets zu, befällt einen Finger nach dem anderen und führt allmälig zu Beugung derselben, so dass die Fingerspitzen sich in die Palma manus hineingraben. Der Handarbeiter quält sich zunächst schwer mit der Führung seines Instrumentes, er hat schliesslich heftige Schmerzen dabei und muss die Arbeit ganz aufgeben. Aber auch Menschen, welche keine bestimmte Arbeit, die das Leiden herbeizuführen im Stande ist, treiben, sind doch sehr genirt, der krumme Finger stört sie bei allen möglichen Bewegungen, er stösst an, wird er gewaltsam extendirt, so stellen sich auch wohl heftige Schmerzen ein, und manche Arbeiten und Künste, wie z. B. das Klavierspielen, können überhaupt nicht mehr betrieben werden. Bei dieser traurigen Prognose waren bis vor kurzem die Resultate der verschiedenen Operations- und Curmethoden doch nur von sehr geringem Erfolg begleitet.

Mindestens sehr langwierig und doch von recht zweifelhaftem Werth ist der Versuch der Streckung ohne Operation durch einen besonderen extendirenden Apparat (Eulenburg). Von den operativen Verfahren brauchen wir wohl die von Guérin empfohlene Sehnentrennung und die Malgaigne'sche Muskeldurchschneidung nur historisch zu erwähnen. Aber auch der A. Cooper'sche Subcutanschnitt durch die contracten Bindegewebsstränge konnte nur wenig leisten, da die Verwachsungen meist zu ausgedehnt, zu innig waren, um sie von einem Einstich aus sicher zu trennen. Er wurde neuerdings von Adams wieder empfohlen in der Art, dass mittelst feinen Tenotoms an multiplen Stellen der Haut eingestochen und die spannenden Stränge durchschnitten wurden. Es folgte dann die Anwendung eines Extensionsapparates. Sicherer wirkte schon Dupuytren's gegenüber dem Metacarpophalangealgelenk des gebeugten Fingers geführter Querschnitt, welcher etwa zolllang Haut und Aponeurose trennte. Auch die Methode Goyrand's hatte einige Sicherheit mehr. Er legte den Strang durch Longitudinalschnitt frei und durchschnitt von hier aus die Aponeurose.

Allen diesen Methoden kleben zweierlei Nachtheile an. Sie waren nicht ungefährlich, indem langdauernde Phlegmone und Eiterung der Operation nachfolgte, und sodann erforderten sie, da sie die Contractur nur unvollkommen beseitigten, eine meist langdauernde complicirte Nachbehandlung.

Diesem Verfahren gegenüber hat das oben angedeutete von Busch den Vorzug relativer Ungefährlichkeit neben verhältnissmässig grosser Sicherheit.

Busch operirt in folgender Weise: Vorausgesetzt die Contractur beträfe den Ringfinger, so wird an der, nach eingeleiteter Narcose, mit ihrer Rückenfläche auf einem Tisch liegenden Hand ein Hautlappen von spitzwinkliger Form so umschnitten, dass seine Basis in die Furche fällt, welche den gebeugten Finger von der Hohlhand trennt, während seine Spitze an den Punkt der Handfläche zu liegen kommt, der bei äusserster Streckung des Fingers sich am weitesten nach dem Innern der Vola zu gelegen anspannt. Dieser Lappen wird von der Spitze aus möglichst mit dem Subcutangewebe von seiner Unterlage abpräparirt.. Dann wird auf dem ganzen so frei gelegten Gebiet der Aponeurose, während der Finger fortwährend gestreckt wird, alles von Aponeurosenfasern mit kurzen Schnitten getrennt, was Spannung macht. So kann allmälig das verkürzte Gewebe durchschnitten werden, ohne irgend

etwas anderes zu trennen, insbesondere ohne Verletzung der Sehnenscheide. Ist der Finger gestreckt, so retrahirt sich der Lappen und rollt sich mit der Spitze um, es bleibt also ein Defect, welcher, wenn es ohne Spannung geht, an seinem unteren Winkel durch einige Suturen verkleinert werden kann.

Die Operation ist nach Lister'scher Methode gemacht worden und wird auch so verbunden, bis die Wunde granulirt. Dann erst kümmert man sich um Erhaltung der Correctur durch Extensionsbewegungen, welche man mit den Fingern macht. Es soll zunächst durch Holzcylinder von verschieden grosser runder Grundfläche, welche in der Hand befestigt werden, später durch ein auf dem Rücken angelegtes, die Finger streckendes Handbrett die Erhaltung der guten Stellung erstrebt werden, während der Patient bei dem Verband, beim Abspülen der Hand im Bade active und passive Bewegungen vornimmt.

Die Erfolge der Methode sind bis jetzt sowohl in Beziehung auf Ungefährlichkeit, als auch auf Dauerhaftigkeit der Heilung sehr ermunternd und ihre Ausübung enschieden zu empfehlen. Bei zu grosser Ausdehnung der Erkrankung operirt man auch wohl mehrere Male.

§. 116. Neben den oben beschriebenen congenitalen Verwachsungen der Finger kommen solche auch als Folge von mannigfachen Geschwüren scrophulöser, lupöser Natur, wie auch nach Verletzungen und Verbrennungen zuweilen vor. Bei den durch Lupus und Scrophulose bedingten Verwachsungen wird man immer erst nach Ausheilung der Krankheit an die Correctur denken können, während die narbigen Verwachsungen einfacher Art, wenn überhaupt, so nach Consolidation der Narbe vorgenommen werden. Nicht ganz sichergestellt ist bis jetzt, zu welcher Zeit die congenitalen Verwachsungen getrennt werden sollen, doch sind die meisten Chirurgen Dieffenbach und Chelius gefolgt, welche rathen, erst in späterer Zeit, etwa im 8.—9. Jahre, zu einer Zeit, in welcher bereits die Hand grössere Dimensionen zeigt, zu operiren, da die frühe Operation fast stets misslinge. Dem steht jedoch entgegen, dass eine Anzahl von Heilungen bei ganz jungen Kindern erreicht wurde. Ich selbst kann von mehreren derartigen Fällen berichten. Wenn Dieffenbach angiebt, dass die Verbindung der Finger durch die Bewegung derselben gegen einander gedehnt werde, so führt dagegen Blasius mit Recht aus, wie das Wachsthum entschieden durch den mangelhaften Gebrauch hintangehalten wird. Man soll also gewiss nicht ohne Weiteres in jedem Fall die frühe Operation von der Hand weisen. Trennen soll man die Finger im Allgemeinen nur dann, wenn sie für sich functionstüchtig d. h. mit getrennten Sehnen versehen sind. Und doch sind manche Operationen, bei welchen dies nicht bestimmt vorausgesetzt werden konnte, bei welchen vor der Operation die Finger durch einen gemeinsamen Nagel zu einem hässlichen Klumpen vereinigt waren, verhältnissmässig wohl gelungen (Blasius). Es ist also wohl fraglich, ob man heute noch, wo man antiseptisch operirt, nicht sogar den Versuch ausgedehnter Knochentrennung machen sollte.

Es giebt eine ganze Anzahl von Methoden zur Beseitigung der fraglichen Deformität, welche zum Theil überhaupt, zum Theil wenigstens für manche Formen unbrauchbar sind. Wenn wir die Methoden kurz besprechen, so erwähnen wir zunächst die, welche auf allmäligem Wege eine Trennung der Zwischensubstanz herbeiführen und zugleich eine narbige Ueberhäutung des Getrennten bewirken wollen. Die Ligatur wurde mehrfach so benutzt. Man zog an der Wurzel der Finger einen Bleidraht zwischen denselben durch und hinter ihm her einen wollenen Faden.

Der Faden wurde täglich fester bis zum Durchschneiden geknüpft. Auch der Bleidraht selbst wurde in ähnlicher Art benutzt, und sollen auf diesem Wege Heilungen erreicht sein. Man würde sicher heutzutage die Dittel'sche elastische Ligatur allen anderen schnürenden Körpern vorziehen, und in der That wird bereits von einem derartig geheilten Fall berichtet (Vogel). An diese Methode reiht sich die von Rudtorffer an, welcher zunächst nur durch Einziehen eines Bleidrahtes zwischen den Fingerwurzeln die Bildung eines übernarbten Loches erzielen wollte, um erst dann die Durchschneidung der Falte in das Loch hinein vorzunehmen. Denn alle Methoden, bei welchen die einfache Trennung vorgenommen wurde, strandeten auch wenn man Bleiplatten oder einen Keil (Seerig) oder Longuetten zwischen die auseinandergespreizten Finger legte, daran, dass vom Winkel aus wieder Verwachsung eintrat. Auch die isolirte Umwickelung der getrennten Finger mit Heftpflaster erwies sich selbst bei den ganz leichten Fällen als unbrauchbar.

So kam man denn mehr und mehr darauf hin, dass man Methoden suchte, welche den Winkel zwischen den Fingern sofort nach Trennung der Finger mit Haut bedeckten. Dazu war eine plastische Operation nöthig, denn die einfache Vereinigung der beiden seitlich gelegenen Fingerwunden nach der Trennung durch die Naht gelang wegen defecten Materials fast niemals. Bei reichlicher Haut unter der Voraussetzung, dass dieselbe hinreichend dick und verschiebbar ist, versuchte Dieffenbach angeblich oft die Naht mit gutem Erfolg so, dass er, nachdem er die Trennung zuerst auf der Rück-, dann auf der Vorderseite gemacht war, entsprechend der ersten Phalanx an der Aussenseite eines jeden Fingers seitliche Entspannungsschnitte von der Länge der ersten Phalanx führte und dann die entstehenden Brückenlappen durch Abpräpariren beweglich machte. So gelang die Naht. Aber bei den schlimmeren Fällen gelang sie doch nur ausnahmsweise. Hier handelte es sich um das Einfügen eines Lappens in den Winkel zwischen die Finger oder um vollständige Bekleidung jedes Fingers für sich in dem Winkel, resp. um Bekleidung nur eines Fingers.

Das Einheilen eines Lappens versuchte Dieffenbach so, dass er einen länglichen Lappen hinter dem Verwachsungswinkel bildete, indem auf dem Handrücken zwei parallele Längsschnitte entsprechend der Mitte der Metacarpi der verwachsenen Finger geführt und mit einem Querschnitt an dem Verwachsungswinkel verbunden werden; der so entstehende, zungenförmig längliche Lappen wird nach Trennung der Verbindungsfalte von der Vola und dem Dorsum her in einen Quereinschnitt auf der Volarseite, welcher auf das Ende des die Commissur trennenden Schnittes geführt wurde, eingefügt. Der Lappen war jedoch meist sehr gespannt. Mit mehr Erfolg bildete man nach Zeller einen Λ Lappen, indem die Schwimmhaut nur bis zur zweiten Phalanx einfach getrennt und dann ein Λ Schnitt auf der Rückenfläche geführt, während die volare Platte bis zum Winkel einfach getrennt wurde. Die Spitze des Λ Lappens sollte dann in den Winkel hineingeschlagen und mit dem Ende des volaren Einschnittes vernäht werden. Dieffenbach modificirte diese Operation so, dass er statt des Λ Lappens einen, überall womöglich $^1/_4$ Zoll breiten $\sqcap$ Lappen entsprechend der Rückenhaut der ersten Phalangen bildete, dann die lose Verbindung der Finger allmälig löste, zuerst von dem Dorsum, dann von der Vola, und an dem Commissurende des volaren Trennungsschnittes einen $^1/_2$ Zoll langen Querschnitt machte $\perp$. In dem Querschnitt wurde dann der $\sqcap$ Lappen, nachdem er zwischen den gespreizten Fingern durchgeführt war, eingenäht. Die Finger wurden der Heilung durch Granulation, welche man mit Heftflasterverband beförderte, überlassen.

Bis dahin waren alle Versuche darauf gerichtet, den Trennungswinkel der Finger, die Commissur zu formiren. Es war ja klar, dass man den Zweck auch erreichen würde, wenn man die Finger einzeln für sich bis zur Commissur gleichsam mit Haut umwickelte, ja man konnte dasselbe erreichen, falls man nur einen Finger bekleidete, der andere wurde dann für sich der Granulationsüberhäutung überlassen. Von dieser Annahme gingen Langenbeck und Diday aus. Langenbeck benutzte einen Theil der Haut des einen Fingers zur Bekleidung des anderen.

Wir wollen annehmen, 3. und 4. Finger seien verwachsen und es soll der 3. bekleidet werden, der 4. durch Granulation heilen, so werden zwei Längsschnitte,

je einer am Dorsum und an der Vola auf der Mitte des 4. Fingers geführt, die Haut wird zurückpräparirt bis zu der Commissur, nun die Verwachsung getrennt und jetzt die so gewonnenen beiden Lappen an der Innenseite des 3. Fingers vereinigt. Heftpflaster unterstützen die Naht. Die Finger werden durch Handbrett gespreizt erhalten.

Diday's Methode sieht auf den ersten Blick sehr bestechend aus. Vorausgesetzt, dass 3. und. 4. Finger verwachsen wären, so soll jeder Finger für sich mit Haut umwickelt werden, der 4. durch einen dorsalen, der 3. durch einen volaren Lappen. Die Lappen stehen darnach mit seitlicher Basis, und zwar ist es am besten, wenn man den ⊏ Lappen für den 3. Finger, falls man diesen aus dem Dorsum schneiden will, so bildet, dass man nach einem Längsschnitt, welcher fast auf die Mitte des 4. Fingers, etwas näher dem 3. geführt wird, zwei Querschnitte setzt, von denen der nach der Hand zu gelegene entsprechend der Commissur verläuft, und nun den ⊏ Lappen nach seiner Basis hin ablöst. Dann wird die Umkleidung des 4. Fingers in der gleichen Weise aus der Vola durch einen ⊐ Lappen gemacht, dassen Basis auf der Volarseite des 4., dessen freies Ende auf der Mitte des 3. liegt. Der Act der Lösung des Lappens von der Unterlage ist hier recht schwer, doch durch Blutleere gewiss sehr erleichtert. Der dorsale Lappen für den 3. Finger wird nun, nachdem die Trennung der Finger vorgenommen ist, mit der volaren Wunde des 3. vereinigt, der volare Lappen für den 4. an den dorsalen Schnitt des 3. durch einige Nähte fixirt.

Was die Wahl der Methoden anbelangt, so ist wohl die von Rudtorfer, so scharfsinnig sie auf den ersten Anblick erscheint, praktisch nicht anwendbar. Es will sich eben der überhäutete Winkel in der Commissur nicht formiren, sondern es bleibt dort ein eiternder Canal. So war es wenigstens in der Regel. Wir fürchten, dass es auch den Ligaturen und besonders der modernen Gummiligatur nicht besser ergehen wird. Hinter der Trennung wird keine Narbe, sondern wunde Fläche kommen und die Wiedervereinigung zu erwarten sein.

Für den Fall einer breiten Schwimmhaut mag öfter einfache Trennung und isolirte Naht jedes Fingers nach Ablösung der Haut genügen. Lässt sich dies nicht ohne erhebliche Spannung machen, so können hier gewiss die Dieffenbach'schen Seitenschnitte bei mobiler reichlicher Haut öfter genügen.

Von den übrigen Methoden kommt wohl zunächst die Dieffenbach'sche Modification von Zeller in Frage, die Bildung eines ⊓Lappens vom Dorsum, entsprechend der ersten Phalanx, welcher in einen —Schnitt in der Commissur nach der Volarseite eingenäht wird.

In welchen Fällen dieser Operation die von Langenbeck, oder besonders von Diday vorzuziehen wäre, das ist nach dem vorliegenden Material schwer zu beurtheilen. Beide Methoden verlangen offenbar verschiebbare, nicht callöse Haut. Ist die Haut verändert, dann würde man wohl nur durch Entlehnung eines Lappens, welcher gedreht werden muss, vom Handrücken aus etwas erreichen können. Die Gefahr des Absterbens solcher Lappen ist übrigen, wie es scheint, ziemlich gross.

§. 117. Zu den die Hand und Finger treffenden Verletzungen haben wir nur noch einiges hinzuzufügen, was sich auf Verletzung des Nagels bezieht. Nicht selten entsteht in Folge einer contundirenden Gewalt ein Bluterguss hinter dem Nagel. Er macht sich kenntlich durch die bläuliche Verfärbung des Nagels, sowie vor allem durch die heftigen Schmerzen, welche das auf die Matrix drückende

Blut dem Verletzten bereitet. Diese werden rasch gehoben, wenn man da, wo das Blut durchscheint, den Nagel mit einem convexen Messer allmälig durchschabt und die Oeffnung für den Austritt des Blutes frei erhält. Wie Verletzungen des Nagelbettes überhaupt sehr schmerzhaft sind, so gilt dies besonders von den Splittern, welche zwischen Nagel und Matrix eingestossen werden. Kegelschieber wissen besonders von ihnen zu erzählen. Es scheint, dass nach solchen, an sich ja leichten Verletzungen des nervenreichen Endtheils der oberen Extremität verhältnissmässig nicht selten schwerer Trismus und Tetanus eintritt, eine Mahnung mehr, derartige Splitter, welche auch durch ihre Anwesenheit leicht zu Entzündung und Eiterung führen, möglichst früh und gründlich zu entfernen. Zu diesem Zweck muss der Nagel zunächst über dem Splitter hinreichend entfernt werden, um denselben mit einer gutfassenden Zahnpincette auszuziehen.

Zuweilen auch wird durch eine contundirende Gewalt der Nagel zum Theil aus seinem Bett luxirt. Der scharfe Rand desselben steht dann an einer oder der anderen Stelle auf der wunden Fläche des Nagelbettes, macht hier Schmerz und Granulationswucherung gleich einem Fremdkörper. Die Heilung kommt erst nach Entfernung des reizenden Theiles zu Stande.

§. 118. Busch (Bonn) hat kürzlich darauf hingewiesen, dass eine eigenthümliche Rissfractur an der dritten Phalanx des kleinen Fingers vorkommt, indem bei forcirter Beugung dieser Phalanx die Strecksehne mit einem Stück des Knochens, an welchem sie endet, abreisst. Segond, welcher zuerst im Progrès medical über diese Verletzung berichtete, hat sie experimentell erzeugen können durch forcirte Flexion des Nagelgliedes. Die Erscheinungen bestehen in Flexion des Nagelgliedes, welches activ nicht gestreckt werden konnte, in geringer Geschwulst und Ecchymose in der Gelenkgegend. Passiv kann das Glied gestreckt werden, allein losgelassen, geht es wieder in die Flexionsstellueg zurück. Busch hat nun in solchen Fällen mit einem das Gelenk in Streckung feststellenden Verband Heilung erreicht, wenn er denselben auch erst einige Wochen nach der Verletzung anlegte, und er begründet das Eintreten dieser Heilung mit der Verwachsung der Sehne an der Kapsel des Phalangengelenks. Dadurch ist die Sehne verhindert, indem sie mit den seitlichen Theilen der Kapsel in Verbindung bleibt, sich weit zu retrahiren. Ich erinnerte mich übrigens, sobald ich den Aufsatz von Busch las, dass ich den ähnlichen, mir damals unerklärlichen Unfall an dem Nagelglied eines Zeigefingers beobachtet habe. Die einfachen Fracturen an Mittelhand und Finger haben keine grosse Bedeutung. Was zunächst die Mittelhandknochen betrifft, so brechen dieselben überhaupt nicht häufig. Es kann aber eine Fractur sowohl durch directe Gewalt, als auch auf indirectem Wege, z. B. durch einen Fall auf die prominirenden Köpfe der Metacarpi bei geballter Hand, entstehen. In letzterer Art ist besonders die Fractur des Metacarpus des Mittelfingers öfters gesehen worden. Zuweilen sind auch mehrere Metacarpi gleichzeitig fracturirt. Die Fractur findet entweder in der Mitte oder näher den Enden statt und hat in letzterer Beziehung A. Cooper den Fall beschrieben, in welchem ein Bruch des Kopfes oder wohl des Halstheils vom Mittelhandknochen mit Dislocation desselben nach der Palma eine Luxation der entsprechenden ersten Phalanx vortäuschte, sicher eine sehr seltene Verletzung. Meist geht überhaupt die Dislocation, wenn solche vorhanden, nach dem Dorsum und zuweilen sind sogar die fracturirten Enden soweit verschoben, dass der entsprechende Finger eine Verkürzung zeigt. Dann hat man meist noch die fühl- und sichtbare Dislocation auf dem Handrücken als Zeichen der Verletzung und kann auch, wenn dieselbe frisch ist, öfter durch geeignete Bewegungen der betreffenden Enden gegen einander Crepitation erzeugen. In den Fällen, welche ich sah, musste man sich mit einer geringen Dislocation nach der Dorsalseite, dem localen Schmerz und dem spät eintretenden Bluterguss, verbunden mit einer länger dauernden Be-

hinderung der Function begnügen, um die Wahrscheinlichkeitsdiagnose einer Fractur zu machen.

Zum Glück hat das Vorkommen derselben in den meisten Fällen keine grosse Bedeutung. Die innige Verbindung und die geringe Beweglichkeit der entsprechenden Skelettabschnitte bewirkt, dass erhebliche Dislocation und erhebliche Bewegung der gebrochenen Theile gegen einander nicht eintritt, und so kommt die Heilung ohne unser Zuthun oder bei Ruhigstellung der Hand, deren Bewegungen vielleicht durch Einwirkung einer Flanellbinde noch mehr beschränkt werden, meist leicht zu Stande.

Selbst aber, wenn es nicht gelingt die Dislocation nach dem Dorsum, die Verkürzung eines Fingers ganz zu heben, hat eine etwas deforme Heilung für die functionelle Tüchtigkeit der Hand keine Bedeutung. Mannigfache Verbandsversuche bei solchen Fällen beweisen übrigens, dass correcte Heilung an sich ziemlich schwierig ist. Es empfiehlt sich wohl in solchen Fällen, nach Extension an dem entsprechenden Finger und versuchter Einrichtung, durch directe Coaptation die Stellung der Hand und Finger, letzterer in mässiger Flexion durch eine Volarschiene mit Handpolster und durch eine dorsale, auf dem Rücken wohl gepolsterte, von der Mitte des Vorderarms bis über die Metacarpalköpfe reichende Schiene, für einige Wochen zu erhalten.

Die Fracturen der Phalangen sind meist directe, durch contundirende Gewalt erzeugte Verletzungen, doch hat man selbe auch zuweilen auf indirectem Wege entstehen sehen. Die uncomplicirten zeigen meist geringe Dislocation und ihre Behandlung erfordert wenig Mühe. Schon von Alters her hat man gerathen, den gebrochenen Finger an seinen Nachbar zu befestigen. Noch sicherer ist es, wenn man ihn vorher mit Heftpflasterstreifen umwickelt und den so steifgestellten Finger noch durch einen besonderen Streifen an dem Nebenfinger fixirt. Zu grösserer Sicherung kann man aus zusammengewickeltem Heftpflaster eine Schiene formiren und diese auf dem Dorsum des Fingers in den Heftpflasterverband hineinwickeln. Die Theile werden noch exacter zusammengehalten durch eine Schiene aus Guttapercha oder aus Pappe resp. eine dünne Holzschiene. Ob man den Finger flectirt oder gestreckt verbindet, scheint ziemlich gleichgültig, da die Beweglichkeit so gut wie immer wiederkehrt und somit eine Gefahr bei gestrecktem Finger durch diese Stellung nicht besteht.

Wie weit die Möglichkeit der Heilung bei complicirter Fractur geht, das haben wir bereits oben besprochen, indem wir anführten, dass man sogar ganz getrennte Glieder durch Naht und den Verband fixiren soll. Man entschliesst sich darum auch nicht gern bei zerschossenen und auf anderem Wege complicirt und mit Splitterung gebrochenen Fingern bald zur Amputation. Nur für den Fall breiter Weichtheilverletzung würde man dazu schreiten. Ist ein Finger ganz durch die zertrümmernde Gewalt getrennt, so empfiehlt es sich öfter den Stumpf sofort in der Art zu reseciren, dass man eine günstige Narbe an der Spitze desselben erzielt.

Luxationen am Carpus, Metacarpus und den Fingern.

§. 119. Luxation im Gebiet des Carpus kommt selten vor. Noch am ehesten scheint das Capitatum durch einen Fall oder Stoss auf den Handrücken aus seiner Verbindung mit der ersten Handwurzelreihe gesprengt zu werden und ragt dann auf dem Rücken der Hand hervor.

Roser erwähnt das Vorkommen von Spontanluxation bei Erschlaffung des Carpus in der gedachten Richtung. Dieselbe soll durch Tragen eines elastischen Bandes verhindert werden können.

In der Casuistik finden sich auch noch anderweitige Luxationen einzelner Knochen erwähnt, wie die des Lunatum, bald auf die Volarseite der Hand, wo es einen Vorsprung am Handgelenk bildete (Chisolm, Holmes), bald auf die Dorsalseite. Die erstgedachten Fälle waren durch eine Gewalteinwirkung auf die ausgestreckte Hand zu Stande gekommen. In einem wurde, da Repositionsversuche fruchtlos waren, das Lunatum mit Glück resecirt (Chisolm). Fergusson hat

sogar einen Fall von Luxation des Pisiforme durch Muskelzug erwähnt, und Mosengeil theilt eine Subluxation des Multangulum nach der Dorsalseite mit.

Sind die betreffenden Luxationen durch Dorsalflexion entstanden, so wird man von dieser ausgehend die Reposition versuchen. Die Dorsalflexion führt man allmälig in volare Flexion über. Gleichzeitig hilft directer Druck auf den prominirenden Knochen. Dass die Einrichtung nicht immer leicht ist, begreift man leicht, wenn man bedenkt, dass die Hebelwirkung, welche man auf den aus seinen Verbindungen zum Theil gelösten Knochen hat, nicht gross ist.

§. 120. Eben so selten, wie die vorher besprochenen Verletzungen sind die Luxationen des Metacarpus der 4 letzten Finger, so selten, dass Malgaigne seine Beschreibung auf drei Fälle gründet.

Er beschreibt nach Bourguet eine Verrenkung des zweiten Metacarpus nach vorn, welcher durch einen directen Druck auf den hinteren oberen Theil des Metacarpus indicis entstanden war, und die man an dem Vorstehen des entsprechenden Knochens in der Palma und der Vertiefung an entsprechender Stelle mit dahinterliegender Prominenz der Multangula erkannte.

Die Einrichtung gelang durch Extension und durch directen Druck in entgegengesetzter Richtung auf die betreffenden Knochentheile. Etwas häufiger ist offenbar die dorsale Luxation der Handwurzelknochen, wie selbe von Roux am dritten, von Anderen auch am zweiten, oder auch zugleich am 4. und 5. auf die Rückseite des Hamatum gesehen wurde.

Die Diagnose gegenüber der Fractur wird man aus dem starken, dorsalen Vorsprung, welcher genau der Verbindungslinie des Metacarpus mit dem Carpus entspricht, feststellen können. Diese Linie kann durch Vergleich mit der gesunden Seite gefunden werden.

Die Einrichtung erfolgt wohl meist leicht durch directen Druck bei Extension. In dem Fall von Roux musste die Hand flectirt werden, um die Reposition zu erhalten.

Häufiger sind Verrenkungen in dem freieren Gelenk zwischen Metacarpus des Daumens und Multangulum und zwar meist solche nach hinten, obwohl Cooper die nach vorn als die häufigeren beschreibt.

Die Luxation nach hinten kann, wie es scheint, vollkommen oder unvollkommen sein. Sie wurde beobachtet nach einem Fall auf die Rückfläche des flectirten Daumens, also indirect als Folge einer Palmarflection extremen Grades, oder direct durch einen Stoss, welcher den Metacarpus nach hinten trieb. Je nach dem Grad der Abweichung stand der Metacarpus hinten nur leicht vor oder er prominirte um fast einen Centimeter, ja er war auf dem Multangulum nach dem Handgelenk hin gerutscht, hatte hier die Sehnen in der Tabatière emporgehoben. Roser räth bei unsicherer Diagnose eine starke Flexion zu machen, wodurch die Gelenkfläche des Metacarpus für den fühlenden Finger frei wird. Reposition kommt durch Extension und directen Druck zu Stande.

Die von A. Cooper erwähnte Luxation nach vorn, bei welcher der Metacarpus auf die Vorderfläche des Multangulum zwischen dasselbe und den Metacarpus indicis treten und hier in der Palma manus einen Vorsprung machen soll, ist offenbar sehr selten. Der Daumen ist dabei nach hinten umgelegt und die Einrichtung soll durch Neigung desselben gegen die Hohlhand bei mässiger Extension vollbracht werden.

Diese Verletzungen sind bei einiger Schwellung schwer zu erkennen, insbesondere gleichzeitige Gelenkbrüche nie mit Sicherheit auszuschliessen, da Muskeln und Sehnen das Gelenk überall bedecken.

§. 121. In den Phalangealgelenken kommen etwas häufiger Verrenkungen vor, und hier ist das Metacarpophalangealgelenk des Daumens dasjenige, welches sowohl numerisch die grösste Anzahl liefert, als auch durch besondere Schwierigkeiten der Reposition bereits seit längerer Zeit die Aufmerksamkeit der Chirurgen in höherem Grad erregt.

Die Metacarpophalangealgelenke der Finger sind in functioneller Beziehung im Wesentlichen solche, die nur Bewegung um eine Axe, um die quere zu-

lassen. Freilich ist der Bau der Gelenkkörper ein solcher, dass das Gelenk wie ein Mischgelenk für Arthrodie und Ginglymus aussieht. Denn die Köpfe der Mittelhandknochen haben ausser der convexen Biegung in der Richtung von vorn nach hinten eine fast ebenso starke in querer Richtung. Sie bilden also streng genommen eine Kugeloberfläche oder vielmehr einen länglichen Streifen derselben, mit dem grösseren Durchmesser von hinten nach vorn, mit dem kleineren seitlich, so dass die Pfanne, an welcher dieser Unterschied nicht besteht, in der Richtung von hinten nach vorn sehr weit, in querer nur wenig über ihn hingleiten kann (Henke). Es würde somit um so mehr eine freie Bewegung möglich sein, als auch eine eigentliche Knochenhemmung nur vorn bei der Beugung eintritt, während die Streckung bekanntlich bei vielen Menschen auch normaler Weise in eine Ueberstreckung geführt werden kann. Allein die Bewegungen, sämmtlich und besonders die ausser den Charnierbewegungen, werden beschränkt durch einen starken Bandapparat. Der Theil dieses Apparates, welcher eben dem Gelenk seinen wesentlichen Charakter als Ginglymus aufdrückt, wird durch die starken Seitenbänder, das radiale und ulnare hergestellt.

Sie würden, da sie sich beiderseits an die Gelenkköpfe da, wo ihre Querachse austritt, inseriren und somit die Phalanx, nach welcher sie hin verlaufen, zu beiden Seiten gegen diese Köpfe anziehen, eben nur Bewegungen um die quere Achse zulassen, wenn nicht ihre Insertion näher dem hinteren Rand der Gelenkkörper gelegen wäre und dadurch bei der Streckung ihre Insertionspunkte etwas genähert, die Bänder selbst erschlafft würden. Somit lassen sie in der Streckstellung auch noch leichte andere Bewegungen zu. Nur sehr gering ist von diesen beiden Bewegungen die Rotation um eine längs des Fingers verlaufende Achse, weil dieselbe durch straffe Fasern, die von den Seitenbändern nach der vorderen Kapselwand verlaufen, sofort gehemmt wird, dagegen ist die Bewegung um eine von vorn nach hinten gehende Achse zusammen mit einem geringen Antheil der Rotation, also die Abduction und Adduction, ziemlich frei möglich.

Die weitere Befestigung des Gelenks wird durch einen in Beziehung zu der Flexorsehne stehenden Bandapparat für die Geschichte der dorsalen Daumenluxation sehr bedeutungsvoll. Von den Seitenbändern aus gehen starke Bandfasern sich kreuzend zu der vorderen Fläche der dicken, fibrösen Decke des Gelenks. Transversale Fasern verstärken dieselbe, so dass sie die Pfanne der Grundphalanx als Fortsetzung ergänzen kann. Andererseits dienen sie der Sehnenscheide der Flexoren als Rolle und überbrücken dieselbe. In dieser Rolle sind da, wo Sesambeinchen vorhanden, wie besonders am Daumen, solche regelmässig in ihr Gewebe hinein genommen.

Ein Theil der transversalen Fasern geht um das Gelenk zur Dorsalsehne, verstärkt somit das Gelenk und schützt die Sehne zugleich in ihrer Lage zu demselben.

Faraboeuf beschreibt den Bandapparat (die Seitenbänder) so, dass er sie aus zwei Theilen bestehen lässt, dem Ligam. metacarpophalangeum und Ligam. metacarpo-sesamoideum. Von diesen Bändern ist das Internum stärker als das Externum. Die Ossa sesamoidea sind aber ferner an die Phalanx durch zwei Ligam. phalango-sesamoidea so fixirt, dass sie von diesen niemals abreissen, bei Luxation also immer in Verbindung mit der Phalanx bleiben.

Die typische Form der Daumenluxation ist die durch Hyperextension zu Stande kommende Verrenkung der ersten Phalanx auf die Dorsalfläche des Metacarpus.

Stemmt sich bei einem plötzlichen kräftigen Stoss, welcher die volare Daumenfläche trifft und eine Hyperextension erzwingt, der hintere Rand der Pfanne der Grundphalanx gegen den dorsalen Theil des Metacarpus, so geräth der eben beschriebene kräftige Bandapparat auf der Vorderseite des Gelenks in die äusserste Spannung, und wenn die Gewalt hinreichend ist, so wird er gesprengt. Es ist dabei nicht unbedingt nothwendig, dass die individuell in ihrer Länge schwankenden und gerade bei der Extension (siehe oben) erschlafften Seitenbänder

einreissen, wohl aber erleidet die beschriebene derbe Decke des Gelenks auf der Vorderfläche, die transversalen und die sich kreuzenden Fasern, welche von den Seitenbändern ausgehen, die Verbindungsfasern der Sesambeine einen queren Einriss. Im Moment des Einrisses steht der Daumen mit seiner ersten Phalaux senkrecht auf dem Metacarpus, aber meist folgt jetzt der hyperextendirenden eine Flexionsbewegung, und nun steht die erste Phalanx mit ihrer Basis auf dem Dorsum des Matacarpus, aber in ihrer Richtung mit derselben mehr oder weniger parallel, und nur das Gelenk zwischen erster und zweiter Phalanx wird stärker flectirt.

Faraboeuf, dem wir mehrere eingehende experimentelle Arbeiten über Daumenluxation verdanken, scheidet drei Formen der Luxation, die man wohl als praktisch wichtig annehmen muss. Zunächst eine Luxatio incompleta, ähnlich der Form, welche manche Menschen, zumal Kinder mit schlaffen Gelenkbändern spontan hervorbringen können, sodann eine Luxatio completa und drittens eine complexa. Bei allen Formen legt er das wesentlichste Gewicht auf das Verhalten der Ossa sesamoidea, welche bei der ersten die Gelenkfläche des Os metacarpi noch nicht verlassen haben, bei der zweiten auf die Dorsalfläche dieses Knochens getreten sind und bei der dritten sich hier ebenfalls aber umgekehrt interponirt befinden. Bei der ersten Form hat die Phalanx selbst nicht nothwendig die Gelenkfläche des Metacarpus verlassen, was bei der zweiten und dritten Form stets der Fall ist.

Bei der zweiten Form sind neben den Lig. metacarpo-sesamoid., welche bei der ersten Form zerrissen waren, auch noch die Ligam. metacarpo-phalangea zum Theil oder ganz entzwei gegangen resp. vom Metacarpus abgerissen. Meist reisst das externum als das schwächere Band zuerst ab, während das Internum zum Theil intact bleiben kann. Die betheiligten Muskeln und Sehnen zerreissen oder werden von ihrem Standort luxirt; die inneren Fasern des Flexor brevis zerreissen, die äusseren werden lateralwärts verschoben, der Abductor brevis bleibt erhalten, der Adductor wird luxirt. Die Sehne des Flexor longus luxirt sich in Verbindung mit den Sesambeinen nach innen, so dass das äussere Sesambein sich allein auf dem Dorsum des Metacarpus befindet; nur in seltenen Fällen, wenn das Lig. intern. stärker zerrissen war, weicht die Sehne des Flexor nach aussen und das innere Sesambein kommt auf das Dorsum des Metacarpus. Das Collum metacarpi wird an der Innenseite von der Sehne des Flexor longus und dem inneren Theil des Flexor brevis, nach aussen vom äusseren Theil des Flexor brevis, nach oben vom Os sesamoid. externum umschlossen.

Wird nun bei einer Luxatio completa die Phalanx nach unten gedrückt und an ihr gezogen, so richtet sich das Sesambein auf und dreht sich schliesslich um. Es kann sich, wenn der Zug nachlässt, wieder zurückdrehen, meist aber bleibt es, wenn der Zug länger dauert, umgedreht stehen, die Phalanx bleibt parallel dem Os metacarpi. Dies ist die Luxatio complexa.

Die klinischen Erscheinungen der gedachten Luxation sind in den meisten Fällen deutlich genug, aber je nach der Stellung des luxirten Daumens in Flexion oder Extension verschieden. Am ehesten sind Irrthümer möglich und begangen worden, wenn das Glied in rechtwinkliger Hyperextension gegen den Metacarpus stehen bleibt.

In diesem Falle hat man neben der abnormen Stellung eine auffallende Geschwulst in der Vola manus. Diese Geschwulst, der unter den Weichtheilen vorstehende runde Kopf des von der Phalanx verlassenen Metacarpus wird von Anfängern leicht für die Basis der ersten Phalanx gehalten. Ist sofort nach der Hyperextension Flexion eingetreten und steht demnach die erste Phalanx auf dem Dorsum des Metacarpus gestreckt, so kann ein derartiger Irrthum nicht vorkommen, denn neben der Geschwulst in der Vola, dem runden prominenten Metacarpuskopf, fühlt man die Phalangengrundfläche, wenn auch zuweilen durch Schwellung mehr weniger maskirt, auf der Rückfläche des Metacarpus durch. Roser räth, in zweifelhaften Fällen sofort an dem hyperextendirten Daumen eine Flexion zu machen. Dann springt die Gelenkfläche der Phalanx auf der Rückfläche mit mehr weniger grösserer Deutlichkeit hervor und meist lassen sich auch noch leichte Bewegungen mit derselben machen, welche die Diagnose unzweifelhaft feststellen.

Was die Unterscheidung der verschiedenen Formen von Luxation zumal der completa und der mit Umstülpung des Sesambeines (Farabocuf) anbelangt, so stehen bei der incompleten und completen Luxation die beiden Phalangen so, dass sich die erste in Hyperextension, die zweite in Flexion befindet. Bei der incompleten sind die Phalangen weniger beweglich, weil das Ligament. ext., welches nicht zerrissen ist, die Bewegung hindert. Die erste Phalanx hat bei der Completa, bei welcher meist das Lig. extern. zerriss, entsprechend dem Zug des erhaltenen inneren Bandes eine Dislocation nach dem Zeigefinger hin erhalten, während es im entgegengesetzten Fall des Zerreissens vom Internum umgekehrt ist. Versucht man die erste Phalanx niederzudrücken, so hebelt man auf dem Os sesamoideum als Hypomochlion die Phalanx vom Metacarpus ab. Es erscheint dann der Daumen um 5—15 Mm. verkürzt. Lässt man die Phalanx wieder los, so federt sie in ihre aufgerichtete hyperextendirte Stellung zurück. Das einzige Repositionshinderniss ist eben das interponirte Os sesamoideum. Hat man auf die oben angegebene Weise durch Niederdrücken und Zug an der ersten Phalanx das Umwenden des Sesambeins, also die Luxatio complexa hervorgebracht, so bleibt stets die Phalanx prima parallel dem Metacarpus stehen und wenn man sie aufrichtet, kehrt sie wieder in diese Stellung zurück. Man kann aber diese Luxation wohl wieder in die Completa verwandeln, wenn man die erste Phalanx in der Richtung nach dem Handgelenk verschiebt, so dass sie oberhalb des interponirten Sesambeins wieder in Berührung mit dem Metacarpus kommt.

Bei Weitem die grössere Mehrzahl, wohl zwei Dritttheile der Daumenluxationen, sind leicht einzurichten. Mässige Extension und directer coaptirender Druck in entgegengesetzter Richtung auf die prominirenden und dislocirten Enden des Metacarpus und der Phalanx stellen die normale Form wieder her. Aber wohl in einem Dritttheil der Fälle will die Einrichtung nicht gelingen. Gerade am Daumen bewährt sich nun der Satz, dass man die Reposition aus der Stellung heraus unternehmen soll, welche zur Luxation führte, also aus der dorsalflectirten. Der Dorsalflexion, welche man vornimmt, indem man mit der

einen Hand den Daumen, mit der anderen die Hand des Verletzten fasst, und der nun folgenden Flexion gelingt es oft, die Reposition zu vollbringen. Dabei macht Roser besonders darauf aufmerksam, wie es sich bei dem Reductionsmanoeuvre wesentlich darum handelt, dass man aus der Dorsalflexion allmälig zur Flexion übergehend die erste Phalanx zunächst auf dem Dorsum des Capitulum und darauf auf dem Kopf gleichsam schleifend vorschiebt, so, als wollte man von dem Caput metacarpi etwas schiebend vor der Gelenkfläche der ersten Phalanx herdrängen. Aber die Luxation erfolgt nicht immer streng dorsalwärts, öfter etwas seitlich (Wordworth, Faraboeuf), und zwar besonders häufig etwas ulnarwärts, indem das radiale Seitenband ganz oder zum Theil einreisst. Da ist es sehr begreiflich, wenn durch das erhaltene Seitenband ein Drehpunkt gegeben wird, mit dessen Benutzung innen ein breiteres Klaffen des Gelenks, eine leichtere Verschiebung der interponirten Kapseltheile herbeigeführt werden kann, und so empfehlen sich gleichzeitig bei der eben angegebenen Methode rotirende, wie im Sinne der Abduction resp. Adduction wirkende Bewegungen.

Faraboeuf kommt auf Grund seiner Anschauungen, dass das Os sesamoideum als interponirter Theil die Schwierigkeiten der Reposition bedingt, ungefähr zu dem gleichen Verfahren. Bei der Luxatio incompleta erreicht man die Reduction, wenn man vermittelst der Phalanx die Ossa sesamoidea nach unten stösst. Ebenso kann man bei der Luxatio completa rationellerweise nur so wirken, dass man durch die Richtung der Gewalt das interponirte auf dem Dorsum des Metacarpus befindliche Sesambein, meist das äussere fortschiebt. Man schiebt mit der rechtwinklig zur Dorsalseite des Metacarpus gehaltenen ersten Phalanx das Os sesamoideum vor. Ist es weit genug nach vorn geschoben, damit es auf der Gelenkfläche des Metacarpus nach der Volarseite derselben gleiten kann, so drückt man die Phalanx herunter, d. h. man führt ihre Gelenkfläche um die Gelenkfläche des Metacarpus nach der Vorderfläche herum und die Einrichtung ist gelungen. Die rationelle Methode der Reposition bei umgedrehtem interponirtem Sesambein (Luxatio complexa) ist aber im wesentlichen dieselbe. Man beginnt mit Tractionen in der Richtung der Axe der ersten Phalanx, bis der Daumen seine natürliche Länge hat, darauf bringt man immer ziehend die erste Phalanx in Dorsalflexion rechtwinklig zum Dorsum metacarpi, wodurch das Sesambein bis zum Rand der Gelenkfläche geführt wird, auf welcher man es dadurch zum Herabgleiten zwingt, dass man jetzt die Phalanx prima senkt. Selbstverständlich muss der Metacarpus dabei fixirt sein. Bei allen diesen Luxationen soll zur Erschlaffung der betreffenden passiv gespannten Muskeln der Metacarpus in Opposition und die erste Phalanx in Flexion gehalten werden.

Schliesslich sind auch zuweilen noch späte Reductionen durch Extension in starker Flexionsstellung mit directem Druck auf die Phalanx bewirkt worden (Simon). Dittel richtete durch starkes Niederdrücken des Phalangealendes des luxirten Gliedes bei starker Beugung mit nun folgender Aufrichtung des Daumens in der Art, als wollte man ihn retroflectiren, die Verrenkung ein. Auch hat man versucht, durch Verlängerung der Phalanx mittelst Schienen, Schleifen oder mittelst besonders construirter Zangen (Luer, Charrière), die Kraft, mit welcher man

auf den Daumen wirken konnte, zu steigern, ohne damit wesentlich mehr zu erreichen, als stärkere Verletzungen.

Von der grössten Bedeutung wäre es, wenn wir immer eine klare Einsicht in die Ursachen, welche die Reduction erschweren, haben könnten. Dieselben sind nach und nach in allen bekannten theils erwiesen, theils noch mehr weniger hypothetischen Luxationsreductionshindernissen gesucht worden. Recapituliren wir nochmals das, was man bei einer künstlich an der Leiche gemachten Daumenluxation findet, so steht meist von der Palmarseite aus angefangen, der Metacarpalkopf zwischen den gegen sein phalangeales Ende gespaltenen Bäuchen des Flexor brevis pollicis direct unter der Haut. Untersucht man nun den Kapselriss, so liegt derselbe fast immer an der Metacarpalinsertion der Kapsel; die letztere ist hier einfach quer abgerissen und hängt über die Pfanne der ersten Phalanx herüber und an ihr hängen die ebenfalls dislocirten Sesambeine. Meist ist das radiale Band wenigstens mehr eingerissen und das ulnare hat eine Drehung erlitten, so dass die Sehne des Flexor longus zuweilen über den inneren Rand des Caput metacarpi herumgerollt ist.

Man hat nun, wenn wir von der Oberfläche anfangen, zunächst den Spalt zwischen den beiden Köpfen des Muscul. flexor pollicis longus, welcher das Caput metacarpi oder vielmehr den Hals desselben wie ein Knopfloch umfassen sollte, als das Reductionshinderniss angenommen.

Diese zuerst von Ballingall aufgestellte und noch neuerlichst von Dittel vertheidigte Annahme ist durch Leichenexperiment noch nicht erwiesen und in der That sehr unwahrscheinlich, da die beiden Muskelbäuche sich stets nur an den runden Kopf des Metacarpus, nicht um seinen Hals legen. Im letzteren Fall wenigstens müsste die erste Phalanx ganz erheblich hinter den Kopf des Metacarpus auf das Dorsum gerutscht sein.

Eher denkbar ist es schon, dass die Seitenbänder, falls sie eben nicht total zerrissen sind, die abnorme Stellung der beiden Knochen durch starre Anspannung erhalten. Lücke konnte sich in einem Fall überzeugen, dass in der That wesentlich ein lateraler Theil der Kapsel durch seine Spannung die Reposition unmöglich machte.

Es handelte sich um eine mit Hautwunde complicirte, irreponible Luxation. Als man von der Hautwunde aus nach Erweiterung den Metacarpalkopf blosslegte, erkannte man ein federndes Hinderniss, und so stellte sich heraus, dass dasselbe durch einen Strang an der inneren Seite des Metacarpus, welcher das Sesambein enthielt, gebildet wurde. Nach dessen Entfernung war das Hinderniss gehoben. Lücke schliesst, dass, wenn, wie bei diesem Fall, der Metacarpus nach der Mittellinie und nach der Vola, die Phalanx nach aussen und dem Dorsum verschoben ist, das innere Kapselband und vielleicht der mediale Theil der Kapsel eine starke Spannung erleiden, wobei vielleicht das betreffende Sesambein interponirt ist.

An der Leiche hat man aber ein Hinderniss als ein besonders mächtiges gefunden, und die klinischen Ergebnisse sprechen dafür, dass es bei der fraglichen Verrenkung, falls die Reduction nicht gelingen will, eine grosse, wenn nicht die grösste Rolle spielt, wir meinen das ungewöhnliche Verhalten der abgerissenen Kapsel sammt den dislocirten

Sesambeinen. Die Kapsel reisst, wie wir schon bemerkten, gewöhnlich ab ganz in der Nähe der Insertion am Metacarpus. Es bleibt also ein relativ langer Theil sammt den Sesamknochen an der ersten Phalanx hängen und wird mit ihr dorsalwärts dislocirt. Dieser Kapsellappen schlägt sich nun mit seinem freien Ende zuweilen derart nach innen um, dass er bei dem Versuch der Reposition mehr und mehr umgeschlagen und somit zwischen die Gelenkenden geschoben wird. Die Sesambeinchen können dabei mit interponirt werden. Die Sehne des Flexor longus bleibt meist an diesem Theil der Kapsel hängen und folgt demselben wie der ersten Phalanx dorsalwärts. Die Sehne verläuft dann von da aus, wo sie die eingerissene Kapsel verlässt, seitlich um einen Seitenrand des Metacarpuskopfes, meist um den ulnaren herum. Eine eigentliche Interposition der glatten derben Sehne ist dabei wohl kaum denkbar, wohl aber gewinnt man die Ueberzeugung, dass die Sehne eben bei dem geschilderten Verlauf in Spannung geräth und dazu beiträgt, die Kapsel in der gedachten Art zwischen die Gelenkenden hinein zu zwängen. Dass der letztgedachte Mechanismus das gewöhnliche Hinderniss für die Reposition abgiebt, wird durch die Untersuchungen von Faraboeuf auf das unzweideutigste erwiesen. Wie wir bei der Besprechung des Mechanismus der Luxation hervorgehoben haben, fand er bei allen seinen Versuchen das eine Sesambein, welches sich dorsalwärts dislocirt und durch die Kapsel und ihre Appendices in Spannung gehalten hier interponirt, als das wesentlichste Reductionshinderniss. Dass es so sei, dafür spricht auch der bereits längst als richtig erkannte Mechanismus der Reposition, bei welchem die Dorsalflexion und das directe nach vorn Schieben der auf dem Rücken des Metacarpus gelegenen Hindernisse schon seit langer Zeit geübt wurden. Uebrigens mögen doch ausnahmsweise auch noch andere Hindernisse die Reduction erschweren. In einem veralteten Fall, welcher von mir durch Operation geheilt wurde, hatte sich der abgerissene äussere Abschnitt der Phalangealgelenkfläche auf dem Dorsum des Metacarpus interponirt.

Man begreift leicht, wie wir nach dem Vorstehenden, falls alle gewöhnlichen Reductionsmittel, besonders extreme Dorsalflexion mit seitlichen Bewegungen und Rotation erschöpft sind, in Verlegenheit kommen, was nun geschehen soll. Allzu ausgedehnte Reductionsversuche sind auch nicht ganz gefahrlos, denn man sah öfter darnach Eiterung und partielle Gangrän eintreten. Mehrfach wurden subcutane Incisionen versucht (Bell), und es ist nicht zu leugnen, dass man z. B. in einem Fall, in welchem man bestimmt einen seitlich spannenden Strang, einen Theil der Kapsel, ein Seitenband nachweisen könnte, alle Ursache hätte, zunächst die relativ ungefährliche subcutane Trennung desselben zu versuchen. Unter solchen Voraussetzungen gelang die Reduction nach der subcutanen Trennung in einem von Taaffe behandelten Falle. Freilich ist die Operation noch öfter ohne jeden Erfolg versucht worden.

Angesichts der Gefahren, welche eine Eröffnung der Sehnenscheide und des Gelenks herbeiführen könnte, hat man nun öfter auf die vollständige Reposition ver-

zichtet. Hüter berichtet, dass er ganz leidliche functionelle Resultate auf folgende Weise erreichte. Zunächst brachte er durch Repositionsmanoeuvre die Knochen in fast normale Stellung. Dies gelang in solchen Fällen, in welchen man Ursache hatte, die Kapselinterposition zu beschuldigen. Nur stellte sich die Dislocation sofort wieder her, wenn der corrigirende Zug aufhörte. Deshalb fixirte er die Stellung durch Anlegung eines festen Verbandes, während die Correctur der Stellung durch die Hand des Chirurgen erhalten wurde.

Wir glauben, dass heute durch zwei Momente die Chancen für die freie Eröffnung des Gelenks und Beseitigung des Hindernisses durch den Schnitt besser liegen, als bis vor Kurzem. Man kann den Finger blutleer machen und sich nun genau überzeugen, wo das Hinderniss liegt. Am besten wird dies geschehen durch einen Schnitt von der Palmarseite, welcher neben der Sehne des Flexor longus auf das Gelenk vordringt. Man hätte dann zunächst die interponirten Theile auf dem Dorsum des Metacarpalgelenks aufzusuchen und durch Trennung der die Ossa sesamoidea retrovertirt und interponirt erhaltenden Bänder die Verschiebung der kleinen Knochen zu ermöglichen oder man müsste vielleicht noch besser das interponirte Os sesamoideum entfernen. Die Gefahr dieses Schnittes, welche ja sonst wesentlich in der Sehnenscheideneiterung lag, wird heutzutage bei aseptischer Operation auf ein Minimum reducirt. Würde auch dann nicht die Reduction gelingen, oder handelte es sich um eine bereits längere Zeit bestehende eiternde, mit Wunde complicirte Luxation, wie in dem Falle von Lücke, so empfiehlt sich Resection des Caput metacarpi, wie dieselbe bereits in einer Anzahl von Fällen (Evans, Clark, Lücke u. A., letzter Zeit auch von mir selbst) mit günstigem Erfolg gemacht wurde.

§. 122. Die Luxation der ersten Daumenphalanx nach der Volarseite des Metacarpus kommt weit seltener vor, doch liegen uns bereits eine ganze Anzahl solcher, zum Theil sehr genau beschriebener Verletzungen vor (Lenoir, Lombard, Rossander, Lorinser, O. Weber, Hamilton, Meschede u. A.).

Die mechanischen Verhältnisse sind der Entstehung dieser Verrenkung nicht günstig, denn eine Hyperflexion ist bis zu dem Grade, dass dadurch die Luxation einträte, schon deshalb schwer denkbar, weil die Muskeln des Ballens ein Hinderniss für so starke Beugung abgeben. Will man aus den bekannt gewordenen Fällen schliessen, so möchte man aber doch annehmen, dass ein Theil dieser Verletzungen durch einen Stoss auf die Rückfläche der flectirten Phalanx entstehen könnte, bei einigen anderen ist Abductionsstellung des Daumens angeführt, während die Gewalteinwirkung stattfand. Es mögen wohl immer zusammengesetzte Gewalteinwirkungen sein und es mag wohl stets dabei eine Gewalt, welche ab- oder adducirend wirkt, mitspielen, dies um so mehr da auch die Verrenkungen nie rein volare, sondern ulno- oder radiovolare waren, ein Verhalten, welches sich doch nicht allein auf die Form der Gelenkkörper, wie dies Meschede will, reduciren lässt.

Die Basis der Phalanx prominirt volarwärts, während auf dem Dorsum der runde Kopf des Metacarpus von der Strecksehne bedeckt hervorragt. In anderen Fällen rutscht die Strecksehne auf der radialen oder ulnaren Seite vom Metacarpus ab. Dies hängt mit der schon angeführten häufigen seitlichen Abweichung der Phalanx zusammen, welche fast immer mehr weniger rotirt stand.

Diese Rotation wird dadurch bedingt, dass die volare Fläche des Capitulum sphärisch convex ist, während die Dorsalfläche der Basis der ersten Phalanx eine

nach beiden Seiten stark abschüssige Convexität bildet, so dass sich die Gelenkfläche nicht mitten auf der runden Fläche des Capitulum halten kann, sondern sich nach einer Seite dreht. Dies Verhalten wird noch begünstigt dadurch, dass sich der Extensor brevis in der Mitte der Phalanx inserirt, der Kopf des Metacarpus also da nicht bleiben kann. So steht also das Capitulum gleich auf der einen oder der anderen Seite des Dorsum metacarpi und gleichzeitig erscheint die Phalanx nach einer oder der anderen Seite gedreht (Meschede).

Je nachdem die Strecksehne nach der Radialseite herabgerutscht ist, zeigt die Phalanx Neigung zur Verschiebung radialwärts und die Volarfläche des Daumens ist supinirt, während bei ulnarer Abweichung der Sehne die Verschiebung ulnarwärts und die Rotation des Fingers nach der Richtung der Pronation geht. Die Sehnenverschiebung soll bis zur Interposition gehen können.

Die Reposition erfolgt durch directe Extension mit Druck oder durch Dorsalflexion mit entsprechender Berücksichtigung der gleichzeitigen seitlichen Deviation und der Rotation des Fingers.

Der Umstand, dass nach der Reposition die Luxation leicht recidivirt, spricht für erhebliche Zerreissung des Bandapparats. Man muss die Retention durch einen geeigneten Verband schützen.

§. 123. Die Luxationen der Grundphalangen der übrigen Finger stimmen mit der Luxation des Daumens so sehr überein, dass wir dieselben nicht besonders betrachten, sondern lediglich auf den vorhergehenden Paragraphen verweisen. Sie sind seltener als die Daumenluxationen, die des Zeigefingers ist noch am häufigsten beobachtet worden. Ebenso ist auch ihre Irreponibilität, wahrscheinlich durch die gleichen Ursachen bedingt, öfter constatirt. Die volaren Verrenkungen sind auch hier sehr selten.

Auch die übrigen Phalangengelenke, welche sich in ihrem Bau den Gelenken der Grundphalangen nähern, nur insofern von ihnen abweichen, als sie reine Charniergelenke sind, erleiden durch Hyperextension dorsale und offenbar, wenn auch in seltenen Fällen, durch Hyperflexion volare Luxationen. Die Erscheinungen schliessen sich so sehr den geschilderten an und der Finger liegt so klar für die Exploration, dass wir über die Diagnose dieser Verletzungen nichts zu sagen brauchen. Auch die Interposition der Beugesehne in schwierigen Fällen ist für sie schon lange behauptet worden (Dupuytren).

Häufiger kommen auch seitliche Luxationen an den betreffenden Gelenken vor, wahrscheinlich durch seitliches Umknicken bei gestrecktem Finger veranlasst. Rupturen mindestens eines lateralen Bandes und des entsprechenden Theiles der Kapsel sind Vorbedingungen. Sie lassen sich meist leicht reponiren. Uebrigens hat man auch bei den Fingerphalangen öfter irreponible Luxation beobachtet, und nicht selten sind Resectionen gemacht worden. Nach unseren oben auseinandergesetzten Grundsätzen für die Behandlung der irreponiblen Luxation des Daumens werden wir die Resection zunächst auf die mit Hautwunde complicirten Verletzungen beschränken.

C. Entzündliche Processe der Hand und der Finger.

§. 124. Die entzündlichen Processe der Hand lassen sich schwer überall von den Verletzungen trennen, denn gerade bei den schweren, zu functioneller Untüchtigkeit des Gliedes oder eines Theiles desselben führenden Entzündungen ist fast immer eine, wenn auch leichte Verletzung betheiligt. Wir wollen zunächst die Entzündung der Knochen und Gelenke kurz für sich betrachten, müssen aber sofort hier die Besprechung der Sehnenscheidenentzündung anschliessen. Die

letztere hat an der Hand eine entschieden grössere Bedeutung, als an irgend einem anderen Theile des Körpers.

Die Entzündungen der Fingergelenke reihen sich in der grossen Mehrzahl der Fälle an ein Trauma, welches das Gelenk traf, an.

Wir haben hier bereits hervorgehoben, dass eine Gelenkwunde am Finger, selbst wenn der Knochen mit verletzt wurde, bei geeigneter Behandlung (Naht, Lister'scher Verband, Ruhigstellung des Fingers), ohne Eiterung und mit Erhaltung der Function des Gelenks heilen kann. Selbst wenn Eiterung folgt, kann dieselbe den secretorischen Charakter behalten und die Beweglichkeit erhalten bleiben. In anderen Fällen kommt es zu Knorpelusur und Synechie des Gelenks, in wieder anderen zu necrotischer Abstossung der Gelenkenden und zu Heilung mit steifem Finger. Die breiten Eröffnungen des Gelenks mit Zertrümmerung der Weichtheile führen fast mit Nothwendigkeit zu ähnlichen Folgen. Aber leider führen auch die Stichverletzungen mit einer Nadel, einem Pfriemen u. dgl. m. gar häufig zu ganz acuter Gelenkvereiterung. Gerade solche Fälle, in welchen nicht frühzeitige breite Eröffnung des Gelenks vorgenommen wird, compliciren sich dann leicht mit einer acuten Eiterung der Sehnenscheide und durch sie wird öfter die Entzündung des Gelenks, der ja an sich keine hohe Gefahr zukommt, zu einer in der That das Leben bedrohenden Krankheit. Andererseits bedingt wieder die nahe Verbindung der Sehnenscheide mit dem Gelenk den Uebergang der Entzündung in umgekehrter Weise von der ersteren in das letztere. Auch perforiren die entzündlichen Processe an den Weichtheilen über den Gelenken (Panaritium) nicht selten direct in das Fingergelenk.

Viel seltener als die eben besprochenen acuten Eiterungen der Phalangealgelenke sind die chronischen Processe. Am häufigsten wohl sind die chronischen Gelenkprocesse, welche ganz allmälig, zuweilen schubweise, eine Anzahl von Fingergelenken betreffen, und schliesslich zu schwerer Schädigung der Function der Hand zu führen vermögen. Nicht selten compliciren sie sich auch mit Affectionen anderer Gelenke. So zumal die Gelenkgicht. In characteristischen Fällen ist sie freilich ausgezeichnet dadurch, dass die Personen, welche plötzlich von der Entzündung eines Fingergelenks mit Röthung der Haut befallen werden, schon früher anderweitige gichtige Erkrankungen, zumal Podagra oder auch Uratdepots, in Sehnenscheiden u. dgl. m. zeigten. Ausgezeichnet ist auch die Gicht dadurch, dass nicht selten die Krankheit in dem betreffenden Fingergelenk verschwindet, um in anderen wiederzukehren. Allein es giebt eine Gelenkgicht, zumal bei armen Personen, welche ganz in ähnlicher Weise wie die beiden noch zu besprechenden Formen allmälig mehrere, ja fast alle Fingergelenke ergreift, zu Abschleifung und Deformität führt, ohne dass anderweitige Symptome von Gicht vorliegen. In der Diagnose concurrirten noch zwei zweifellos verschiedenartige Formen multipler Gelenkerkrankung der Finger. Die eine Form ist die Arthritis deformans mit allen characteristischen Symptomen, mit der Deformität, mit der Verkrümmung der Gelenke. Sie macht sich zunächst immer durch eine Schwellung der Gelenkenden, bald freilich auch durch die Symptome der

folgenden Deformität mannigfachster Art kenntlich. Zuweilen schwindet bei ihr die Gelenkgeschwulst allmälig und sie sieht dann der noch zu besprechenden Form sehr ähnlich. Man bezeichnet diese in der Regel als chronischen Rheumatismus. Die Krankheit kommt häufiger bei Frauen als bei Männern vor und zumal bei solchen der mit der Hand arbeitenden Classe. Die Gelenke werden schmerzhaft, crepitiren bei der Bewegung, eine erhebliche bleibende Schwellung der Gelenkenden tritt nicht ein, wohl aber eine vorübergehende Synovitis. Bald stellen sich die Gelenke in mannigfache Verkrümmung, die Metacarpophalangealgelenke in Flexion und Ulnarflexion, die vorderen Phalangealgelenke nicht selten in Hyperextension, auch in mannigfache seitliche Krümmung. Anatomisch findet man früh schon Knorpelabschleifung und Schrumpfungszustände an der Synovialis. Die Endstadien der wirklichen Arthritis sowohl, als die der Arthritis deformans, sehen übrigens der fraglichen Form ziemlich gleich. Die Therapie ist, abgesehen von der Behandlung der wirklichen Gicht, ziemlich machtlos. Ausser den besprochenen Formen sieht man noch am meisten die schliessliche Betheiligung des Gelenks eintreten nach der noch zu betrachtenden chronischen Osteomeylitis, der sogenannten Spina ventosa der Kinder; bald entwickelt sich in den Fingergelenken nach Zerstörung des Knorpels von den Granulationen des Knochens aus eine tuberculöse Arthritis, bald kommt es zu Eiterung innerhalb desselben. Aber die tuberculöse oder fungöse Gelenkentzündung, welche unabhängig von einer primären Osteomeylitis auftritt, ist ebenfalls zuweilen zu beobachten, und kaum an einem anderen Glied kann man die charakteristischen Erscheinungen, die spindelförmig weiche Anschwellung, das Wackligwerden des Charniers so vollkommen studiren, wie das am Finger im kleinen Maassstab möglich ist.

Wir haben schon mehrfach betont, dass die Prognose der sämmtlichen Gelenkentzündungen des Fingers keine sehr schlimme ist. Zum Glück passirt es nicht häufig, wie ich gesehen habe, dass ein Kranker an einfacher Gelenkeiterung eines Interphalangealgelenks nach breiter Verletzung ohne Sehnenscheideneiterung an metastatischer Pyämie zu Grunde geht. Häufiger schon ereignet es sich einmal, dass die Betheiligung der Sehnenscheide das letale Ende herbeiführt, wie wir noch des Weiteren besprechen werden. Wohl aber ist die Prognose bei den verschiedenen entzündlichen Processen insofern stets eine dubia, als leicht eine functionelle Störung in den Fingerbewegungen, ja im Gebrauch der ganzen Hand, besonders bei Uebergang der Krankheit auf die Sehnenscheiden daraus resultiren kann, und insofern haben sie eine sehr hohe Bedeutung. Wir werden durch eine kurze Betrachtung der Contractur der Finger diese Bedeutung noch mehr hervorheben.

Gelenkwunden an den Fingern werden behandelt wie anderwärts. Frisch werden sie genäht und der Finger durch Lister'schen Verband oder nach einer der bei den Fracturen angeführten Methoden ruhiggestellt. Entwickelt sich Eiterung oder bekommt man Glieder mit bereits entwickelter eitriger Entzündung in Behandlung, so sind in erster Linie Einschnitte nothwendig. Besonders die Entzündungen nach

Stichverletzung tendiren in eminenter Weise zu eitriger Phlegmone und hier sind tiefe und breite, das Gewebe entspannende Schnitte indicirt. Daneben Suspension der Hand. Oft kann nur eine rasch ausgeführte Resection dem Fortschreiten der Phlegmone auf die Sehnenscheide Einhalt gebieten. Hat sich bereits Necrose im ausgedehntem Maasse auf die Phalange verbreitet, und ist dabei die phlegmonöse Schwellung der Weichtheile sehr hartnäckig, so treibe man hier, besonders wenn nur das erste Fingerglied betroffen ist, die Conservation nicht zu weit, man amputire oder exarticulire, indem man dann das etwa noch erkrankte Stück der stehenbleibenden Phalanx mit der Knochenzange entfernt. Die fungöse Entzündung des Gelenks wird mit Ruhigstellung und Compression behandelt. Beides leistet ein Heftpflastercompressivverband am besten. Aber auch hier lasse man nicht einen Menschen Jahre lang warten, um ihm vielleicht im besten Falle ein steifes, unbrauchbares Fingerglied zu erhalten. Die Resection resp. die Amputation sollen bei diesen Erkrankungen nicht zu lange hinausgeschoben werden.

Bei allen Erkrankungen der Finger, bei welchen eine Contracturstellung zu erwarten ist, vergesse man nicht, dass ein gerad steif contracter Finger unbrauchbar und störend ist. Mässige Flexion ist für die Brauchbarkeit des Gelenkes am meisten passend.

§. 125. Wir haben schon darauf hingewiesen, dass an keiner Körperstelle die Entzündung der Sehnenscheiden und der Sehnen, die Tenosynovitis, so grosse Bedeutung sowohl als schwere Erkrankung überhaupt, als auch in ihren functionellen Folgen erhält, wie an der Hand und den Fingern. Doch sind in dieser Beziehung nicht alle die verschiedenen Formen der Erkrankung gleichwerthig. Wir haben bereits die acute Tendovaginitis, wie sie an den Streckschnen des Daumens unter dem Namen der Tenalgia crepitans, des Knirrbandes, nicht selten auftritt, erwähnt. Volkmann vergleicht sie nicht unpassend mit der Pleuritis sicca und giebt ihr auch dasselbe Epitheton. Die Krankheit führt stets zur Heilung mit Wiederkehr des freien Gleitens der Sehnen. Schwerer sind schon die Veränderungen der Sehnenscheide, welche zuweilen bei entzündlichen Processen an der Hand gleich wie die bekannten Veränderungen in den Gelenken sich einstellen unter dem Einfluss einer dauernden Ruhigstellung. Sie führen zu ausgedehnten oder partiellen Synechien der Sehne mit ihre Scheide und somit zu bald mehr bald weniger ausgedehnter Contractur. Die Verhütung dieses — schwere functionelle Störung bedingenden — Vorganges gehört zu den schwierigsten Aufgaben der Chirurgie der oberen Extremität. Sie muss durch gehörige Achtsamkeit auf die Stellung der Extremität, Vermeidung von Streckstellung, durch öfteren Wechsel der Stellung im Verband, durch intercurrirende passive und womöglich bald durch zeitweise Uebung activer Bewegung wenigstens einzelner Finger gelöst werden, und ihre Folgen sucht man durch passive Bewegung, durch gewaltsames Beweglichmachen der einzelnen Gelenke wie der Sehnen in Chloroformnarkose, durch warme Bäder und Elektricität, durch active Bewegung, leider öfter vergeblich, zu beseitigen.

Auch die fungöse Entzündung der Sehnenscheiden kann man an der Hand öfter beobachten, besonders bei scrophulösen, tuberculösen, Personen, bald als Theilerscheinung einer fungösen Arthritis oder Ostitis, bald als selbstständige Erkrankung. Erstaunlich ist, wie wenig oft die Sehnen durch das Granulationsgewebe, von welchem sie umwuchert sind, angegriffen werden. Mitten in dem Fungus verlaufen und agiren die milchweissen Sehnen, und es ist durchaus nicht nothwendig, dass sie, sobald nur der granulirende Process zur Ausheilung kommt, zu Grunde gehen. Ja man kann sogar ihre Function erhalten, wenn man nach Ausschabung des Fungus mit dem scharfen Löffel die Heilung der Wunde unter Lister ohne

erhebliche Eiterung zu Stande bringt und dabei Bewegungen in angemessener Weise üben lässt. Wir können hierbei nicht unterlassen, darauf aufmerksam zu machen, wie oft es doch gelingt, Sehnen an der Hand, welche in einer granulirenden Wunde zu Tage liegen, sobald sie in die sich mehr und mehr zur Narbenmasse umgestaltende Granulation aufgenommen werden, functionell brauchbar zu erhalten, wenn man nur das Mittel anwendet, welches ja auch physiologisch zu dem gleichen Endziel führt, wenn man die geeigneten Bewegungen vornimmt, damit die Sehne in dem Granulationsgewebe gleitet. Sie schleift sich dann künstlich eine neue Sehnenscheide. Zuweilen entwickeln sich nach acutentzündlichem Process fungöse Granulationen und Fisteln von der Sehnenscheide aus. In der Regel sind sie die Folge von Necrosen der Sehne und sie heilen mit der Entfernung der Necrose.

Vogt bespricht auch seröse Entzündungen der Sehnenscheiden, welche bei Gonorrhoe auftreten. Sie sollen zumal auf dem Dorsum der Hand auftreten. Ebenso schliesst er sich Verneuil an, welcher dergleichen bei Syphilis sah. Eine umschriebene Schwellung und Schmerzhaftigkeit mit nicht unerheblicher Functionsstörung soll zumal mit Vorliebe die Fingerextensoren befallen.

Bei weitem die schwerste Erkrankung im Gebiet der Sehne und Sehnenscheide ist aber die eitrige Entzündung, die Tenovaginitis oder Tenosynovitis acuta purulenta.

Dieselbe ist in fast allen Fällen durch Import septischer Noxen in die Sehnenscheide entstanden. Dieser Import geschieht nicht selten auf dem Wege der Stichverletzung der Sehne oder auch die Sehnenscheide wird in Eiterung versetzt, auf dem Wege einer breiten Wunde, sei dieselbe eine zufällige oder eine vom Arzt angelegte Amputationswunde. Die meisten Eiterungen der Sehnenscheiden, welche wir sehen, kommen hinzu zu den noch zu besprechenden Panaritien, welche in die Scheide perforiren. Aber auch von den entzündeten Interphalangealgelenken aus ist eine Infection nach Perforation möglich (siehe oben §. 124).

Die Anlage der Sehnenscheide begünstigt die Diffusion des fraglichen Processes. Wenn derselbe meist, insofern die Flexorscheide der drei mittleren Finger betroffen wird, sich an den Basen der Grundphalangen begrenzt, so sind bekanntlich zumal die Scheiden des Daumens und oft auch die des kleinen Fingers, vermöge ihrer freien Communication, mehr der Verbreitung in der Richtung nach dem grossen Schleimbeutel der Hand und von da wohl auch weiter, am Vorderarm hinauf, ausgesetzt. Aber auch für die erstgenannten Finger ist die Barriere keine feste, leicht wird die Phlegmone in das Stück der Sehnenscheide und das dieselbe umgebende Bindegewebe unter der Palmaraponeurose eindringen, und es kommt wohl sogar vor, dass der Process von der Spitze eines Fingers bis zu der gedachten Grenze in die Hand hinein und dann wieder von der Hand aus nach der Scheide eines nebenliegenden Fingers wandert.

Aber in schlimmen Fällen begrenzt sich die Krankheit auch nicht an dem grossen Schleimsack. Sie verbreitet sich weiter nach der Extremität und folgt nun den Bindegewebsbahnen innerhalb der Muskeln wie um den Muskel herum. Gleichzeitig ist parallel mit der Schwere der Eiterung, die Sehne selbst afficirt. Es giebt Eiterungen der Sehnenscheide, welche gleich wie die catarrhalische Eiterung innerhalb der Gelenke rückgängig werden können, ohne dass die Sehne selbst schwer erkrankt. Es kommt höchstens nach dem Verschwinden des

Eiters zu partieller oder diffuser Synechie der Sehne mit der Scheide. Von welchen Umständen das Eintreten früherer Sehnennecrose abhängig sein mag, ist nicht immer klar. In manchen Fällen ist sofort mit dem Eintritt der Sehnenscheideneiterung auch das Geschick der Sehne entschieden, so zumal bei schwer septischer putrider Infection. In anderen Fällen ist erst die lange Dauer der Eiterung maassgebend für die Necrose oder die Fäulniss des Eiters, welche nach Eröffnung des Abscesses hinzukommt. Unter antiseptischer Behandlung sind offenbar die Necrosen sehr viel seltner. Tritt Necrose ein, so geht die Eiterung auf die Sehne selbst über und zwar auf das die derben Sehnenfasern verbindende lockere Bindegewebe. Dadurch kommt es zu einer bald umschriebenen, bald mit dem interfibrillären lockeren Gewebe fortschreitenden Necrose der Sehne. Das necrotische Stück wird auf dem Wege der Granulationsbildung an der Grenze der eitrigen Entzündung gelöst, und es verhält sich zunächst innerhalb der Sehnenscheide als Fremdkörper. Das Volk hat diesem, sich aus den Fistelöffnungen nach aussen entleerenden necrotischen Sehnenfetzen, den Namen des „Wurms“ gegeben, eine Bezeichnung, die dann öfter auch für die Krankheit, nach welcher sich die Sehnennecrose entwickelte, für das Panaritium gebraucht wird. Mit dem Ausstossen des Wurmes ist meist bald die Eiterung zu Ende. Die getrennten Theile der Sehne verwachsen in der umgebenden Scheide, die Scheide selbst füllt sich mit Granulation, fällt zusammen durch die secundäre Schrumpfung, welche an ihr selbst und dem umgebenden Gewebe vor sich geht. Bei der Retraction der Sehne geht selbstverständlich die Möglichkeit der Bewegung verloren, der Finger stellt sich in Contractur.

Die Erscheinungen, welche die eben geschilderten Ereignisse begleiten, sind, abgesehen von denen der leichten catarrhalischen, zu spontaner Ausheilung tendirenden Fälle, die der Eiterung im Gebiet der Sehne, gepaart mit denen der Phlegmone um die Sehnenscheide. An den Fingern schwillt das Gewebe um die Scheide herum an, und es beschränkt sich bei Affection der Flexorsehne die Schwellung nicht auf die vordere Partie, sondern bald tritt auch Schwellung der Rückseite des Fingers ein, die Haut wird roth und bietet das Bild der Phlegmone.

In schlimmen Fällen dringt auch der Eiter in das Gelenk ein und die Symptome der Gelenkeiterung mit mehr weniger ausgedehnter Necrose der Gelenkenden gesellen sich hinzu, oder eine Phalanx wird von eitriger Periostitis und Necrose befallen. Geht die Eiterung innerhalb der Sehnenscheide nach oben, so schwillt die Hand stark an, auch hier zuweilen, wenn der Process an den Flexoren verläuft, zunächst nur in erheblicher Weise der Handrücken, und so geht es fort nach dem Vorderarm, falls auch der Schleimsack am Handgelenk überschritten wird. Dann kommt es zum Durchbruch des Eiters oder auch zu Abscessen neben der Sehnenscheide, und nach der Eröffnung solcher zu Eiterentleerung mit fortwährend neuer Abscessbildung und vielfachen Fisteln, bis die Entleerung der Sehnennecrose stattgefunden hat. Auch während dieses zweiten Stadiums, dem mehr chronischen, bleiben die

entsprechenden Gebiete, häufiger die ganze Hand erheblich geschwollen, blauroth, ödematös und der Eiter nimmt meist unter dem Einfluss der schlechten Ausflussverhältnisse eine faulige Beschaffenheit an. Selbstverständlich sind diese Vorgänge besonders im Beginn von zuweilen ausserordentlich heftigen Schmerzen begleitet, und auch das Fieber ist der diffusen septischen Eiterung entsprechend. Im Anfang zuweilen mit Schüttelfrost einsetzend und continuirlich hohe Temperaturen bietend, nimmt es bald einen remittirenden Charakter an. Hinzukommende Erysipele, metastatische Pyämie steigern die Gefahr der sich weit verbreitenden Processe zuweilen zu einer sehr hohen Lebensgefahr, während auch die Prognose für die Function des seiner Sehne beraubten Theiles immer eine schlechte ist.

Wir müssen auf die Therapie der panaritialen Tenovaginiten später nochmals zurückkommen und ebenso berühren wir nochmals bei einer Gruppe von entzündlichen Processen an der Hand, welche allerdings wesentlich den Wegen der Sehnen folgen, bei denen aber einmal die Allgemeinerkrankung, die Infection so in den Vordergrund tritt, dass das Ergriffensein der Sehnenscheiden an sich von untergeordneter Bedeutung ist und andererseits auch die übrigen Gewebe die Bahnen für das Wandern der Krankheit abgeben, den Fällen von diffuser Phlegmone der oberen Extremität, das hier besprochene Gebiet.

Die Behandlung der Krankheit im allgemeinen muss wesentlich operativer Art sein. Frühzeitige ausgedehnte Incisionen und Contraincisionen, Sorge für freie Eiterentleerung durch entsprechende Lagerung, zweckmässige Anlage der Oeffnungen und Drainirung, Eis und in den hingezogenen Fällen zuweilen Aufpinselung von Tinct. jod., das sind die Mittel, mit denen man am meisten erreicht. Bei beträchtlicher Stauungsschwellung und Phlegmone der Hand wirkt die verticale Suspension, deren Einführung in die Praxis wir Volkmann verdanken, meist in zauberhafter Weise, wir kommen darauf bei dem Panaritium nochmals zurück und werden zumal auch noch dort besprechen, wie vortrefflich die Wirkungen des antiseptischen, nach den Umständen modificirten Verfahrens bei der gedachten Krankheit sind (siehe §. 129). Rasch wirkt immer die Entfernung der necrotischen Sehne und doch darf sie nicht vorgenommen werden, ehe wirklich Lösung eingetreten ist. Hier sind besonders die Fälle ungünstig, in welchen Stück für Stück die eitrige Phlegmone der Sehne fortschreitet.

Während der Behandlung ist auch dafür zu sorgen, dass die Stellung von Hand und Finger in der geeigneten Weise durch den Verband geleitet wird.

Wir haben den Hydrops des Schleimsacks am Handgelenk bereits besprochen und dort auch angeführt, dass sich die Ausweitung zuweilen auch noch auf die Fingersehnen fortsetzt. In ähnlicher Art kommt nun auch selbstständig ein Hydrops der Sehnenscheiden vor.

§. 126. Eine selbstständige acute Osteomyelitis kommt zuweilen an den Metacarpal- und Phalangenknochen bei acuter spontaner Osteomyelitis vor, und es können sich hier umschriebene oder aus-

gedehnte Necrosen bilden. Sie haben nichts eigenthümliches und sind zu behandeln wie die Osteomyelitis und Necrose anderer Skelettabschnitte.

Viel häufiger gesellt sich acut eitrige, über eine ganze Phalanx ausgedehnte Periostitis als secundäre Erscheinung zu einem Panaritium. Der Verlauf ist dann meist ein sehr rascher, und wie das Panaritium oft an der Spitze der ersten Phalanx sich entwickelt, so entsteht auch die Necrose eben an dieser Phalanx am häufigsten, breitet sich von da in das anliegende Gelenk aus und führt auch hier nicht selten, besonders bei jugendlichen Individuen, noch eine Epiphysennecrose des Gelenktheils der zweiten Phalanx herbei. Die Erscheinungen sind sehr charakteristisch, indem die Endphalanx keulenförmig anschwillt und die Sonde sehr bald den blossliegenden Knochen in der spontan oder durch das Messer hergestellten Fistel nachweist. Die Abstossung der Phalanx ist meist rasch vollendet und die Extraction der Necrose beendet die Krankheit binnen kurzer Zeit. Man warte hier nicht etwa auf Regeneration. Dieselbe kommt doch nur in unvollkommener Weise zu Stande. Nach der Extraction des Kranken retrahirt sich die Fingerspitze und die Heilung erfolgt mit entsprechender Verkürzung und Verkrüppelung des Gliedes. Auch von den Eiterungen der Sehnenscheiden wie der Gelenke an den übrigen Phalangen aus entwickelt sich nicht selten Necrose, hier meist in umschriebener Form.

Eine Erkrankung der Metacarpal- und Phalangenknochen ist für die Hand der Kinder eigenthümlich. Sie befällt vorwiegend scrophulöse Individuen und ist noch heute unter dem wenigstens für das Aussehen des Knochens charakteristischen Namen bekannt, denn in der That bietet der kleine Phalangenknochen das Bild, als sei er plötzlich aufgeblasen worden. Die Spina ventosa ist eine chronisch granulirende Osteomyelitis. Die von reichlichen miliaren Tuberkeln durchsetzten Markhöhlengranulationen bringen die compacte Substanz des Knochens zum Schwund, während vom Periost aus eine meist spärliche Neubildung von Knochensubstanz stattfindet: der Knochen bläht sich auf. Bei diesem Process wird also gewöhnlich der Knochen einfach verzehrt und es bleiben nur zuweilen kleinere Necrosenstückchen innerhalb der wuchernden Granulationen liegen. Weit seltener kommt es zu ausgedehnterer Necrosenbildung, ein Fall, bei welchem meist auch die periostale Neubildung erheblicher wird. Der Process kommt nicht selten an mehreren Knochen der oberen, auch wohl der unteren Extremität gleichzeitig vor, und zuweilen treten auch ähnliche Vorgänge von tuberculöser Granulationswucherung in anderen grösseren Knochen und Gelenken ein.

Die erkrankte Phalanx selbst schwillt im Ganzen keulen-, flaschenförmig an, die Anschwellung ist zuweilen elastisch eindrückbar, in anderen Fällen hart und unnachgiebig, die Weichtheile darüber ödematös. Meist entsteht die Krankheit und verläuft ganz schmerzlos. Es kann bei der Anschwellung bleiben und allmälig bildet sich dieselbe, ohne in Suppuration überzugehen, zurück. Ein ander Mal entsteht eine Fistel, welche bald auch ohne weiteren Eingriff wieder zuheilt, bald erst zur

Heilung kommt, nachdem ein oberflächliches Necrosenstückchen entleert wurde oder sehr lange offen bleibt und in die erweiterte, von Granulation gefüllte Markhöhle hineinführt. Selten kommt es zu weit verbreiteter Eiterung. In allen Fällen kann der Process in die benachbarten Gelenke hineinwandern und dort dieselben Producte setzen, welche dann ihre weiteren zerstörenden Einwirkungen an dem Gelenkapparat ausüben. In anderen Fällen kommt es nur zu einer Synechie des Gelenks.

Bei der Rückbildung der geschilderten pathologischen Vorgänge kommt es entweder zur intacten Ausheilung, besonders dann, wenn Fistelbildung und Eiterung überhaupt nicht eintrat, oder die Phalanx heilt mehr weniger verkümmert, sie wird verdünnt, verkürzt, der Finger verkrüppelt.

Bei der Diagnose dieser Fälle muss man die Möglichkeit im Auge haben, dass es sich um gummöse Ostitis (siehe folg. §.) handelt. Wir meinen zumal jene Formen, welche im äusseren Bild den beschriebenen tuberculösen vollkommen ähnlich, bei Kindern als hereditäre Lues zur Entwickelung kommen, bei welchen man zuweilen durch anderweitige characteristische Lueserscheinungen, in anderen Fällen nur ex juvantibus nach der Anamnese, dem Einfluss der specifischen Cur die specifische Krankheitsursache diagnosticiren kann.

Die Therapie dieser Knochenerkrankung soll im Allgemeinen eine entschieden conservative sein. So lange Fistelbildung und erhebliche Eiterung nicht eintrat, erreicht man, besonders bei den weicheren Formen, am meisten mit Heftpflastercompression, falls selbe anwendbar ist. Auch eine kleine Fistel hindert nicht die Anlegung eines Heftpflasterverbandes. Viel unsicherer wirkt das energische Bestreichen der Haut mit Jodtinctur. Erlaubt die Localität kein Compressionsverfahren, so verordnet man einfachen Salbenverband, Ung. plumb., Ung. praecipitat. u. dgl. Vogt räth, falls der Knochen für Injectionsspritze zugänglich ist zur Injection von Carbolsäure, von Spiritus. Daneben geeignete Kost und den bekannten antiscrophulösen Heilapparat. Selbstverständlich müssen kleinere und grössere Necrosen ausgezogen werden. Die Heilung wird auch in dem Falle von penetrirenden Markhöhlenfisteln befördert dadurch, dass man öfter die Tuberkelgranulation mit dem scharfen Löffel herauswirft. Es ist für solche Operationen, welche man in Chloroformnarcose vornimmt, des Blutersparens wie nicht minder des besseren Sehens halber zu empfehlen, dass man sie unter Esmarch'scher Blutleere macht. Gleich nach vollendeter Operation wird das operirte Glied mit einem Lister- oder Carboljute- resp. Salicylwatteverband bedeckt und fest eingewickelt. Dann erst wird der comprimirende Schlauch gelöst. Es tritt dann so gut wie keine Blutung ein. Wir pflegen letzter Zeit nach dem scharfen Löffel auch noch den Thermocauter anzuwenden, oder auch wir verbrennen die Fistelgranulation ohne Anwendung des Löffels hier wie an anderen Knochen und Gelenken, falls dieselben den fungösen Charakter tragen. Das Auskratzen wird jetzt mit der Application von Jodoform zu verbinden sein. Wir haben darnach schon in einer Anzahl von Fällen rasche Heilung eintreten sehn.

Seit wir das Jodoform anwenden, haben wir den Thermocauter bei Seite gestellt. Weiter zu gehen hat man selten Ursache. Vor allem müssen wir nach unseren Erfahrungen vor Resection warnen. Das Phalangenperiost hat bei dieser Krankheit sehr wenig Neigung zur Knochenneubildung, während auf der anderen Seite die Granulationswucherung in der Operationswunde mit Vorliebe wieder eintritt, so dass in den Fällen, welche ich sah, entweder die Heilung nicht eintreten wollte, oder doch ein unbrauchbares Glied zurückblieb. Aber auch die Amputation ist auf die schlimmsten Fälle zu beschränken. Geduld gehört allerdings in vielen Fällen dazu, bis die Heilung zu Stande kommt.

§. 127. Innerhalb der letzten Jahre sind eine Anzahl von Fällen bekannt geworden (Lücke, Berg, Mc. Cready, Taylor, Risel aus Volkmann's Klinik etc.), in welchen es sich um syphilitische Affectionen an den Fingern handelt, welche die Gelenke und Knochen betrafen. Zum Theil waren es Erwachsene, welche neben anderweitigen Erscheinungen von Lues die der Dactylitis syphilitica boten; aber auch bei Kindern mit hereditärer Lues hat man die Krankheit gesehen.

Taylor, dem wir eine Anzahl von Beobachtungen verdanken, unterscheidet zwei Formen. Bei der einen geht eine diffus gummöse Schwellung, welche sich durch Schmerzlosigkeit auszeichnet, von dem subcutanen Gewebe aus, sich allmälig über den ganzen Finger, die Zehen erstreckend. Sie verbreitet sich alsbald auch auf das Periost und besonders auf die Gelenke, an deren Bandapparat sie sich gern localisirt, so dass der Finger zunächst steif und unbeweglich wird. Oft geht auch der Knorpel durch Ernährungsmangel, welcher in Folge des Drucks der gummösen Wucherung am Bandapparat eintritt, zu Grunde, und sobald die Schwellung sich zurückbildet, findet man dann Crepitation in den sich wieder bewegenden und nun schlaff werdenden, zu Dislocation in Form von Hyperextension und Hyperflexion, wie auch in seitlicher Abweichung geneigten Gelenken, während die Affection der Knochen nicht hochgradig wird.

Die zweite Form hat offenbar die grösste Aehnlichkeit mit der eben geschilderten Spina ventosa. Die gummösen Massen bilden sich selten unter dem Periost, meist in der Markhöhle, oder im epiphysären Theil des Knochens. Im ersteren Fall nehmen sie die ganze Phalanx ein, während sie im letzteren nur einen Gelenktheil ergreifen und das Gelenk gleichfalls krank machen.

Es handelt sich hier meist um eine mehr weniger erhebliche Schwellung der Phalanx mit Hautspannung. Im Verlauf kann, besonders bei antisyphilitischer Kur, die Geschwulst zurückgehen, oder die im Mark sich entwickelnden gummösen Massen zehren den Knochen auf, können Fractur desselben bewirken oder auch die Haut nach ihrer Erweichung durchbrechen. Dann fliesst Eiter aus der Fistel und es entwickelt sich wohl aus derselben ein charakteristisches, syphilitisches Ulcus mit Hautunterminirung und blaurother Verfärbung der unterminirten Ränder.

Auch zu der letzteren Form kommt leicht eine Gelenkaffection und zwar meist ein Hydrops mit secundärer Erschlaffung des Gelenks hinzu.

Nach dem oben über Spina ventosa Gesagten begreift es sich leicht, dass diese Form mit der Spina ventosa verwechselt werden kann, und dies ist in der That von Bedeutung, weil bei der Dactylitis syphilitica die Behandlung eine specifische sein muss und meist, wenn auch öfter nach langer Zeit, zur Heilung führt. In einem der Taylor'schen Fälle der ersten Gruppe erfolgte dieselbe mit einer Verlängerung der erkrankten Phalanx.

Wir wollen auch noch daran erinnern, dass der Lupus nicht selten die Phalangen aufzehrt. Meist ist das Verhältniss so, dass die lupöse Neubildung, nachdem vorher die Weichtheile erkrankt waren, in den Knochen hineinwächst. Doch hat man auch gesehen, dass bei Lupuskranken die Phalangen in ähnlicher Art erkrankten, wie bei der Spina ventosa, dass also scheinbar der Lupus bei intacten Decken als lupöse Osteomyelitis begann. Die Krankheit führt wohl immer nur zu Ausheilung nach Destruction eines Theils oder der ganzen Phalanx mit Verkrüppelung des Fingers. Nach unseren im Laufe der letzten Jahre wesentlich modificirten An-

schauungen über den Lupus, welchen wir als eine Localtuberculose der Cutis auffassen, hat diese Thatsache durchaus das Befremdliche verloren, welches sie früher zu haben schien. Wir wundern uns jetzt auch nicht mehr, wenn wir sehen, wie ein seit langer Zeit lupöser Mensch von Tuberculose eines Kniegelenks befallen wird.

§. 128. Wir haben bei den entzündlichen Processen der Finger die Betrachtung der tieferen Theile, der Sehnenscheiden, der Knochen und Gelenke vorausschicken müssen, weil wir nur so die von der Oberfläche ausgehenden Entzündungen in ihrer Bedeutung verstehen können.

Die Hand, welche unbedeckt getragen und den Einwirkungen so mannigfacher Schädlichkeiten ausgesetzt ist, wird in Folge davon auch von vielen krankhaften Processen befallen, die durch Import von entzündungserregenden Dingen in die Haut hervorgerufen werden. Es sind auf den Organismus schädlich wirkende Stoffe der verschiedensten Art, zum Theil uns noch vollkommen unbekannt, die entweder nur die Gefässbahnen der Haut als Durchgangsstationen benutzen, um den ganzen Organismus zu inficiren, während sie ein ander Mal diffus phlegmonöse Vorgänge hervorrufen, welche sich bald bei geeigneter Behandlung zurückbilden, bald zu schwerer necrosirender Zerstörung der Gewebe, ja zum fortschreitenden Brand der ganzen Extremität führen.

In der grossen Mehrzahl dieser Fälle entwickelt sich jedoch da, wo die locale Infection stattfand, nur ein localer Entzündungsherd, ein Abscess, ein Furunkel. Hat derselbe besonders infectiöse Eigenschaften, so kann auch von ihm aus noch eine weitere Infection stattfinden. Aber auch dann, wenn die phlogogenen Stoffe, welche derselbe enthält, keine sehr deletären sind, kommt es bei ungeeigneter Behandlung leicht zum Durchbruch nach Sehnenscheide, Knochen und Gelenken, und damit wiederum zu einer Diffusion der Entzündung.

Wir wollen als Erläuterung für das Gesagte zunächst der Wirkung des Leichengifts gedenken. Bald geht dasselbe von der kleinen Verletzung am Finger aus, ohne local schwere Entzündung zu erregen, einfach durch die Lymphdrüsen und Gefässe durch und ruft in der acutesten Weise das Bild einer schweren Septicaemie hervor. Zuweilen kann sich die Wirkung erschöpfen oder wenigstens wesentlich abschwächen dadurch, dass der Infectionsstoff in einer Lymphdrüse sequestrirt wird und hier einen Abscess hervorruft. Nicht immer verläuft es so glücklich. Nicht selten passirt der inficirende Stoff die Lymphbahnen, er verursacht eine septische Pleuropneumonie derselben oder der entgegengesetzen resp. beider Seiten, oder auch er führt zu anderweitigen Metastasen. Ganz besonders unheimlich erscheint es, dass zuweilen für eine Zeit lang schwer septisch inficirende Körper in einer Drüse sequestrirt bleiben können, um dann bei irgend einer Gelegenheitsschädlichkeit, einem anstrengenden Marsch, einem leichten Trauma, einem Stoss, welcher die Gegend der inficirten Drüse trifft, wieder in die Circulation einzutreten und schwere, ja tödtliche Folgeerscheinungen der eben gedachten Art hervorzurufen.

Ein anderes Mal entwickelt sich sofort nach der Verletzung eine ganz acute, phlegmonöse Schwellung des Fingers und bald auch der Hand und des Armes. Die Haut ist prall gespannt, bläulichroth, es entstehen Brandblasen an dem verletzten Finger, rasch auch an der Hand, dem Arm, die Haut wird blau, kalt, und der offenbare Brand steigt bis zur Schulter und weiter empor. Es hat keine Berechtigung, diese unzweifelhaft durch Einwirkung eines schweren Fäulnissgiftes sich entwickelnde brandige Phlegmone, welche, wie ich das selbst mehrfach gesehen habe, nicht nur nach Leicheninfection, sondern auch nach ganz leichten Verletzungen, bei anscheinend unschuldigen Verrichtungen des menschlichen Lebens, eintreten (ich sah, wie Pitha, einen Menschen nach 24 Stunden daran sterben, welcher sich beim Brodschneiden geritzt hatte) als „Panaritium septicum“ zu bezeichnen. Die Menschen, welche ich in der That zu Grunde gehen sah, starben unter den Zeichen

von Collaps bei sinkender Temperatur. An diese Fälle lehnen sich solche an, welche wohl nicht zum Brand, aber doch zu einer acuten Panphlegmone führen, bei denen es meist zu mehr weniger ausgedehnten Abscessen mit diffuser Gewebsnecrose kommt, und die, wenn auch nicht tödtlich, so doch erst nach langer Zeit und vielfachen Abscesseröffnungen, oft mit mehr weniger ausgedehnter Functionsbeschränkung des Gliedes endigen.

Eine rasch sich ausbildende, von der Hand aufwärts steigende Schwellung wird auch öfter beobachtet nach den Stichen von Insecten oder nach einer Milzbrandinfection der Hand. Besonders in der heissen Jahreszeit hat der Stich einer Fliege zuweilen ganz ungemein phlogogene Wirkungen, bereits nach einigen Stunden schwillt die Hand, zumal am Rücken, wie ein Kissen an, die Haut ist rothglänzend, ödematös, und rasch verbreitet sich die schmerzhafte Schwellung auf den Vorderarm. Meist geht aber diese, von den Betroffenen oft sehr gefürchtete Schwellung rasch zurück, wenn man den Fliegenstich mit Ammoniak befeuchtet, wenn man die Hand hoch lagert oder hängt und kühle Umschläge applicirt. Schlimm ist die Schwellung, die sich zuweilen zu einer Milzbrandpustel gesellt. Ich sah in einem solchen Fall einen Kranken zu Grunde gehen, offenbar dadurch, dass sich das Oedem von den Gefässen des Armes aus nach der Brust zu den grossen Gefässen und zum Herzen hin verbreitet hatte.

Selten entwickelt sich an der Hand ein Erysipel. Doch sieht man zuweilen ein solches vom Arm nach der Peripherie wandern, dann meist mit geringer Intensität, oder es beginnt von einer Verletzung des Fingers und marschirt in umgekehrter Richtung. Es scheint nur bemerkenswerth, dass bei den Erysipelen der Finger leichter, als irgendwo sonst die Haut, besonders an den Spitzen gangränös wird. Solche Gangräne beschränken sich meist bald und werden durch geeignete Lage der Hand, durch Hochlagerung derselben, verhütet und aufgehalten.

Zuweilen sieht man eine fieberlose Dermatitis an der Hand, besonders gern von den Fingern aus, und zwar hier auch öfter von einer Verletzung sich entwickeln. Sie gleicht in der Röthung und Schwellung der Haut, und in dem Wandern um den Finger herum der Rose. Hie und da sieht man auch dabei die Entwickelung kleiner Blasen. Der krankhafte Process erschöpft sich nach einigen Tagen und ohne sonstige Nachtheile für den Betroffenen. Man muss diesen „Umlauf" am Finger kennen, um ihn nicht mit Schlimmerem zu verwechseln. Kühle Bleiwasserumschläge empfehlen sich für die Behandlung desselben.

§. 129. Den eben besprochenen entzündlichen Processen gegenüber, welche sämmtlich mehr weniger die Neigung zur Diffusion schon in ihrer Entstehung haben, bleibt uns nun noch übrig, die circumscripten Entzündungen zu betrachten, welche allerdings vermöge ihres anatomischen Sitzes an den Phalangen die Neigung zur Ausbreitung nach Perforation in anliegende Gebiete erlangen können, welche aber wenigstens primär eine solche nicht haben.

Abscesse und Furunkel kommen zwar gelegentlich auch in anderen Gebieten der Hand, erstere besonders in der Hohlhand, letztere auf dem Handrücken, am Rücken der ersten Phalangen vor, allein der Hauptsitz der circumscripten Entzündungen ist doch die Vorderfläche der Phalangen und besonders die Gefühlsfläche der ersten Phalanx. Wir haben an die Spitze dieser Betrachtungen die Bedeutung der Hand als des unbedeckt getragenen und zu den sämmtlichen Verrichtungen des täglichen Lebens benutzten Gliedes gestellt. Wir halten dafür, dass auch die Entstehung des Panaritium, die Häufigkeit desselben durch den Gebrauch der Hand in der gedachten Art bedingt wird. Die Entzündung an den Fingergliedern, welche wir Panaritium nennen, entsteht bei weitem am meisten bei Menschen, welche ihre Finger viel gebrauchen, leicht verletzen und viel durch die Arbeit be-

schmutzen, bei Handarbeitern aller Art, bei Dienstmädchen, Köchinnen, Fleischern, Schlossern u. s. w., und zwar entstehen sie besonders häufig bei jugendlichen Personen, deren Haut noch leicht verletzlich und deren Lymphgefässsystem empfänglicher ist. Wir betrachten die leichte Verletzung, den Nadelstich, den flachen Schnitt mit einem Messer, das Niedhäkchen am Nagel als Impfstelle, in welche infectiöse Fäulnissstoffe eindringen und eine bestimmte Form der Entzündung hervorrufen.

Man hat öfter Panaritien in wahrhaft epidemischer Weise beobachtet und sieht sie zuweilen in multipler Form bei einem Kranken auftreten.

Die Häufigkeit der entzündlichen Processe an der Beugeseite der Phalangen, besonders am ersten Nagelglied, ebenso wie ihre Häufigkeit in der Palma, zumal auf den Gelenkenden der Metacarpalknochen, deckt sich damit, dass gerade diese Partie am meisten leichten traumatischen Reizen ausgesetzt ist. Dass aber der von der Verletzungsstelle aus die Entzündung hervorrufende Reiz gerade in der bestimmten Art wirkt, dass hier jene Form des entzündlichen Herdes entsteht, welche wir als Panaritium bezeichnen, daran ist, wie Hüter nachgewiesen hat, der anatomische Bau der Hautdecken an eben diesen Stellen Schuld. Das subcutane Gewebe der Volarfläche der Finger ist verhältnissmässig dick und der Verlauf seiner Bindegewebsfasern weicht darin von dem an der Dorsalseite ab, dass dieselben nicht parallel der Extremität verlaufen, sondern senkrecht vom Corp. papillare in die Tiefe gehen. Wenn nun ein entzündungsmachender Reiz von der Oberfläche der Haut aus in die mit Fettträubchen gefüllten Septa dieser kurzen starren Fasern hineingebracht wird, so bleibt der Entzündungsherd eben zunächst auf enge Grenzen beschränkt, gleich wie sich bei dem Furunkel, mit welchem ja das Panaritium die grösste Aehnlichkeit hat, die Entzündung innerhalb der Bindegewebshülle einer cutanen Drüse entwickelt. In Folge der Schwellung der Gewebe innerhalb des Entzündungsherdes und der die Bindegewebsfasern noch starrer machenden entzündlichen Infiltration eben dieser nächstumgebenden Fasern, kommt es zu hohem Druck innerhalb des Herdes. Dieser hohe Druck erklärt die so ausserordentlich heftigen Schmerzen, nicht minder als die zuweilen eintretenden Fieberbewegungen, und er führt als locale Leistung zu Abschneidung der Blutzufuhr und zu Necrose des innerhalb des Entzündungsherdes abgesperrten Gewebes. Diese Vorgänge sind zunächst local nur von geringer Schwellung begleitet. Wir betonten ja, dass die anatomische Construction des Subcutangewebes die Phlegmone nicht begünstige. Aber bald dehnt sich eine Phlegmone nach den Theilen aus, welche mehr durch ihren anatomischen Bau zur Verbreitung von entzündlichen Producten geneigt sind, es kommt zu einer bald mehr bald weniger ausgedehnten Schwellung auf dem Rücken des Fingers, am Rücken der Hand. Am ausgeprägtesten und frühesten zeigt sich diese dorsale Schwellung bei den typischen, meist von Schwielenverletzungen herrührenden Panaritien auf dem Caput metacarpi. Hier ist die Schwellung zwischen den Fingern und von da auf die Rückseite der Hand und die Rückseite der entsprechenden Finger wandernd so ausgeprägt, während

an der eigentlichen kranken Stelle noch so gut wie keine Schwellung vorhanden und der locale Berührungsschmerz auch zuweilen durch die dicke Schwiele nicht so auffallend erscheint, dass der Anfänger gar häufig den Sitz des Leidens an falscher Stelle sucht.

Ist nun der Verlauf ein gutartiger, so kommt es allmälig zu entzündlicher Verdünnung der Haut; schliesslich wird selbe durchbrochen, und meist schiesst dann in der Nähe der ergriffenen Stelle eine mit trübem Serum gefüllte Blase auf. Schneidet man diese an und nimmt die Epidermis fort, so findet man die nach dem Entzündungsherd hinführende kleine Fistel, aus welcher zuweilen ein gelb necrotischer Pfropf herausragt. Man erweitert die Oeffnung und zieht das abgestossene Gewebe daraus hervor, und nun kommt es rasch zur Ausheilung.

Wir sehen, der Verlauf des Leidens gleicht bis jetzt vollkommen dem eines Furunkels an anderer Stelle, wie ja auch an der Rückseite der Finger, besonders an den basalen Gliedern und auf der dorsalen Fläche der Hand öfter ganz typische Furunkel vorkommen. Was aber das Panaritium der Volarfläche zu dem eigentlich gefahrbringenden Leiden steigert, das liegt auch hier wieder wesentlich in der anatomischen Lage des Erkrankungsherdes. Wenn freilich von dem erkrankten Finger aus sich ein Erysipel entwickelt, so hat dies mit dem Sitz des Leidens keine besondere Beziehung, und ebenso kann allerwärts sonst auch eine Lymphangitis entstehen, wie dies zumal bei den durch specifisches Gift (Leichengift) hervorgerufenen Panaritien öfter der Fall zu sein pflegt. Im letzteren Falle — wir haben ihn schon erwähnt — entwickelt sich eine streifige, rasch über den Vorderarm zur cubitalen Drüse und zur Achsel sich verbreitende Röthe. Die Drüsen schwellen an, und bald sieht man bei einer Thrombose des Lymphgefässes stärkere Entzündung in der Peripherie des Gefässes, welche zu Eiterung führt, entstehen, bald kommt es zu einer Eiterung im Gebiet der Drüse, zum entzündlichen, infectiösen Bubo.

Allein diese Art der Diffusion des Processes ist nicht die gewöhnliche. Viel häufiger bricht der Herd in die Nachbargewebe durch, oder er inficirt dieselben so, dass sich an ihnen Eiterung entwickelt, welche günstigere Verbreitungsbahnen findet, als die am ursprünglichen Sitz der Entzündung. Sehr oft folgt dem Panaritium eine Tenosynovitis der entsprechenden Flexorsehnen, welche sich im günstigen Falle bis zur Basis der ersten Phalanx, im ungünstigen bis zum Handgelenk, ja über dasselbe hinaus, verbreiten kann (Panaritium tendinosum). Oder aber, zumal an der Nagelphalanx, verbreitet sich die necrosirende Entzündung über das Periost und bedingt eine rasche, entweder umschriebene oder die ganze Phalanx betreffende Necrose. Auch die Gelenke sind nicht selten dem secundären Ergriffenwerden unterworfen und von den verschiedenen Theilen aus, von der Sehnenscheide, dem Periost, den Gelenken, können secundär wieder die anderen ergriffen werden. In diesem Sinne darf man von einem Panaritium tendinosum reden, welches meist mit der Ausstossung eines necrotischen Sehnenstücks: dem Wurm, endigt, und in demselben Sinne ist das Panaritium osseum, das in der schliesslichen Phalangennecrose

seinen Abschluss findet, zu verstehen. In gleichem Sinne kann man auch von einem Panaritium articulare reden.

Wegen des Verlaufs der Entzündung innerhalb dieser secundären Bahnen verweisen wir auf das am geeigneten Ort über die Erkrankung der Sehnen, der Knochen und Gelenke Gesagte. Ebenso richtet sich auch die Prognose des Panaritiums nach diesen secundären Wanderungen desselben.

Doch kann auch, wie wir bereits bei der Besprechung der eitrigen Tendovaginitis und der Phalangennecrose besprachen, die Infection sofort von den tieferen Geweben aus ihre Wirksamkeit entfalten. Zumal nach Stichverletzungen, bei welchen das eindringende Instrument sofort die entzündungserregende Schädlichkeit bis in die Sehnenscheide, das Periost, das Gelenk beförderte, entwickelt sich eine primäre Erkrankung dieser Theile.

Kaum wird bei irgend einer der alltäglich vorkommenden und so häufig bei Vernachlässigung schlimme Folgen für den Betroffenen herbeiführenden Krankheiten therapeutisch so viel gesündigt, wie bei dem Panaritium. Die erste Sünde besteht in dem Unterlassen der frühzeitigen Incision. Wer unserer Entwickelung des Processes und seiner Folgen gefolgt ist, der muss ohne weiteres zugestehen, dass nur ein frühzeitig entspannender Schnitt die Leiden des Patienten, die heftigen Schmerzen abkürzen und die Verbreitung der Krankheit auf andere Gebiete abhalten wird.

Die Entspannung des Entzündungsherdes, die Befreiung von Schmerz und Fieber, kann so gut wie sicher jedesmal erreicht werden, wenn das Messer gehörig an Ort und Stelle eingesenkt wird. Freilich ist es im Anfang nicht leicht, jedesmal den geeigneten Ort, an welchem geschnitten werden soll, zu finden. Die Fluctuation ist an den für sich schon sehr elastischen Weichtheilen der Finger, besonders der Fingerspitze, sehr täuschend, auch ist zu der Zeit, zu welcher man schneiden will, noch durchaus kein grösserer Eiterherd zu erwarten. Die locale Schmerzhaftigkeit ist hier von ganz besonderem Werthe, man prüft dieselbe durch Aufsetzen des Fingernagels, eines Sondenknopfes oder dergl. mehr, und da, wo der Kranke nach öfterer Untersuchung am meisten Schmerz klagt, sticht man das Messer ein, bis ein Tröpfchen Eiter an der Klinge hervorquillt und spaltet dann noch etwa einen Centimeter weit die Gewebe. Freilich muss der Arzt, wenn er solche frühe Incisionen macht, manche Vorwürfe auf sich nehmen, er muss oft hören, dass er die Necrose des Knochens oder der Sehne durch Verletzung derselben veranlasst habe, denn nicht so wie die Entspannung der Gewebe, gelingt jedesmal sicher mit dem Schnitt die Abhaltung der Phlegmone von den vielgedachten Theilen. Der Eiterherd liegt dem Periost ganz nahe, hat dasselbe bereits inficirt, er hat bereits die Sehnenscheide zerstört, und nun kommt es selbstverständlich auch nach dem Schnitt zu den leidigen Folgen der bereits eingeleiteten Vorgänge. Aber in sehr vielen Fällen gelingt es doch, durch den Schnitt den Process in seinem ursprünglichen

Bereich begrenzt zu erhalten, und der Vorwurf, dass das Messer „den Wurm“ herbeigeführt habe, braucht Niemanden zu drücken.

An den Phalangen wird eine Längsincision geführt, während man in der Palma zuweilen besser quere Schnitte macht. Liegt der Eiterherd hier mehr nach hinten im Gebiet der Palmaraponeurose, so kommt man wohl einmal in Gefahr, eine Arterie zu verletzen. Den Hohlhandbogen können wir in der Hand bestimmen, wenn wir von den Hohlhandlinien die den Daumenballen umkreisende und die schräge Linie aufsuchen, welche die erstere am Metatarsus des Zeigefingers trifft, um mit ihr gemeinsam am Zeigefinger und der Hand zu endigen. In dem offenen Winkel dieser beiden Linien, in der Mitte der Hohlhand liegt der tiefe Bogen. Man müsste also diese Gegend bei tiefer Incision zu vermeiden suchen. Uebrigens hat die Incision in der Hohlhand allerwärts keine Gefahr, wenn man nur die Haut und Fascie mit dem Messer trennt und in der Tiefe zwischen die Weichtheile eine geschlossene Kornzange einbohrt. Dringt der Eiter neben derselben hervor, so öffnet man die Branchen, erweitert dadurch das Loch und zieht die Kornzange aus. Für eine Arterienverletzung müsste der Schnitt vergrössert und die Unterbindung des blutenden Gefässes gemacht werden. Nach der Incision sorgt man dafür, dass die Oeffnung bleibt, was bald durch öfteres Eingehen mit der Knopfsonde in die Oeffnung bald durch Einführung eines dünnen Drainröhrchens gelingt, man lässt einfach mit einem Ceratläppchen verbinden, oder eine kühle Bleiwassercompresse auflegen und ab und zu ein Handbad nehmen, noch besser aber applicirt man antiseptischen Verband.

Wir haben in der Göttinger Klinik innerhalb der letzten Jahre alle diese Processe antiseptisch behandelt und sind mit dieser Behandlung sehr zufrieden gewesen. Ganz besonders zu empfehlen ist das antiseptische Verfahren unter der Voraussetzung, dass man bereits eitrige Affection der Gelenke oder eine eitrige Tendovaginitis vor sich hat. Es wird in diesem Fall zunächst die Hand streng desinficirt, was um so mehr zu empfehlen ist, als ja nicht selten die angewandten Heilmittel, die Umschläge und Pflaster nicht von Fäulnissfermenten frei waren. Macht man die Eröffnung ohne Chloroform, so wird die Desinfection am schmerzlosesten ausgeführt dadurch, dass man zunächst die Oberfläche der Finger der Hand mit einem in Aether getauchten Baumwollenballen abreibt und darauf mit Chlorzinklösung (1 : 15) abwäscht. Dann wird die Sehnenscheide ergiebig eröffnet, da wo sich der Process bereits in den Schleimbeutel der Hand verbreitet hat, durch mehrfache Incisionen, und ebenso wenn gar an den Vorderarmmuskeln bereits Abscesse vorhanden sind. Die Oeffnungen in den Sehnenscheiden und in den Muskelinterstitien werden mit scharfen Haken klaffend erhalten und nun gründlich mit desinficirenden Flüssigkeiten zunächst mit schwächerer, dann mit starker (5procentiger) Carbolsäure ausgewaschen oder mit einem in Chlorzinklösung getauchten Watteballen abgewischt. Darauf folgt Drainage und ein Lister'scher Verband. Findet bei der Erneuerung des Verbandes noch starke Eiterung oder gar Entleerung putriden Eiters statt, so wird von neuem vor Application des Verbandes ausgewaschen, etwaige Senkungen werden eben-

falls eröffnet und in gleicher Weise behandelt. Auf diese Weise haben wir zuweilen mit 2—3 Verbänden die Ausheilung einer schweren Tendovaginitis ohne Necrose und mit Erhaltung der Beweglichkeit erzielt. Aber selbst wenn die Tendovaginitis bereits längere Zeit bestand, wenn sich Röhrenabscesse mit putrider Eiterung längs des Vorderarms ausgebildet haben, lässt sich durch antiseptisches Verfahren noch mancherlei erreichen. Auch hier handelt es sich zunächst — meist erst nachdem man um die Schwellung zu beseitigen einen bis zwei Tage suspendirt hat — um hinreichende Eröffnungen der Röhrenabscesse und Drainage, Einführung einer Anzahl kurzer Drainstückchen in die Abscessöffnungen. Dann werden die sämmtlichen Röhrenabscesse gründlich auf die oben beschriebene Weise desinficirt. Ein Lister'scher Verband kann in solchen Fällen nicht sofort angelegt werden. Wohl aber wirkt hier meist vortrefflich permanente Irrigation mit Salicylsäure. Der Arm wird suspendirt, ein Irrigator mit Schlauch und Hahn über dem Bett des Kranken aufgehängt und die Irrigatorspitze in die oberste Drainöffnung an der Hand, am Arm eingeführt. Der Hahn ist so gestellt, dass die Flüssigkeit nur tropfenweise eintritt, aber durch das ganze Röhrengebiet des Abscesses fliesst und sich aus den tiefer gelegenen Drains entleert. Nach einigen Tagen ist die Eiterung meist so wenig phlogogen geworden, oder sie hat auch ganz aufgehört und man kann nun bis zur Ausheilung einen Lister'schen Verband anlegen.

Die zweite Sünde, welche gerade von den Unterlassern einer frühzeitigen Incision so häufig begangen wird, ist die ausgedehnte Application warmer und besonders der im Volk so sehr in Ansehen stehenden Breiumschläge.

Nicht als ob wir leugnen wollten, dass die feuchte Wärme die „Reifung" des Uebels begünstige. Es ist ja gar nicht zu leugnen, dass nach der feuchten Wärme eine Erweiterung der Gefässe, eine vermehrte Stauung und eine ausgedehnte Auswanderung von Eiterkörperchen in der ganzen Umgebung des Herdes stattfindet, dass also die Erweichung und Verflüssigung der Gewebe nach der Haut begünstigt wird. Was wir aber hier nach der Hautseite hin wünschen, das können wir nach der Sehne, dem Periost hin nicht gleichzeitig verhüten. Wir behaupten entschieden, dass die fortgesetzte Application der feuchten Wärme die Diffusion des Processes, das Heraustreten desselben aus seinen Grenzen begünstigt, dass man mit ihr den Wurm, die Phalangennecrose herbeiführt. Aber die Anhänger der Wärme gehen dann noch weiter. Selbst wenn schliesslich Hautperforation an dem zur Verunstaltung geschwollenen blaurothen Finger eintritt, wenn sich mit dem Eiter die bereits necrotische Sehne aus der oder den kleinen Fistelöffnungen hervordrängt, wird der Breiumschlag weiter aufgelegt. So zieht man sich doch in der That die fortschreitende Phlegmone, die wandernde Necrose der Sehne, die Knochennecrose und die multiplen, bis zum Vorderarm sich verbreitenden Abscesse gross, und oft ist der Erfolg in Beziehung auf die Abschwellung der unförmlich geschwellten Theile sofort sichtlich, wenn man die Umschläge nur fortlässt. Wie man diese Folgezustände zu be-

handeln hat, das haben wir bereits des Genaueren auseinandergesetzt, allein wir wollen der Wichtigkeit der Sache halber doch nicht unterlassen, hier noch einmal auf die ausgezeichneten Wirkungen der Volkmann'schen Verticalsuspension (siehe §. 112.) gerade bei solchen vernachlässigten Fällen, für die, welche nicht das soeben von mir geschilderte antiseptische Verfahren anwenden wollen oder können, hinzuweisen. Nur einige Stunden genügen oft, die blaurothe ödematöse Schwellung des Gliedes mit den heftigen, den Kranken unsäglich quälenden Schmerzen verschwinden zu machen. Dann bleibt bald nur das locale Leiden der Sehnenscheide, des Knochens zu behandeln und die Krankheit durch Extraction der Knochen- und Sehnennecrose zu beseitigen.

C. Bewegungsstörungen der Hand und der Finger in Folge von entzündlicher Contractur. Neurogene Contractur durch Paralyse. Umschriebene Spasmen der Handmuskeln (Schreibkrampf etc.)

§. 130. Verbände, welche eine langdauernde Ruhigstellung der Hand nöthig machen, bewirken zuweilen nicht unerhebliche Contracturen in der Stellung, in welcher der Verband lag. Die Gelenke werden steif, die Sehnen gleiten nicht mehr in ihren Scheiden, gehen partielle Synechien ein. Am schlimmsten steht es, wenn der Verband bei gestreckter Stellung der Finger anlag. Weit leichter gelingt es, aus der übrigens auch fast immer indicirten Mittelstellung heraus durch active und passive Bewegung, durch Electricität, durch forcirte Streckung und Beugung der einzelnen Gelenke in Chloroformnarcose, die Bewegung und Beweglichkeit wieder herzustellen, und meist ist dazu viel Geduld von Seiten des Arztes, viel guter Wille von Seiten des Patienten nöthig. (Siehe §. 124.)

Viel schlimmer ist die Contracturstellung, welche zum guten Glück nicht häufig eintritt, nachdem bei Vorderarmfractur zu feste Verbände angelegt worden waren. Nachdem der Verband weggelassen wurde, stellt sich die blauroth geschwollene, ödematöse und schmerzhafte Hand in starre Flexion und Ulnarflexion. Ebenso werden die Finger in krallenartiger Weise flectirt. Diese Flexionscontractur, welcher man den Namen der Greifenklaue beigelegt, scheint wesentlich durch eine in Folge des heftigen Druckes eintretende Myositis zu entstehen (Volkmann), doch ist pathologisch-anatomisch noch nicht sichergestellt, wie viel eine durch Druck herbeigeführte Neuritis dazu thut. Die Prognose dieser Contractur ist nicht gut. Doch habe ich eine Anzahl von Resultaten erlangt dadurch, dass ich die klauenartig gekrümmten Finger in Chloroformnarcose und zwar in verschiedenen Sitzungen streckte und sie mit einfachem Verband, einer volaren Schiene mit Polster unter Hand und Finger gestreckt erhielt. Häufiger Wechsel der Stellung, active und passive Bewegungen halfen das Resultat erhalten und auch verbessern. Bei Kindern kann ich demnach diese Methode warm empfehlen ehe man sich entschliesst, jede Therapie aufzugeben oder Amputationen vorzunehmen, um den Menschen wenigstens von den Schmerzen, von den Geschwüren, die durch Einbohren der extrem-flectirten Nagelglieder in die Beugefläche entstanden waren, zu befreien.

Oft kommt es zu entzündlichen Contracturen in den einzelnen Phalangengelenken nach den verschiedenen entzündlichen Störungen, welche wir betrachtet haben. Bei der im Ganzen misslichen Prognose dieser Contracturen und Ankylosen muss man, wie wir bereits mehrfach betont haben, während der Behandlung des entzündlichen Processes stets darauf sehen, dass die Finger in mässig flectirter Stellung durch den Verband fixirt werden, da ein gerad steifer Finger für den Besitzer nur eine Last ist. Die verschiedenen Contracturstellungen können hier entweder arthrogene oder myo-respect. tendinogene sein. Von mancher Seite ist für die eitrige Gelenkentzündung der Finger die Resection in der Eiterungsperiode empfohlen worden, in der Absicht, einen functionell brauchbaren Finger zu erhalten (Hüter). Ist die Sehnenscheide noch nicht ergriffen, so soll hier bei rascher Ausheilung die Function ziemlich vollkommen erhalten bleiben. Wir wissen noch zu wenig, was aus solchen resecirten Fingern schliesslich wird, um darüber ein unbedingtes Urtheil abgeben zu können. Die späten Resectionen bei Ankylose haben immer eine höchst zweifelhafte Prognose, da meist in der Sehnenscheide entzündliche Vorgänge zur Synechie geführt haben und somit die Beweglichkeitsprognose doch eine dubiöse ist. Trotzdem wird man für manche Patienten als extremes Mittel die Operation versuchen müssen, wenn es eben nur möglich ist, mit einem beweglichen Finger den Kranken seiner Beschäftigung zu erhalten. Die einfachen Contracturen im Gelenk können durch passive und active Bewegung, auch wohl zunächst durch brisement forcé behandelt werden. Ich ziehe die letztere Methode der Behandlung im Allgemeinen vor. Sie hat mir schon oft etwas geleistet wo die andren fehlschlugen. Oefter empfiehlt sich mehr die Behandlung durch Maschinen. Zur Streckung flectirter Finger ist in jüngster Zeit der elastische Zug bei einer von Schönborn angegebenen Maschine in sehr zweckmässiger Weise benutzt worden.

Eine eigenthümliche Form der Bewegungsstörung wurde zuweilen in den Phalangengelenken gesehen und unter dem Namen der federnden Finger (doigt à ressort) beschrieben (Notha, Nélaton, Busch, Menzel, Berger). Die willkürliche Bewegung des Fingers geht schwer von Statten — plötzlich schnappt der Finger, wenn er bis zu einem gewissen Grade gestreckt oder gebeugt wurde, ein wie ein Taschenmesser. Pitha glaubt, durch einen Gelenkfremdkörper die Erscheinung erklären zu können. Ich sah dasselbe bei einer Zehenphalanx, und hier musste man die eigenthümliche Erscheinung, welche sich auch noch nach Amputation der schmerzhaften Zehe an dem Bänderpräparat erkennen liess, dadurch erklären, dass eine ungleiche Erhabenheit auf dem überknorpelten Theil der Grundphalanx gerade in einer bestimmten Stellung die Seitenbänder sehr gespannt erhielt. Bei einem gewissen Grad von Flexion oder Extension kamen die Gelenkflächen so in Berührung, dass diese prominirende Stelle nicht mehr den Hauptdruck auszuhalten hatte. In dem Moment traf mit Erschlaffung der Bänder das eigenthümliche Schnappen ein. Neuerdings haben Menzel und Berger Beobachtungen über federnde Fingern mitgetheilt. Sie suchen die Ursache der Erscheinung in Verdickungen mit gleichzeitigen Veränderungen der Sehnenscheide. Das Schnellen (Menzel) tritt ein, wenn der Knopf der Sehne durch die verengerte Stelle hindurchgleitet. Eine Behandlung dieser Störung hat bis jetzt noch wenig geleistet. Bewegung und Massiren, wie Voigt empfiehlt, wären zu versuchen. Noch wichtiger aber erscheint die Empfehlung, wenn durch das Leiden erhebliche Beschwerden bereitet werden, das Gelenk unter antiseptischen Cautelen einzuschneiden, das Hinderniss aufzusuchen und womöglich zu beseitigen.

Ganz schlimm steht es bei einem Theil der tendinogenen Contracturen. Wenn die Strecksehne zu Grunde ging, so stellt sich der Finger in zunehmende Contractur nach der Flexionsseite, er folgt der Beugesehne, ohne dass wir im Stande sind, dieser Contractur entgegenzuarbeiten, es sei denn, dass man einen elastischen Zug anbrächte, welcher den Zug der Extensorsehne nachahmte. Derartige Apparate sind für Paralyse der Extensorsehne mehrfach construirt worden und sie ersetzen hier, wenn auch in unvollkommener Weise die fehlende Wirkung der Sehne (Delacroix, Duchenne, siehe Abbildungen bei Volkmann, Pitha Billroth, 2. Bd. 2. Abth. 2. Lief. pag. 808, 809). Ist die Flexorsehne necrotisch ausgestossen, so hat man kaum Aussicht auf irgend eine, wenn auch nur durch einen Apparat zu erreichende Correctur. Aber auch selbst wenn die Sehnen nach einer suppurativen Tendovaginitis erhalten blieben, treten meist so erhebliche Verwachsungen ein, dass die Therapie nichts erreicht. Dass man durch rechtzeitige antiseptische Behandlung die Prognose der eitrigen Sehnenscheidenentzündung auch in dieser Richtung sehr bessern kann, haben wir oben bereits erwähnt.

Ob überhaupt noch eine Sehne und eine wenn auch minimale Muskelaction vorhanden ist, zu constatiren, hält nicht immer ganz leicht, denn die Angabe, dass bei Vorhandensein von Sehnen die Finger sich wieder flectiren lassen, wenn sie ad maximum gestreckt werden, liefert keinen sicheren Beweis. Derselbe ist nur dann erbracht, wenn mit der contracten Hand in der That noch leichte Streck- und Beugebewegungen gemacht werden können. Sind überhaupt die Sehnen zu Grunde gegangen, so hat man für gewöhnlich in einem solchen Falle keinen Grund, die Hand zu strecken, da die Streckung das Glied nicht gebrauchsfähiger macht. Aber selbst wenn man positiv erweisen kann, dass noch Sehnen vorhanden sind, resp. dass die Verwachsung derselben an ihrer Scheide die Hemmung der Bewegung bewirkt, oder dass nach einem Defect die Retraction, die Verkürzung der Sehne die Contractur unterhält, sind die Aussichten für die Heilung sehr geringe. Hier wird man für gewöhnlich nur auf dem Wege der gewaltsamen oder allmäligen Streckung und auf dem Wege der passiven Bewegungen versuchen, die Bewegung der Sehne wieder frei zu machen, sie von ihren Adhärenzen zu lösen, die defecte Sehne durch Dehnung ihrer Muskelbäuche zu verlängern.

Die Tenotomie der Beugesehnen kämpft einerseits mit einer Reihe von operativen Schwierigkeiten, mit der Möglichkeit der gleichzeitigen Verletzung der Gefässe und Nerven der Hand, und auf der anderen Seite sind ihre Chancen ganz ausserordentlich geringe. Entweder hat die Operation bei adhärenter, erheblich verkürzter Sehne keinen Erfolg, oder es lässt sich nach der Tenotomie zwar der entsprechende Finger strecken, aber die Sehne kann nicht in brauchbarer Weise verwachsen, da sich die Enden zu sehr retrahiren und überhaupt nicht wieder zur Verwachsung kommen. Somit würde also aus der flectirt contracten eine Contractur in gerader Stellung werden können. Nur in einem Falle ist die Behandlung der contracten Hand auch dann, wenn sie keine functionellen Resultate verspricht, erlaubt und geboten. Es kommt nämlich vor, dass die Finger mit ihren Nägeln sich in Folge der starren Contractur mehr und mehr in das Fleisch der Palma manus hineingraben, und dass in Folge davon die allerheftigsten Schmerzanfälle eintreten. Zur Cur solcher Fälle ist selbstverständlich jedes Mittel und zwar zunächst auch die milderen, die Anwendung der Orthopädie und sodann die Tenotomie erlaubt.

Zuweilen gelingt es dagegen, die Flexionscontractur eines Fingers, welche in Folge der Durchschneidung einer Strecksehne desselben zu Stande kam, durch Wiederaufsuchen der retrahirten Sehnenenden, durch Anfrischen und Nähen derselben in der oben §. 98. beschriebenen Art zu heben. Es giebt eine Anzahl solcher Fälle (Velpeau, M. A. Petit u. A.), bei welchen die Heilung gelang und

der contract gelähmte Finger wieder brauchbar wurde. Selbstverständlich muss der Finger während der Heilung so bandagirt werden, dass die Sehne entspannt wird.

Myogene Contracturen treten zuweilen ein durch entzündliche Vorgänge in der Muskulatur des Vorderarms. Die Greifenklaue haben wir oben, als wahrscheinlich hierher gehörig, erwähnt. Ich sah kürzlich einen Fall von Flexionscontractur der Hand und Finger, welcher sich bei einem Neugeborenen in Folge von Zerreissung der Flexoren beim Lösen der Arme während des Geburtsactes entwickelt hatte. Man wird auch hier versuchen müssen, eine allmälige Dehnung der Narbe während der Heilung zu erzielen, indem man durch einen Schienenapparat, durch einen Gypsverband u. s. w. Hand und Finger in einer Stellung fixirt, welche der fehlerhaften Contracturstellung entgegengesetzt ist.

Die Sehnendurchschneidungen haben auch in solchen Fällen bis jetzt keinen rechten Boden gewinnen können, doch sind Versuche bei desolaten Verhältnissen nicht unbedingt zu verwerfen. Den Flexor profundus würde man bei Retractionscontractur des Muskelbauchs am unteren Theil des Mittelgliedes etwa 4 Mm. von der Gelenkfalte, aber nicht bis auf den Knochen, den Sublimis (das Zeichen für seine alleinige Retraction ist fehlende Flexion des Nagelgliedes gegen das Mittelglied) auf dem Köpfchen des Metacarpus durchschneiden (Dubrueil).

Zuweilen bleibt nur eine Amputation möglich, um die bei der Arbeit störenden Finger zu entfernen. Doch sollte man wohl immer zunächst den Versuch einer queren Durchschneidung der Sehnen oder Muskelbäuche am Vorderarm mit Schonung der Gefässe und Nerven nach breitem Querschnitt durch die Haut bei Blutleere machen (Listerverband).

Erwähnen wollen wir hier noch der als Klumphand bezeichneten congenitalen Verkrümmung des Handgelenks. Hüter fasst dieselbe in analoger Art wie die Klumpfussstellung am Fusse auf, als pathologische Ausprägung der fötalen Stellung der Hand in Flexion und ulnarer Abduction. Die Therapie wäre demnach in der gleichen Weise wie beim Fuss durch Herstellung von Dorsal- und Radialflexion in einem Verband zu leiten.

§. 131. Wir müssen hier noch kurz der verhältnissmässig häufigen neurogenen Contracturen der Hand gedenken und zwar besonders derer, welche durch isolirte Paralyse eines der drei grossen Nerven der Hand entstehen.

Lähmungen sämmtlicher Nerven kommen sowohl bei Erwachsenen, als auch bei Kindern vor, bei letzteren in Folge von sogenannter essentieller Kinderlähmung. Haben sämmtliche Nerven ihre Thätigkeit verloren, so tritt Beugecontractur der Hand ein.

Diese Contracturen sind von geringerem Interesse, als die nach Verletzung isolirter Nerven eintretenden. Wir haben die Medianusverletzung bereits besprochen und verweisen darauf (§. 99). Für die Bewegungen der Finger sind die Lähmungen des Radialis und Ulnaris von höherer Bedeutung. Erstere tritt besonders nach isolirter Verletzung des Nerven, wie nach Bleiintoxication und nach einem Druck ein, den der Nerv beim Schlafen im Sitzen erleidet, indem derselbe, während der Kopf vom Arm gestützt worden war, in der Mitte des Oberarmes gegen die Lehne des Stuhls gedrückt wurde (Hüter). Die Lähmung ist eine wesentlich extenso-

rische, da der Radialis die Streckmuskeln der Hand und der Finger innervirt. Bezeichnend für die Störung der Thätigkeit des Nerven ist, dass Hand und Finger in Flexionsstellung kommen. Auch die Abduction des Daumens wird durch die Radialislähmung unmöglich. Doch ist Streckung in den beiden vorderen Fingergelenken möglich, da die Musc. interossei, welche die Streckung dieser Glieder besorgen, von dem Nerv. volaris des Ulnaris innervirt werden. Zur Vervollständigung der Diagnose dient die Sensibilitätsprüfung. Das Gefühl ist aufgehoben auf dem Dorsum, entsprechend dem Handrücken, dem Daumen und den Grundphalangen des Zeigefingers wie der Daumenseite des Mittelfingers; auf der Vola ist der Daumenballen vom Radialis besorgt.

Meist tritt Besserung resp. Heilung spontan oder nach Einwirkung von Electricität u. s. w. ein; sollte die Paralyse constant bleiben, so muss durch geeigneten, die Stellung der Hand sichernden Verband der extremen Flexionscontractur vorgebeugt werden.

Auch der Ulnaris ist isolirter Verletzung ausgesetzt, und zwar am Ellbogen in seiner Grube zwischen Epicondyl. intern. und Olecran. ebensowohl, wie unten in der Nähe der Hand.

Da der Nerv durch die Interossei die Grundphalangen flectirt und er auch die Ab- und Adduction der Finger möglich macht und die beiden Vorderphalangen streckt, so ist durch die Verletzung oder Lähmung des Nerven die Bildung einer Faust nur sehr unvollkommen möglich, und die Streckung kann nur an der Grundphalanx, nicht an den Vorderphalangen ausgeführt werden. Hüter bezeichnet, falls die Stellung entsprechend der Paralyse der gedachten Muskeln permanent wird, die Hand als „Greifenklaue", indem die forcirte Streckstellung der Grundphalanx mit Beugestellung der Endphalangen einer Haltung, welche mit den gekrallten Stellung der Zehen bei Raubvögeln verglichen werden kann, entspricht. Wir haben die Greifenklaue mit Volkmann als eine in Folge von Myositis auftretende Flexionscontractur aufgefasst. Die Sensibilität bei ulnarer Lähmung ist am 4. und 5. Finger aufgehoben. Bei einem Theil dieser nervösen Contracturen ist durch Operation, (Nervennaht, Nervendehnung) etwas zu erreichen, meist aber auch dann noch mit nachfolgender Anwendung von Electricität, in anderen Fällen muss die Electricität allein das Beste leisten.

§. 132. Es giebt eine Anzahl von feineren complicirteren Verrichtungen der menschlichen Hand, zu deren Ausübung die gleichzeitige Thätigkeit einer ganzen Reihe von Muskeln nöthig ist. Das zweckmässige Zusammenarbeiten dieser Muskeln muss durch lange Mühe ganz allmälig erlernt, es muss durch Erfahrung festgestellt werden, in welcher Art die einzelnen Muskeln ohne allzu grosse, ermüdende Anstrengung eingreifen können. Schliesslich geschieht dann die Verrichtung selbst allerdings in einer Weise automatisch, gleichsam ohne directe Einwirkung des Willens, dass man bestimmt worden ist, im Centralorgan Coordinationsapparate zur Sammlung der einzelnen Willensimpulse anzunehmen. Nur wenn diese Apparate intact sind, geht die Leistung ohne Störung vor sich. Die Verrichtungen, welche wir hier im Auge haben, sind vor Allem das Schreiben (Schreibekrampf), aber auch das Nähen (Schneiderkrampf), Clavierspielen, Violinspielen u. a. m. Störungen in den gedachten Verrichtungen kommen nun vor, ohne dass etwa nothwendig die Einzelleistung der Muskeln für einfachere gröbere Verrichtungen gestört zu sein brauchte. Nur die complicirtere Verrichtung, die Coordination ist gestört (coordinatorische Beschäftigungsneurosen, Benedict).

Wir setzen diese Erklärung voran, weil nicht etwa jede Störung im Act des Schreibens hierher zu rechnen ist. Gar mancher Mensch kann plötzlich die Feder nicht mehr führen, weil eine Paralyse der oberen Extremität, von centraler Störung ausgehend, sich zunächst so geltend macht.

Aber selbst wenn wir diese Formen mit gröberen anatomischen Veränderungen in den Centralorganen ausscheiden, bleiben noch sehr differente Dinge übrig, welche man unter dem Namen des Schreibekrampfs zusammengefasst hat, welche bald durch Störungen im Gebiet des obengedachten Coordinationsapparates, bald im Gebiet des Leitungsapparates, oder in der Peripherie, in der Erkrankung einzelner Nerven und Muskeln ihren Grund haben, und welche sich im Wesentlichen bald mehr als Krampf, bald als Paralyse kenntlich machen. Benedict stellt zu diesen beiden Formen noch die tremorartige Form auf.

Characteristisch für die Krankheit ist, dass die betreffenden Bewegungsstörungen sich nur bei der entsprechenden Verrichtung geltend machen, im Anfang erst nach längerer Ausübung derselben, später, früher oder intensiver. Dann stellen sich zuweilen in der That krampfhafte Störungen einzelner Muskeln, einer Muskelgruppe ein, es kommen zuckende Bewegungen einzelner Finger, besonders des Daumens, des Zeigefingers, und dadurch wird zunächst nur die Schrift durch Einschieben von unmotivirten Haken und Strichen gestört. Zuweilen findet plötzliche Streckung statt, die Feder fällt hin oder krampfhafte Abduction, Opposition des Daumens, ein anderes Mal Krallstellung der Finger, welche gegen die Feder angedrückt werden, dann kommen auch Spasmen des Vorderarms, welche pro- und supinatorische Bewegungen herbeiführen, oder des Oberarms vor. Zuweilen tritt Zittern der Hand ein. Der Kranke sucht die verschiedenen Krampfformen zunächst noch durch alle möglichen Stellungen der Hand, durch Unterstützen derselben mit der linken zu unterdrücken, aber schliesslich können nur noch einige Worte geschrieben werden, dann folgen ungleiche Striche in der verschiedensten Form, und die Möglichkeit zu schreiben hört überhaupt auf. Diesen Fällen gegenüber giebt es solche, bei welchen der Versuch zu schreiben eine zunehmende schmerzhafte Ermüdung in Hand und Vorderarm herbeiführt, so dass dieselben schliesslich gar nicht mehr gebraucht werden können. Das Ermüdungsgefühl bleibt öfter auf die Beuge- oder Streckseite oder auch auf die Ulnarseite beschränkt. Diese Form haben wir als die paralytische bezeichnet. Die Paralyse erstreckt sich aber nur auf die combinirte Thätigkeit beim Schreibact, nicht auf die Wirkung der einzelnen Muskeln.

Pathologisch-anatomisch wissen wir über den Schreibkrampf nichts und ebenso unklar ist fast stets die Aetiologie. Menschen, welche von den gedachten Störungen befallen werden, treiben bald das Schreiben als Geschäft, aber in anderen Fällen kann man gar nicht etwa die angestrengte einseitige Schreibthätigkeit beschuldigen, denn das Leiden betrifft auch zuweilen solche, welche nur wenig schreiben. Gar oft sind es aber Menschen aus nervösen Familien, und selbst nervös, und anderweitige nervöse Störungen, locale Hyperaesthesien, Anaesthesien treten gleichzeitig auf. Männer sind begreiflicherweise öfter befallen, da sie mehr schreiben, und doch am häufigsten solche, welche sehr viel schrieben (Kaufleute, Bureaubeamte etc.). Nur selten liessen sich Neuritiden oder traumatische Einwirkungen auf Nerven und Muskeln (Fremdkörper etc.) als ursächliche Momente nachweisen. Ungeeignetes Handwerkszeug, Papier und Feder mag das Eintreten des Leidens begünstigen.

Ob es sich bei dem fraglichen Leiden um eine primäre Schwächung bestimmter Muskeln und consecutiven Krampf der Antagonisten oder um gesteigerte Erregbarkeit und grosse Erschöpfbarkeit der Coordinationsapparate handelt, darüber wissen wir vorläufig noch nichts, wohl aber ist uns leider nur zu bekannt die fast immer schlechte Prognose der Krankheit. Selbst Menschen, welche die Energie besitzen, das Schreiben mit der linken Hand zu lernen, wurden häufig auch an dieser von demselben Leiden befallen. Im Anfange ist die Prognose noch am günstigsten, wenn man den Leidenden auf längere Zeit vom Schreibtisch entfernen kann. Müssen die Menschen schreiben, so versucht man passende, leicht zu handhabende Halter für die Feder, dicke Halter von Kork oder auch besondere kleine Maschinchen. Falls der Daumen zumal betheiligt ist, fixirt man die Feder in eine Metallplatte, welche zwei Ringe hat, um den Zeige- und Mittelfinger durchzustecken, so dass der Daumen ganz ausser Tähtigkeit gesetzt wird. Man hat auch die Feder durch einen Kork gesteckt. Zuweilen soll es helfen, wenn man das Handgelenk fest mit Heftpflaster umwickelt (Tuppert). Neben der Abstinenz vom Schreiben leistet eine Cur gegen die Nervosität — mässige Kaltwassercur, Gebirgsreise u. s. w. zuweilen gute Dienste. Am meisten ist von Electricität zu erwarten. Erb empfiehlt wesentlich den galvanischen Strom, doch ist über die Methode der Anwendung noch keine Sicherheit erzielt. Erb empfiehlt, die Halswirbelsäule mit aufsteigenden stabilen und labilen Strömen und gleichzeitig peripher am Arm die vorwiegend befallenen Muskel- und Nervengebiete zu galvanisiren. Auch das längere Tragen eines einfachen galvanischen Elements am Arm war zuweilen vortheilhaft. Dass die sämmtlichen Nervina, Strychnin etc. reichlich gebraucht worden sind, ist begreiflich. Viel Gutes ist ihnen nicht nachzurühmen.

Ebensowenig ist die Tenotomie für gewöhnlich von Erfolg begleitet, wenn auch Stromeyer durch Tenotomie des Flexor pollicis eine Heilung erreichte. Dieffenbach, Langenbeck haben ohne Erfolg operirt, und auch der Pitha'sche Erfolg in einem Falle war vorübergehend.

Näheres über die Krankheit findet man in den Hand- und Lehrbüchern über Nervenkrankheiten (Erb, Rosenthal, Hasse u. A.).

D. Geschwülste der Hand und Finger. Krankheiten der Nägel.

§. 133. Am häufigsten kommen an der Haut der Hand Warzen zur Entwickelung. Die Thatsache, dass sie gerade an der unbedeckt getragenen Hand sich so häufig entwickeln, spricht entschieden für ihre Entstehung durch einen localen äusseren Reiz. Welcher Art aber dieser Reiz ist, warum zuweilen plötzlich die kleinen Geschwülstchen in enormer Zahl emporschiessen und dann auch wohl ebenso plötzlich, ohne dass man einen äusseren Anlass dazu wüsste, verschwinden, dafür fehlt uns bis jetzt eine Erklärung. Besonders lästig ist ihre Entwickelung an der Greiffläche der Finger oder gar unter dem Nagelrand. Hier zumal hat man Ursache, ihre Entfernung zu wünschen, welche ja auch sonst öfter aus Schönheitsrücksichten verlangt wird. Man entfernt sie durch Aetzmittel, Chromsäure, Salpetersäure, Kal. caustic., oder man schneidet sie tief aus.

Oft verschwinden Warzen, wenn man längere Zeit den Theil der Haut, an welchem sie wachsen, bedeckt tragen lässt, durch einen Handschuh, einen Däumling. Auch längere Zeit fortgesetztes Einwickeln mit Heftpflaster bringt sie öfter zum Verschwinden.

Im Sonstigen sind Neoplasmen der Haut gerade nicht häufig. Zu erwähnen wäre hier das Vorkommen von Elephantiasis an der Hand und dem Arm. Angiome und cavernöse Geschwülste sind wohl noch am häufigsten anzutreffen. Cavernöse Angiome entwickeln sich zuweilen bei ältern Personen an der Gefühlsfläche der Finger und zwar öfter multipel. Bei Kindern sieht man zuweilen solche und einfache Angiome in Verbindung mit Fetthypertrophie. Die beiden Formen können in der Regel durch Exstirpation entfernt werden. Die sich auf den Vorderarm erstreckenden Gefässgeschwülste haben wir bereits an geeigneter Stelle besprochen. Nur an einer Stelle ist ein malignes Neoplasma öfter zu beobachten, der Hautkrebs entwickelt sich besonders bei älteren Männern von der Haut des Handrückens und zieht allmälig die tiefen Theile in den Bereich der Erkrankung.

Ueber eine Geschwulst, welche zwar nicht sehr häufig an der Hand und den Fingern vorkommt, aber für den Fall, dass sie sich dort entwickelt, recht eigenthümliche Symptome zeigt und leicht mit anderen Geschwülsten resp. entzündlichen Processen verwechselt werden kann, hat kürzlich Ranke auf Grund von Beobachtungen der Hallenser Klinik berichtet. Wir meinen das Lipom, welches auf der volaren Seite der Hand und der Finger entsteht. In Beziehung auf das Vorkommen dieser Geschwulst in der Hohlhand verweist Ranke auf Trélat's Mittheilungen darüber. Hier schliesst sie sich in ihren späteren Stadien in der Richtung des Wachsthums ganz an die Flexorsehnenscheide an. Kennt man daher nicht die Entwickelungsgeschichte des Tumors — das Lipom entwickelt sich langsam aus einem kleinen Knötchen — so wird derselbe leicht mit den Zwergsackhygromen verwechselt werden können; denn es findet sich Fluctuation und zuweilen auch ein eigenthüm-

liches, dem Crepitiren der sich aneinander bewegenden Reiskörper ähnliches Knirschen. Die Exstirpation gelang immer leicht von einem kleinen Schnitt aus.

Auch an den Fingern schliessen sich die Geschwülstchen meist dem die Sehnenscheide direct umgebenden Bindegewebe an und erscheinen zunächst als kleine harte Knötchen, welche unter Umständen mit Schleimbeuteln (Ganglien) verwechselt werden. Bald verbreiten sie sich dem Verlauf der Sehne entsprechend und da sie das Gefühl der Fluctuation nicht selten vortäuschen, auch zuweilen crepitiren, so kann man sie leicht mit Hygromen der Sehnenscheiden verwechseln. In späterer Zeit breitet sich die Geschwulst über die Grenzen der Sehnenscheide aus. Bei der Diagnose in der ersten Zeit kommt hauptsächlich der Schleimbeutel in Betracht, welcher sich ebenso wie das Lipom gern an Stellen entwickelt, welche häufigem Druck ausgesetzt sind. In zweifelhaften Fällen muss Punction oder Incision unter antiseptischen Cautelen Auskunft geben. Für die Exstirpation ist wichtig, dass diese Geschwülste mit der Umgebung nur sehr locker verbunden sind und dass sie zwar auf der Sehnenscheide sitzen, aber nicht in dieselbe hineinragen. Auch sie können von einem kleinen Schnitt aus entfernt werden.

Abgesehen von diesen Geschwülsten geben die Sehnenscheiden wohl zu hygromatöser Erkrankung und dem Fungus, aber nur selten die Ausgangspunkte für Fibrome, Sarcome u. s. w. ab. Der Fungus, die granulirende Sehnenscheidenentzündung, welche wir schon oben berührten, kann sehr grosse diagnostische Schwierigkeiten machen, zumal wenn er isolirt in einer der Fingersehnen vorkommt. Er bildet sehr elastische, pseudofluctuirende Geschwülste im Gebiet der Sehnenscheide. Zuweilen auch ist die Sehne von einem fibrösen Tumor umwachsen, welcher in grosser Menge miliare Tuberkel enthält. Auch Riesenzellensarcome habe ich wiederholt innerhalb der Sehnen der Finger gesehen.

Oefter sieht man Geschwülste, welche sich vom Periost oder vom Knochen selbst an den Metacarpalknochen oder den Phalangen entwickeln. In der Häufigkeit stehen sich hier wohl die periostalen und Myeloidsarcome mit den Enchondromen gleich. Auch Fibroide werden in der Casuistik erwähnt, bald von der Sehnenscheide, bald vom Periost oder Knochen ausgehend.

Die Sarcome haben meist einen acuten Verlauf und es handelt sich bei ihrer Behandlung fast immer um ausgedehnte, die ganze Geschwulst sammt dem Knochen entfernende Amputationen. Fibrome kann man unter Umständen eher von dem Glied abtrennen, einfache Exstirpation vornehmen. Auch die meist sehr chronisch verlaufenden, in früher Jugend entstehenden Enchondrome, welche sich durch ihre runde, knollige Form, die Verschiebbarkeit der Haut über die Geschwulst ihre Härte auszeichnen, können zuweilen ohne Amputation entfernt werden. Auf jeden Fall sollte man sie nicht zu lange wachsen lassen, da sich tödtliche Metastasen von ihnen aus entwickeln können. Eine Anzahl von Beobachtungen (Parisot, Bach u. A.) sprechen dafür, dass nur die grossen centralen Enchondrome sammt dem entsprechenden Extremitätentheil entfernt werden müssen, während man sowohl an den Matacarpalknochen als an den Phalangen durch Abtragung der Geschwulst, durch Aushöhlung des Knochens bis auf eine dünne Schicht der Corticalis, ohne weitere Cauterisation dauernde Heiluug erreichen kann.

Das Carcinom muss je nach seiner Ausdehnung breit im Gesunden exstirpirt, oder wenn solches wegen Verbreitung in die Tiefe nicht mehr möglich, der entsprechende Gliedtheil mit entfernt werden.

§. 134. An den Nägeln haben wir bereits des nach einer Contusion entstehenden Blutergusses und wie man die Folgen eines solchen Ergusses durch Aufschaben des Nagels beseitigt, erwähnt. Oefter ist es auch nothwendig, dass man bei einer den Nagel treffenden Verletzung Theile desselben, welche wie Fremdkörper in die Wunde hineinstehen, resecirt oder unter Umständen den ganzen Nagel entfernt. Als Fremdkörper wirkt zuweilen auch der eine Seitenrand des Nagels, indem er, gleich wie bei den Zehen noch besprochen wird, den seitlichen Falz des Nagels wund reibt. Der ins Fleisch wachsende Nagel (Incarnatio unguis) kommt freilich an der oberen Extremität sehr viel seltener vor, und was das beste, er wird meist viel leichter beseitigt. Man schneidet den Seitenrand des Nagels durch einen etwas schief auf die Längsachse gerichteten Schnitt bis hinter die wunde Stelle fort. Dabei muss man sich hüten, dass man nicht an dem hinteren Ende des Schnittes eine Ecke stehen lässt, weil diese sonst für sich nach dem Hautfalz und in denselben hineinwachsen kann.

Entzündliche Processe hinter dem Nagel (Panaritium subunguale) resultiren meist aus leichten Verletzungen, aus unter den Nagel eingedrungenen Fremdkörpern. Sie pflegen sehr schmerzhaft zu sein und können zu vollständiger Ablösung des Nagels und Vereiterung des Nagelbettes, ja zu Phalangennecrose führen, wenn man dem Eiter nicht rechtzeitig Luft schafft. Oft genügt es, den freien Rand des Nagels wegzuschneiden und dann die Epidermis zu incidiren. In anderen Fällen muss man durch schichtweises Abtragen des Horns von der Nagelfläche aus dem durchscheinenden Eiterherd eine Oeffnung bahnen.

Auch nach solchen kleinen Abscesschen kommt es zuweilen zu langdauernder Eiterung und Granulationsbildung an dem abgelösten Nagelrand, welche erst verschwindet, nachdem der als Fremdkörper wirkende Nageltheil resecirt wurde.

Eine nur selten zur Beobachtung kommende Krankheit ist die unter dem Namen der Onychia maligna (ulcerations du contour des ongles [Delpech], „Onglade") bekannte Ulceration des Nagelbettes.

Offenbar sind unter diesem Namen verschiedene Ulcerationsprocesse in der Umgebung des Nagels beschrieben worden. Soweit man aus den verschiedenen Beschreibungen der Krankheit ersieht, muss man wohl zunächst die Fälle von Syphilis an den Fingern, welche auf den Nagel übergehen, ausscheiden (Vanzetti). Die Krankheit ist besonders im jugendlichen Alter beobachtet worden, und entwickelt sich bald spontan, bald nach einem Trauma, bald bei scrophulösen, in anderen Fällen aber auch bei anscheinend sonst gesunden Kindern, und es blieb öfter vollkommen unklar, warum nach einer Quetschung, Zerreissung des Nagels eine Ulceration entstand, welche absolut keine Heilungstendenz zeigt.

In den Fällen von spontaner Entwickelung der Ulceration sollen derselben langdauernde Schmerzen an dem Nagelglied des Fingers vorausgehen, bis sich zunächst eine Entzündung mit Röthe und Geschwulst, zumal an der hinteren Nagelfalte und dann meist auch von hier aus ein Geschwür entwickelt, welches unter dem Nagel, ihn ablösend, nach den Seitenrändern fortschreitet, zuweilen nur bis zur Lunula, aber öfter zur Wurzel. Das Ulcus sieht theilweis fungös, theilweis necrotisch aus, hat harte, ulcerirte, speckige Ränder und entzündete Umgebung. Der dünne Eiter stinkt oft abscheulich. Dabei schwillt allmälig die Spitze des Fingers kolbig an und das Geschwür bleibt nun stationär, unbeeinflusst von inneren und

äusseren Heilmitteln. Der Nagel kann schwinden oder lang bleiben und weiter wachsen, dann aber meist in schadhafter Form und Richtung. Ausgezeichnet ist der ganze Process durch die Neigung zu Blutung und excessive Empfindlichkeit. Da die Krankheit von sehr langer Dauer sein kann, so ist es begreiflich, dass bei Kindern das Glied abmagert, ja sogar in der Entwickelung zurückbleibt. Doch bleibt der Process stets auf die Nagelphalanx beschränkt.

Von der Behandlung sind innere Mittel als nutzlos auszuschliessen. Die exacte Entfernung sämmtlicher Nagelreste wird von verschiedenen Chirurgen, darunter auch von Pitha, als das Hauptmittel bezeichnet, wenn es fehl schlägt, Exstirpation der ganzen kranken Hautfläche sammt den Nagelresten. In renitenten Fällen soll dazu noch cauterisirt werden. Vanzetti reichte mit milderen Mitteln überall aus. Er rühmt die Application des schon von Moerlore empfohlenen Plumbum nitricum, welches man, nachdem der Nagel bis zur Wurzel entfernt wurde, als Pulver auf die ulceröse Fläche aufstreut. Rasches Verschwinden des Schmerzes und Bildung guter Granulation unter dem Schorf mit Neubildung eines relativ guten Nagels; sollen die Vortheile dieses wenig schmerzhaften Verfahrens sein, und einmalige Application soll fast stets genügen, im anderen Falle muss die Anwendung wiederholt werden. Für die meisten dieser Formen von chronischer Ulceration am Nagelrand ist die Anwendung eines modificirt antiseptischen Verfahrens indicirt, welches die augenblicklich vorhandenen Infectionsstoffe entfernt und das Hinzutreten anderweitiger abhält. Abwaschen mit stärkerer Carbolsäure mit Chlorzinklösung, umwickeln von Listergaze oder einer mehrfachen Schicht von Borlint, Aufstreuen von Jodoform (Vogt), entweder direct auf die Ulceration, oder nach Auskratzen derselben auf die wunden Stellen und Einwickeln des Fingers mit Heftpflaster, das sind die Mittel, mit welchen man die grosse Mehrzahl dieser sehr störenden Leiden rückgängig machen kann.

Von neoplastischen Processen erwähnen wir nur die auch an den Fingernägeln zuweilen vorkommende Entartung zu einem Hauthorn. Auch die Exostosis sub ungue wurde zuweilen beobachtet und in gleicher Art entfernt, wie an den Zehen.

In Beziehung auf die atrophischen und hypertrophischen Zustände der Nägel (Psoriasis, Onychogryphosis, Onychomykosis etc.) verweisen wir auf die dermatologischen Hand- und Lehrbücher. Vogt hat dieselben a. a. O. p. 26 ff. abgehandelt.

E. Operationen an Hand und Fingern.

§. 135. Wir haben bei der Besprechung der Verletzungen und entzündlichen Processe an der Hand überall die Nothwendigkeit betont, mit jedem Stück der Hand sparsam zu verfahren, und nur in den Fällen zu amputiren, in welchen auch mit Zugrundelegung der besprochenen günstigen Prognose der Verletzungen gar nicht zu erwarten ist, dass aus einem entsprechenden Theile des Gliedes noch etwas werden könnte. So kommt es, dass trotz der vielfachen Erkrankungen der Hand die Indication zu einer regulären Amputation nur selten besteht. Im Allgemeinen haben wir im Laufe dieser Besprechung, soweit dies überhaupt thunlich ist, die Indicationen aufgestellt. Am wenigsten sparsam soll man sein bei bösartigen Neubildungen.

Bei der Frage um die Wahl zwischen Exarticulation und Amputation der Mittelhand entscheidet man sich in der Regel für die letztere Operation, denn die Exarticulation ist wegen der ungleich zackigen Form der Gelenklinie schwierig, und bietet dazu noch die Gefahr einer Vereiterung der Handwurzel; müssen also die Metacarpi entfernt werden, so nimmt man meist lieber gleich die Handwurzel mit fort, man exarticulirt im Handgelenk.

Man amputirt im Metacarpus meist mit Lappenschnitten, und

zwar entweder mit einfachen Lappen aus der Vola oder dem Dorsum, besser mit einem kurzen Dorsal- und längeren Volarlappen.

Man bildet zunächst die kleinen Dorsallappen durch Führung je eines Längsschnittes, dessen Beginn am Zeigefinger auf der radialen und am kleinen Finger auf der ulnaren Seite da liegt, wo die Knochen entfernt werden sollen. Die etwa 2—3 Ctm. langen Schnitte werden an ihren vorderen Enden durch einen dorsalen Hautschnitt verbunden, der Hautlappen zurückpräparirt. Sodann bildet man in gleicher Art einen etwas längeren Hohlhandlappen. Darauf werden durch Trennung des Periostes und Durchschneidung der Muscul. interossei die Knochen säggerecht gemacht und die Durchtrennung derselben mit der Säge vom Mittelhandknochen, als dem bei Lage der Hand auf der Vola höchsten, begonnen und dann das Sägeblatt abwechselnd nach der Ulnar- und nach der Radialseite gesenkt.

Will man zwei Metacarpi amputiren, so bildet man, falls es die beiden inneren sind, am Besten zur Deckung je zwei Lappen von dem Rücken und der Vola, indem man von einem Längsschnitt zwischen beiden Fingern, welcher bis zu den beiden Capitulis verläuft, je einen Schnitt am oberen und unteren Ende senkrecht über den zu amputirenden Metacarpalknochen hinaus bis zu dem angrenzenden führt. Durch einen solchen ISchnitt gewinnt man zwei Lappen mit seitlicher Basis, welche in gleicher Art auch in der Vola gebildet werden.

Will man die beiden nach aussen gelegenen Metacarpi, also den 4. und 5. oder den 2. und 3. exarticuliren, so wird der Längsschnitt auf der äusseren Seite, also beim Ring- und kleinen Finger, auf der ulnaren Seite des Metacarpus des kleinen Fingers, beim 3. und 4. auf der Radialseite des Zeigefingermetacarpus geführt. Von da verlaufen dann senkrechte Schnitte an beiden Enden des Schnittes, zwei in der Vola, zwei auf dem Dorsum. Es werden also so zwei Lappen, einer vom Dorsum, einer von der Vola gebildet, welche man von ihrer Unterlage ablöst.

Will man einen Mittelhandknochen allein amputiren, so ist auch hier die Wahl der Methode wieder verschieden, je nachdem es sich um einen zwischen den Mittelhandknochen (3 und 4) oder um einen freien (2., 4.) handelt. Im ersteren Falle bildet man meist zwei seitliche Lappen durch Führung je eines YSchnittes auf dem Dorsum und in der Vola.

Das Ende des gabelförmigen Schnittes, welcher zuerst auf dem Dorsum geführt wird, liegt da, wo man amputiren will, die Gabel umgreift den zu entfernenden Finger. Nachdem dieser Schnitt auf dem Dorsum gemacht wurde, wird der gleiche Längsschnitt auf den entsprechenden Metacarpus in der Vola geführt und auch seine Gabel umgreift den Finger und geht in der Commissur in den Gabelschnitt des dorsalen hinein. Dann löst man die Weichtheile auf beiden Seiten vom Knochen, indem man die gesunden Finger abzieht und das Messer hart an dem kranken Knochen im Zwischenknochenraum bis zu der Absägungsstelle führt. Die Abtragung des Knochens geschieht mit einer schmalen Säge, Stichsäge oder mit der Knochenzange.

Bei den aussenliegenden Knochen führt man am einfachsten einen ovalären Schnitt, indem man einen Längschnitt auf dem radialen Rand des Zeigefingers, dem ulnaren des 5. da beginnt, wo man absägen will, diesen bis etwa in der Gegend des Gelenks (Metacarpophal.) verlaufen lässt und dann zunächst einen bogenförmigen Schnitt von da aus über den Rücken des Gelenks nach der Commissur, darauf einen zweiten über die Volarfläche nach derselben Seite führt. Das Oval sieht aber mit seiner Oeffnung nach aussen.

Ebensowohl, wie man die Exarticulation sämmtlicher Metacarpi, wie schon oben bemerkt, womöglich vermeidet, exarticulirt man auch nicht gern einzelne Metacarpi, vor Allem nicht gern die mittleren, da die Wundfläche bei den starken Basaltheilen derselben eine grosse und ungeschickte wird und Eiterung der Handwurzelgelenke leicht nachfolgt. Am besten ist noch die Operation im Metacarpocarpalgelenk des Daumens, indem das Gelenk nicht mit den übrigen communicirt, und auch die isolirte Exarticulation im Metacarpocarpalgelenk des kleinen Fingers bietet bessere Chancen.

Bei beiden Gelenken führt man, wenn irgend möglich, einen Ovalärschnitt mit seitlich gestelltem Oval. Am Daumen beginnt man einen Längsschnitt etwa 1 Ctm. vor der Spina radii und führt denselben auf der radialen Dorsalseite des Daumens bis etwa zur Mitte des Metacarpus, von wo aus er sich gabelförmig theilt über den Rücken und die Volarseite des Matacarpophalangealgelenks in einem Bogen die Commissur nahe dem Daumen trifft. Darauf ergreift man den Daumen und schält mit dem Messer sämmtliche Weichtheile von dem Metacarpus los, schliesslich eröffnet man das Gelenk mit dem Multangulum in dem oberen Ende der Wunde und löst den Metacarpus vollends aus.

Zu unterbinden ist möglicherweise der tiefe Ast der Radialarterie.

Man kann auch einen Lappen aus dem Thenar bilden; jedoch ist die Methode weniger zweckmässig, weil sich der Lappen leicht retrahirt. Man zieht den Daumen stark ab, setzt dann ein Messer auf der Commissur nahe an dem Daumen auf und durchschneidet die sämmtlichen Weichtheile, Haut und Muskeln zwischen Zeigefinger und Daumen bis zum Gelenk. Dann eröffnet man das Gelenk von der Ulnarseite, also von dem Schnitt aus, macht den Kopf des Metacarpus frei und setzt das Messer hinter, zwischen ihn und die Weichtheile an der radialen Seite, an und schneidet so, das Instrument gegen sich ziehend, einen Lappen aus dem Thenar, den Metacarpus und Finger zugleich entfernend. Der Lappen wird an die Wundfläche, welche auf der radialen Seite des Zeigefingers entstand, angenäht.

Die Exarticulationen im Metacarpocarpalgelenk des kleinen Fingers werden nach derselben Methode ausgeführt.

Für den Zeigefinger, wie für die beiden mittleren Finger ist, wenn man die Operation überhaupt trotz der angeführten Bedenken ausführen will, ein Ovalärschnitt mit Oeffnung des Ovals nach dem Dorsum die am wenigsten verletzende Methode.

Man hat auch zuweilen die Exarticulation sämmtlicher vier Metacarpophalangealgelenke ausgeführt. Meist ist jedoch dann die Amputation in den Metacarpalknochen vorzuziehen, da die Wunde einfacher ist und weniger Weichtheile zur Bedeckung braucht. Die be-

sagte Exarticulation lässt sich mit einem Cirkelschnitt machen, mit welchem man zuerst in der Beugefalte der Vola die Haut durchtrennt. Die Weichtheile werden zurückpräparirt, dann die Gelenke eröffnet und schliesslich wird der Cirkelschnitt am Dorsum in derselben Höhe geführt. Besser ist der Lappenschnitt, und zwar bildet man entweder einen Doppellappen, indem man nach geführtem Cirkelschnitt am Radialrand des Zeigefingers und am Ulnarrand des kleinen einen Seitenschnitt macht, oder man bildet einen wesentlich volaren Lappen, wobei zuerst auf dem Dorsum einige Millimeter vor den Gelenken ein Querschnitt geführt, dann die Strecksehnen und sämmtliche Gelenke eingeschnitten, durchtrennt werden. Nun trennt man mit einem langen Messer die Haut von der Volarseite der Phalangen bis über die Beugefalte hinaus. Der volare Lappen wird mit dem dorsalen Schnitt vernäht.

§. 136. Bei den Amputationen der Finger lässt man sich meist in Beziehung auf die Entscheidung der Frage, ob der Finger oder das Glied im Knochen oder im Gelenk zu entfernen sei, dadurch bestimmen, dass man möglichst viel erhält. Oft führt man hier auch die Schnitte in nicht vollständig gesunden, infiltrirten Geweben und verzichtet auf Primärheilung. Besonders gern amputirt man, wenn es möglich ist, an der ersten Phalanx, da die Eröffnung des Metacarpophalangealgelenks immer eine schwerere Verletzung und ungünstigere Wundform giebt.

Selbstverständlich kann man bei diesen Operationen bald mit Cirkel-, bald mit Lappenschnitt das Material da nehmen, wo es vorhanden ist. Hat man die Wahl, so zieht man meist einen volaren Lappen vor, da sich die Volarhaut am besten zur Bedeckung des Stumpfes eignet und die Narbe auf den Rücken des Fingers zu liegen kommt. Man führt einen Halbzirkelschnitt, welcher zugleich die Sehne trennt, auf dem Dorsum und schneidet von den Enden desselben einen volaren bogenförmigen, hinlänglich langen Lappen aus. Dann wird das Periost an der Trennungsstelle getrennt und der Knochen am besten mit einer Knochenzange oder mit einer feiner Säge entfernt.

Will man einen Finger im Metacarpophalangealgelenk exarticuliren, so verrichtet man diese Operation meist mit dem Ovalärschnitt. Derselbe ist mit seiner Oeffnung dorsalwärts gerichtet. Der Längsschnitt beginnt etwa 1 Ctm. hinter dem Gelenk und theilt sich auf demselben gabelförmig im Bogen nach beiden Commissuren. Ein Schnitt durch die Beugefalte verbindet diese beiden. Dann folgt bei starker Flexion Trennung der Dorsalsehne und des Gelenks, schliesslich bei gestrecktem Finger Trennung der Flexorsehnen.

Man kann auch, wenn man mehr Platz nöthig hat, zwei Y-Schnitte, einen auf dem Dorsum, einen in der Vola führen. Dieselben vereinigen sich an den Commissuren und man gewinnt so zwei seitliche Lappen, oder man kann besonders am Zeige-, kleinen Finger, und Daumen, je einen Lappen von dem Dorsum und der Vola bilden.

Auch für die Exarticulation eines Interphalangealgelenks kann man selbstverständlich, wie bei der Amputation, alle möglichen Lappen bilden oder einen Cirkelschnitt führen. Das beste Material und

die beste Lage der Narbe wird gewonnen bei einem volaren Lappen. Zu gleicher Zeit hat die Methode den Vortheil, dass sie sehr rasch ausführbar ist.

Man setzt das Messer senkrecht auf die Längsachse des flectirten Fingers, bei der dritten Phalanx zwei Linien nach der Peripherie von dem Ende der Beugefalte, bei der zweiten in der Verlängerung der Beugefalte und durchtrennt sofort Haut, Sehne und Gelenk. Ist man auf der volaren Seite des Gelenks angelangt, so legt man das Messer hinter den Knochen der zu entfernenden Phalanx, parallel demselben, an und schneidet so von innen nach aussen einen Lappen von genügender Länge aus der Volarseite aus, welcher durch einige Näthe an der Halbcirkelfläche fixirt wird.

§. 137. Von Resectionen kommt an der Mittelhand höchstens die Diaphysenresection in Frage. Enchondrome in seltenen Fällen, Caries oder Verletzung geben die Indication dazu. Man schont dabei, wenn irgend möglich, die Carpalverbindung des Knochens. Im sonstigen ist die Operation einfach genug. Ein Längsschnitt auf der Rückseite des Knochens mit Schonung der Dorsalsehnen, welche seitlich verzogen werden, trennt das Periost. Kann dasselbe erhalten werden, so wird es mit dem Elevatorium abgehoben. Ist Schonung desselben nicht möglich, so operirt man besser, wenn man zunächst das nach der Handwurzel hin zu lösende Ende trennt. Ist es irgend möglich, so lässt man hier die Carpalgelenkverbindung stehen und trennt vor derselben mit der Knochenzange oder mit der Stichsäge, dann hebt man den Knochen heraus, löst seine Verbindungen ringsum und exarticulirt schliesslich im Phalangengelenk oder lässt, wenn es möglich ist, auch hier das Gelenk stehen. Am meisten Aussicht hat die Operation am Metacarpus des Daumens. Bei der Nachbehandlung thut man gut, die Hand so zu legen oder zu hängen, dass das Secret aus der dorsalen Wunde gut abfliesst.

Wir haben schon bemerkt, dass wir noch nicht wissen, wie viel bei der Resection der Phalangengelenke herauskommt, ob man dabei auf ein mobiles Gelenk rechnen darf, oder ob, wie es aus einer Anzahl von mitgetheilten Fällen und aus einigen von mir operirten hervorzugehen scheint, meist Ankylose eintritt. Letzterer Umstand würde die Resectionen verbieten, welche in der Idee gemacht werden, bei Ankylose einen beweglichen Finger zu erzielen. Hüter scheint übrigens mehrfach bewegliche Gelenke bei seinen Operirten gesehen zu haben.

Man führt zur Resection der Fingergelenke einen Schnitt, welcher vor allem die Sehnen, Nerven und Gefässe schont. Derselbe liegt auf der Dorsalseite des Gelenks, zwischen der Dorsalsehne und dem Seitenrand des Fingers. Von hier aus trennt man mit dem Elevatorium und mit Messer und Pincette alle am Knochen haftenden Weichtheile, Sehne Periost und Synovialis von den Gelenkenden los. Treten nun die Gelenkenden aus der Wunde heraus, so entfernt man je nach Umständen entweder nur den Kopf der Phalanx, des Metacarpalknochens, oder auch den Pfannentheil. Wenn der eine Theil nicht erkrankt ist, so

soll man denselben schonen. Man gebraucht auch hier wieder zum Abtrennen meist eine Knochenscheere.

Die Operation ist besonders am Daumen und Zeigefinger, und zwar insbesondere bei Erkrankung der Grundphalangealgelenke derselben indicirt. Die Nachbehandlung besteht in Immobilisirung durch einen entsprechenden Verband und Fixation des Fingers an dem Nebenfinger. Will man Beweglichkeit, so muss schon in der dritten Woche mit Bewegungen begonnen werden. Ist dies nicht der Fall, dann sorgt man bald für Fixation in der gewünschten Flexionsstellung.

Die sämmtlichen Operationen an Hand und Finger werden zweckmässig unter antiseptischen Cautelen gemacht und man applicirt nach der Operation einen antiseptischen Verband. Für die Hand besteht derselbe am sichersten wohl aus dem wirklichen Listerverband, während man die kleinen Wunden an den Fingern mit ihrer geringen Secretion, auch in den modificirten Verbänden mit Salicylwatte, Carboljute u. dgl. oder in einem Borlintverband, welcher mit Heftpflaster fixirt ist, behandeln kann.

Die chirurgischen Krankheiten der unteren Extremität.

I. Das Becken.

A. Verletzungen.

1. Die Verletzungen des Beckenringes. (Fracturen, Diastasen, Luxationen.)

§. 1. Mit wenigen Ausnahmen sind die den knöchernen Beckenring betreffenden Verletzungen das Resultat einer schweren, das Becken direct treffenden Gewalt. Sie haben eine gewisse Analogie mit den Verletzungen des Brustkorbes, der knöchernen Kapsel des Schädels, indem nicht sowohl die Knochenläsion als solche, sondern die gleichzeitige, mehr weniger bedeutende Verletzung der innerhalb des Beckens gelegenen Weichtheile ihre klinische Bedeutung bestimmt.

Es hat insofern wenig Werth, den einzelnen Beckenknochen für sich in Beziehung auf das Stattfinden von Fractur zu betrachten, obwohl wir auch in dieser Richtung die nothwendigen Bemerkungen einschieben werden. Localisirte Verletzungen in ähnlicher Art wie das Loch im Schädeldach, sind am Becken seltene Ereignisse. Die wirklich schweren Verletzungen erreignen sich durch Compression des Beckenringes (Rose) im Ganzen, und für sie ist es gerade charakteristisch, das das Becken nicht an einer, sondern an mehreren und im Ganzen recht typischen Stellen häufig in nahezu ganz symmetrischer Form einbricht*).

Auf Grund einer Anzahl von schweren Beckenverletzungen, welche mir vorliegen, glaube ich annehmen zu dürfen, dass in den meisten Fällen, als Folge einer comprimirenden Gewalt in der Richtung von vorn nach hinten, bei welcher die Angriffspunkte vorn die Symphysengegend, hinten das Kreuzbein sind, ziemlich bestimmte Fracturen des vorderen Theiles vom Ring und meist auch ganz typische am hinteren Segment eintreten. Am häufigsten bricht kurz gesagt vorn die median gelegene Knochenumrandung beider Foramina ovalia ein und die einzelnen Knochenstücke dislociren sich mehr oder weniger nach innen. Somit finden sich annähernd symmetrische Brüche, entsprechend den Horizontalästen der Schambeine, meist ziemlich nahe dem Tuberc. ileopectin (siehe Fig. 27.). Zu diesen Fracturen gesellen sich ebenfalls symmetrische an den absteigenden Schambeinästen in der Nähe ihrer Verbindung mit den aufsteigenden Sitzbeinästen. Dass es sich so verhalten muss, ist ja auch leicht einzusehen. Der Druck auf die vordere Beckenumrandung

*) Malgaigne beschreibt diese Fracturen als „doppelte Verticalfracturen des Becken", freilich in von der hier gegebenen ziemlich abweichender Weise.

Fig. 26.

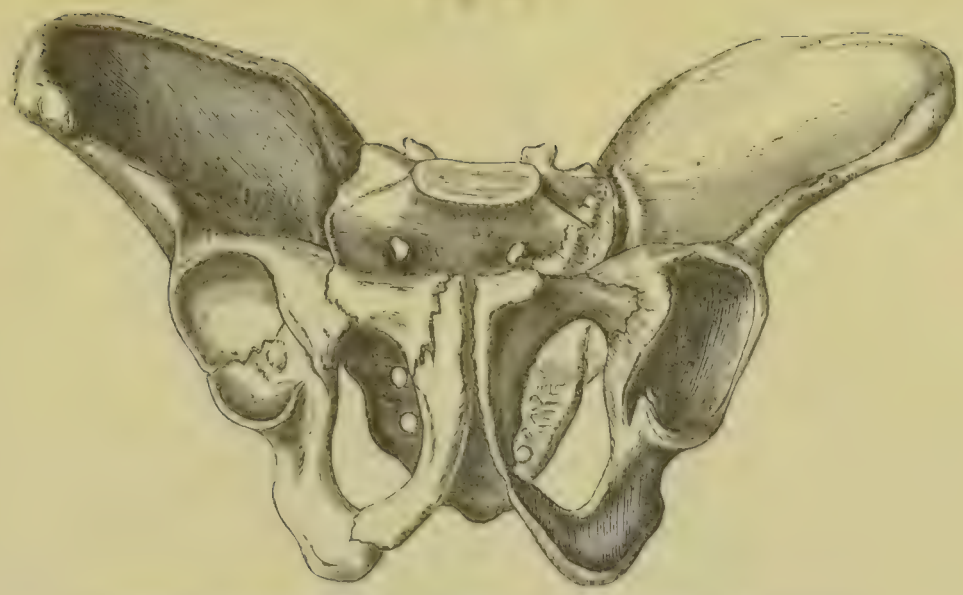

Typische Beckenringfractur. (Doppelte Verticalfractur, Malgeigne.)

biegt dieselbe ein, bis die Kraft den Elasticitätscoefficienten der dünnen biegsamen Knochen überschreitet. Dann brechen sie an den verhältnissmässig dünnsten, sich den starken Partien des Knochens anschliessenden Stellen ein. Zuweilen sieht man bei solch symmetrischer Fractur als Zeichen, dass die Knochen eingebogen waren, auf einer Seite nur eine vollkommene Fractur.

Bei den meisten der fraglichen symmetrischen Fracturen, welche mir im Präparat vorliegen, beschränkt sich die Verletzung am hinteren Theil des Beckenrings auf eine Seite. Die Trennung des Zusammenhangs liegt hier, wenn nicht in der Synchondrose — das seltnere Verhalten — so meist in der Nähe der Synchondrose. An dem nahe der Synchondrose auf der vorderen Seite gelegenen Theil des Kreuzbeins findet sich ein öfter mit mässiger Zertrümmerung und Compression der Spongiosa verbundener Knochenbruch, welcher sich fortsetzt von da in die Foramina sacralia, hier als Fissur endend, also keine Dislocation herbeiführend. Offenbar ist durch den von vorn nach hinten wirkenden Druck der an der Lin. innominata gelegene Theil des Darmbeins in das angrenzende Knochengewebe des Kreuzbeins hineingedrängt worden und hat dasselbe zertrümmert. Steigert sich dieser Druck noch mehr, so wird das Kreuzbein in der Richtung von einer zur andern Seite comprimirt und an der schwächsten Stelle, an der Verbindung zwischen den Foram. sacralia, eingeknickt, es entsteht hier meist eine Fissur. Zu dem gedachten Zertrümmerungsbruch auf der vorderen Seite gesellt sich aber gern ein Rissbruch hinten am Darmbein, indem der Compression der Synchondrose vorn ein Auseinanderstehen auf der Hinterseite entspricht. Dabei werden die entsprechenden Bänder gespannt und reissen Stücke von wandelbarer Grösse, entsprechend den hinteren Theilen des Darmbeinkammes und der Spina, ab.

Wenn wir als Regel bezeichneten, dass der vordere Bruch durch den dünnsten Theil des Horizontalastes vom Schambein verlief, so wollen wir die verschiedenen Abweichungen nicht verschweigen. Zunächst nähert er sich zuweilen der Symphysis oss. pubis auf einer oder auf beiden Seiten und nicht selten wird er doppelt, d. h. es bricht ein ganzes Stück des Horizontalastes für sich heraus. Die bedeutendste und ziemlich häufige Abweichung ist die, dass die Fractur in das Hüftgelenk hineingeht, indem der Schambeintheil des Gelenks mehr weniger nahe der knorpeligen Verbindung mit Sitz und Darmbein herausbricht. Ich sah dies Verhältniss bei einem jugendlichen Individuum, bei welchem die drei Knochen genau aus ihrer Verbindung gelöst wurden. In diesen Fällen schliesst sich gern an den Spaltbruch der Pfanne eine Fractur in das Darmbein an, welche in das Foramen ischiadicum hineinläuft. Besonders bei einseitigen Brüchen des vorderen Beckenrings scheint die Pfanne öfter auseinandergesprengt zu werden, während gleichzeitig der Ramus descendens pubis einbricht, und man gewinnt den Eindruck, dass die fracturirende

Gewalt, vielleicht vom Trochanter aus, so auf den Schenkelkopf wirkte, dass derselbe die Pfanne sprengte und dabei den unteren Begrenzungsring, den Ramus descendens pubis, zerbrach. (Siehe Figur 27).

Fig. 27.

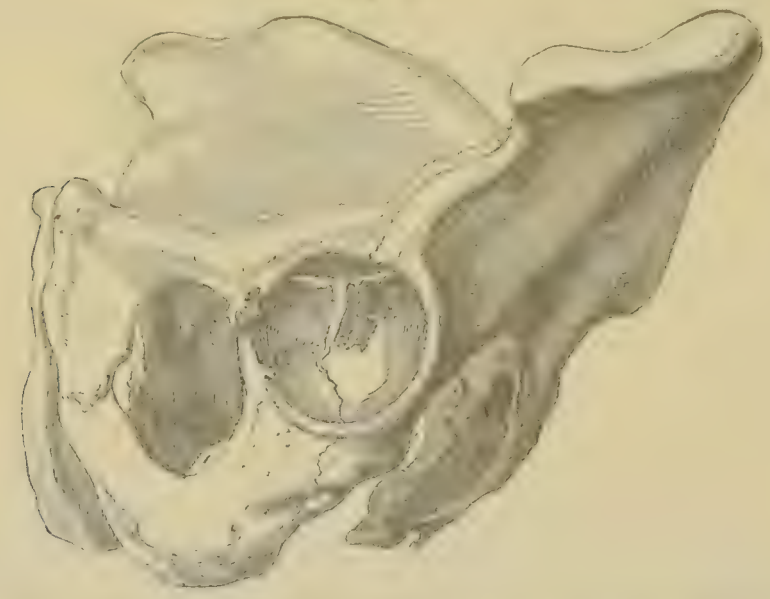

Einseitige Fractur des Beckenrings in das Hüftgelenk, zum Theil durch Callus geheilt.

Mit dieser Schilderung sind übrigens noch nicht alle Verhältnisse der multiplen Fracturen erschöpft, und besonders das Darmbein zeigt mannigfache Abweichungen, indem einzelne Theile desselben bald mehr in senkrechter, bald in horizontaler Richtung herausbrechen. Die hier zur Einwirkung kommenden Gewalten sind ja oft complicirterer Art, so dass es sich leicht begreift, wenn zuweilen sich an den prominirenden Theilen der Darmbeinschaufeln noch gleichsam selbstständige Abbrüche ereignen.

Den eben beschriebenen multiplen Brüchen des Beckenrings gegenüber sind die isolirten Fracturen einzelner Theile des Beckens von viel geringerer Bedeutung.

Beginnen wir zunächst beim Kreuzbein, so ereignet sich hier zuweilen bei einem Sturz auf den hinteren unteren Theil desselben eine quere Fractur mit Einknickung des unteren Theils nach innen. Dabei kann das Steissbein noch isolirt nach innen luxirt sein. Mehrere Fracturen liegen mir in der gedachten Art vor, welche durch knöchernen Callus geheilt sind. Der Bruch scheint mit Vorliebe durch die dritten Foramina hindurchzugehen. Die Dislocation wird meist nicht beseitigt.

Auch das Sitzbein hat man öfter bei einem Fall auf das Tuber ischii, wie es schien, isolirt, abbrechen sehen. Ein derartiger Fall wird von Devalz berichtet. Auch Malgaigne hat bereits mehrere beschrieben. Häufiger war die isolirte Absprengung des Tuber ischii die Folge einer Schussverletzung (Robert). Baum theilte mir einen derartigen Fall mit, in welchem das abgesprengte Stück pseudarthrotisch blieb. Ein Stoss oder ein Schlag, welcher den Darmbeinkamm trifft, kann grössere oder kleinere Stücke desselben, ebenso wie die Spina anterior superior, den Kamm mit einem grösseren oder kleineren Stück der Schaufel abtrennen. Man hat Fälle erzählt, bei welchen derartig abgebrochene Stücke von den sich an sie inserirenden Muskeln ganz beträchtlich, besonders in störender Weise nach oben dislocirt wurden (Sanson).

§. 2. Die sogenannten Luxationen des Beckens, d. h. die Lösung der Symphysis oss. pub. wie der Symphys. sacro-iliacae, betrachten wir zugleich mit den Fracturen, da sie denselben als Continuitätstrennungen im Beckenring an Verbindungen, welche keinerlei Art von Bewegung haben, doch näher stehen, als den eigentlichen Luxationen.

Beobachtet hat man Trennung in allen den gedachten Verbindungen und Malgaigne beschreibt die Luxationen:

1. der Schambeinsymphyse, 2. der Symphysis sacro-iliacae, 3. dieser beiden Symphysen miteinander: der sogenannten Luxation des Darmbeins, 4. der beiden Symphyses sacro-iliacae oder des Heiligenbeines, 5. der drei Symphysen, 6. des Steissbeins.

Streng genommen muss man wohl scheiden die einfache Sprengung einer oder mehrer Verbindungen mit mehr weniger Klaffen derselben, die Diastase, und die vollständige Lösung eines oder mehrerer Knochen mit Verschiebung in ihrer Verbindung. Nur die letzteren Fälle müsste man als eigentliche Luxation bezeichnen.

Gehen wir zunächst von den einfacheren Formen der Symphysensprengung, der Diastase aus, so sind dieselben beobachtet worden als Folge einer Gewalt, welche von innen nach aussen wirkend bald und am häufigsten die Schambeinsymphyse, bald auch die Synchondrosis sacroiliaca auseinandersprengte. Bei der Geburt eines verhältnissmässig zu grossen Kopfes drängt sich derselbe in Folge kräftiger Weheneinwirkung oder durch kräftigen Zug mit der Zange in das Becken hinein und soll meist im Eingang desselben, zuweilen auch vor dem Austritt, die öfter pathologisch veränderten Verbindungen auseinandertrennen.

Aber auch eine Gewalt, welche von aussen angreift, soll die Symphysis pubis sprengen können. Bald waren gewaltsame Bewegungen, welche rasch die Beine in extreme Abduction brachten (Tenon bei Malgaigne), bald ein Fall auf die Symphyse bei gespreizten Beinen, wis das Aufsetzen des Reiters auf den Sattel beim Bocken des Pferdes (ebendaselbst) die Ursachen, wodurch die Verletzung herbeigeführt wurde. Bei starker Diastase lassen sich diese Verletzungen ebensowenig wie die Sprengung der Symphys. sacro-iliaca denken ohne Fractur, oder ohne dass sie zusammen vorkämen, und in der That sprechen auch die Beobachtungen für diese Annahme. Selbstverständlich gehört zum Zustandekommen der Diastase die Ruptur des entsprechenden Bandapparates. In einer Anzahl von Fällen reissen jedoch die Bänder nicht etwa in der Mitte zwischen ihren Insertionspunkten, sondern sie reissen entsprechend der einen Insertionsstelle ein bald nur sehr beschränktes, bald weiter ausgedehntes Gebiet des Knochens aus, es entsteht ein sogenannter Rissbruch.

Verschiebungen eines Darmbeins gegen die Symphys. oss. pubis und das Kreuzbein, die sogenannte Luxation des Darmbeins, wurde in in der Richtung nach oben, bald gleichzeitig nach vorn, bald nach hinten in einer Anzahl von Fällen beobachtet. Meist sind anderweitige Verletzungen des Beckens mit der Luxation verbunden und Malgaigne konnte nur einen uncomplicirten Fall aufzählen (Parmentier). In der letzten Zeit sind eine weitere Reihe von Fällen, bald solche, welche durch Autopsie erwiesen wurden (Demme), bald durch entsprechende Hülfleistung reducirte und geheilte mitgetheilt worden (Salleron). Diese Verletzung, bei welcher in der Symphyse der Knorpel stets an einer Seite sitzen blieb, während an der anderen meist einige Knochenfasern mit abreissen, verlangt eine totale Trennung der Bänder in der Symphysis sacro-iliaca mit Ausnahme der des Lig. ileolumbale, welches mehrere Mal nur zum Theil zerrissen gefunden wurde. Ebenso ist das Lig. tuberoso-sacrum zerrissen. Die meisten Luxationen, bei welchen der Entstehungsmechanismus angegeben war, entstanden durch Fall auf eine Hinterbacke, also durch Stoss auf das Sitzbein. Auch eine Gewalt, welche die Spina posterior superior in der Richtung von hinten nach vorn traf, vermag eine Verschiebung des Darmbeins nach vorn hervorzubringen.

Noch seltener als die eben beschriebenen ist die Luxation des Os sacrum, d. h. die Verschiebung desselben nach Sprengung beider Symphyses sacro-iliacae in der Richtung nach vorn und oben durch eine das Kreuzbein in der gedachten Richtung treffende schwere Gewalt. Es sind mir nur tödtlich endende Fälle der gedachten Art bekannt geworden.

Gleichzeitige Rupturen aller drei Verbindungen mit gleichzeitiger Verschiebung der Knochen sind ebenfalls mehrfach beschrieben worden und endeten meist tödtlich (Dolbeau).

§. 3. Wir haben im Eingang dieses Kapitels auf die schwere Bedeutung der gleichzeitigen Weichtheilverletzungen bei den soeben

beschriebenen Sprengungen des Knochens und des Bandapparates im Beckenring hingewiesen. Es liegt in der besonderen Art der Gewalteinwirkung, welche meist in breiter Fläche angreift, dass nur selten die Beckenbrüche mit äusserer Wunde complicirt sind. Immerhin kommen auch complicirende, zum Knochenbruch führende Wunden vor, besonders öfter so, dass der fracturirte Knochen selbst von innen nach aussen die Weichtheile durchbohrte. Viel häufiger sind Organverletzungen der inneren Theile zu beobachten und hier begründen meist die Verwundungen des Harnapparats die missliche Prognose. Zum kleineren Theil handelt es sich dabei um Blasenruptur. Die Casuistik kennt eine Anzahl von Fällen, sowohl Fracturen, als Luxationen, bei welchen der Tod in Folge dieser Verletzung eintrat. Weit häufiger freilich ist der urethrale Theil des Harnapparates von Verletzung betroffen und in dieser Richtung sind besonders die verhältnissmässig häufigen Verletzungen an dem vorderen Theil des Beckens, gefürchtet. Salleron hat darauf hingewiesen, dass beim Sprengen der Symphyse, falls das Lig. puboprostaticum unverletzt bleibt, der prostatische Theil der Harnröhre in einer Art verzogen werden kann, dass dadurch Retentio urinae eintritt. Viel öfter noch wird dabei der entsprechende Theil auch gleichzeitig eingerissen sein. Die gewöhnlichen Verletzungen der Urethra treffen dieselbe jedoch von Seiten der fracturirten Ram. descendent. pubis und ascendentes ischii. Sie treffen meist die Gegend des Bulbus und die Pars nuda. Bald ist die Urethra hier nur eingerissen, bald hat sie eine vollständige quere Abreissung oder eine Zertrümmerung erlitten.

Oefter werden bei Verletzungen des hinteren Theils vom Beckenring die Sacralnerven oder der Nerv. ischiadicus geschädigt. Bleibende Lähmungen werden übrigens nur sehr selten dadurch bewirkt. Ebenso sind die durch das Becken tretenden Muskeln, der Ileopsoas und die sich an dasselbe inserirenden Bauch- und Extremitätenmuskeln oft von Verletzung betroffen.

Selbstverständlich sind entsprechend der schweren Gewalteinwirkung anderweitige Organverletzungen, wie solche der Nieren, der Leber etc., oder gleichzeitige schwere Fracturen an Kopf, Rumpf und Extremitäten nicht selten vorhanden. Ein reichlicher intra- oder retroperitonealer Bluterguss wurde bei frühen Sectionen stets gefunden. In wenigen Fällen trat der Verblutungstod durch Ruptur der grossen Gefässe (Vene iliaca commun.) ein.

§. 4. Die Frequenz der Beckenfracturen ist sicherlich keine sehr grosse. Sie beträgt nicht ganz ein Procent sämmtlicher Fracturen. Wir geben die Zahlen nicht genauer, da die Unsicherheit der Diagnose in vielen Fällen eine sichere Zählung bis jetzt unmöglich macht. Der Grund der relativen Seltenheit der Beckenbrüche liegt darin, dass dieselben fast nur auftreten als das Resultat einer sehr schweren Gewalteinwirkung Fälle, in welchen durch einen Fall auf die Hüfte in ebener Stube (Rose), oder durch Muskelzug Beckenfracturen zu Stande kamen, sind erwähnt, aber doch ausnahmsweise Ereignisse, während in der Aetiologie der bei weitem meisten nur schwere Gewalteinwirkungen: ein

Fall aus grosser Höhe, Ueberfahrenwerden, Verschüttetwerden, Zusammendrücken zwischen den Puffern eines Locomotivwagens, Ueberschlagen mit dem Pferde und Fallen des Pferdes auf den Reiter u. dergl. mehr genannt sind. Wir haben in der Besprechung der Mechanik der Beckenringfracturen (Rose) bereits darauf hingewiesen, wie es zu Stande kommt, dass durch Zusammendrücken des Rings ein Einbrechen an bestimmten Stellen entsteht, und wie es wesentlich von zwei Momenten abhängig ist, an welchen Stellen diese typischen Fracturen entstehen: von dem Angriffspunkt der Kraft und von der Widerstandsfähigkeit der verschiedenen Abschnitte des Rings. Für bestimmte Formen von Verletzungen sind nun auch offenbar ganz bestimmte Gewalteinwirkungen nothwendig. Wir haben oben ausgeführt, wie z. B. die Verschiebungen des Darmbeins mit Lösung der knorpeligen Verbindungen durch einen Stoss, welcher, je nach der Richtung, in welcher die Dislocation geht, bald das Sitzbein durch einen Fall auf die eine Hinterbacke, bald den hinteren Theil des Darmbeinkamms in der Richtung von vorn nach hinten getroffen hat, bewirkt werden, wie das Kreuzbein durch eine seine Rückfläche treffende Gewalteinwirkung nach vorn dislocirt wird, und wir können es der Phantasie des Lesers überlassen, sich die Art der Gewalteinwirkung für ähnliche Fälle, für Abbruch des Darmbeinkamms, des Sitzbeins u. s. w. zu construiren.

§. 5. Wenn wir die Symptome und Diagnose der Beckenfracturen besprechen, so sehen wir hier von den isolirten Fracturen eines Fortsatzes des Beckens, von den Fracturen an der Darmbeinschaufel, dem Sitzbein im wesentlichen ab. Ihre Diagnose macht sich meist leicht durch die bekannten Bruchzeichen in Verbindung mit der Anamnese. Der Schwerpunkt liegt in der Erkennung der Brüche, welche die Continuität des Beckenrings, mindestens an zwei Stellen, meist an mehreren trennen, die von Malgaigne als doppelte Verticalbrüche, von Rose richtiger als Beckenringbrüche bezeichneten. Wir halten es aber für passend, die Trennung der Synchondrosen, der Luxationen im Becken, mit diesen Verletzungen zusammenzufassen, weil auch sie die Continuität des Rings aufheben, weil auch sie meist die schweren Nebenerscheinungen der Fracturen mit sich führen und weil sie schliesslich in der Diagnose nicht immer sicher zu unterscheiden, wie auch häufig noch mit Brüchen des Beckenrings complicirt sind.

Bei der Betrachtung der Symptome eines Beckenringbruches müssen wir wie bei den sonstigen Brüchen der einen Hohlraum umschliessenden Knochen scheiden die localen Erscheinungen der Verletzung von den Erscheinungen, welche durch gleichzeitige Läsion der innerhalb des Hohlraums gelegenen Organe bedingt sind.

Was zunächst die objectiven Localerscheinungen anbelangt, so sind solche meist nicht sehr ausgesprochen. Die Crepitation fehlt häufig und es ist mindestens fehlerhaft, selbe durch sehr gewaltsame Einwirkungen auf die lädirten Theile hervorrufen zu wollen. Ebenso verhält es sich mit der Dislocation.

Sie ist in ausgezeichneter Weise nur bei bestimmten, uns hier beschäftigenden Verletzungen vorhanden, wir meinen bei den Luxationen. Das Darmbein einer Seite

steht höher als das der anderen, und mit ihm ist der Fuss verkürzt, es ragt nach vorn oder hinten über das der anderen Seite hervor. Bei der Verschiebung des Kreuzbeins nach vorn bemerkt man die Prominenz der Darmbeine auf der Hinterfläche. In ähnlicher Art können selbstverständlich auch bei Fracturen am Darmbein, am Sitz- und Schambein erheblichere Dislocationen vorkommen. Malgaigne macht darauf aufmerksam, dass bei einem Bruch, welcher die Pfanne umgrenzt, die Dislocation nach oben sich kenntlich macht in einer Verkürzung der Extremität. Wir wollen hinzufügen, dass eine Verkürzung, verbunden mit Crepitation, auch hervorgerufen werden kann durch Sprengung der Pfanne und Eintreten des Kopfs durch das Pfannenloch in das Becken.

Geringere Dislocation weist man öfter nach durch Befühlen des Beckenrings, besonders der vorderen Hälfte, der Horizontaläste, der absteigenden Schambein-, der aufsteigenden Sitzbeinäste, sei es durch die Weichtheile von aussen, sei es durch Touchiren von der Vagina, dem Rectum, aus. Hier findet man Gruben, Spalten, prominirende Knochenstücke, man findet das Kreuzbein bei seinem Querbruch nach innen umgebogen u. s. w. Aber bei der Mehrzahl der Fälle sind doch die bis dahin angeführten Localerscheinungen nicht in ausgezeichneter Weise vorhanden. Wir haben dann die Aufgabe, bei Verdacht auf Beckenbruch die oben bezeichneten typischen Stellen durch innere und äussere Untersuchung wiederholt zu durchforschen.

Ein sehr wichtiges Zeichen bleibt hier der locale Bruchschmerz, welcher durch einen Druck mit dem Finger constant an derselben Stelle hervorgerufen wird. Zu diesem Zeichen kommen bald noch weitere. Vor allem das Auftreten von Ecchymosen und weitgehenden blutigen Färbungen am Becken, besonders in der Umgebung der Sitz- und Schambeinäste, am Scrotum und am Perineum.

Von den hier angeführten Erscheinungen berechtigen selbstverständlich nur die Symptome von Crepitation und Dislocation für sich zur Stellung einer sicheren Diagnose, während der weiter angeführte Bruchschmerz, die Blutfärbung, nur eine Wahrscheinlichkeitsdiagnose begründen. Fehlen also die noch zu besprechenden complicirenden Erscheinungen, so wird man im letzteren Fall in Zweifel bleiben, ob es sich nur um Contusion gehandelt habe, und nur aus der langen Dauer der Symptome, der Functionsuntüchtigkeit schliessen, dass doch wohl Fractur vorhanden war. Aber bei weitem in den meisten Fällen von Fractur des Beckenrings fehlen denn auch nicht complicirende Symptome, welche die Erkennung möglich machen. In erster Linie sind hier zu berücksichtigen die Blasensymptome. Harnverhaltung von mehr weniger langer Dauer, spontane Entleerung von blutigem Harn, Ausfliessen von Blut aus der Urethra, Ausfliessen von blutgefärbtem Harn aus dem eingeführten Catheter, Schwierigkeit oder Unmöglichkeit, den Catheter einzuführen, Harninfiltration mit den entsprechenden Allgeerscheinungen, das sind die verschiedenen Erscheinungen, welche wir in der Regel bei Beckenringverletzung zu erwarten haben. Bei einem Theil derselben, bei der meist vorübergehenden Harnverhaltung handelt es sich in der That wohl nur um functionelle Störung, indem bald die Bauchmuskeln, bald die Blase selbst, bald die Blasennerven durch die Contusion so gelitten haben, dass die Leitung des Detrusor vorübergehend, selten nur dauernd gestört wird. Selten und meist tödtlich verlaufend sind die Fälle, in welchen die Blase selbst eine Verletzung erlitten hat. Die Diagnose dieser Verletzung ist übrigens nicht immer sicher. Man hat Fälle berichtet, und ich selbst beobachtete einen der-

artigen, bei welchen der eingeführte Catheter regelmässig ziemlich viel blutige Flüssigkeit entleerte, indem das Instrument in die Bauchhöhle eindrang. Dies ist um so mehr beachtenswerth, als schwere Symptome von Peritonitis durchaus nicht etwa immer sehr rasch nach der Verletzung einzutreten brauchen. Weit häufiger handelt es sich dagegen um Verletzungen der Urethra, wie wir das bereits oben ausgeführt haben, und bald treffen dieselben bei Sprengung und Fractur in der Symphysengegend den prostatischen Theil, bald bei Fractur der Rami descendentes und ascendentes den Bulbus und die Pars nuda. Der Catheter lässt sich in solchen Fällen fast stets nur schwierig einführen, zuweilen gelingt es, besonders bei totalem Querriss, gar nicht die hintere Oeffnung zu finden, bald entsteht Schwellung des Perineum durch Urininfiltration, es tritt brandige Phlegmone und meist der Tod unter urämisch-septischen Symptomen ein.

Diesen eben geschilderten Erscheinungen von Seiten des Harnapparats gegenüber treten die Rectalsymptome entschieden zurück. Kothverhaltung tritt meist für die nächste Zeit ein, aber nur bei den Fracturen des Kreuzbeins und des Os coccygis, wie bei den Luxationen dieses Skelettabschnittes sind zuweilen erhebliche Störungen, Retention und lebhafte Schmerzen vorhanden. Hier, wie auch bei den Luxationen des Darmbeins, sind öfter Rupturen des Mastdarms beobachtet worden (Earle, Sonderhof).

Wesentlich ist dagegen noch die functionelle Beschränkung in der Beweglichkeit der unteren Extremitäten. Dieselbe kommt nur sehr selten auf Paralyse durch Nervenverletzung. In einzelnen Fällen fand allerdings offenbar eine Verletzung des Ischiadicus statt. Meist trägt die Schädigung der Muskeln wie ihrer Insertionspunkte, sowie der Schmerz, welcher bei Bewegungsversuchen eintritt, die Schuld dieser nur scheinbaren Paralyse.

Offenbar hat zuweilen auch der obturatorische Nerv gelitten. Schmerzen an der Innenseite des Schenkels, bis zum Knie ausstrahlend, weisen darauf hin. Der Ileopsoas scheint besonders oft betroffen, und ebenso sind die Adductoren an ihrer Insertion öfter geschädigt. Auf Rechnung dieser letzteren Thatsache kommt wohl auch in einer Reihe von Fällen die beobachtete Aussenrotation des Fusses. In vielen anderen hängt dieselbe allerdings von den Verschiebungen der ganzen Beckenseite oder des herausgebrochenen Pfannenstücks ab.

§. 6. Wenn auch aus der obigen Schilderung hervorgeht, dass die Beckenfracturen durch die Complicationen schlimme Verletzungen sind, so heilt doch wahrscheinlich der grössere Theil derselben ohne schwere Schädigung für den Verletzten. Eine ganze Anzahl von zufälligen Befunden beweist ihre Heilbarkeit durch knöchernen Callus. Wie gross die Zahl der Heilungen gegenüber den tödtlich endenden Fällen ist, das vermögen wir nach dem geringen Material, welches uns bis jetzt vorliegt, nicht wohl zu entscheiden, doch gehen wir gewiss nicht weit an der Wahrheit vorbei, wenn wir annehmen, dass wohl $^3/_4$ genesen. Ein Theil der nicht der Verletzung Erliegenden behält dann allerdings noch manche Störungen des Befindens. Die Fragmente heilen deform, das Becken wird in seiner Form verändert, dadurch kann es zu Verlängerung oder Verkürzung einer Extremität kommen. In einer

Synchondrose kommt es nur zu unvollkommener Wiederverwachsung und die Bewegung bleibt dadurch unsicher oder ganz gehindert. Aber solche Fälle sind selten. Häufiger noch bleiben Störungen in der Harnentleerung, ein abgesprengtes Knochenstück, perverser Callus beengen die Urethra, ungleichmässige Vernarbung macht Strictur, in der Blase bilden sich phosphatische Concremente.

Die Behandlung beginnt mit dem Transport des Verletzten, welcher in ähnlicher Art vorsichtig betrieben werden soll, wie wir dies bei den Wirbelfracturen beschrieben haben. Wir können daher in Beziehung darauf, wie auch in Beziehung auf die Sorge für Lagerung und Reinlichkeit zur Vermeidung von Decubitus, lediglich auf das dort Gesagte verweisen. Handelt es sich um Luxationen, so zumal um die Luxation eines Darmbeins, so ist durch geeigneten Zug an der Extremität und Druck auf den Darmbeinkamm die Dislocation zu beseitigen. Die Mittheilungen von Salleron beweisen, dass dies in der That möglich ist. Ein durch den Pfannenbruch in das Becken getretener Schenkelkopf wäre durch Extension wieder hervorzuziehen und durch permanente Extension an normaler Stelle zu erhalten. Ebenso ist die Verbiegung des Os coccygis durch Einführung der Finger in das Rectum zu corrigiren und die Correction der fehlerhaften Stellung des quer gebrochenen Kreuzbeins zu versuchen. Zuweilen hat hier ein Tampon die Reposition erhalten. Aber auch sehr dislocirte Schambeinstücke kann man, insofern es ohne stärkeren Eingriff möglich ist, versuchen, vom Rectum, von der Vagina aus zu reponiren. Dagegen lässt sich zur Behandlung der Brüche an sich ausser ruhiger Lage wenig thun. Für die Symphysenlösung ist ein Gurt, ein Band um das Becken empfohlen worden. Die Heilung kommt übrigens bei den glücklich endenden Fällen innerhalb 6 Wochen bis 3 Monaten meist soweit zu Stande, dass die Verletzten wieder gehen können.

Sehr wichtig aber ist die Behandlung der Harnsymptome. In den leichteren Fällen genügt die regelrechte Einführung des Catheters. Tritt dann trotz Catheterismus Harninfiltration ein, oder ist der Catheter überhaupt nicht einzuführen und das Perineum beginnt zu schwellen, so bleibt der perineale Schnitt mit Aufsuchung des hinteren Endes der Urethra und Entleerung des Harns durch einen hier eingeführten Catheter die einzige Methode, welche mit einiger Sicherheit die so gefürchteten Erscheinungen der Harninfiltration zu verhüten vermag. In Beziehung auf die Behandlung dieser selbst, verweisen wir auf das (Bd. II. pag. 462 u. f.) darüber Gesagte.

2. Schussverletzungen des Beckens.

§. 7. Der grössere Theil der die Beckengegend betreffenden Schussverletzungen penetrirt nicht in die Beckenhöhle. Abgesehen von denen, welche die Genitalien treffen, sind es Fleischschüsse, die aber allerdings wegen der Mächtigkeit der Muskeln auf der Hinterbacke und wegen der möglichen und verhältnissmässig häufigen Gefässverletzungen (Arter. glut.) nicht ganz gefahrlos sind. Granatstücke reissen zuweilen grosse Partien der Weichtheile fort und bedingen enorme Wunden; Glutaealarterien und der Nervus ischiadicus sind dabei gefährdet. Zuweilen sind die Schusscanäle sehr lang und tief in das Muskelfleisch eindringend. Das Suchen der Pro-

jectile in derartigen langen Schusscanälen ist im Allgemeinen zu widerrathen; die Muskeln verschieben sich und verlagern den Weg, welchen die Kugel nahm, das Suchen, häufig erfolglos, schadet meist mehr, als die sitzenbleibende Kugel, welche entweder einheilt, oder im weiteren Verlauf leicht gefunden wird. Bei Blutung aus den Glutaealarterien versuche man zunächst äusserste Ruhe und Bauchlage (Beck). Tritt trotzdem wiederholte Nachblutung in gefahrdrohender Weise ein, so muss man die Wunde durch Führung ausgiebiger Schnitte erweitern, die Theile durch tiefgreifende Wundhaken auseinanderhalten lassen und die Unterbindung in loco versuchen. Die Schwierigkeiten sind sehr gross, aber nicht unüberwindlich. Ich sah einen dem Tode nahen Verletzten nach Unterbindung der blutenden Glutaea genesen. Heute zumal unter antiseptischen Cautelen sind derartige Eingriffe viel weniger gefährlich.

Die eigentlichen Beckenschüsse, d. h. die die Knochen oder die Eingeweide des Beckens treffenden Verletzungen, sind selbstverständlich stets schwere Verletzungen, doch nicht so schwer, wie man früher allgemein annahm. Nach Beck's Mittheilungen starben von 72 perforirenden Beckenschüssen 27 = 37,50 pCt. Diese Zahl steht der von Fischer berechneten mittleren Mortalitätsziffer (40,7 pCt.) ziemlich nahe. Wenn wir die penetrirende Beckenverletzung eine schwere nannten, so begreift sich das schon, falls man nur den Knochenschuss an sich betrachtet. Nehmen wir an, dass eine Kugel das Darmbein perforirt, an der hinteren Fläche das Becken vor dem Kreuzbein durchläuft und durch das gegenüberliegende Darmbein wieder austritt, oder nehmen wir an, dass das Projectil an der Spina eindrang, unter dem Iliacus verlief und nur das Darmbein zertrümmerte, so schliessen diese Verletzungen zunächst die Gefahren der Eiterung, der Jauchung in den eröffneten Bindegewebsräumen in sich. Die schwere Zugänglichkeit dieser Räume macht die frühzeitige freie Entleerung des Eiters unmöglich und ebenso schwer ist es meist, das etwa zurückgebliebene, die Eiterung erhaltende Projectil und anderweitige Fremdkörper, resp. necrotische Knochenstücke zu finden und zu entfernen. Alle Acte, welche die Entleerung des Eiters, das Aufsuchen und Entfernen der gedachten Körper erstreben, bergen in sich die Gefahren der Nebenverletzungen des Bauchfells, der grossen Gefässe u. s. w. Daher kommt es, dass, auch wenn nicht frühzeitig die Kranken zu Grunde gehen, oft noch nach Jahr und Tag die Eiterung nicht versiegen will und der Verletzte der Hektik, oder einer spät hinzutretenden Pyämie erliegt.

Nun kommen aber zu diesen Gefahren, welche schon die Beckenschussverletzungen einfachster Art bieten, noch die der Nebenverletzung wichtiger Theile. Bald sind die grossen Gefässe verletzt, bald traf die Kugel bei retroperitonealem Verlauf die zu den Extremitäten, zur Blase verlaufenden Nerven, weit häufiger noch verliess sie die Wandungen und setzte eine Peritonealverletzung oder eine Verletzung der Blase resp. des Mastdarms. In anderen Fällen wurde mit der Zertrümmerung der seitlichen Beckenwand das Hüftgelenk eröffnet. Auch die Verletzung der Urethra durch das Projectil, wie durch die Trümmer des Scham-, des Sitzbeins, ist ein nicht ganz seltenes Ereigniss.

Von allen diesen Complicationen ist wohl die Perforation des Bauchhöhlenraums um deswillen die gefährlichste, weil hier bei voller Blase diese leicht in ihrem extraperitonealen Theil, ebenso aber auch ein auf dem Weg liegender Darmtheil getroffen wird und somit meist ein Urin- und Kothextravasat in die Bauchhöhle erwartet werden muss. Sehr bedenklich ist auch die Verletzung des Pfannentheils vom Hüftgelenk wegen der bei weitem in den meisten Fällen auf sie folgenden, eitrig-jauchigen Coxitis. Aber auch die extraperitoneale Blasenverletzung ist eine schwere Complication. Die Blase wird hier bald nach einem Schuss durch die Symphyse oder durch die Schambeinäste verletzt, sie wird nur gestreift oder das Projectil bleibt in derselben liegen, häufig auch penetrirt dasselbe und macht zwei Löcher. Die von vorn nach hinten auch das Kreuzbein perforirenden Schüsse verletzen den Darm mit.

Der Verlauf der Blasenverletzung ausserhalb des Peritonei wird meist bestimmt dadurch, ob der Urin aus der Wunde der Blase leicht nach aussen fliessen kann. Fliesst er nur aus der Blasenwunde in das Beckenzellgewebe, so zersetzt er sich leicht und bedingt eine faulige Phlegmone, welche meist tödtlich endet. Die gleichzeitige Verletzung des Darms führt noch leichter zu der gedachten Phlegmone, indem sich Urin und Koth in die Beckenwunde infiltrirt. Die Mastdarmschussver-

letzungen haben wir bereits bei den Krankheiten des Mastdarms (Bd. II. p. 383) besprochen.

Die Behandlung der Schussverletzungen der Beckenknochen soll im ganzen eine exspectative sein. Allgemein warnen die Militairchirurgen vor ausgedehnten Untersuchungen nach der Kugel bei blinden Schüssen und vor frühzeitigen Versuchen, dieselbe zu entfernen. Man sorge für ruhige Lagerung, welche zuweilen, je nach der Lage der Schussöffnungen, zur Beförderung des Eiterausflusses modificirt werden muss. Drainage und rechtzeitige Contraincision sind hier nicht zu vernachlässigen. Bei langdauernder Eiterung kann man nun aber doch nicht das Aufsuchen der Projectile und etwaiger abgesprengter Knochenstücke in der Art perhorresciren, wie es von mancher Seite geschieht. Man untersuche mit dem Finger und mit dicken biegsamen Sonden, die Nélaton'sche Porzellanknopfsonde zum Aufsuchen von Projectilen ist hier zuweilen sehr am Platze. Die Extraction muss bei tiefer Lage der Fremdkörper mit langen, schlanken, zuweilen gebogenen Zangen sehr vorsichtig vorgenommen werden.

Bei Blasenverletzung sorge man, falls der Urin ausfliesst, vor allem für die gehörige Reinlichkeit, häufigen Wechsel der Unterlagen, reine Schwämme u. s. w. Ist keine Retention da, so hat das Catheterisiren keinen Zweck. Verletzungen des prostatischen Theils der Harnröhre wie der Pars nuda, können ebenso, wie die bei den Beckenfracturen besprochenen, einen Perinealschnitt nothwendig machen. Ein solcher kann auch besonders für den Fall von Phlegmone des Beckenzellgewebes nothwendig werden. Versuche, die Phlegmone durch Einlegen eines Catheters zu verhüten, schlugen fast immer fehl.

Man berücksichtige auch die Möglichkeit von Fremdkörpern, Projectilen, Knochenstücken oder Concrementen in der Blase.

3. Blutungen im Bereich des Beckens, Aneurysmen und Therapie derselben. Ligatur der grossen Gefässstämme.

§. 8. Man hat wegen Aneurysmen der Beckenarterien mehrfach die Aorta unterbunden, auch ist das Gefäss unseres Wissens einmal wegen recidiver Blutung nach Schussverletzung und zwar hier in der Idee, dass man die Iliaca communis vor sich habe, unterbunden worden (Czerny). Aus der Literatur zähle ich bis jetzt 8 Unterbindungen zusammen. Bei allen trat der Tod ein. In den 7 Fällen, in welchen wegen Aneurysmen (A. Cooper, An. ileofem. diffus. 1817; James, An. d. A. iliac. dextr.; Muray, Aneur. d. Art. femoral.; Monteiro, desgleichen; South, An. der A. iliac. comm.; M. Guire, An. d. Iliac. ext. sin., beider Il. comm. und des Endstückes der Aorta; Will. Stokes, A. d. Iliac. comm., Iliac. ext. femoral., in letzterem Fall temporäre Ligatur) vorgenommen wurden, erfolgte der Tod meist schon innerhalb der ersten, nur in zwei Fällen nach länger als 24 Stunden. Trotz dieser bis jetzt total ungünstigen Resultate vermag man doch nicht ganz in Abrede zu stellen, dass Fälle vorkommen können, bei welchen der Chirurg eine gewisse Verpflichtung hat, die Operation zu wiederholen, sobald der Beweis geführt ist, dass der collaterale Kreislauf sich nach der Operation wieder herstellen kann, und dass die Operation an sich keinen unbedingt tödtlichen Eingriff darstellt. Bei einem Theil der Operirten trat der Tod erst nach fast zwei Tagen ein und der Collateralkreislauf war bereits nach kurzer Zeit wieder hergestellt. Die unbedingte Tödtlichkeit des Eingriffs wird aber gewiss ebensowenig Jemand behaupten wollen, da auch nicht ein einziges lebenswichtiges Organ auf dem Wege zur Operation verletzt zu werden braucht und auch

die Blutfülle im oberen Theil des Körpers, welche nach der Ligatur eintritt, keine unbedingt tödtliche ist (siehe unten). A. Cooper's Ausspruch, dass er in ähnlichen wie den von ihm operirten Fällen die Operation wiederholen würde, da er die Ueberzeugung habe, dass sie mit Erfolg gemacht werden könne, ist daher wohl im Ganzen gerechtfertigt. In dem Falle A. Cooper's wurde nämlich die Indication begründet durch wiederholte Blutungen aus einem nach aussen durchgebrochenen Aneurysma der Arteria iliaca externa, welches bis zur Communis hinreichte.

Kast (Freiburger Klinik), welcher neuerdings die Frage der Aortenunterbindung (Deutsche Zeitschrift für Chirurgie XII, 405) auf Grund von Beobachtungen und des Versuchs besprochen hat, kommt etwa zu den gleichen Resultaten über die Zulässigkeit der Unterbindung als wir.

Man kann die Unterbindung nur vornehmen an dem Theil der Arterie, welcher von der Arter. mesenteric. superior bis zur Theilungsstelle liegt. Dieser Theil, 12—13 Centimeter lang, liegt auf dem 2.—5. Lendenwirbel. Von Arterien finden sich in diesem Bereich die beiden Renales, die Art. spermaticae, die Art. mesenter. inferior, 4—6 Arter. lumbales und die Sacralis media. Zwischen Mesenter. sup. und inferior liegt etwa 2 Centimeter von der Aorta nach rechts die Vena cava und ist der Zwischenraum durch die sehnigen Schenkel des Zwerchfells, wie durch den Ductus thoracic. ausgefüllt. Links von der Arterie liegt der Psoas, zwischen Arterie und Psoas Theile des Nerv. und der Ganglien des Sympathicus. Der Hauptstamm des Nerven liegt weiter entfernt von der Arterie. Unterhalb der Mesenterica superior wird die Aorta von der linken Vena renalis gekreuzt. Zwischen Vena renalis und Arter. mesent. inf. wird sie von dem fast quer laufenden Duodenum bedeckt. Der unterste Theil der Aorta von der Mesenteric. infer. bis zur Theilung ist circa 5 Centimeter lang und nach rechts liegt ihm die Vena cava fast vollständig an. An der hinteren Fläche der Aorta verläuft der Ductus thoracicus. Hier liegt die Aorta auf dem Körper der Lendenwirbel und zwar nach der Theilungsstelle zu etwas mehr links. (Günther, Oper.-Lehre.)

An Thieren treten nach Aortenunterbindungen Lähmungen der unteren Extremitäten, wie der Blase und des Mastdarms ein. Dazu entwickeln sich starke Congestionen nach den oberen Theilen des Körpers und der Tod trat öfter durch Congestion zu den Centralorganen oder auch durch Nachblutung ein. Die ausgebreitete Ablösung des Bauchfells bedingt weitere Gefahren in der Richtung einer eitrigen Phlegmone. Was die Herstellung des Collateralkreislaufs anbelangt, so giebt es beim Menschen Fälle, in welchen allmälig eintretende Obliteration der Aorta durch Tumoren oder durch intracanaliculäre Wucherung des Gefässes ohne Störung des Kreislaufs in den unteren Extremitäten ertragen wurde. Selbstverständlich beweisen solche Fälle an sich nichts für die Möglichkeit eines Collateralkreislaufes nach plötzlicher Unterbrechung des Kreislaufs, da im ersteren Falle die Communication sich langsam herstellen kann, während noch ein Theil des Blutes den Hauptweg passirt. An sich ist aber die Stelle über der Theilung, falls man unterbinden muss, meist die geeignetste. Hier haben die Lumbalarterien mit den Zweigen der Iliaca interna für den Collateralkreislauf zu sorgen. In zweiter Linie wohl die Verbindung der Mammaria mit der Epigastrica.

A. Cooper wählte zur Unterbindung den Weg durch das Bauchfell, welches demnach zweimal eröffnet werden musste, um zu dem Gefäss zu gelangen. Auch James hat noch diesen Weg betreten. Abgesehen von der grösseren Gefahr in Beziehung auf Peritonitis, welche diese Methode in sich trägt, eine Gefahr, die freilich durch antiseptisches Verfahren sehr verringert werden kann, ist es auch leicht verständlich, dass das beständige Vordringen der Intestina in der relativ kleinen Wunde, die Operation kaum anders, als nach dem Gefühl machen

lässt. Der Finger, welcher sich um die Aorta herumarbeitete, musste dabei das Beste thun. Aber man darf auch die Schwierigkeit der zuerst von Muray geübten retroperitonealen Operation nicht unterschätzen. Er führte an dem etwas gegen die rechte Seite geneigt liegenden Kranken einen Schnitt, welcher linkerseits etwas vor dem vorstehenden Ende der 10. Rippe begann und etwa 6 Zoll weit nach unten, mit nach hinten gerichteter Convexität, bis einen Zoll vor der linken Spina ilei verlief. In diesem Schnitt wurden alle Theile, bis auf die Fascia transversa, Haut, Subcutangewebe, Aponeurose des Obliq. extern., dessen Muskelfasern, sowie Obliq. intern. und Transversus durchschnitten, dann die Fascia transversa auf der Hohlsonde gespalten, das Peritoneum mit den Fingern und der Hand nach hinten zu vom Darmbein und Psoas gelöst. Von der Iliaca communis aus verfolgt man dann den Weg zur Aorta. Darauf trennt man die Gefässscheide möglichst stumpf mit den Fingernägeln und der Hohlsondenspitze und führt eine Aneurysmennadel mit Vermeidung der Nerven und anderer Organe um das Gefäss herum. Man würde heut zu Tag bei mageren Menschen ohne Weiteres die Unterbindung durch den Bauchraum hindurch vornehmen können. Mit nicht zu kleinem Schnitt ist wohl die Operation nicht schwer ausführbar und die Antiseptik schützt uns vor der Gefahr septischer Peritonitis. Man unterbindet mit Catgut oder mit antiseptischer Seide. Ob man an der Aorta das E. Rose'sche Verfahren, welches in der Regel gewiss empfehlenswerth ist: die doppelte Unterbindung mit Excision des zwischenliegenden Stücks ausführen wird, bleibt uns für die meisten Fälle doch recht zweifelhaft.

§. 9. Man hat die Arteria iliaca communis unterbunden wegen Blutung, und zwar gaben bald Schussverletzungen der Iliaca externa, der Glutaea, der Ischiadica, bald die Blutung aus einem platzenden Aneurysma, oder die Blutung aus einer wegen Aneurysma unterbundenen Arterie, dann der Iliaca externa, oder der Glutaea, die Indication dazu. Auch als Voroperation zur Vermeidung von Blutung bei grossen Operationen im Gebiet der Arterie, z. B. der Exarticulation des Schenkels mit Exstirpation einer grossen Geschwulst (Büriger) hat man die Ligatur in einzelnen Fällen ausgeführt. Die meisten Operationen sind gemacht worden bei Aneurysmen der Arteria iliaca ext. und einige wenige bei bösartigen Geschwülsten, welche Aneurysmen vortäuschten.

Was zunächst die Resultate der zuerst von Gibson (1812) vollführten Operation betrifft, so starben von 40 Operirten 31, 9 wurden geheilt. Das wäre also eine Mortalität von $77^1/_2$ pCt. resp. eine Heilungsziffer von $22^1/_2$ pCt. Die kleinste Anzahl der Heilungen kommt auf die wegen Blutung vorgenommenen Operationen. Hier findet sich auf 15 Operationen nur eine Heilung, während auf 18 Fälle, welche wegen Aneurysma operirt wurden, 7 Heilungen kamen. Auch blieb einer von den wegen Pseudoaneurysma Operirten am Leben.

Wenn man die von Stephen Smith und Gurlt (2 Fälle) mitgetheilten 34 Fälle, von welchen 27 starben, in Beziehung auf die Todesursachen durchsieht, so starben 12 wohl in directem Anschluss an die Operation, indem 4 mal Peritonitis, 4 mal Blutung und 4 mal Gangrän der Extremität die Todesursache abgab. Die übrigen starben an Erschöpfung (9) und anderweitigen, nicht direct mit der Ligatur der Iliaca zusammenhängenden Ursachen (Erysipel, Dysenterie etc.). Wir werden auf diese Resultate bei der Besprechung der Ligatur der Iliaca externa zurückkommen.

Die Stelle, an welcher die Aorta sich theilt, liegt etwa in der Nabelhöhle, entsprechend dem Intervertebralknorpel zwischen 4. und 5. Lendenwirbel. Die Iliaca communis verläuft dann bis zur Symphysis sacro-iliaca, wo sie sich etwa in der Höhe des Promontorium in die Iliaca externa und Hypogastrica oder Iliaca interna theilt. Bis zu dieser Stelle verlief die Iliac. comm. über den 5. Lendenwirbel und den äussersten Theil des Os sacrum in einer Vertiefung zwischen Wirbelkörper und Insertion des Psoas. Eine Linie vom Nabel nach dem Ligament. Poupart., zwei Zoll lateralwärts vom Os pubis bezeichnet von aussen den Verlauf des Gefässes (Günther). Wegen der linksseitigen Lage der Aorta ist die rechte Iliaca länger, während umgekehrt bei den Venen die rechte kürzer ist. Die linke Vene liegt an der Innenseite der Arterie, die rechte, zunächst an der Aussenseite, wird von der Arterie überschritten und kommt so auch an die Innenseite. Ueber die Vasa iliaca hin verlaufen der Ureter und die spermatischen Gefässe.

Erst seit Mott wurde (1827) die Operation dadurch in die Chirurgie eingebürgert, dass er sie retroperitoneal ausführte. Beiläufig bewährte sich die Methode, der Operirte wurde geheilt und lebte noch im Jahre 1860.

Die Schnittführung durch Haut- und Weichtheile verlief bei Mott fast parallel dem Poupart'schen Band. Der Schnitt fängt innen, etwa 2 Ctm. über der Oeffnung des äusseren Bauchrings an und verläuft in der gleichen Höhe über dem Lig. Poupartii bis über die Spina anterior superior. In derselben Richtung soll das Subcutangewebe, der Obliquus externus getrennt und der Internus am Canalis inguinal. soweit eingeschnitten werden, dass der Finger in den Ring eindringen kann, mit Schonung des Samenstrangs. So schützt der Finger das Bauchfell und unter seiner Leitung wird nun der Obliq. intern. und transversus in der Länge des Hautschnittes getrennt. Darauf folgt die Ablösung des Bauchfells in der Darmbeingrube bis in die Gegend des Promontorium, woselbst die Scheide des Gefässes mit dem Fingernagel eröffnet und eine langgestielte Nadel mit Vermeidung des Ureter und der Vasa spermatica herumgeführt werden soll.

Das Herumführen der Nadel geschieht wegen der Lage der Vene rechts von aussen nach innen, links von innen nach aussen.

Es sind aber noch verschiedene andere Schnittführungen vorgeschlagen und ausgeführt worden. So von Crampton ein solcher von der letzten Rippe bis zur Spina anterior superior, etwa 1 Zoll von derselben nach innen verlaufend. Er ist etwas concav gegen die Mittellinie hin. Es sollen die drei dicken Muskelschichten bis zur Fascia transversa und zuletzt diese selbst eingeschnitten, und das Bauchfell so weit abgelöst werden, dass man die Aorta an ihrer Theilungsstelle und die Iliaca bis zum Abgang der Hypogastrica vor sich hat. Der Ureter wird meist mit dem Peritoneum und den Vasis spermaticis aufwärts gedrängt. Sonst merke man sich, dass er über der Theilungsstelle, oder direct unterhalb derselben, oder auch in der Mitte der Arterie in der Richtung von oben aussen nach unten innen verläuft, also das Gefäss kreuzt.

Dietrich zieht eine Linie von der Spina anterior superior direct zur Linea alba. Etwa 7 Centimeter oberhalb des inneren Endes dieser Linie nach aussen vom Rand des Muscul. rectus, beginnt der die Bauchdecken trennende Schnitt und verläuft von da schief nach unten aussen bis etwa $3^1/_2$ Centimeter unterhalb des äusseren Endes der gedachten Linie.

Zur Ligatur wird hier wie überall Catgut oder antiseptische Seide genommen, die Fäden werden versenkt. Die Operation wird nach Lister'scher Methode vollführt.

§. 10. Bevor wir die Ausführung der Unterbindung der Arter.

iliaca interna besprechen, müssen wir einige Bemerkungen vorausschicken über die Verletzungen und Aneurysmen der Gefässe, welche am häufigsten die Unterbindung der gedachten Arterie indiciren können, wir meinen die Glutaeal- und ischiadische Arterie. Zugleich werden wir die Besprechung der Behandlung der Blutung aus diesen Gefässen und ihrer Aneurysmen hier einschieben.

Im Ganzen sind die in Rede stehenden Gefässe durch ihre Lage vor Verletzung geschützt. Doch haben wir bereits der Schussverletzungen Erwähnung gethan und wir fügen hinzu, dass es eine Anzahl von Beobachtungen über Stichwunden derselben giebt.

Ob bei einer Verletzung der Hinterbacken die arterielle Blutung aus der Glutaea oder aus der Ischiadica kommt, lässt sich öfter gewiss nicht sicher vorher erkennen. Wichtig ist die Lage der Wunde, aus welcher die Tiefenblutung stattfindet. Eine Verletzung im oberen Theil des Glutaeus maximus, besonders entsprechend der Incisura ischiadica, deutet auf Läsion der Glutaealarterie. Liegt die Verletzung tiefer unten, so muss man eher an die Verletzung der Arter. ischiadica denken. Bei Ausdehnung der Verletzung mehr nach innen kann auch die Pudenda in Frage kommen. Eigentlich schwere, lebensgefährliche Blutungen kommen wesentlich aus der Arter. glutaea. Ischiadica und Pudenda lassen sich comprimiren, erstere gegen das Lig. sacrospinosum, letztere gegen die Spina ischii, allein man wird kaum je auf diesem Wege die Stillung einer lebensgefährlichen Blutung erwarten dürfen. Die directe Ligatur des blutenden Gefässes, womöglich die des centralen und peripheren Endes, muss bei wirklich schwerer Blutung stets versucht werden. Freilich erfordert sie meist, besonders bei musculösen Menschen sehr grosse Erweiterungsschnitte, allein die Resultate sind trotzdem bessere, als wenn man zur Stillung der Blutung den Gefässstamm höher oben, die Hypogastrica oder gar die Iliaca communis unterbinden wollte.

G. Fischer, dem wir eine erschöpfende Bearbeitung des in Rede stehenden Gegenstandes verdanken, hat 35 Aneurysmen der Glutaea und Ischiadica zusammengestellt, 14 waren traumatische, der Rest, 21 spontane, aber auch bei den spontanen wird berichtet, dass 9mal Contusionen, welche das Becken trafen, vorausgingen.

Die eigentlich traumatischen entstanden meist so, dass, nachdem eine heftige Blutung vorausgegangen war, scheinbare Heilung eintrat, und sich nun zuweilen ganz langsam, zuweilen auch rascher eine Geschwulst ausbildete. Meist war die primäre Verletzung eine Stichverletzung, bei weitem die grössere Mehrzahl der Aneurysmen gehörte der Glutaea an. Mehrere Mal wurden auch varicöse Aneurysmen gesehen. Diffuse traumatische Aneurysmen können enorme, die Hinterbacke einnehmende und über dieselbe hinaus reichende Geschwülste bilden. Die circumscripten erstrecken sich zuweilen durch Incis. ischiadic. in das Becken.

Die Aneurysmen der gedachten Gefässe stellen hühnerei- bis kindskopfgrosse, meist pulsirende Geschwülste mit zischenden, schwirrenden Geräuschen dar und kann man auch hier, je nach der Lage im oberen Theil der Hinterbacke oder näher dem Tuber ischii, bald mehr auf Glutaeal-, bald mehr auf ischiadische Geschwülste schliessen. Die an dem Aneurysma selbst und in dessen Umgebung, wie auch im Verlauf des Ischiadicus beobachteten Schmerzen sind wohl kaum bestimmend für die Diagnose. Irrthümer sind öfter begangen worden. John Bell, Jeffray u. A. hielten die Geschwülste für Abscesse. Auch eine weiche Geschwulst, ein Myeloidsarcom kann in Frage kommen. Die seltene Hernia ischiadica wäre ebenfals bei

der Diagnose zu berücksichtigen. Eine Geschwulst, welche der Arterie aufsitzt, kann Pulsation machen. Die Pulsation ist aber hier besonders dann auffallend, wenn man die Geschwulst gegen das Gefäss hin drängt.

Da Spontanheilung bei den Glutaealaneurysmen nicht zu erwarten ist, sondern im Gegentheil die Gefahr des Berstens und der Blutung hier sehr nahe liegt, so ist auf jeden Fall eine Cur indicirt. Aus begreiflichen Gründen kann von Compression kaum die Rede sein. Doch soll dieselbe in Verbindung mit Valsalva-scher Behandlung einmal zum Ziel geführt haben.

Beachtenswerth sind auf jeden Fall die Resultate, welche man mit der Injection von Eisenchlorid erreicht hat, und zwar dies um so mehr, als die verschiedenen Operationen an den Gefässen, d. h. die unmittelbare und die mittelbare Ligatur meist schwierig und von Gefahren (Blutung, nachfolgender Phlegmone etc.) begleitet sind. Die erste Injection wurde 1854 von Bruns gemacht. Sie verlief tödtlich. Bald darauf verrichtete Baum eine solche mit gutem Erfolg. Im Ganzen war der Ausgang bei den bis jetzt bekannt gewordenen 6 Fällen dreimal günstig. Baum, welcher zwei günstige Fälle behandelt hat, nahm einmal 0,75, ein andermal 0,1 Gramm Jodtinctur von 20 pCt. Baumé, welche er mit Pravaz'scher Spritze in die von allen Seiten mit den Händen comprimirte Geschwulst injicirte, Nélaton wiederholte die Injection. Baum liess die Compression noch 10 bis 15 Minuten fortsetzen und die Patienten mussten liegen. Mehrere Male (Baum, Nélaton) handelte es sich in den geheilten Fällen um variciöse Aneurysmen, heilten die Geschwülste, so verschwanden Schwirren und Blasen zuerst, dann Pulsation und erst ganz langsam die härter werdende Geschwulst. In den Fällen, in welchen Heilung nicht eintrat, brach zweimal die Geschwulst auf, die Patienten erlagen der Blutung und Jauchung.

Sehr gefahrvoll ist offenbar die Spaltung des Sackes mit Ligatur der Arterie. Von J. Bell zuerst gemacht, wurde sie seit der Zeit noch etwa 4 Mal wiederholt. Sehr grosse Schnitte, enorme Blutung! Syme stiess ein Messer in die Geschwulst, führte dann einen Finger ein, erweiterte bis zwei Finger und schliesslich die Hand eingeführt werden konnte. So werde die Blutung zunächst hintangehalten. Dann rasch Spaltung der ganzen Geschwulst mit Compression der Blutung durch die Finger, welche auf die Arterie gesetzt werden. Darauf Ligatur oder Umstechung. Geht der Sack in das Becken, so ist die Ligatur nicht möglich. Bei traumatischen Aneurysmen kommen auf 6 Operationen 4 Heilungen.

Es giebt auch einen Fall von gelungener Unterbindung der Glutaealarterien nach Anel'scher Methode (Campbell), doch ist eine solche Operation nur bei zugänglichem Gefäss und bei traumatischen Fällen, in welchen es weniger wahrscheinlich, dass die Erkrankung in das Becken hineingeht, möglich. Man muss übrigens darauf gefasst sein, falls die Unterbindung nicht gelingt, den Sack nachträglich zu spalten.

Die Arterie tritt am oberen Rand des Pyriformis aus dem Becken heraus und spaltet sich alsbald in vielfache Aeste für die Gesässmuskeln. Sie ist von zwei Venen begleitet und im grössten Theil ihres Verlaufs vom Glutaeus medius, wie von dem oberen und lateralen Theil des Maximus bedeckt. Gerade an ihrer Austrittsstelle liegt ein kurzes Stück hinter dem hinteren Rand des Glutaeus medius und unter dem Maximus, so dass man durch Trennung des Glutaeus maximus hier das Gefäss finden würde. Am unteren Rand des Pyriformis tritt die Glutaea inferior oder ischiadica mit den Wurzeln des Nervus ischiadicus und die Arter. pudenda communis heraus. Letztere geht durch die Apertura ischiadica minor wieder in das Becken.

Immer muss ein grosser Schnitt zur Unterbindung des Gefässes geführt werden, und während bei Aneurysmen die Schnittrichtung vielfach durch die Grösse und Lage der Geschwulst modificirt werden muss, erscheint die von Zang angegebene Schnittrichtung von der Spina posterior superior in der Richtung der Glutaealfasern nach dem Trochanter hin die zweckmässigste. Glutaeus maximus und medius werden getrennt, und während die Wunde mit Haken gut auseinander gehalten wird, die Arterie isolirt und mit der Nadel umgangen. Sie liegt im oberen hinteren Theil der Incisur oberhalb des Pyriformis.

Auch die Arter. ischiadica ist mehrfach unterbunden worden (Sappey, Dugas). Sie kommt ungefähr 2 Centimeter entfernt vom Kreuzbein unter dem

Pyroformis auf dem Lig. sacrospinos. aus der Beckenhöhle. Der etwa 2 Centimeter lange Stamm der Arterie liegt auf der inneren Wurzel des Ischiadicus. Der Schnitt verläuft, indem er dicht unter der Spina posterior inferior anfängt, längs der Glutaealfasern nach der äusseren Seite des Tuber ischii und vertieft sich auf das Lig. tuberoso-sacrum da, wo es sich an das Sacrum ansetzt. Auf dem Ligam. spinoso-sacrum liegt hier die Arterie.

Die Unterbindung der Arteria hypogastrica oder iliaca interna ist im Ganzen 11 mal zur Heilung von Glutaealaneurysmen vollführt worden. In einem dieser Fälle trat bei der Unterbindung Blutung aus dem unterbundenen Gefäss ein, und es wurde alsbald die Iliaca communis unterbunden. Von den übrigen 10 Fällen genasen 5. Stevens war der erste, welcher sie ausführte. Uebrigens sind verschiedene wegen Blutung ausgeführte Unterbindungen des Gefässes tödtlich verlaufen.

An der Symphysis sacro-iliaca theilt sich die Iliaca communis in die externa und interna. Während nun die Iliaca externa an der Innenseite des Psoas zum Schenkelring verläuft, wendet sich die interna an der seitlichen Grenze des Os sacrum senkrecht hinab in das Becken. Nachdem sie so etwa 4 Ctm. verlaufen, beschreibt sie nach vorn gehend einen Bogen mit hinterer Convexität. Auswärts von der Arterie liegt der Nerv. obturatorius und rechterseits die hypogastrische Vene, welche links mehr nach hinten liegt. Häufig kreuzt der Ureter die Iliaca communis gerad an der Theilungsstelle (siehe oben). Linkerseits deckt meist die Flexura sigmoidea die Arterie. Der kaum 4 Ctm. lange Stamm spaltet sich dann in 7 Zweige (Ileolumbalis, Sacralis lateralis, Umbilicalis, Obturatoria, Glutaea, Ischiadica, Pudenda communis). Die Unterbindung muss selbstverständlich vor dem Abgang der Aeste gemacht werden.

Die Schnittführung war bald parallel der Epigastrica 2—2,5 Ctm. nach aussen von derselben (Stevens), bald in ähnlicher Art wie für die Iliaca comm. Wir empfehlen die dort beschriebene Schnittführung oberhalb und parallel dem Lig. Poupart. (Mott). Auch hier muss das Peritoneum mit den Fingern abgelöst werden. Am zweckmässigsten ist es wohl, die Iliaca externa aufzusuchen und an ihr bis zur Theilungsstelle heraufzugehen. Andere gingen vom Promontorium abwärts zur Theilung von der Iliaca communis aus. Man muss, wenn man das Gefäss gefunden hat, prüfen, ob die Blutung durch Druck auf dasselbe steht, ob die Pulsation im Aneurysma verschwindet. Dann soll man mit Vermeidung des Ureter und der hypogast. Vene die Nadel herumführen, wohl der schwierigste Act. Uhde passirte dabei die Verletzung der Arterie.

Kommen wir nun nochmals auf die Behandlung der Glutaeal- und ischiadischen Aneurysmen zurück, so sind die traumatischen in ähnlicher Art zu behandeln, wie die directen Blutungen. Hier wird man nur in den seltensten Fällen eine Anel'sche Ligatur des Gefässes zu machen im Stande sein, meist wird man das Antyllus'sche Verfahren, die Spaltung des Sackes vorzunehmen haben. Die Resultate dieser Operationen sind immer noch bessere, als die Continuitätsligatur der Hypogastrica oder gar der Iliaca communis.

Aber das Gleiche gilt nicht für die spontanen Aneurysmen. Sie gehen so oft in das Becken hinein oder das Gefäss ist wenigstens krank und so erweitert, dass von einer Unterbindung desselben nicht die Rede sein kann. Es handelt sich also hier um die Continuitätsunterbindungen der Hypogastrica oder der Iliaca communis. Unzweifelhaft ist die Unterbindung der Iliaca communis ein viel schwererer Eingriff. Wir wollen nicht berücksichtigen, dass in allen drei Fällen, in welchen sie bei Glutaealaneurysmen vorgenommen wurde, der Tod eintrat. Allein ihre Mortalität (77½ Procent) ist entschieden grösser, als die der Hypogastrica (50 Procent) und die Schwierigkeit der Operation an der Hypogastrica wird wohl kaum grösser sein, als die der Communis. Es wäre somit die Ligatur der Communis nur auf die Fälle zu be-

schränken, bei welchen das Aneurysma sich weit in das Becken hinauf erstreckt.

Nach den bis jetzt gewonnenen Erfahrungen scheint aber die Injection von Eisenchlorid in der oben angegebenen Weise, bei gleichzeitiger Compression der Geschwulst, ein Verfahren, welches bei einem Gefäss von der Grösse der Glutaea nicht die allgemeinen Gefahren der Injection bietet, sondern in einer Anzahl von Fällen, sicher und ohne schwere Symptome, zur Heilung führt. Das Verfahren dürfte seiner leichten Ausführbarkeit und der Resultate halber, welche in der Hälfte der bis jetzt bekannten Fälle günstig waren, zur Nachahmung auffordern.

B. Endzündliche Processe.

§. 11. Die Knochen des Beckens und die Syndesmosen derselben sind sämmtlich den verschiedenen entzündlichen Processen unterworfen. Doch treten der Häufigkeit nach die acuten Erkrankungen dieser Theile erheblich zurück. Abgesehen von den pyaemischen Metastasen, welche sich ab und zu einmal an den Synchondrosen localisiren, beobachtet man eine acute Periostitis und Osteomyelitis noch am ehesten im Gebiet des Darmbeins. Hier führt die Osteomyelitis sogar öfter zur Lösung der verschiedenen Epiphysen. Auch an der Darmbeinschaufel tritt eine acute Periostitis mit Osteomyelitis zuweilen auf. Sie führt zu Schwellung der Schaufel, welche man durch gleichzeitiges Betasten der Aussen- und Innenfläche derselben erkennt. Nur selten perforirt der bei dieser Erkrankung gebildete Eiter direct, meist macht er erst Versenkung und erreicht am Oberschenkel die Haut (siehe unten). In der Folge werden bald von der inneren, bald von der äusseren Fläche des Darmbeins necrotische Stücke gelöst und ihre Operation ist, besonders insofern sie der Innenfläche angehören und von etwas grösserer Ausdehnung sind, eine sehr difficile. Am liebsten wird man hier wegen der Gefahr der Peritonealverletzung sich den Zugang durch Erweiterung der Fisteln mit quellenden Mitteln erzwingen.

Die chronischen Erkrankungen sind am Becken häufiger, und verhältnissmässig am meisten ist die Synchondrosis sacroiliaca, wie die angrenzenden Theile der beiden Knochen erkrankt. Die Sacrocoxalgie befällt häufiger Erwachsene als Kinder und sie tritt öfter ein als das Resultat einer Verletzung, eines Falles auf den Hinteren, eines Stosses auf die Synchondrosengegend. Die Symptome der Erkrankung zeigen sich in ödematöser Schwellung der Verbindungslinie beider Knochen auf der hinteren Fläche des Beckens und in Schmerzhaftigkeit der gedachten Linie. Auch die Bewegung, welche man dem Darmbein, indem man seine Schaufel mit den Fingern ergreift, mittheilt, pflegt schmerzhaft zu sein (Volkmann). Dazu kommen ausstrahlende Schenkelschmerzen, functionelle Störungen beim Gehen, heftiger Schmerz beim Sitzen.

Erichsen macht darauf aufmerksam, dass verhältnissmässig oft die kranke Beckenhälfte gesenkt und nach vorn gedrängt wird, so dass

die Extremität verlängert erscheint. Aber die Bewegungen in der Hüfte sind frei, daher auch die Diagnose gegenüber der Coxalgie, selbst wenn die Menschen nicht gehn und nur schwer sitzen können, um so leichter zu machen ist, falls man nur die Schwellung und Schmerzhaftigkeit in der Gegend der Synchondrose nachweist. Bei der Diagnose wäre ausserdem noch eine einfache Neuralgie der Hüfte, wie sie besonders bei Hysterischen öfter auftritt, weiter Ischias und nach eingetretener Eiterung Caries der Wirbel zu berücksichtigen. Auch die Caries des Kreuzbeins, welche zuweilen selbständig im Mittelstück desselben auftritt, wäre zu berücksichtigen.

Kommt es zur Abscessbildung, so haben die Abscesse und Fisteln sehr verschiedene Lage. Bald brechen sie auf der Rückseite in der Nähe des Gelenks, in der Lumbar- und Glutaealgegend durch. Hat sich ein Abscess innerhalb des Beckens gebildet, so kann derselbe in das Rectum durchbrechen, oder er entleert sich, nachdem er die Fossa ischiorectalis durchwanderte, neben dem Anus. Zuweilen auch gelangt er seitlich in die Incisura ischiadica und kommt unter den Glutaeen als Abscess der Hinterbacke zum Vorschein. Ich sah in einem Falle von doppelseitiger Sacrocoxalgie neben dem lumbaren Durchbruch einen solchen auf beiden Seiten von der Darmbeingrube aus unter dem Lig. Poupartii auf der Aussenseite des Sartorius zu Stande kommen (siehe unten).

Die Krankheit ist im Beginn durch ruhige Lage, Pinselung mit Tinct. jod., Kälte etc. zu behandeln. Für die Folge handelt es sich darum, ob die meist tuberculöse Erkrankung der Syndesmose operativ zugänglich ist. Man wird für diesen Fall die Tuberculose mit dem scharfen Löffel, mit dem Meissel entfernen, und mit Jodoform, sowie weiter antiseptisch verbinden. Uebrigens wollen wir nicht verschweigen, dass diese Processe in der Regel, wegen ihrer verborgenen Lage im Becken, solcher Behandlung nicht zugänglich sind. Zuweilen führt man bei Erkrankungen am Darmbein die Entleerung des Eiters am sichersten herbei, wenn man durch die Darmbeinschaufel ein Loch schlägt, und von der Hinterfläche ein Drainrohr durch dies Loch in das Becken einführt.

Eine Stelle des Darmbeins, welche zuweilen von circumscripter wohl immer tuberculöser Ostitis chronischer Art befallen wird, ist der dicke Theil desselben hinter der Pfanne. Es entstehen durch diese Form subglutaeale und subiliacale Abscesse. Die Heilung kann durch Auskratzen des Knochenherdes, durch Entfernung der Caries necrotica versucht werden, aber leicht kommt im Verlauf Perforation nach der Pfanne und Betheiligung des Hüftgelenks hinzu.

Auch die Symphyse und die entsprechenden Theile der Schambeine erkranken zuweilen ebenso, wie sich am Sitzbein und den aufsteigenden Aesten desselben zuweilen tuberculöse Ostitis entwickelt. Ich sah einen derartigen Fall nach Auskratzen der Symphyse mit scharfem Löffel und Entfernen einiger kranken Stücke des absteigenden Schambeinastes heilen.

§. 12. Die Eiterungen, welche innerhalb des Beckens entstehen,

haben bestimmte, ihnen durch die anatomische Lage der einzelnen Organe und durch die Bindegewebsspalten zwischen denselben angewiesene Ausbreitungsgebiete. Aber abgesehen von den im Verhältniss nicht so sehr häufigen, primär daselbst entstehenden Abscessen, dient das Becken auch als Durchgangsstation für eine Anzahl von Eiterungen, welche theils von der Rumpfseite oder auch zum kleineren Theil von dem Oberschenkel aus dahin gelangen. Diese sogenannten Senkungsabscesse werden also in ihrer Richtung nur zum kleinen Theil von der Schwere bestimmt, von einem höheren nach einem tiefer liegenden Gebiet zu wandern, denn sie können ja auch gelegentlich einmal dem Gesetz der Schwere entgegen, von unten nach oben aufsteigen. Sie wandern, weil der hydrostatische Druck innerhalb ihrer Wandungen mit der Vermehrung des Eiters sich steigert, entsprechend den Bindegewebsspalträumen, welche sich ihrem ursprünglichen Gebiet anschliessen, und die entzündliche Infection der Nachbargewebe durch den Eiter, welche ebenfalls am bequemsten den gedachten Spalträumen folgt, unterstützt noch die Wirkung des hydrostatischen Druckes. Aber innerhalb des Beckens machen sie wegen der Ausdehnungsfähigkeit der Spalträume gar oft für längere Zeit Halt und imponiren dann nicht selten als dort entstandene Abscesse.

Wir wollen hier zunächst unbekümmert darum, ob die fraglichen Eiterungen primär dort entstandene, oder auf den Bindegewebsbahnen dahin gekommene sind, drei grosse Gruppen aufstellen, welche jede für sich einen ziemlich streng typischen Symptomencomplex zeigen. Alle drei Gruppen entwickeln sich wesentlich seitlich im grossen Becken, und zwar mehr weniger im Anschluss an die Darmbeingrube und je nach der Tiefe der Bindegewebsspalten, unterscheiden wir zunächst subperitoneale, subseröse und innerhalb oder unter den Muskeln gelegene Eiterungen. Die letzteren zerfallen, je nachdem sie sich in ihrer Ausbreitung anschliessen an den median gelegenen Psoas oder an den lateral die Grube ausfüllenden Iliacus, in Abscesse des Psoas und in solche des Iliacus. Somit hätten wir 1. Subseröse Abscesse. 2. Psoasabscesse. 3. Iliacusabscesse.

§. 13. Man kann das Ausbreitungsgebiet dieser drei Gruppen leicht experimentell bestimmen, wenn man eine Canüle in die entsprechenden Spalträume einbindet, und irgend eine Flüssigkeit oder eine erhärtende Masse (Leim etc.) unter stetigem aber nicht zu hohem Druck injicirt. Eine solche Injection vom Rand des kleinen Beckens aus an der höchsten Stelle des Ligament. latum hebt zunächst das Bauchfell auf dem Psoas und Iliacus, wie von da nach der Umschlagfalte am Ligam. Poupartii ab. Diese Ablösung des Bauchfells geht schon bei geringeren Eiterungen so weit, dass man besonders an der inneren Hälfte des Lig. Poupartii, 2 Centimeter oberhalb desselben, kein Peritoneum vor sich hat. Die fraglichen Abscesse perforiren die Weichtheile und Haut meist auf der Vorderfläche des Körpers und zwar entweder direct an der Stelle oberhalb des Lig. Poupartii, welche wir soeben als vom Bauchfell nicht bedeckt schilderten. Ein anderer Theil geht in den Leistencanal hinein. Passiren sie unter dem Lig. Poupar. hindurch, so geschieht dies häufig mit den Gefässen am Schenkelring, seltener mit dem Psoas oder an einer mehr nach aussen (Nerv. cutan. extern.) gelegenen Stelle. Durch die Haut nach aussen kommen sie demnach fast immer in nächster Nähe des Poupart'schen Bandes. Aber sie machen zuweilen auch Organperforationen in die Blase oder das Rectum, oder sie kommen

neben dem Anus, seltener durch das Foramen ischiadicum auf dem hinteren Theil des Beckens zur Oberfläche.

Injicirt man an der Innenseite des Muscul. psoas, nachdem er unter dem Lig. Poupartii hervortrat, so füllt die Flüssigkeit zunächst die Umgebung der Gefässe und das Gebiet des Psoas. Sie geht dann innerhalb der Psoasscheide oder zwischen den Muskelfasern in die Höhe durch das Becken seitlich zur Wirbelsäule. Bei stärkerem Druck breitet sie sich oben seitlich nach dem Quadrat. lumbor. und tiefer unten auf das Gebiet des Iliacus aus. Steigert man den Druck noch mehr und treibt noch mehr Flüssigkeit ein, so füllen sich schliesslich die Darmbeingruben, zu dem Psoasabscess gesellt sich der Iliacusabscess.

Die Eiterungen, welche diesem Weg folgen, perforiren in der Regel an der Vorderfläche des Oberschenkels am inneren Rand der Psoassehne. Sie können sich aber auch von hier aus in die Adductoren begeben und mehr an der Innenseite oder auf der Hinterfläche des Oberschenkels die Oberfläche erreichen, oder sie senken sich in dem Zwischenraume zwischen Vastus internus und Adductoren weiter bis zum Knie. Secundäre Senkungsstellen sind die gleichen, wie die der Iliacusabscesse.

Eine andere Richtung nimmt die injicirte Flüssigkeit, wenn man nicht an der Innenseite, sondern an der Aussenseite der Ileopsoassehne injicirt. In diesem Fall folgt die Flüssigkeit dem Ausbreitungsgebiete des Muscul. iliacus. Sie füllt den Raum, welchen der Muscul. iliacus zwischen Darmbein und Fascia iliaca einnimmt, und dringt zwischen die Muskelbündel. Dann verlässt sie das Gebiet des Muskels, indem sie vom äusseren Rand des Psoas auf diesen übergeht, hier in die Höhe steigt und zugleich seitlich den Quadratus lumborum und von da das perinephritische Gewebe erreicht. War die Darmbeingrube stark gefüllt, so drängt am unteren Rand des Muskels in der Nähe der Spina anterior superior der geschwollene Muskel das Bauchfell vom Poupart'schen Band ab nach oben, so dass an dieser Stelle in beschränkter Ausdehnung der Erguss nicht mehr vom Bauchfell gedeckt erscheint, ein dort eingestochenes Messer direct die Iliacalfascie und den Erguss erreicht.

Die fraglichen Abscesse, die Iliacusabscesse, perforiren:

1. Am Rand des Quadrat lumbor. in der Lendengegend.
2. In gleicher Art, wie die Psoasabscesse, ausnahmsweise durch das Foram. ischiad. an der Hinterbacke.
3. Sämmtliche geschilderte Abscesse dringen zuweilen auf dem Weg der Bursa iliaca vor anderweitigen Perforationen in das Hüftgelenk.
4. Die charakteristischen Senkungswege für die Iliacusabscesse liegen auf der Vorderfläche des Oberschenkels in sehr typischer Weise.

Der Eiter gelangt unter dem Lig. Poupart. hindurch an den lateralen Rand der Iliopsoassehne. Hier kommt er in den Spaltraum zwischen lateralem Rand der Sehne des Iliacus und medialem des Rectus femoris. An dieser Stelle findet aber sehr selten eine directe Perforation durch die Hautdecken statt. Meist folgt ein Theil des Eiters auf der Aussenseite dem Bindegewebsspaltraum zwischen Rectus und Tensor fasciae und perforirt in dieser Linie bald höher bald tiefer die Haut. Der andere Theil folgt dem inneren Rand des Rectus und kommt von hier aus in oder neben die Sartoriusscheide. Dann bildet der Sartorius mit seinem inneren oder äusseren Rand die Richtschnur für die Lage der Fisteln auf der Haut.

§. 14. In Beziehung auf die klinische Betrachtung der subserösen Abscesse können wir hier lediglich auf das, was wir im II. Bande bei den entzündlichen Krankheiten des Bauches über parametritische, typhlitische Abscesse u. s. w. gesagt haben, verweisen.

Es bleibt uns hier nur noch eine Form der subserösen Abscesse kurz zu besprechen, welche dort nicht berücksichtigt wurde, wir meinen die Abscesse, welche dem Gebiet des Samenstrangs folgen.

Die phlegmonöse Entzündung innerhalb des lockeren Bindegewebes der Samenstrangfascie, welche sich zuweilen im Anschluss an chronisch eitrige Processe des Nebenhodens, öfter nach Amputation des Hodens entwickelt, folgt auch hier den Bahnen des lockeren Bindegewebes und verbreitet sich demnach durch den Leistencanal, diesen anfüllend, in die Bauch- resp. Beckenhöhle. Da die Organe, welche

den Samenstrang zusammensetzen, die Gefässe, die Nerven und die Vasa deferentia hier auseinanderführen, so ist selbstverständlich möglich, dass auch die Eiterungsprocesse sich mit jedem einzelnen Theile hinter dem Peritoneum in der subserösen Schicht verbreiten, dass sie also mit der Spermatica interna nach der Aorta in der Nierengegend, mit der Spermatica externa, mit den Venen des Samenstrangs u. s. w. sich ausbreiten. Mag es nun aber sein, dass das Bindegewebe, welches das Vas deferens umgiebt, besonders zur Aufnahme entzündlicher Producte geeignet ist, oder dass der Process gern an ihm rückwärts kriecht, wenn die primären entzündlichen Vorgänge im interstitiellen Gewebe der Samencanälchen lagen, auf jeden Fall hat der Eiter eine grössere Neigung, sich auf diesem Weg nach der Seite der Blase hin zu begeben. Die paravesicalen Abscesse bei Männern habe ich wenigstens öfter im Anschluss an entzündliche Vorgänge im Bereich des Samenstrangs entstehen sehen. In solchen Fällen schliesst sich also an die Schwellung des Leistencanals, welche sich bald über dem Poupart'schen Band ausdehnt, eine solche zur Seite der Blase über der Symphyse bis zur Mittellinie gehende an, und bei tieferer Senkung mit dem Ausführungsgang nach dem Blasenhals hin, kommt gerade hier der Eiter an eine Stelle, an welcher das Rectum der Blase sehr nahe liegt, von ihr durch lockeres Bindegewebe getrennt ist. So bildet sich bald auch eine Geschwulst nach dem Mastdarm hin, und aus dieser Lage der Herde ist ersichtlich, wie sich Blasen- und Stuhlbeschwerden aus dem Vorhandensein einer Samenstrangphlegmone erklären. Abgesehen von der Möglichkeit einer Perforation des Eiters vorn durch die Bauchdecken, ist der Durchbruch durch die Blase wie der in das Rectum zu erwarten. In späterer Zeit sieht man wohl auch Senkungen vom Blasenhals mit der Urethra und Eiterperforation im Perineum oder auch weiter nach vorn im Scrotum. Das Rectum ist früh zu untersuchen und für den Fall fluctuirender Schwellung, an dieser Stelle zu incidiren.

Wie wir aus der Besprechung der subserösen Abscesse ersahen, so handelt es sich bei ihnen meist um mehr weniger acute Processe, welche sich in der Umgebung von wenigstens zum Theil retroperitoneal gelegenen Organen (Gebärmutter, Coecum, Blase, Vas deferens etc.) entwickeln.

Ihre Symptome fassen wir hier nochmals kurz zusammen:

Die Schwellung ist (besonders bei den parametritischen) oberflächlich und lehnt sich mit ihrer Basis an die inneren zwei Dritttheile des Poupart'schen Bandes an. Hier ist das Bauchfell emporgehoben und die Respirationslinie des Bauches in die Höhe geschoben (siehe §. 27). Zur Diagnose kann weiter verwerthet werden die hohe Lage der Fisteln bei diesen Abscessen, oberhalb und unterhalb des Lig. Poupartii.

§. 15. Die sogenannten Psoasabscesse sind den eben besprochenen subserösen Abscessen gegenüber entschieden häufiger chronische Senkungsabscesse.

Wir wollen den alten Namen der Psoasabscesse beibehalten, aber nicht etwa dadurch ein Präjudiz schaffen, als hielten wir dafür, dass das Muskelgewebe den Ausgangspunkt der Entzündung abgebe. Nicht als wenn wir die Möglichkeit ganz verwerfen wollen, dass der Muskel einmal von einem metastatischen oder auch von einem Abscess nach einer Ruptur, einem Bluterguss in denselben befallen werden könne, aber offenbar kommt dies so sehr seltene Ereigniss gar nicht in Betracht gegenüber der Häufigkeit, mit welcher der Psoas nur als die Bahn betrachtet werden muss, welche Entzündungsprocesse höher gelegener Theile, vor allem der Wirbel, zuweilen auch einer Pleurahöhle betreten. Dabei kommt es in der That öfter vor, dass der Psoasmuskel selbst und nicht die fasciale Scheide dem Eiter den Weg gewiesen hat. Volkmann hat neuerdings wieder mit Recht darauf hingewiesen, wie man in diesem Sinne allerdings von Psoasabscessen, welche wirklich innerhalb des Muskels, wenn auch secundär entstehen, reden darf. Die von einem Wirbel ausgehende Entzündung kriecht von der Insertion des Muskels aus gleichsam zwischen das intermusculäre Bindegewebe und regt hier wie an den Muskelfibrillen selbst

zunächst vielfache circumscripte Eiterherde an, welche schliesslich mehr und mehr ineinanderfliessen, so dass der Muskel in einen dütenförmigen Eitersack mit der Spitze an seiner Insertionssehne am Trochanter minor verwandelt wird. Aber in der Mehrzahl der Fälle folgt der Eiter doch dem Bindegewebe in der Umgebung des Muskels.

Was die Symptome dieser Abscesse anbelangt, so liegt die Schwellung bei ihnen immer tiefer als bei den subserösen Eiterungen, um so mehr, als sie durch die oft gespannten Bauchdecken und darüber gelagerten Intestina gefühlt werden müssen. Ueberwiegend häufig zeigen sie schon früh eine seit lange bekannte und gewürdigte Erscheinung, die Beugungscontractur des Schenkels, welche von dem Patienten, zum Zweck der Erschlaffung des kranken Muskels, angenommen wird. Die mehr und mehr zunehmende Flexion ist mit Rotation des Beines nach aussen verbunden. Beim Gehen und Stehen fällt diese Contractur bei noch gehfähigen Personen sofort auf. Sie beugen Becken und Oberkörper und stützen beim Fortschreiten die Hand auf die Aussenseite des flectirten Schenkels, indem sie jede Bewegung, welche den Muskel spannen würde, ängstlich vermeiden. Oefter als die übrigen Abscesse perforiren diese durch die Bursa iliaca in das Hüftgelenk. Die Lage ihrer Perforationsstellen (siehe oben) ist ein weiteres diagnostisches Hülfsmittel und dazu kommen die meist nachweisbaren Veränderungen an der Wirbelsäule (Kyphose). Zur Unterscheidung derselben von Hüftgelenksabscessen, mit welchen sie wegen der erheblichen Contractur leicht verwechselt werden können, dient das Merkmal, dass das Hüftgelenk, abgesehen von der ihm durch die Flexion genommenen Bewegungsmöglichkeit, sowohl activ als passiv alle in dem übrigbleibenden Gebiet möglichen Bewegungen macht.

Ich habe die dritte Gruppe der in Rede stehenden Abscesse als Iliacusabscesse bezeichnet. Sie verdienen diesen Namen in demselben Sinne, wie die eben besprochenen den der Psoasabscesse verdienen. Nicht als ob es sich bei ihnen um eine selbständige, primäre Entzündung des Muskels handelte — solche Fälle sind wohl noch seltener als im Gebiete des Psoas — der Muskel resp. die Scheide desselben bietet nur den Weg für einen von benachbarten Theilen entstandenen Abscess.

Ein Theil dieser Abscesse, und gerade die, welche den Typus meist am strictesten einhalten, sind innerhalb der Darmbeinschaufel entstanden. Das Darmbein selbst giebt hier die Quelle für den Eiter ab, welcher in acuter Form bei den allerdings nicht sehr reichlich vorkommenden acuten Periosto-Osteomyelitiden (siehe oben §. 11) entsteht, falls sie und die folgende Necrose die Innenfläche des Knochens oder auch den Knochen in seiner ganzen Dicke betreffen. Der grössere Theil dieser Eiterungen entwickelt sich aber in chronischer Form und zwar zum Theil bei den oben beschriebenen Herderkrankungen granulirend-tuberculöser Art, sei es, dass dieselben nahe dem Hüftgelenk oder nahe der Synchondrose auftreten und nach der Schaufel perforiren. Jedoch sind auch hier solche local entstandene Eiterungen in der Minderzahl. Viel häufiger handelt es sich um Senkungsabscesse, sei es, dass die „Senkung“ von oben, vom Rumpf her, sei es, dass sie von unten, von der Extremität her, stattfindet, der seltenere Fall.

Ein Theil der chronischen Eiterungen geht auf die Iliacusgegend über, nachdem sie bereits die Psoasgegend gefüllt haben. Dahingegen kommt es öfter vor, dass bei Caries des letzten Lendenwirbels der Eiter von dem Wirbel aus, welcher keinen directen Zusammenhang mit dem Psoas hat, unter diesem Muskel durch möglicher

Weise mit der Arteria ileolumbalis und direct in die Fascia iliaca geht. Auch bei der Caries ileosacralis wird der Weg zuweilen direct betreten (siehe oben). Die von unten herauf kommenden Abscesse sind in den meisten Fällen chronischer Natur und gerathen vom Hüftgelenk aus nach Perforation der Pfannenwand in das Becken.

Diese Eiterungen manifestiren sich für Gesicht und Gefühl als Geschwülste der Darmbeinschaufel. Wenn man dieselbe mit der Hand in der Gegend der Spina anterior superior umfasst und nun die Finger mit allmälig sich steigerndem Druck in die Fossa iliaca hineingräbt, so fühlt man die Geschwulst der Innenfläche der Schaufel, und man sieht dieselbe dann auch deutlich, besonders wenn man vergleichsweise gleichzeitig dieselbe Untersuchung auf der gesunden Seite vornimmt. Dies ist am ausgezeichnetsten bei der nach acuter Periostitis eintretenden Schwellung. Ist die Schwellung sehr eclatant, so ist auch besonders in der Gegend der Spina die Respirationslinie nach oben verschoben, freilich nicht so ausgezeichnet, wie bei den subserösen Abscessen.

Sehr typisch sind dann aber meist die Senkungen dieser Abscesse nach dem Oberschenkel und den Fisteln, wie wir dieselben oben beschrieben haben. Zumal die zwischen Rectus und Tensor fasciae, wie die zur Seite des Sartorius in seinem Verlauf gelegenen, geben für die Diagnose der Eiterquelle aus der Darmbeinschaufel sehr sichere Anhaltspunkte.

Wir müssen darauf verzichten, auf den Verlauf, die Prognose und Behandlung dieser verschiedenen Abscesse hier näher einzugehen, wir haben bereits über die meisten derselben, so über die subserösen (II. Bd. I. §. 28) wie über die Congestionsabscesse der mit Caries der Wirbelsäule Behafteten (II. Bd. VI. §. 63) das nöthige gesagt. Wir haben dort betont, wie man die subserösen Abscesse auf dem Wege des Schenkelcanals oder auch oberhalb des Lig. Poupartii, da wo das Bauchfell durch den Erguss nach oben gedrängt war, ohne Gefahr der Verletzung desselben eröffnen kann. Auch die Iliacusabscesse können oft ohne Gefahr dieser Verletzung oberhalb der Spina anterior superior in zweckmässiger Weise geöffnet werden, doch ist es rathsam, dass man sich in solchen Fällen nahe an das Darmbein hält. Incisionen sind besonders für die inneren Necrosen des Darmbeins, aber auch bei den chronischen Eiterungen öfter zu empfehlen, weil der Eiter hier freier ausfliesst als aus einer Oeffnung unter dem Lig. Poupartii. Die Communication unter diesem Band ist nämlich oft sehr eng. Wir haben dort auch darauf verwiesen, dass Oeffnungen auf der Rückfläche des Stammes (durch das Darmbein, in der Regio ileolumbalis) sehr wichtig sind, und verweisen in Beziehung auf die Technik der Abscesseröffnung, auf die dort (§. 64) gegebenen Bemerkungen.

§. 16. Auch in den hinteren Theilen des Beckens, an der Hinterbacke, kommen öfter Abscesse zur Entwickelung. Ein Theil derselben ist von den eben besprochenen Abscessen aus dorthin versenkt, ein anderer Theil kommt von der Innenfläche des Sacrum aus dahin. Es sind zum Theil die chronischen Processe der Kreuzdarmbeinfuge, aber auch acute Abscesse von der Innenfläche des Kreuzbeins, welche

meist durch das Foramen ischiadicum mit dem Nerv. ischiadicus unter die Glutaeen gelangen. Ich sah einen derartigen acuten Abscess, welcher gleichzeitig auf beiden Seiten durchgebrochen war und doppelseitigen subglutaealen Abscess hervorgerufen hatte. Aber auch manche der mit dem Levator ani, der Aussenfläche desselben versenkte Eiterungen, kommen schliesslich unter den Glutaeen an die Oberfläche. Dazu kommen noch die von der Aussenfläche des Darmbeins vom Hüftgelenk sich entwickelnden Abscesse. Nun giebt es aber offenbar auch intermusculäre Glutaealabscesse oder solche, welche aus dem Bindegewebslager hinter dem Glutaeus ihren Ursprung nehmen, möglicherweise nach einem Fall auf den Hinteren, nach einem Bluterguss entstanden sind. Die Schleimbeutelabscesse der Trochantergegend betrachten wir bei dem Hüftgelenk. Die subglutaealen Abscesse erreichen zum Theil am hinteren Rand der Glutaeen die Oberfläche, ein anderer Theil gelangt am vorderen Rand des Glutaeus medius, zwischen ihm und Tensor fasciae unter die Haut. Manche versenken sich auch mit dem Nervus ischiadicus an der Hinterfläche des Schenkels. Billroth erzählt von einem Fall, in welchem bei dem herumgehenden Patienten ein Abscess sich vom Tuber ischii bis zum Knie gesenkt hatte, an dessen Aussenseite er als kindskopfgrosser Beutel herabhing.

C. Geschwülste des Beckens.

§. 17. Wir gehen auf die innerhalb des Beckenraums gelegenen Geschwülste hier nur insofern ein, als wir die innerhalb des Douglas'schen Raums sich entwickelnden kurz berühren wollen. Die Mehrzahl derselben haben wir bereits an anderem Ort (Bd. II. §. 35. u. f.) eingehender besprochen.

Wir haben bereits mehrfach auf die Anhäufung von Koth in den Intestinis und die dadurch hervorgerufenen Scheingeschwülste hingewiesen. Zuweilen tritt nun eine solche Kothgeschwulst auf innerhalb der in das kleine Becken hineinreichenden Darmschlingen, besonders in Abschnitten der Flexura iliaca. Zumal bei Grössen- und Lageanomalien, oder auch bei Abnormitäten, welche nach entzündlichen Processen im Gebiet dieser Darmtheile auftreten, bei abnormen Verwachsungen, Abknickungen, oder theilweisen Verengerungen einzelner Theile, kommt es gern zu allmälig anwachsenden Geschwülsten. Sie werden sich meist leicht durch bimanuelle Exploration als weiche knetbare Knoten bestimmen lassen, wie sie auch durch den Wechsel in Form, Grösse und Lage, welchem sie unterworfen sind, ebenso wie durch die meist bestehende Stuhlverstopfung die Diagnose ermöglichen. Auch die verschiedenen intra- und extraperitonealen Abscesse, wie wir solche in den Bd. II. §. 27 Abth. Bauch u. f., wie auf den vorstehenden Seiten betrachtet haben, und nicht minder die Blutergüsse (Bd. II. §. 31) kommen hier diagnostisch in Betracht. Weiter hat man sich vor Täuschungen zu hüten, welche durch abnorme Lagerung der Beckenorgane hervorgerufen werden, vor Allem durch die Abweichungen in Lage und Gestalt der Gebärmutter. Auch die Vergrösserungen der

dort liegenden Organe, wie die der Gebärmutter, der Prostata, die abnorme Anfüllung der Blase, sind in Betracht zu ziehen. In Beziehung auf Organneoplasmen ist besonders die Gebärmutter und ihre polypösen, wie die innerhalb ihrer Höhle, in der Substanz und unter der Serosa gelegenen Fibromyome, ferner die Vergrösserung des Scheidentheils durch die verschiedenen Neoplasmen in Betracht zu ziehen. Auch auf diese Geschwülste haben wir bereits (§. 52 Bauch) hingewiesen, überlassen aber die eingehende Betrachtung derselben, wie die der angeführten Lageabweichungen den Lehr- und Handbüchern der Gynaekologie. Ausser dem Uterus und der Scheide kommt in Betracht der Mastdarm mit seinen verschiedenen Geschwulstformen (Bd. II. §. 185 u. f.) sowie der Eierstock. Die Geschwülste des letzteren pflegen sich, wie wir a. a. O. bemerkt haben, bald aus dem Douglas'schen Raume in die Bauchhöhle zu erheben. Es sind häufig cystische Geschwülste, und ihre Diagnose kann insofern in Collision kommen mit cystischen Geschwülsten, welche in der Nachbarschaft des Eierstocks, aber nicht von den Ovarien aus wachsen. Wir erwähnen hier zunächst der, wie die Erfahrung lehrt, meist kaum sicher gegenüber den Eierstockscysten zu diagnosticirenden Cysten des Ligament. latum. Sodann wäre darauf hinzuweisen, dass Dermoidcysten (§. 39) nicht nothwendig von den Ovarien auszugehen brauchen, wenn sie sich innerhalb des Beckens finden. Es giebt Beobachtungen von Atherom- und Dermoidcysten im Bindegewebe des kleinen Beckens. Mannel erwähnt zwei derartige Tumoren, welche im lockeren Bindegewebe, zwischen Peritoneum und Levator ani lagen, und ich habe bei einem jungen Mädchen die Vereiterung einer solchen Dermoidcyste mit Durchbruch neben dem Rectum beobachtet, aus welcher ich zahlreiche Knochenstücke, Zähne und Haare entfernen konnte.

Von besonderem Interesse sind hier auch noch die serösen Cysten, welche sich an verschiedenen Stellen innerhalb des Beckenzellgewebes entwickeln. Meist waren es ohne Zweifel Echinococcensäcke. Dass der Echinococcus sich verhältnissmässig häufig innerhalb des Beckens ansiedelt, wird jeder Arzt, der in einer echinococcusreichen Gegend gelebt hat, bestätigen können. Unter 33 Echinococcengeschwülsten, welche aus englischen Spitälern zusammengestellt wurden (Med. Times and Gaz., Vol. 1., p. 343), fand sich je 9mal der Parasit in der Leber und in dem Beckenzellgewebe, der Rest vertheilte sich in kleineren Zahlen auf die übrigen Körpergegenden. Ihr Sitz pflegt das Bindegewebe in der Umgebung der Vagina, oder zwischen Vagina und Rectum oder auch hinter dem Rectum beim Weibe, zwischen Blase und Rectum beim Manne zu sein, besonders am letzteren Orte sind die Beschwerden der Stuhl- und Harnentleerung zuweilen hochgradige, da die Geschwulst sehr erhebliche Dimensionen annehmen, in den Bauch hineinwachsen kann (Spence, Maunder, Bryant u. A.). Der Nachweis einer chronisch enstandenen, fluctuirenden, vom Perineum und dem Rectum aus fühlbaren, sich aus dem Becken erhebenden Geschwulst beim Manne, einer im Perineum, seitlich an einer Labie und im Rectum wie in der Vagina vorhandenen, ebenfalls Flüssigkeit enthaltenden Cyste beim Weibe wird meist die Wahrscheinlichkeitsdiagnose eines Echinococcus machen

lassen. Sicher wird die Diagnose erst durch die Punction und die Untersuchung der Flüssigkeit (§. 56 Bauch). Diese Punction ist um so mehr indicirt, als es öfter gar nicht gelingt, ohne dieselbe den Catheter in die männliche Harnblase einzuführen. Es kann vom Perineum oder vom Rectum aus punctirt werden.

Wenn irgend möglich, so sollte man diese Geschwülste durch einen Einschnitt in die Schamlippengegend, in das Perineum, falls sie dorthin prominiren, entleeren, sofort mittelst Kornzange die Blasen möglichst entfernen und dann ein dickes Drainagerohr einführen. Ausspülung mit desinficirender Flüssigkeit muss oft wiederholt werden. Im Perineum ist zuweilen Lister'sches Verfahren anwendbar. Prominirt der Tumor nur nach dem Rectum oder der Vagina, so wäre Punction resp. Incision von da aus vorzunehmen. Verjauchung tritt bei Entleerung vom Rectum aus leichter ein.

§. 18. Geschwülste, welche von den Beckenknochen ausgehen, sind verhältnissmässig nicht häufig. Das Darmbein und die Synchondrosis sacroiliaca geben öfter den Boden für die Entwickelung von Sarcomen ab. Sie können leicht Anfangs mit entzündlichen Processen verwechselt werden, umsomehr als sie öfter nach einem Fall auf die Beckengegend entstehen. Bald sind es periostale, bald endostale, dann öfter pulsirende Myeloidsarcome. Billroth beschreibt zwei derartige Geschwülste, von welchen sich die eine als pulsirende Geschwulst der Darmbeinschaufel, die andere als Tumor von demselben Charakter im Gebiet der Synchondrosis sacroiliaca darstellte. Auch ich hatte Gelegenheit, mehrere derartige Geschwülste zu beobachten. Ein rasch wucherndes periostales Sarcom, welches von der Darmbeinschaufel unterhalb des Muscul. iliacus gewachsen war, täuschte einen Echinococcus des Beckens vor, und eine scheinbar entzündliche Geschwulst, welche zunächst das ganze Darmbein als durch knöchernde Periostschwellung vergrössert erscheinen liess, stellte sich später als schnell wachsendes Myeloidsarcom heraus. Die Geschwulst war nach einem Fall auf das Darmbein gewachsen.

Der von dem Kreuzbein ausgehenden Geschwülste haben wir bereits bei der Besprechung der Krankheiten der Wirbelsäule gedacht. Wir besprachen dort die congenitalen Geschwülste, die Tumores coccygei. Doch bietet auch das Sacrum zuweilen den Boden für Neoplasmen.

Volkmann hat jüngst einen durch die glückliche Entfernung der Geschwulst merkwürdigen derartigen Fall mitgetheilt. Ein Myeloidsarcom nahm wesentlich die linke Seite des Kreuzbeins abwärts vom zweiten Intervertebralloch ein. Dasselbe war auch durch Exploration vom Rectum aus nachzuweisen, hatte also den Knochen durchwachsen. Volkmann legte nach einem Schnitt auf die linke Synchondrose das Kreuzbein auf seiner Hinterfläche bloss, umschrieb die Geschwulst am gesunden Knochen mit dem Meissel und entfernte sie sammt dem Can. sacralis vom 2. Intervertebralloch abwärts bis zum Os coccygis. Der innere Rand der rechten Kreuzbeinhälfte blieb stehen. Die Hei-

lung erfolgte unter antiseptischen Cautelen ohne irgend erhebliche Störungen.

Bei den Knochengeschwülsten der Darmbeinschaufel kann wohl nur sehr ausnahmweise an operative Entfernung gedacht werden. Meist ist, wenn die Diagnose sicher gemacht wird, eine Operation nicht mehr möglich.

§. 19. Die Gegend der Glutaeen zeichnet sich auch wieder durch relativ häufiges Vorkommen von Geschwülsten aus. Von cystischen Geschwülsten wäre auch hier der Ecchinococcus zu erwähnen, welcher bald unter der Haut der Hinterbacke, bald im Muskelfleisch der Glutaeen, oder auch zuweilen unter den Glutaeen, wohin er aus dem kleinen Becken (siehe oben) gewandert war, vorgefunden wurde. Eröffnung der Geschwulst durch einen Schnitt, Entleerung der Blasen und antiseptischer Verband empfiehlt sich als die geeignete Curmethode. Auf dem Sitzknorren kommen zuweilen Hygrome vor, bei Menschen, welche ihre Hinterbacken, durch schwere Handarbeit im Sitzen, stark anstrengen. Da sie tief liegen, so übersieht man leicht die Fluctuation und verwechselt sie mit festen Geschwülsten. Doch möchte auch bei ihnen wohl die Exstirpation das sicherste Heilverfahren sein. Schliesslich kommen zwischen Sitzknorren und Afterrand nicht ganz selten Atheromcysten vor, und erreichen erhebliche Grösse. Auch Lipome trifft man an der Hinterbacke und sie nehmen gern gestielte Form an. Meist bleiben sie, sobald sie einmal gestielt sind, von bescheidener Grösse. Zuweilen aber werden sie sehr gross. Noch kürzlich sah ich ein solches von reichlich zwei Kopf Grösse auf der Hinterbacke eines Mannes, welcher durch dieses Polster beim Gehen und Sitzen in erheblicher Weise beeinträchtigt wurde. In einzelnen Fällen hat man beobachtet, dass Lipome, welche sich in der Nähe des Nerv. ischiadicus entwickelten, zu Neuralgien dieses Nerven führten. Hancock heilte eine langdauernde schwere Ischias durch Exstirpation einer solchen Fettgeschwulst, welche um den Ischiadicus herumgewachsen war.

Anderweitige Geschwülste kommen innerhalb der Glutaeen ebenfalls vielleicht etwas häufiger vor als bei anderen Muskeln. So entwickeln sich zuweilen Sarcome im Gebiet des Glutaeus maximus oder medius. In anderen Fällen sind solche Geschwülste aus dem Becken herausgewachsen und nehmen nun secundär das Gebiet des Muskels, welchen sie vor sich herdrängen, ein.

Ueber die Exstirpation aller dieser Geschwülste vermögen wir keine besonderen Regeln aufzustellen.

II. Das Hüftgelenk.

Bemerkungen zur Anatomie des Hüftgelenks und zur Mechanik desselben unter normalen und pathologischen Verhältnissen.

§. 20. Unter normalen Verhältnissen entzieht sich bei wohlgenährten Individuen das Hüftgelenk selbst einer directen Untersuchung durch Gesicht und Gefühl. Seitlich ragt der grosse Trochanter hervor, aber vorn ist sowohl der Schenkelhals als dis Gegend des Kopfes selbst von Muskeln, Sehnen und Gefässen bedeckt. Nur bei äusserster Abmagerung springt unterhalb der Leistenfurche der runde Gelenkkopf vor. Doch lässt sich die Lage des Gelenks, auch wenn man diese Vorragung nicht sieht, ziemlich genau bestimmen. Halbirt man die Distanz zwischen Spina anterior superior und Symphyse und zieht von diesem Halbirungspunkt ein Perpendikel nach unten, so wird durch dasselbe das Gelenk ungefähr in zwei gleiche Hälften getheilt. Denkt man sich beim Erwachsenen durch die Spitze des Trochanter major eine horizontale Ebene gelegt, so trifft dieselbe ungefähr den Mittelpunkt der ideellen Kugel, von welcher der Schenkelkopf ein Segment bildet. Beim Kind steht dagegen der Trochanter höher, fast im Niveau des höchsten Punktes vom Schenkelkopf (Hüter). Noch mehr ist das Gelenk auf der Hinterfläche durch die Glutaeen maskirt, aber auch hier lässt sich dasselbe durch die gedachte, durch den Trochanter gelegte Horizontalebene in seiner Höhenlage leicht bestimmen, wenn man in dieser Ebene vom hinteren Rand des Trochanters um die Länge des Schenkelhalses nach der Mittellinie hin geht. Zu diesem Zweck muss man freilich zunächst feststellen, dass der Trochanter in normaler Höhe steht. Die Lage der Trochanterspitze wird bezeichnet durch eine Linie, welche man sich von der Spina anterior superior hinten herum zum Sitzbeinhöcker gezogen denkt. Diese Linie schneidet die Trochanterspitze gerade da, wo sich letztere oben nach dem Schenkelhals hin, also medianwärts umkrümmt. Bricht der Schenkelhals ab oder wird der Kopf luxirt, so verändert sich das Verhalten des Trochanters zu dieser Linie (Roser-Nélaton'sche Linie).

Das Hüftgelenk ist eine Arthrodie, seine Bewegungen, weniger frei als die der Schulter, gehen mit vollkommenerem Schluss seiner Flächen vor sich. Der glatt überknorpelte Gelenkkopf entspricht mehr als einer halben Kugel von etwa 1 Zoll Radius (Henke). Wir bleiben zunächst bei dieser Annahme, wollen aber hinzufügen, dass von anderer Seite die Form des Kopfes als Sphäroid beschrieben wird.

So nennt Aeby Gelenkkörper, welche man sich entstanden denken kann durch Drehung eines Kreisbogens um eine feste Axe, wobei diese aber nicht wie bei der Bildung der Kugel durch den Mittelpunkt des Kreises geht, sondern exentrisch gelegen ist. Ich würde auf diese Frage hier gar nicht eingehen, wenn dieselbe nicht wichtig wäre für die des vollkommenen Parallelismus der Bewegung zwischen Kopf und Pfanne und für die weitere Frage, ob sich Oberfläche von Kopf und Pfanne bei allen Bewegungen genau berühren. Ich habe durch Untersuchungen an gefrorenen Gelenken nachgewiesen, dass dies nicht der Fall ist, dass sich je nach dem verschiedenen Verhalten in der Stellung von Kopf und Pfanne wechselnde Mengen von Eis zwischen beiden Theilen fanden und dass Berührung nur an bestimmten Theilen der Oberfläche stattfindet. Dieser wechselnde Inhalt von Synovia, welcher für manche pathologischen Fragen wichtig ist, und das eigenthümliche Verhalten der Gelenkflächen, dass sie mindestens bei bestimmten Stellungen nur an umschriebener Stelle sich berühren, wurde von mir durch die Annahme erklärt, dass nicht die Weber'sche Ansicht von der Gleichheit der Radien des Kopfes und der Pfanne, sondern die Paletta'sche richtig sei, welcher annahm, der Radius des Kopfs sei etwas kleiner als der der Pfanne. Aeby erklärt dagegen das Auftreten von mit Synovia gefüllten Räumen im Gelenk einfach dadurch, dass er sagt, vollständige Berührung findet zwischen Kopf und Pfanne nur dann statt, wenn bei den Bewegungen die Rotationsaxe des Kopfes mit der der Pfanne zusammenfällt.*)

*) Ich führe diese Bemerkungen hier an, weil ich die Thatsache, dass ein

Der Gelenkkopf liegt seitlich von der Achse des Femur, da der Schenkelhals, welcher an seinem oberen Rande den Kopf trägt, am Trochanterende des Femur seitlich in einem nur wenig stumpfen Winkel dem Schaft aufgesetzt ist. Der Schenkelhals gewinnt erst in der Wachsthumsperiode seine Längenentwickelung, während er bei Neugeborenen nur in der Anlage entwickelt ist (Hüter). Entsprechend der grösseren Festigkeit der Bewegungen im Gelenk ist der runde Gelenkkopf eingefügt in eine tiefe Pfanne, über deren Form wir oben bereits das Nöthige bemerkt haben. Die knöcherne, vom Darmbein, Schambein, Sitzbein etwa zu gleichen Theilen gebildete Pfanne giebt nur den grösseren Theil des Hohlkugelraums ab, die Ungleichheiten und Lücken des Randes werden ausgeglichen und die ganze Hohlkugelfläche beträchtlich vergrössert durch eine Knorpellippe (Labr. cartilagineum), welche mit scharfem Rand bis über die grösste Peripherie des Kopfes hinausragt, so dass der Gelenkmechanismus dem nahe steht, welchen der Mechaniker als Nussgelenk bezeichnet.

Immerhin geht die Knorpellippe nicht so weit über die grösste Peripherie des Kopfes hinaus, dass die Nussgelenkseonstruction allein den Kopf in der Pfanne zurückhalten würde. Dies besorgt wesentlich der Luftdruck (Gebr. Weber), indem sich die elastische Knorpellippe beim Anziehen des Schenkels ventilartig gegen den Kopf anlegt. Selbst wenn man an einer hängenden Leiche die Muskeln, Kapsel und Bänder um das Gelenk durchschneidet, trägt der Luftdruck die Schwere des Beins, der Kopf fällt erst aus der Pfanne, wenn man vom Becken aus ein Loch in dieselbe bohrt, durch welches die Luft Zutritt erhält. Bei extremen Stellungen des Gelenks, bei welchen also ganz besondere Anforderungen an die Schlussfähigkeit desselben gestellt werden, spannen sich noch einzelne Abtheilungen des Bandapparats und pressen so den Kopf fest in die Pfanne (Henle).

Die Pfanne selbst ist aber nicht überall gleichmässig mit Knorpel ausgekleidet, da sowohl der Grund des knöchernen Theils als auch der untere Rand derselben einen Defect zeigt. Der Defect im Grund ist ausgefüllt von einem mit Synovialis bekleideten Fettpolster, welches sich nach dem Randdefect hinzieht. Der Theil der Faserknorpellippe, welcher diesen Randdefect überbrückt, wird als Lig. transversum bezeichnet. Ueber dem Loch zwischen Lig. transvers. und Pfanne sitzt das Lig. teres breit an und geht nach einer kleinen Lücke in der Mitte des Knorpels vom Kopf. Durch seine Insertion an der Lücke unter Lig. transversum verstärkt es die übrigens hier schwache Stelle. Bei verschiedenen Bewegungen drückt es sich in verschiedenen Richtungen in das Fettpolster der Pfanne ein. Der Musc. obturat. extern. verstärkt noch die gedachte schwache Stelle am Pfannenrand, über welche er sich hinlegt.

Etwas nach rückwärts von dem Faserknorpelrand der Pfanne inserirt sich die Kapsel und geht von da nach dem Hals, sich ziemlich weit vom Kopf entfernt anheftend. Vorn hat also der ganze Schenkelhals, hinten etwa die Hälfte einen Synovialüberzug. Die Synovia, welche in diesem Theil des Sackes enthalten ist, geht bei Bewegungen extremer Art, welche zu erheblicheren Spaltbildungen im oberen Gelenkraum führen, dorthin über (siehe Wirkung der Extension).

Die Kapsel hat verschiedene dünne, für die Wege, welche die Hüftgelenksergüsse einschlagen, wichtige Stellen. An der vorderen oberen Seite, unter der Sehne des Muscul. ileopsoas, ist besonders eine solche vorhanden, welche noch dadurch in ihrer Bedeutung als Perforationsweg für den Eiter im Hüftgelenk erhöht wird, dass ein grosser Schleimbeutel (Bursa subiliaca), welcher die Ileopsoassehne von der Kapsel, dem Tuberc. ileopectineum und dem Schambein scheidet, auf ihr liegt und unter 10 Fällen etwa 1 mal (Heineke), besonders häufig bei älteren Leuten, mit ihr

inniger Contact im Hüftgelenk nicht statt hat und mindestens bei vielen Bewegungen sich mit Synovia gefüllte Spalträume im Gelenk finden, sowie die, dass ein Wechsel der Synovia innerhalb der Pfanne und des Synovialraums ausserhalb stattfindet, für pathologische Fragen für wichtig halte. Die Frage, ob meine Meinung in Beziehung auf die Form des Kopfes oder die von Aeby die richtige ist, lasse ich hier vorläufig ganz aus dem Spiel, obwohl ich beiläufig erwähne, dass neuere mit derselben Methode gewonnene Resultate meine Befunde einfach bestätigen.

communicirt. Eine zweite schwache Stelle ist direct oberhalb des Trochanter minor, da wo die Sehne des Obturator externus die Ileopsoassehne vor ihrer Knocheninsertion überschreitet. Ich vermuthe, dass an dieser Stelle ein Schleimbeutel besteht, welcher öfter mit dem Gelenk communicirt.

Die fibröse Kapsel ist von der grössten physiologischen und pathologischen Bedeutung am Hüftgelenk. Sie ist von sehr verschiedener Mächtigkeit, an einzelnen schwachen Stellen fast ganz fehlend, an anderen so verdichtet, dass sich leicht besondere Bänder mit bestimmtem Faserverlauf (Pubofemorale, Ischiofemorale, Ileofemorale) darstellen lassen. Besonders das Lig. ileofemorale (Bertini) ist von grosser Bedeutung dadurch, dass es bei aufrechter Stellung den Rumpf auf den Beinen fixirt, die Streckung und in Verbindung mit der Zona orbicularis — derben Gewebssträngen, welche vom oberen und unteren Rand der Pfanne um den Schenkelhals herum verlaufen — auch die Rotation hemmt.

Das Ligament. Bertini ist ein ausserordentlich starkes Band; es trägt bei einem starken Manne über 700 Pfund. Von der Spina ilei anterior inferior entspringend, steigt es zur Vorderseite des Femur herab, um sich fast an der ganzen Linea intertrochanterica anterior anzusetzen.

Bigelow, welcher das Verdienst hat, auf die Bedeutung dieses Bandes für die Verletzungen, Luxationen und Fracturen am Hüftgelenk neuerdings hingewiesen zu haben*) (sie unten), beschreibt dasselbe als ein an seiner Darmbeininsertion etwa $^1/_2$, an seiner Flächeninsertion am Femur etwa $2^1/_2$ Zoll breites Band, welches an seinem unteren Abschnitt gespalten ist, daher Y Band, dessen einer Schenkel sich am oberen, der andere am unteren Abschnitt der Linea intertrochanterica ansetzt. So sieht es einem umgekehrten Y ähnlich. Der innere Theil limitirt wesentlich die Streckung, der laterale die Auswärtsrollung. Bei stärkerer Abduction spannt sich ein stärkerer Theil der fibrösen Kapsel, welcher von der medialen Seite der Pfanne über dem Foramen ovale entspringend, nach dem inneren Ende der Linea intertrochanterica anterior hingeht (Lig. pubofemorale). Dazu kommt dann noch ein bandartiger Streif, welcher vom oberen Umfang des Tuber ischii zum hinteren oberen Theil des Trochanter geht. Dieser Kapseltheil (Lig. ischiofemorale) wird besonders auf die Innenrotation hemmend wirken können. Die Kapsel wird also die verschiedensten Bewegungen durch Spannung verschiedener Theile hemmen können, ehe eine eigentliche Hemmung der Bewegungen durch Anstossen des Kopfes an den Rändern der elastischen Faserknorpellippe zu Stande kommt.

Was nun die Bewegungen im Hüftgelenk betrifft, so sind dieselben in allen nur denkbaren, durch den Mittelpunkt des Kopfs gedachten Achsen möglich. Man scheidet die Bewegungen jedoch in Drehungen um drei Achsen.

Die am meisten geübte, die Beugung und Streckung, findet in beiden Gelenken um eine Achse statt, welche horizontal durch die unter der Haut fühlbare Hervorragung der Trochanteren und durch die Mitte beider Schenkelköpfe verläuft. Es ist dies pathologisch wichtig, weil somit bei extremer Streckung, wie bei der stärksten Beugung der Trochanter für die Feststellung der normalen Lage des Kopfs benutzt werden kann. Der Trochanter selbst liegt aber normaler Weise in der Sitzdarmbeinlinie (siehe oben).

Der Spielraum der Flexion beträgt beinahe $1^1/_2$ Rechte. Sie wird gehemmt durch das Anstossen des Oberschenkels mit seiner Vorderfläche am Bauch. Aber auch die Muskeln der hinteren Fläche wirken vielfach zur Hemmung der Bewegung mit. Ist die Wirbelsäule stark zurückgebogen, so kommt wohl ein Anstossen des Schenkelhalses gegen den vorderen Pfannenrand zu Stande. Dagegen wird die Streckung für gewöhnlich durch Spannung des Ligam. ileofemoral. gehemmt. Uebrigens kann auch bei besonderen Stellungen des Fusses die Hemmung eine Knochenhemmung werden. Stellt man z. B. den Fuss nach aussen, so stösst, ehe volle Streckung eintritt, der Schenkelhals an den hinteren Pfannenrand an.

Neben der Bewegung um die Horizontale, unterscheidet man noch als fundamentale Bewegung die Rotation um die in der Länge des Oberschenkels liegende

*) Uebrigens haben bereits Chirurgen und Anatomen (Luschka, H. Meyer, Busch u. A.) seit längerer Zeit die Bedeutung des Bandes für die Entstehung der Luxationen und die Stellung des luxirten Kopfes betont.

Senkrechte und die Abduction und Adduction, die Drehung um eine in sagittaler Ebene zur Länge des Oberschenkels senkrechte Achse.

Die Bewegungsexcursion der Rotation nach innen und aussen wurde von den Gebr. Weber auf 51°, die der Abduction und Adduction auf 90° bestimmt. Die extremen Bewegungen werden hier zum Theil durch den Knochen, zum Theil durch Bänder bestimmt. Extreme Abduction führt zun Anstossen des Schenkelhalses am Pfannenrand. Bei sämmtlichen Bewegungen greifen das Lig. ileofemorale und die Zona orbicularis hemmend ein. Der innere Schenkel des Bandes wird, wenn er gespannt ist, also bei Streckung, auch die hier gedachten Bewegungen auf das erheblichste beschränken, indem sie nicht gedacht werden können, ohne dass sich die Endpunkte des Bandes durch die Bewegung entfernen. So kommt es, dass die beiden Bewegungsrichtungen bei gestrecktem Schenkel sehr reducirt sind. Aber auch die Extreme der Bewegungen um beide Achsen schliessen sich insofern aus, als bei starker Innenrotation die Abduction und umgekehrt bei Aussenrotation die Adduction erheblich beschränkt sind.

Uebrigens kommen gerade für die Bewegungen des Hüftgelenks die das Gelenk überschreitenden poly- und monoarthrodialen Muskeln ganz erheblich in Frage. Die so sehr gesteigerte Bewegungsexcursion, welche die Hüftgelenke der Caoutchoucmänner zu machen im Stande sind, kommen im wesentlichen auf Rechnung der durch die Uebung erlangten grossen Dehnbarkeit der Muskeln. An der Leiche nimmt sofort der Bewegungsexcurs erheblich zu, wenn man alle Muskeln durchschneidet.

In ganz gleicher Art können auch die Muskeln beim Lebenden absolut hemmend für eine bestimmte Bewegung wirken. So erklärt sich z. B., warum eine erhebliche Flexion in der Hüfte nicht möglich ist bei gestrecktem Knie. Sie wird verhindert durch die gespannten, vom Sitzknorren zum Unterschenkel verlaufenden Muskeln. Beugt man dagegen das Knie, so ist ihre Länge hinreichend für stärkere Flexion der Hüfte. Aber auch die Muskeln, welche nur das Hüftgelenk selbst überschreiten, wirken in ähnlich hemmender Weise. Bei der Streckung spannt sich der Ileopsoas und tritt hemmend ein, ehe die Kapsel zur Spannung kommt. In ähnlicher Weise spannen sich aber bei bestimmten Stellungen des Gelenks andere Muskeln, bevor überhaupt die Bänderspannung in Angriff genommen wird.

Bemerkungen zur pathologischen Mechanik des Hüftgelenks (scheinbare Verlängerung, scheinbare und reelle Verkürzung etc.).

§. 21. Wir müssen einige Bemerkungen zur Mechanik der Stellung der unteren Extremität gegenüber dem Becken und der Wirbelsäule unter abnormen Verhältnissen vorausschicken, weil ohne die Kenntniss derselben die Untersuchung eines verletzten oder erkrankten Hüftgelenks nicht möglich ist.

Wenn ein Hüftgelenk seine Bewegungsexcursion nach einer bestimmten Richtung eingebüsst hat, wenn es, wie wir dies bei der folgenden Betrachtung der Verletzungen und Krankheiten desselben oft finden werden, in einer der verschiedenen Richtungen der Bewegung oder zugleich in mehreren contract geworden ist, so treten in der von der Bewegung der Wirbelsäule abhängigen Stellung des Beckens alsbald bestimmte Veränderungen ein, welche darauf gerichtet sind, die contracte Haltung der unteren Extremität zu compensiren.

Zum Verständniss des Gesagten wollen wir die Contracturstellungen in verschiedenen Richtungen, in der Richtung der Flexion, der Ab- und Adduction hier betrachten und entwickeln, welche Folgen die fixe Contracturstellung für die Stellung des Beckens und Rumpfs bei den Verrichtungen des täglichen Lebens haben muss.

Gehen wir zunächst davon aus, es sei ein Hüftgelenk in einer

Flexionsstellung von etwa 30 Grad fixirt. In solcher Flexion zu gehen bei gewöhnlicher mittlerer Stellung des Beckens ist unmöglich, da die Extremität den Boden nicht mehr als senkrechte Stütze des Körpers erreichen kann. Um dies möglich zu machen, muss das Becken um ebensoviel geneigt werden, als die gedachte Flexionsstellung beträgt, damit der in einem Winkel von 30 Grad nach vorn von der Senkrechten abweichende Schenkel in die Senkrechte zurückgeführt werde. Die Möglichkeit, dem Becken die gedachte Neigung zu geben, beruht in der Möglichkeit der Beugung der Wirbelsäule, zumal der Lendenwirbelsäule. Wird hier die corrigirende Beugung ausgeführt, so müsste für den Fall, dass die gesammte Wirbelsäule sammt dem Rumpf die gleiche Bewegung mitmachte, der Körper unter sehr ungünstigen Verhältnissen für die Muskeln getragen werden, da der Schwerpunkt nach vorn von der Stützfläche fallen müsste. Man sieht in der That zuweilen Menschen bei Erkrankung der Wirbelsäule oder auch bei Contractur des Ileopsoas in der gedachten Art gehen. Sie nehmen meist

Fig. 28.

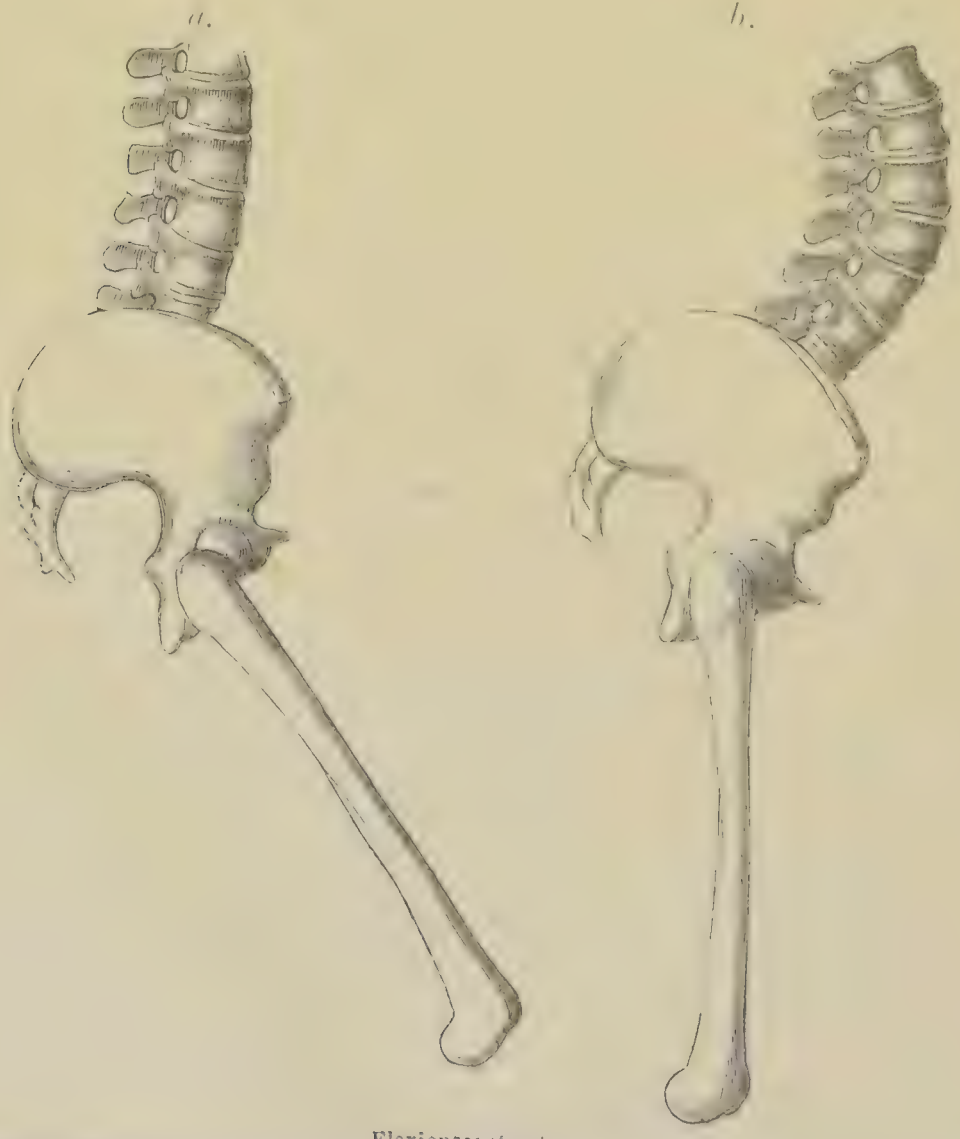

Flexionscontractur.
Flexionsstellung. b. Compensirt durch Beckensenkung und Flexion (Lordose) der Wirbelsäule.

einen Theil der Last den Muskeln zwischen Schenkel, Becken und Rücken ab, indem sie die oberen Extremitäten auf die Vorderfläche der Oberschenkel stützen. Ist jedoch die Wirbelsäule normal beweglich, so wird dies Missverhältniss ausgeglichen durch Steigerung der normalen Sförmigen Krümmung derselben. Der Kranke nimmt eine starke Lordosenstellung der Lendenwirbel an und stellt so durch vermehrte Flexion der Säule das Gleichgewicht wieder her, indem er den nach vorn geschobenen Schwerpunkt zurücklagert. S. Fig. 28a. und b. Die Beugecontractur des Hüftgelenks wird also ausgeglichen durch Neigung des Beckens und die Neigung des Beckens wiederum durch die vermehrte Lordosenstellung der Lendenwirbelsäule, welcher sich wieder der Rücken und Hals mit entsprechender Vermehrung ihrer Krümmungen compensirend anschliesst.

Untersucht man einen solchen Kranken in horizontaler Rückenlage, so ist zweifaches möglich. Entweder liegt er mit dem Rücken auf dem ebenen Lager auf und das Bein steht in Winkelstellung zum Lager entsprechend dem Contracturwinkel, und dann wird das Knie flectirt, um den Fuss auf dem Lager aufstützen zu können, oder die Extremität liegt platt auf und die Lendenwirbelsäule hohl, man kann die Hand zwischen Lager und Lendentheil des Rückens durchschieben. Diese beiden Lagen kann man durch Bewegungen, welche man der Extremität mittheilt, in einander verwandeln. Drängt man die vom Lager abstehende Extremität auf dasselbe nieder, so wird das Becken stärker geneigt und die Wirbelsäule hebt sich im Bogen vom Lager ab. Liegt dagegen die Extremität auf und die Wirbelsäule hohl, so kann man durch Erheben der ersteren die Lordose zum Verschwinden, die Wirbelsäule zum Aufliegen bringen. Man bringt dabei das Becken, welches mit der Extremität eng verbunden ist, aus seiner geneigten Stellung in die normale Lage und hat auch sofort den Beugungswinkel der Extremität gegen das Becken bestimmt. Er entspricht dem Winkel, in welchem die Extremität zu dem horizontalen Lager in dem Moment steht, in welchem die Lendenwirbelsäule fest aufliegt.

Setzen wir den anderen Fall, dass das Gelenk in einem bestimmten Abductionswinkel fixirt steht. (Siehe Fig. 29.)

Wir finden dann entweder bei dem Kranken, während er horizontale Rückenlage annimmt, das Becken gerad stehend und die Extremität entsprechend abducirt, also nicht mit der gesunden Extremität parallel. Fig. 29a. Sobald aber Versuche gemacht werden, die Beine parallel neben einander zu bringen, wie dies schon für die Rückenlage, besonders aber für das Gehen wünschenswerth erscheint, so ersetzt der Kranke die ihm im Hüftgelenk fehlende Bewegung wiederum durch eine Bewegung, welche er dem Becken giebt. Er senkt das Becken auf der abducirten Seite um soviel herab, dass der Abductionswinkel ausgeglichen ist und die Beine, indem das gesunde entsprechend adducirt wird, parallel neben einander gelagert werden können. Wir sehen an dem Stand der Spinae anteriores superiores, wie viel sich das Becken auf der Seite der Abduction herabgesenkt hat. Fig. 29b. An dem horizontal liegenden Kranken können wir aber auch hier wiederum den Abductionswinkel sofort bestimmen, wenn wir die Extremität so weit nach aussen bewegen, abduciren, dass das Becken aus seiner seitlichen Senkungslage in die gerade Lage mit gleich hohem Stand der Spinae anteriores superiores hineinkommt. Der Winkel, welchen wir zur Er-

Fig. 29.

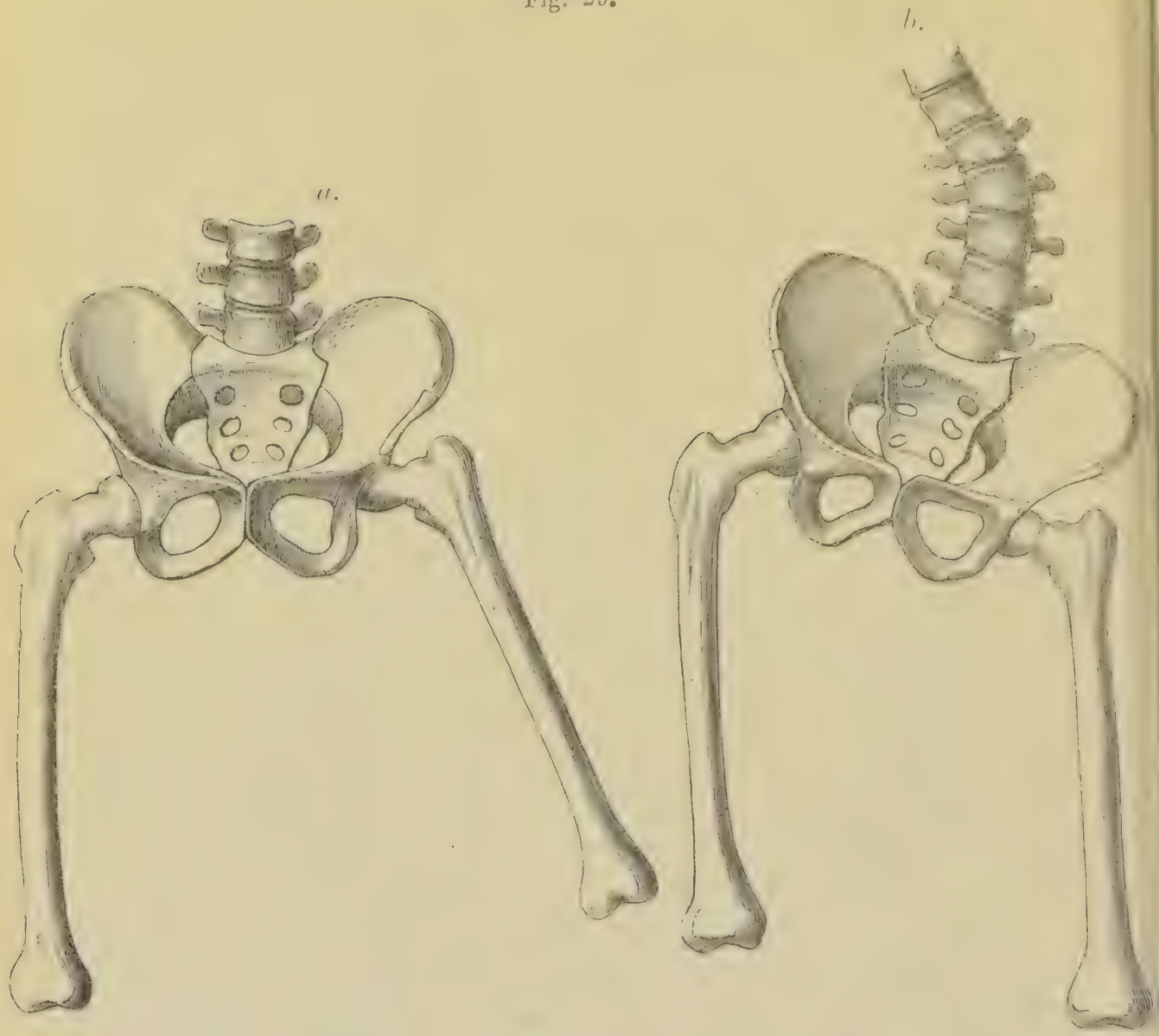

Abductionscontractur.
a. Abductionsstellung. b. Compensirt durch Beckensenkung.

reichung dieses Zieles beschrieben haben, entspricht dem Winkel der Abductionscontractur. Würde sich jedoch die gesammte Wirbelsäule entsprechend der Beckensenkung nach der Seite neigen, so kämen dadurch wieder die gleichen Schwierigkeiten für den Schwerpunkt des Körpers in Frage, wie wir dieselben bei der Flexionscontractur fanden, der Schwerpunkt des Körpers würde nach der Seite der Beckensenkung, also seitlich von der Unterstützungsfläche, fallen. Um dies zu vermeiden, tritt eine stärkere Neigung der Lendenwirbelsäule nach der Seite der Abduction ein, und die Brustwirbelsäule stellt sich dagegen in Neigung nach der entgegengesetzten, es kommt zu der Sförmigen Verbiegung der Wirbelsäule, welche wir schon bei der Besprechung der Scoliose als statische Form derselben kennen lernten. Die Abduction, welche so corrigirt wird, führt aber, wenn wir den Kranken auf dem flachen Lager untersuchen, unter der Voraussetzung, dass die gesenkte Extre-

mität an Länge der gesunden gleich ist, zu einem Symptom, von welchem wir jetzt nicht begreifen, wie es möglich ist, dass auch die besten Forscher vor wenigen Jahrzehnten vergeblich nach einer richtigen Interpretation gesucht haben: da die Extremität mit dem Becken tiefer heruntergeschoben wurde, so muss sie selbstverständlich bei horizontaler Lage über die gesunde Extremität hinausragen. Das kranke Bein erscheint verlängert um soviel, als das Becken tiefer steht. Die Abductionscontractur im Hüftgelenk wird also compensirt durch eine Beckensenkung auf der kranken Seite, welche so weit geht, dass das Glied senkrecht zur Bodenfläche steht, während die gesunde Extremität eine Adductionsbewegung von der gleichen Ausdehnung ausführt. Dadurch wird die kranke Extremität scheinbar verlängert. Die Beckensenkung wird aber ausgeglichen durch eine statische Scoliose, welche den Schwerpunkt des Körpers nach der gesunden Seite bringt.

Die Möglichkeit der Verlängerung einer Extremität durch Compensation einer Abductionscontractur ist nicht nur diagnostisch wichtig. Wir gebrauchen diese Thatsache auch für die Therapie, indem wir bei bestimmten Formen von Verkürzung einer Extremität durch mechanische Einwirkungen eine durch Beckensenkung compensirte Abductionscontractur herzustellen suchen. (Volkmann.)

Gerade das umgekehrte wird nun eintreten unter der Voraussetzung, dass die eine Extremität in Adductionscontractur zu dem Hüftgelenk und Becken steht.

Untersuchen wir einen Kranken mit Adductionscontractur, welche nicht compensirt ist, so kreuzt bei horizontaler Rückenlage die ausgestreckte kranke Extremität die gesunde, hat aber Compensation stattgefunden, so liegen die Extremitäten parallel nebeneinander, aber die kranke Extremität erscheint verkürzt. Wir finden die Erklärung dieser Verkürzung sofort in dem Hochstand des Beckens auf der kranken Seite, welche soviel beiträgt, wie die Verkürzung. Den Beweis kann man sofort führen dadurch, dass man an der kranken Extremität die wirkliche Adduction herstellt. Indem sie jetzt die gesunde kreuzt, stellt sich allmälig das Becken gerade. Der Winkel, welchen wir beschreiben mussten, um den Schiefstand des Beckens aufzuheben, entspricht dem pathologischen Adductionswinkel.

Die Hebung des Beckens wird im Interesse des Aequilibriums wieder compensirt durch compensative statische Scoliose nach der entgegengesetzten Seite, als sie bei der Correction der Abduction statt hatte.

Die Adductionscontractur wird also compensirt durch Erheben des Beckens auf der kranken Seite, welche das Glied senkrecht zur Bodenfläche bringt, während die gesunde Extremität eine Abductionsbewegung von der gleichen Ausdehnung macht. Dadurch wird die kranke Extremität entsprechend der Beckenhebung verkürzt. Die Beckensenkung wird durch statische Scoliose nach der kranken Seite hin ausgeglichen.

Von weit geringerer Bedeutung für die compensative Beckenstellung ist die Rotationscontractur. Rotationscontraetur nach aussen kann bis zu einem gewissen Grad compensirt werden durch eine Rotationsbewegung des Beckens um seine senkrechte Achse. Nehmen wir an, das linke Hüftgelenk sei in einem bestimmten Winkel nach aussen rotirt, so dass die Patella und die Fussspitze nicht nach vorn, sondern in dem gedachten Winkel nach aussen steht, so kann ein gewisser Antheil dieser Drehung compensirt werden durch eine entsprechende Bewegung des Beckens, welche die Spina anterior superior der kranken Seite nach vorn bringt. Das Entgegengesetzte tritt ein bei Rotation der Extremität nach innen. Es liegt aber das Bedürfniss einer Correctur für das Gehen und Stehen nicht in der gleichen Weise vor, wie bei den übrigen Contracturen.

Wir haben nun bereits bestimmte, in der Stellung der Extremität zum Becken liegende Verhältnisse kennen gelernt, welche eine scheinbare Verlängerung oder Verkürzung des Gliedes herbeizuführen im Stande sind. Nun finden wir aber auch bei der Untersuchung von verletzten oder erkrankten Hüftgelenken öfter reelle Verlängerung oder Verkürzung. Indem wir die seltenen Fälle von reeller Verlängerung der Besprechung der Coxitis überlassen, müssen wir hier noch kennen lernen, wie man eine reelle Verkürzung der Extremität, welche dadurch herbeigeführt wird, dass der Gelenktheil des Oberschenkels seine normale Lage zur Pfanne verändert hat, zu erkennen vermag.

Bei der Besprechung der Anatomie des Hüftgelenks haben wir hervorgehoben, dass die Höhenlage des Hüftgelenks bestimmt wird durch eine horizontale Ebene, welche durch die Trochanterspitze gelegt ist. Normaler Stand der Trochanterspitze wird also den Beweis liefern, dass der Gelenkkopf sich in der Pfanne befindet. Ueberragt der Trochanter seinen normalen Höhenstand, so kann dies herbeigeführt werden durch eine Continuitätstrennung im Schenkelhals oder durch veränderte Beziehungen zwischen Schenkelkopf und Pfanne. Beide Male findet sich an der Extremität eine Verkürzung, welche gleich kommt dem höheren Stand der Trochanterspitze. Nun wissen wir aber (siehe §. 20), dass die Lage des Trochanters bestimmt wird durch eine Linie, welche man über die Hinterfläche des Beckens von der Spina anterior superior zum Tuber ischii zieht (Roser'sche, Nélaton'sche, Sitzdarmbeinlinie u. s. w.). Ragt die Trochanterspitze so viel über diese Linie hinaus nach oben, als die Extremität verkürzt ist, so schliesst man mit Recht, dass es sich handelt um eine reelle, durch abnorme Verhältnisse der gedachten Art an den Gelenkenden herbeigeführte Verkürzung.

Wenn man Kranke mit Verletzung oder anderweitigen Leiden in der Gegend der Hüfte und des Schenkels untersucht, so ist immer anzurathen, dass man durch eine methodische Untersuchung zunächst diese mechanischen Verhältnisse, welche sich mannigfach combiniren, feststellt.

Nachdem man den Kranken in ganz flache Rückenlage gebracht hat, achtet man zunächst darauf, ob die Wirbelsäule auf dem Lager ruht. Ist dies nicht der Fall, so prüft man das Verhalten der beiden Extremitäten zum Becken und stellt durch Erhebung derselben vom Lager fest, ob eine derselben und welche in Beugungscontractur steht, und bestimmt nach den oben in dieser Richtung gegebenen Anhaltspunkten den Beugungswinkel. Hat man dies bestimmt, oder überhaupt keine Abnormität in der Richtung gefunden und den Kranken nochmals möglichst grad

gelegt, so vergleicht man die Länge der Füsse. Am sichersten wird man auch hier gehen, wenn man sich an den parallel gelegten Beinen zwei Knochenpunkte zum Vergleich wählt. Man bezeichnet sich mit einem Blaustift die Spitzen der beiden inneren Knöchel am Fuss, und sieht, ob diese beiden Punkte in gleicher Höhe stehen. Ist dies nicht der Fall, so misst man die Differenz im Höhenstand nach Centimetern aus. Wir wollen annehmen, wir hätten herausgemessen eine Verkürzung einer Extremität von 4 Centimetern.

Wir wissen, dass diese Verkürzung eine nur scheinbare sein kann, herbeigeführt durch Beckenerhebung auf der Seite der Verkürzung, oder dass sie die Folge sein kann der Verkürzung eines Skelettabschnittes, oder die Folge veränderter Beziehungen in dem Stand des Trochanters zur Sitzdarmbeinlinie. Die Verkürzung, welche in einem Abschnitt des Skeletts seinen Grund hat, können wir auf directem Wege bestimmen, indem wir messen von der Trochanterspitze bis zum äusseren Knöchel und dann beide Seiten vergleichen. Wollen wir für den Fall, dass wir hier wirklich eine Verkürzung constatirt haben, ausfindig machen, ob der Oberschenkel oder der Unterschenkel der verkürzte Theil sei, so haben wir wieder beide einzeln zu vergleichen, indem wir den Oberschenkel von dem Trochanter bis zum äusseren Gelenkspalt des Kniegelenks und wenn dieser nicht gut nachweisbar, bis zum Kopf der Fibula, den Unterschenkel von da bis zum äusseren Knöchel, die Tibia von dem inneren Gelenkspalt bis zur Spitze des inneren Knöchels vergleichend messen.

Wir können aber auch diese Verkürzung der Extremität, ebenso wie die scheinbare und die reelle Verkürzung durch abnorme Verhältnisse zwischen Kopf und Pfanne bestimmen auf indirectem Weg, und es ist meist gut, wenn wir diese indirecte Untersuchung vorausschicken. Dies beginnen wir damit, dass wir den Stand des Beckens feststellen. Zu diesem Endzweck verbinden wir ganz identische Punkte der Spinae anteriores durch eine gerade Linie. Gewöhnlich fühlt man hier am sichersten den Theil des Knochens durch die Weichtheile, an welchen sich das Ligament. Poupart. ansetzt. Er fühlt sich eben durch diesen Ansatz so an, wie eine hakenförmig umgebogene Spitze. Die so gewonnene Linie halbiren wir nun durch eine Verbindungslinie, welche senkrecht von der Mitte des Brustbeins durch den Nabel nach der Symphyse verläuft.

Bei normalem Stand des Beckens wird die letztere Linie auf der ersten senkrecht stehen, d. h. die Winkel, welche zu ihren beiden Seiten liegen, müssen rechte sein. Ist dies nicht der Fall, so fällen wir von der Spina der gesunden Seite auf die longitudinal verlaufende Linie ein Perpendikel, welches nach der anderen Seite in der Länge der die Spinae verbindenden erstgezogenen fortgeführt wird. Hier bezeichnet die Höhendifferenz der beiden Endpunkte der Linien die Differenz in der Stellung der Spinae und also in der Stellung des Beckens.

Ein kurzer Stab, welcher auf die Spinae gelegt wird und mit einem Längsstab in seiner Mitte rechtwinklig verbunden ist (Coxankylometer, Volkmann), kann diese Untersuchung vereinfachen.

Kommen wir nun noch einmal auf den Fall zurück, dass wir an den Extremitäten bei paralleler ausgestreckter Lage derselben eine Verkürzung von 4 Centimeter nachgewiesen hätten. Fänden wir dann, dass die Spina der verkürzten Seite um das gleiche Maass in die Höhe gerückt wäre, so wäre der Schluss gerechtfertigt, die Verkürzung ist nur eine scheinbare, herbeigeführt durch eine compensirte Adductionsstellung im Hüftgelenk. Fänden wir dagegen keinen Beckenschiefstand, so hätten wir constatirt, es handelt sich um eine reelle Verkürzung, welche dann immerhin noch durch Verkürzung der einzelnen Skelettabschnitte oder durch veränderte Verhältnisse des Kopfs zu der Pfanne des Hüftgelenks herbeigeführt sein könnte. Ob das letztere der Fall ist, bestimmen wir sofort, indem wir die Roser'sche Linie ziehen. Ueberragt hier der Trochanter die Linie um 4 Centimeter, so schliessen wir, es hat eine Verschiebung des Kopfs resp. des Trochanter stattgefunden (Luxation oder dergl. m.), welche die Verkürzung erklärt. Ist dies nicht der Fall, so müssen die einzelnen Skelettabschnitte die Schuld der Verkürzung tragen.

Man vergesse nicht, dass die Verhältnisse sich auch compliciren können, und gerade für die Verkürzung ist dies öfter der Fall, indem wir in unserem Fall z. B. feststellten, dass das Becken nur um 2 Centimeter nach oben gerückt wäre. Dann bliebe also eine reelle Verkürzung von 2 Centimeter neben der scheinbaren durch

compensirte Adduction gemachten über, welche weiter in der gedachten Art als Luxation oder als Verkürzung eines Extremitätenabschnittes nachgewiesen werden müsste.

Wir lassen es bei diesem Beispiel bewenden, indem wir überzeugt sind, dass darnach auch die Verhältnisse, wie sie bei der Verlängerung einer Extremität statthaben, leicht zu bestimmen sind, und wir bei der Besprechung der Coxitis auf solche complicirten Fälle zurückkommen.

Man stellt dann noch die Rotation der Glieder, welche sich durch Einwärts- oder Auswärtsstellung der Fussspitze resp. der Kniescheibe leicht erkennen lässt, oder die Compensation derselben durch entsprechende Drehung des Beckens um seine Längsachse fest. In gleicher Art constatirt man selbstverständlich immer leicht eine nicht durch Verlängerung oder Verkürzung ausgeglichene Abduction oder Adduction des Schenkels.

A. Die Verletzungen des Hüftgelenks (Luxationen und Fracturen)*).

1. Luxationen.

a. Traumatische Luxation.

§. 22. Luxationen der Hüfte kommen nicht eben häufig vor. Entsprechend der meist schweren Gewalteinwirkung, welche bei den Beschäftigungen des männlichen Geschlechts weit häufiger in Frage kommen, werden Männer viel öfter von der Verletzung betroffen und sie ist so recht eigentlich eine dem arbeitskräftigen Alter von 20 bis 50 Jahren eigenthümliche Verrenkung. Nach dieser Zeit wirkt übrigens noch ein anderer Factor dazu mit, dass die gleichen Gewalteinwirkungen nicht so häufig zu Luxation, sondern eher zu Fractur führen, wir meinen die Rarefaction der Spongiosa, welche den Schenkelhals älterer Leute schwächt. Kinder erleiden ebenfalls selten Luxationen der Hüfte, wie sie auch an anderen Gelenken weit eher Fracturen in der Epiphyse oder in der Nähe derselben durch Gewalten, welche bei Erwachsenen leicht Luxation bedingen, davontragen. Es erklärt sich dies hinreichend daraus, dass Kinder weniger luxirenden Gewalten für das Hüftgelenk ausgesetzt sind, sowie ferner aus dem anatomischen Verhalten, der Dehnbarkeit der Kapsel und des Bandapparates, der Nachgiebigkeit der Hemmungspunkte am Knochen, sowie der relativen Fragilität der Knochen in der Nähe der Gelenke. Immerhin ist nach meinen persönlichen Eindrücken gerade das Hüftgelenk doch nicht so immun wie manche andere Gelenke, da ich bereits dreimal Luxationen bei Individuen zwischen 3 und 7 Jahren sah.

Wir vermögen bis jetzt schlecht auf Grund der statistischen Erhebungen das eben Gesagte in Zahlen auszudrücken. Nach Gurlt's Zusammenstellungen kommen 12,09 pCt. aller Verrenkungen auf die Hüfte, gegen 55,42 pCt. für die Schulter. Blasius beobachtete auf 111 Schulterluxationen 51 des Ellbogens und 19 der Hüfte. Auch nach einer Zusammenstellung von O. Weber käme die Hüfte in dritter Linie: 69 Schulter, 30 Ellbogen, 21 Hüfte (Hüter, Gelenkkrankheiten).

§. 23. Bei weitem in der grösseren Mehrzahl aller Luxationen wird der Gelenkkopf durch eine im Sinne der physiologisch möglichen, forcirte Bewegung über den einen Pfannenrand, während der Schenkelhals auf dem gegenüberliegenden einen

*) Penetrirende Verletzungen betrachten wir bei den Gelenkentzündungen.

Stützpunkt findet, hinausgehebelt. Wir kommen auf diese Verhältnisse, deren Kenntniss zur Aetiologie, wie zur Pathologie und Therapie gleich wichtig sind, wieder zurück und wollen hier nur die Richtung bezeichnen, nach welcher hin der Gelenkkopf über den Pfannenrand verschoben wird. Es sind 4 Richtungen denkbar mit den zwischen ihnen stattfindenden Uebergängen. Der Häufigkeitsscala der einzelnen Luxationen nach berücksichtigen wir zunächst die seitlichen Grenzen der Pfanne. Bei weitem die grösste Mehrzahl aller Luxationen geht über den lateralen Rand der Pfanne, also nach aussen. Man bezeichnet diese Formen meist als Luxationen nach hinten, weil sich der laterale Rand der Pfanne rasch in der Richtung nach hinten auf das Darmbein (Luxatio iliaca), wie auf das Sitzbein (Luxatio ischiadica) umbiegt. Der Zahl nach seltener sind die Fälle, in welchen der Gelenkkopf den medialen, den inneren Rand der Pfanne überschreitet und dabei, falls er direct nach innen oder auch unten innen gleitet, auf das Foramen obturatorium zu stehen kommt (Luxatio obturatoria).

Findet dagegen die Verschiebung in der Richtung nach innen so statt, dass der Kopf den oberen inneren Pfannenrand überschreitet, so stellt er sich auf dem Beckenrand bald etwas mehr nach innen (Luxat. pubica), bald mehr nach aussen (ileopubica), wechselnd etwas tiefer oder höher fest.

Weit seltener wird die Pfanne in ihrer oberen oder unteren Begrenzung überschritten. Was zunächst die Luxation über den unteren Rand auf die vordere Fläche des Tuber ischii (Luxat. infracotyloidea) anbelangt, so bedarf es nur eines Blickes auf das Skelett, um sich zu überzeugen, dass hier nur unter ganz ausnahmsweisen Verhältnissen ein Ruhepunkt für den Kopf gedacht werden kann; er wird leicht von der scharfen Kante ab, entweder medianwärts oder lateralwärts, also auf das Foramen obturatorium oder auf das Os ischii gleiten. Ebenso selten ist auch die Ueberschreitung der Pfanne direct in der Richtung nach oben, Luxatio supracotyloidea.

Das Schema für die Luxationen ist demnach ziemlich einfach, indem wir als häufige Formen nur solche über die Seitenränder, also innere (vordere) und äussere (hintere) zu unterscheiden haben. Die äusseren (hinteren) scheiden sich dann wieder in höhere und tiefere (iliaca, ischiadica), die inneren, medianwärts gehenden (auch vordere genannt), in die inneren oberen (pubica, ileopectinea) und in die inneren unteren (obturatoria).

Dazu kommen dann noch die seltenen, in verticaler Richtung nach oben (supracotyloidea) oder unten (auf das Tuber ischii) gehenden (infracotyloidea).

Wenn wir dieses Schema im wesentlichen unseren Betrachtungen zu Grunde legen, so werden wir nicht unterlassen, an geeignetem Ort öfter beobachtete Zwischen- und Uebergangsformen zu erwähnen.

Hüter hat neuerdings auch die Luxationen an der Hüfte nach ihrer Entstehung in Beugungs- und Streckungsluxationen eingetheilt. Die Beugungsluxationen zerfallen in solche durch Beugung und Adduction (iliaca und ischiadica) und in solche durch Beugung und Abduction (obturatoria) entstandene. Die Luxationen durch Streckung zerfallen wieder in Luxation durch Streckung und Abduction

(suprapubica) und in die durch Streckung und Adduction herbeigeführte (ileopectinea). Wir halten diese Eintheilung für nicht durchführbar, weil nicht alle Luxationen der Hüfte durch die gedachten mechanischen Einwirkungen entstehen. Auch ist die Eintheilung für den Lehrzweck unserer Ansicht nach nicht praktisch für das Hüftgelenk.

§. 24. Wir führten an, dass bei weitem in den meisten Fällen der Schenkelkopf über den Rand der Pfanne hinausgehebelt wird. Damit er aus dem Gelenk hinaus kann, ist zunächst nothwendig ein Riss in der Kapsel. Dieser Kapselriss ist von sehr verschiedener Form, Lage und Ausdehnung. Gellé, welcher eine sehr sorgfältige, experimentell anatomische Arbeit darüber geliefert hat, nimmt vier durch ihre verschiedene Lage, Richtung und Ausdehnung unterschiedene Formen der Kapselrisse an.

Bei der ersten Form verläuft der Riss parallel der Längsausdehnung der Kapsel im hinteren unteren Theil derselben, beginnt mit breiterer Basis am Limbus und endigt mit seiner Spitze an der Kapselinsertion des Femur. Diese Form des Risses entsteht durch einen Stoss, welcher den flectirten Schenkel traf und je nach der weiteren Gewalteinwirkung meist zu der Luxatio iliaca, seltener zur obturatoria führt. In seiner Form und Lage liegt kein Grund, ihn als für die Reposition bei der Flexionsmethode hinderlich anzusehen.

Bei der zweiten Form findet sich ein zur Kapselachse perpendicularer Riss auf der Vorder- oder Hinterfläche, und zwar nahe am Pfannenrand.

Abduction bei Semiflexion veranlasst den Riss auf der vorderen Fläche (Luxatio obturator.). Innenrotation führt dasselbe auf der Hinterfläche herbei (Luxatio iliaca directa). Ebenso kann im oberen Theil durch Adduction der Kapselriss so entstehen, dass eine Supracotyloidea und im unteren Theil so, dass eine Luxatio ischiadica mit Neigung zum Wechsel nach der Obturatoria und Iliaca entsteht. Ein eigentliches Hinderniss der Reposition kann auch dieser Form des Kapselrisses nicht zuerkannt werden.

Wohl aber kann Interposition der Kapsel bei den beiden übrigen Formen stattfinden. Bei der einen ist durch Flexion mit Adduction und Rotation nach aussen die Kapsel parallel der Achse am Schenkelhals nahe an ihrer oder in ihrer Insertion daselbst abgerissen (Luxatio iliaca oder ileoischiadica), während bei der anderen die ganze Kapsel vom Schenkelhals abgerissen ist und sich als Repositionshinderniss in die Pfanne hineinzulegen vermag. Diese Form ist die Folge einer schweren circumducirenden Gewalt. Weniger von Bedeutung ist der übrigens seltene Totalabriss am Pfannenrand.

Uebrigens sind experimentell die letztgeschilderten Formen selten.

Für die Stellung des verrenkten Kopfes ist vor allem bestimmend der erhaltene Theil der Kapsel. Er fixirt den Kopf durch seine Spannung an dem abnormen Standort. Man hat bereits seit Jahren auch darauf hingewiesen, dass gerade der stärkste Theil der fibrösen Verstärkung der Kapsel, das Ligament. Bertini, nur in seltenen Ausnahmefällen ganz zerreisst, und dass ihm für die Stellung des Kopfes durch seine Spannung die grösste Bedeutung zufällt. Bigelow hat dieser Annahme die weittragendste Bedeutung gegeben, die ganze Eintheilung der Luxationen auf Grund derselben gemacht, und es ist sicher, dass sich die typischen Luxationen mit Feststellung des Kopfes an einem Bänderpräparat herstellen lassen, wenn auch sämmtliche Muskeln und Bänder mit Ausnahme des gedachten durchschnitten sind. Die Thatsache ist wichtig genug in ihrer Bedeutung für die Therapie, insofern jede Reductionsmethode, welche zweckmässig ist, mit diesem Band rechnen, es bald erschlaffen, bald in seiner Spannung benutzen

muss, indem der Kopf um das gespannte Band herum in die Pfanne hineingedreht wird.

Die Eintheilung Bigelow's in regelmässige Luxationen, welche ihre Stellung eben durch das Erhaltensein des ganzen oder eines Theils des Bandes behaupten, und in unregelmässige, bei welchen wegen Zerrissensein des Bandes kein Typus vorhanden ist, ist auf die Erkenntniss dieses Verhalten basirt und praktisch verwendbar.

Ganz ohne Bedeutung sind übrigens die anderen Weichtheile für die Stellung des Kopfes und die Hindernisse der Reposition gewiss nicht. Das Ligament. teres ist freilich immer zerrissen, aber die oben angeführte Inversion der Kapsel kann sicher in manchen Fällen ein Repositionshinderniss sein und die Muskeln sind wohl doch auch nicht ganz von Schuld freizusprechen. Freilich sind sie in ihrem Verhalten zu den verschiedenen Formen der Luxation nicht constant, und schon deshalb ist mit ihnen nicht in der Art zu rechnen, wie mit den fibrösen Verstärkungsbändern. Die kleinen Rollmuskeln, welche hier wesentlich in Frage kommen, sind nämlich öfter vollkommen zerrissen, in anderen Fällen jedoch wird besonders für die hinteren Luxationen die Stellung durch einen oder den anderen derselben (Pyriformis, Obturator externus, Obturator internus) bestimmt. Bigelow lässt nur den Obturator internus, welcher an seiner hinteren Fläche bestimmte sehnige Verstärkungen habe, gelten. Meist werden allerdings für die Reposition diese passiv gespannten Muskeltheile keinen unüberwindlichen Widerstand setzen.

Im Ganzen selten finden sich Knochenverletzungen bei der Hüftluxation. Am häufigsten ereignen sich noch circumscripte Pfannenabbrüche. In seltenen Fällen complicirte sich die Luxation mit einem Schenkelhalsbruch.

§. 25. Die Gewalten, welche zu Luxation führen, greifen nur sehr selten den Trochanter major an, indem sie durch denselben den Kopf direct aus dem Gelenk hinausdrängen. In den meisten Fällen entsteht die Verrenkung durch extreme Bewegungen im Hüftgelenk, welche bald, indem die Gewalt auf die Extremität wirkt (Fall auf das flectirte Knie, mit gespreizten Beinen etc.), bald durch Bewegung von Rumpf und Becken gegen die Extremität (Verschüttetwerden etc.) herbeigeführt werden. Die beiden Gewalteinwirkungen, directe und indirecte, können sich selbstverständlich combiniren.

Zur Luxation führt eine Hebelbewegung, indem nach Ueberwindung der entsprechenden Muskel- und Bänderhemmung der Schenkelhals sich gegen irgend einen Punkt in der Peripherie des Pfannenrandes anlehnt und so ein Hypomochleum geschaffen wird, um welches die an dem langen Hebelarm des Oberschenkels einwirkende Gewalt den Gelenkkopf gegen die Kapsel drängt. Diese wird gesprengt, und nun wird der Gelenkkopf an der dem Stützpunkt gegenüberliegenden Stelle über den Rand der Pfanne hinübergehebelt. Wie dies bei den einzelnen Formen der Luxation zu Stande kommt, das hat uns das Leichenexperiment, welches zum Studium der Pathologie und Therapie derselben gleich wichtig ist, gelehrt und wir kommen darauf bei den einzelnen Formen zurück. Die Stellung, welche der Gelenkkopf auf diese Weise neben

der Pfanne einnimmt, wird durch nun folgende Bewegungen, sei es, dass die Extremität dabei den Gesetzen der Schwere oder willkürlichen Muskelbewegungen folgt, modificirt. So unterscheidet man auch bei der Hüftluxation primäre und secundäre Stellung.

§. 26. Die Einrichtung der Schenkelluxation hat man früher, trotzdem dass schon von Hipocrates zum Theil bessere Regeln aufgestellt wurden (Beugung bei leichtem Hin- und Herbewegen des Schenkels sollte öfter zur Reduction genügen) meist ohne alle Berücksichtigung der Aetiologie und des anatomischen Verhaltens der Theile durch Extension in der Achse des Gliedes versucht, oft mit Anwendung enormer Gewalt. Doch lehrte schon Petit die Extension bei flectirtem Knie, und eine Anzahl von Chirurgen (Kirkland, Anderson, Pouteau, Parea u. A.) bezeichneten spitzwinklige Flexion des Schenkels mit Rotationsbewegungen für das richtigste Verfahren. In diesem Jahrhundert lehrten etwa gleichzeitig Desprès in Frankreich und N. R. Smith in Amerika (1836), letzterer gestützt auf die von seinem Vater Nathan Smith seit 1815 geübte Methode, dass die Luxat. iliaca durch Flexion mit Auswärtsrotation eingerichtet werden müsse. Seitdem ist nun die Methode in Frankreich, Amerika und am meisten sowie mit dem besten Verständniss des Zusammenhangs in Deutschland geübt worden. Dass das gedachte Verfahren zur wissenschaftlich begründeten Methode geworden ist, dafür hat sich zumal Roser durch genaues experimentelles und anatomisches Studium in der gedachten Richtung verdient gemacht. Busch hat den Roserschen Untersuchungen in der gleichen Richtung noch manches hinzugefügt. Wir benutzen jetzt die Kenntniss der Entstehung der Luxation, wie wir selbe casuistisch und experimentell gewonnen haben, zusammen mit dem anatomischen Befund für die Reposition, und da ergiebt sich, dass die einzelnen Luxationen, insofern sie durch bestimmte Hebelbewegungen entstanden sind, meist durch die diesen Bewegungen entgegengesetzten, welche in der Flexionsstellung vorgenommen werden, in welcher die Verrenkung entstand, bei Benutzung bestimmter erhaltener Theile des Bandapparates (Ligament. Bertini Bigelow) wieder aus ihrer pathologischen Stellung in die Pfanne zurückgehebelt, gedreht werden können. So wird die Einrichtung auch hier nicht mit roher Gewalt, sondern mit kluger Benutzung unserer Kenntnisse durch die Hand, indem wir den Gelenkkopf mit Umgehung der Hindernisse meist den Weg, auf welchem er das Gelenk verliess, zurückwandern lassen, vollbracht.

b. Luxation über den lateralen Pfannenrand (Luxation nach aussen, nach hinten, Luxatio retroglenoidea), Lux. ischiadica, Luxatio iliaca. Luxation durch Beugung und Adduction (Hüter).

§. 27. Lässt man an der Leiche Becken und Rumpf fixiren und beugt nun das Bein im Hüftgelenk, adducirt es dann stossweise und rollt es einwärts, so entsteht die Verrenkung über den lateralen Rand der Pfanne. Es hat sich dabei auf der inneren oberen Seite der Pfanne für den Schenkelhals ein Stützpunkt gebildet, so dass der Kopf mit grosser Kraft gegen den hinteren unteren Abschnitt der Kapsel

angedrängt wird. Die Kapsel zerreisst und der Kopf tritt über den seitlichen Pfannenrand hinaus.

Für das Zustandekommen der beiden Formen der lateralwärts gehenden Luxation, der Luxat. iliaca und der ischiadica ist wohl die Flexionsstellung des Schenkels maassgebend. Wirkt die luxirende Gewalt auf den in starker Beugung stehenden Schenkel ein, so stemmt sich der Schenkelkopf mehr gegen den nach unten aussen gelegenen Theil der Kapsel, so dass dieselbe hier einreisst, während Rotation nach innen bei geringerer Beugung den lateralen Theil der Kapsel zerreissen wird. So entstehen die beiden Formen der Verrenkung, die iliaca in der letztgedachten, die ischiadica in der erstgedachten Art. Wir behalten die beiden Namen bei, obwohl nicht die Knochen, das os ilei und der Sitzbeinausschnitt, sondern die Zerreissung der Kapsel und die Stellung des Kopfes zu bestimmten Muskeln, falls sie nicht zerrissen sind, maassgebend erscheinen. Ueber die relative Häufigkeit der beiden Formen wollen wir kein Urtheil abgeben. Roser erklärt die ischiadica für die häufigste, während Kocher angiebt, die Iliaca werde allgemein als die häufigste angesehen.

Bei der Luxatio iliaca steht der Gelenkkopf hinter der Pfanne bald höher bald tiefer auf dem Darmbein unter dem Glutaeus maximus. Er überschreitet hier selten eine Linie, welche man von der Spina anterior inferior nach der obersten Grenze des Hüftbeinausschnittes gezogen denkt (Malgaigne, Roser). Das Ligament. Bertini verhindert in der Regel ein höheres Aufsteigen.

Er lehnt sich nach oben gegen die mehr weniger zerrissenen Muskeln (Glutaeus medius und minimus) und das Darmbein an. Die kleinen Rollmuskeln sind entweder zerrissen oder erhalten. In letzterem Falle geben die Muscul. obturatorii die untere Grenze für den Kopf, d. h. derselbe steht zwischen ihnen und dem Pyriformis oder zwischen Pyriformis und Glutaeus medius. Der Kapselriss liegt wesentlich an der lateralen Seite des Gelenks, wenn die Kapsel nicht breit abgerissen ist. Das Ligamentum ileofemorale ist erhalten und besonders in seinem äusseren Schenkel stark gespannt (Bigelow); denn wenn man den äusseren Theil des Bandes bei einer an der Leiche gemachten Luxation durchschneidet, so verschwindet die characterische Rotation nach innen. Uebrigens tragen die erhaltenen schwächeren Kapseltheile zu dem Bestehenbleiben der typischen Stellung mit bei.

Was die Symptome der Luxatio iliaca anbelangt, so fällt als das wesentlichste sofort eine durch die gespannte Kapsel erhaltene starke Rotation des Schenkels nach innen auf. Man erkennt dieselbe an dem Stand der Patella und an der Innenrotation des Fusses. Beim Stehen oder Liegen des Kranken kreuzen die Zehen des luxirten Fusses die Zehen oder den Fussrücken des gesunden. Daneben ist die Extremität adducirt. Die Flexionsstellung wechselt, meist ist sie nicht sehr hochgradig. Ebenso verhält es sich mit der Verkürzung der Extremität. Ist der Kopf ziemlich in gleicher Höhe mit der Pfanne am lateralen Rand derselben stehen geblieben, so pflegt die Verkürzung nicht sehr hochgradig zu sein. Dahingegen kann eine reelle Verkürzung von bis zu zwei Zoll eintreten, wenn eine Verschiebung des Kopfes höher hinauf auf das Darmbein stattfand.

Fig. 30.

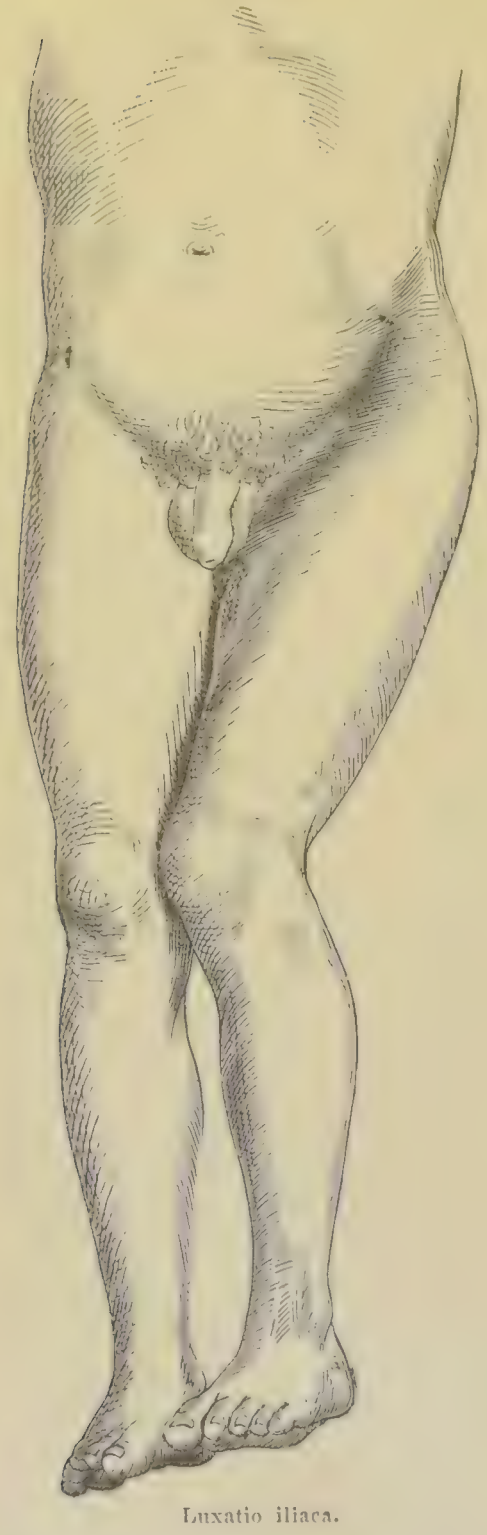

Luxatio iliaca.

Bei der Untersuchung dieser Verhältnisse muss man jedoch die mässige Adductionsstellung berücksichtigen, in welcher sich der Schenkel befindet. Durch sie wird eine scheinbare Verkürzung mit Beckenhochstellung herbeigeführt. Durch Messung in der oben beschriebenen Art, Bestimmung des Trochanterstandes im Verhältniss zu Roser-Nélaton'schen Linie u. s. f. stellt man die wirkliche Verkürzung fest. (Siehe die Fig. 30.)

Es hängt von der Körperfülle, dem Fettreichthum und der Ausbildung der Muskeln ab, ob man den Kopf auf dem Darmbein fühlt oder nicht. Deutlicher wird dies Symptom durch leichte Rotationsbewegungen, welche man mit der Extremität ausführt.

Von Bewegungen ist die Flexion möglich, die Rotation nach aussen und zumal die Adduction gehemmt.

Bei der Luxat. ischiadica zerreisst, wie wir oben anführten, der untere äussere Theil der Kapsel und bei der nun folgenden Adduction (Innenrotation ist weniger wichtig für das Zustandekommen der fraglichen Verletzung, Roser) tritt der Kopf über den unteren Pfannenrand heraus.

Tritt er schon bei starker Flexion heraus, so kann er möglicherweise dort stehen bleiben unter der Voraussetzung, dass keine Rotation hinzukommt. Er steht dann auf dem Tuber ischii (Luxatio infracotyloidea, Luxation nach unten). Es genügt aber eine leichte Rotation nach innen, um ihn von seinem unsicheren Stand auf der vorderen Kante des Tuber ischii nach hinten treten zu lassen, oder aber eine Rotation nach aussen befördert ihn medianwärts auf das Foramen ovale. Dies sind also die Fälle, bei welchen ein Uebergang zwischen den beiden Luxationsformen nach innen und nach aussen möglich ist.

Die Stellung des Kopfs, nachdem er den Pfannenrand unten aussen überschritten, wird nun meist bestimmt durch die secundären Bewegungen. Er bleibt entweder nach unten von dem Obturator intern. zwischen ihm und dem Quadratus stehen, oder er drängt sich noch etwas weiter hinauf, so dass die gespannte Sehne des Obturator internus sich über den oberen Umfang des Schenkelhalses hinzieht. Aber öfter ist auch diese starke Sehne zerrissen und trotzdem bleibt die typische Stellung erhalten (Roser, Tillaux u. A.). Daraus geht hervor, dass

der Sehne des Obturator internus nicht die Bedeutung zukommen kann, welche Bigelow ihr beimisst, indem er diese Form der Luxation als Luxation unter der Sehne bezeichnet. Viel mehr maassgebend wird sein die Art des Kapselrisses, welcher für die typische Form sich nur an der unteren äusseren Seite findet, während der äussere Theil, also der, welcher hinter den kleinen Rollmuskeln liegt, intact bleibt. Der Kopf geht aus seinem Riss heraus um den erhaltenen Kapseltheil herum, und dieser wird vom hinteren Rand der Pfanne nach dem Schenkelhals hin gespannt. Das Ligamentum Bertini ist erhalten und ebenfalls stark gespannt, zumal in seinem inneren Theil.

Die secundäre Bewegung, welche bei der in starker Flexion entstehenden Verrenkung eintrat, war fast immer eine Streckung. Trotzdem bleibt meist der Schenkel in hochgradigerer Flexion stehen, als bei der Luxatio iliaca. Ueber den Grad der Innenrotation gehen die Ansichten auseinander. Roser lässt die Innenrotation geringer sein, während Bigelow, Kocher, die stärkere Rotation der Extremität nach innen betonen. Da der Kopf tiefer steht, so ist die Verkürzung geringer und man fühlt den verrenkten Theil weiter unten in der Gegend des Os ischii.

Aus der oben geschilderten Spannung der hinteren Kapselwand und des Lig. Bertini ist leicht begreiflich, wie gerade diese Luxationen, so lange man noch durch Zug bei ausgestreckter Lage des Gliedes operirte, in so üblem Renommée standen. Der Luxation nach hinten mit Auswärtsrollung des Schenkels wollen wir hier nur kurz Erwähnung thun. Diese atypische Form kommt nur zu Stande bei erheblicher Zerreissung der Kapsel, insbesondere bei Abreissung des Ligament. Bertini.

§. 28. Man hat in der letzten Zeit von verschiedenen Seiten Gewicht darauf gelegt, die Reposition des luxirten Hüftgelenks ohne Chloroformnarcose zu bewirken. Wir sehen weder für den Operateur, noch weniger aber für den Verletzten einen Vortheil in diesem Verfahren, da wir es einmal für zweckmässig halten, den activen Widerstand der Muskeln, welcher einen unberechenbaren Factor zu den uns grossentheils bekannten Hindernissen der Reduction hinzufügt, durch die Narcose zu eliminiren und es andererseits unzweifelhaft ist, dass auch eine verhältnissmässig rasch ausgeführte Einrichtung in den meisten Fällen eine recht schmerzhafte Operation ist. Denn es liegt ja in der Natur der Verhältnisse, wie sie sich am Hüftgelenk finden, dass auch bei unseren verbesserten Reductionsmechanismen die Reposition immer eine Leistung darstellt, welche mehr Kraft beansprucht, als dies bei der Einrichtung irgend eines anderen Gelenks in der Regel zu sein pflegt. Die Schwere des Gliedes, die vertiefte, für directen Druck ziemlich unzugängliche Lage des luxirten Kopfes, der hohe Pfannenrand sind ebensoviele Erschwerungsgründe für eine leichte Reposition.

Man kann die Reposition vornehmen an dem auf einer Matratze auf dem Boden liegenden Verletzten. Der Chirurg hat dann den Vortheil, dass er an dem im Knie flectirten Glied, welches er mit einer Hand am Fuss, mit der anderen am Unterschenkel nahe dem Kniegelenk ergreift, bequem manipuliren, es flectirend anziehen und mittelst des langen Hebelarms am Unterschenkel auch gut rotiren kann.

So lange keine zu erheblichen Kraftanstrengungen nöthig sind, besorgt dann die Körperschwere die Contraextension, und ein Assistent kann durch Fixation des Beckens vermittelst der auf den Darmbeinkamm aufgesetzten Hände das Becken noch weiter feststellen. Doch kann man auch durch Tücher, welche zwischen dem Perineum durch, sowie um das Becken geführt und von Assistenten gehalten werden,

bei stärkerer Gewalteinwirkung die Contraextension besorgen lassen. Selbstverständlich ist die Operation auch sehr wohl thunlich und für die Assistenz bequemer, wenn der Verletzte auf einem nicht zu hohen Tisch liegt. Der Operateur kann sich dabei, wenn es nöthig ist, neben dem Verletzten auf einen festen Stuhl oder den Operationstisch stellen. Meist geht es jedoch auch ohne diesen erhöhten Stand des Operirenden.

Man ist wohl ziemlich allerwärts davon abgekommen, den Kopf durch Zug in der Achse des Gliedes in die Pfanne hineinziehen zu wollen. Es liegt nach unserer Schilderung klar zu Tage, dass wir in dem Fall die Kraft wirken lassen, entsprechend dem stärksten Widerstand, indem wir jedesmal so die gespannten Theile der Kapsel, zumal das Ligament. Bertini, in erhöhte Spannung versetzen und meist erst nach Anwendung enormer Gewalt oft erst mit erheblicher Zerreissung der gespannten Theile die Reposition bewirken. Wir benutzen jetzt unsere Kenntnisse von der Entstehung der Luxation und unsere Einsicht in das Verhalten der Theile, welche den Kopf an abnormer Stelle fixirt halten, um den Luxationsmechanismus gleichsam den umgekehrten Weg rückwärts zu vollführen. Dabei stellen wir meist die zur Entstehung der Luxation nöthge abnorme Stellung wieder her, erschlaffen durch bestimmte Bewegungen die gespannten Theile (Ligam. Bertini), heben den Kopf zur Höhe des Pfannenrandes empor und drehen ihn nun am langen Hebelarm der Extremität zurück in die Pfanne. Diese Drehung beschreiben wir um die fixen, jetzt wieder in Spannung gebrachten Theile der Kapsel, und der Kopf schlüpft durch das in Folge der einseitigen Spannung klaffend gemachte Loch der Kapsel in die Pfanne hinein.

Wir wollen hier zunächst in Kürze entwickeln, wie dies meist für die hinteren Luxationen geschehen kann.

Indem wir auf die im §. 26 gegebenen historischen Bemerkungen verweisen, folgen wir im Allgemeinen den Angaben von Roser und Busch, und es scheint uns kaum für eine andere Luxation das Verfahren, welches wir demgemäss anwenden, ein so sicheres, wie für Schenkelluxationen. So sehr wir das Verdienst Bigelow's in Beziehung auf das Verständniss der Abhängigkeit der typischen Stellung der Luxation von dem Ligam. Bertini anerkennen, so wenig sind wir im Stande, seine so detaillirte Therapie zu empfehlen, denn wenn man beispielweise für die Reposition der Luxat. iliaca 4 und für die der obturatoria 10 Methoden empfiehlt, so kann man wohl fragen, welche Vortheile wir durch genauere Kenntniss des Luxationsmechanismus gewonnen haben, und es ist mit diesen Versuchen wohl dem Experimentiren ohne Plan Thür und Thor geöffnet. Wir würden diesen Ausspruch nicht thun, wenn es uns und den meisten deutschen Chirurgen nicht gelungen wäre, mit den zu besprechenden Methoden oder geringen nach dem Fall anzuwendenden Modificationen derselben auszukommen.

Als erste Regel für die Einrichtung der lateralwärts nach hinten gerichteten Verrenkungen muss gelten, dass man dieselbe vornimmt am flectirten Gliede. Man ergreift dasselbe in der oben gedachten Art und zieht es zunächst in der pathologischen Adductionsstellung an. Dabei kann man den Kopf, welcher sich durch die angegebene Bewegung aus seiner angenommenen Stellung heraus auf den Pfannenrand stellt, noch durch einen directen Druck mit der Hand oder mit einem um das Gelenk geführten Tuch ausgeübten Zug weiter emporhebeln. Bei den gedachten Bewegungen wird das Ligament. Bertini

erschlafft; sind sie zur Erschlaffung nicht ergiebig genug, so hilft zuweilen noch eine vermehrte Einwärtsrotation nach. Der Kopf ist jetzt aus seiner angenommenen Stellung soweit entfernt, dass er dem Kapselriss gegenübersteht und zuweilen geht er schon bei den gedachten Bewegungen in diesen hinein. Die Adduction ist aber bei der Flexion besonders nothwendig, um den Kapselriss klaffend zu machen (Busch). Nun folgt aber die eigentliche Bewegung, welche den Gelenkkopf über den seitlichen Pfannenrand medianwärts in den Kapselspalt hineinschlüpfen lässt. Diese Bewegung, bei welcher man den Kopf um das sich allmälig mehr und mehr spannende Ligament. Bertini wie die Speiche am Rad herumdreht, ist die Rotation nach aussen bei allmäliger Streckung des Gliedes.

Einzelne Modificationen erleidet das Verfahren je nach der Verschiedenheit des Falles. Selbstverständlich steigert man nach Umständen die Adduction, den Zug, den directen Druck auf den Kopf. In Beziehung auf den Grad der Flexion gilt wohl im Allgemeinen der Grundsatz, dass man um so stärker flectirt, je sicherer die Verrenkung eine Luxatio ischiadica ist. Hier geht man mit der Beugung bis über einen rechten Winkel und bringt so den Kopf gegenüber dem mehr nach unten liegenden Kapselriss. Die Luxatio iliaca erfordert einen geringeren Grad der Flexion, entsprechend der Entstehung in geringerer Flexionsstellung und dem mehr seitlichen Kapselriss. Zieht man zunächst bei mässiger Flexionsstellung an, so muss die Flexion bis zum rechten Winkel vermehrt werden, ehe man die schliessliche Rotation nach aussen folgen lässt (Kocher).

Kocher verlangt im Beginn starke Einwärtsrotation, welche durch Erschlaffung der Kapsel den Kopf mobil macht. Er begründet dies damit, dass, wenn der Kopf nicht mobil gemacht ist und dann auswärts rotirt wird, derselbe leicht oberhalb des Pfannenrandes auf dem Becken herumrutscht. Es wird aus der Iliaca eine Supracotyloidea. Ich kann die Möglichkeit dieser Thatsache nach eigener Erfahrung bestätigen.

Wir müssen bei schwierigen Fällen die eben geschilderten Manipulationen in mannigfacher Weise mit kleinen Abänderungen, bei geringerer Flexion, Adduction, bei verstärktem Zug u. s. w. modificiren.

Nach einer gelungenen Reposition lässt man für einige Zeit ruhige Rückenlage einnehmen. Ist Neigung zur Wiederkehr der Luxation vorhanden, so befestigt man die Extremität in Streckung bei mässiger Abduction und Rotation nach aussen.

§. 29. Die Luxatio obturatoria (infrapubica) (medianwärts nach innen unten gehende Verrenkung) ist nach den casuistischen Mittheilungen bald bei erheblichen Abductionsbewegungen (Fall bei gespreizten Beinen) einmal mehr in gestreckter, ein andermal in gebeugter Schenkelstellung, bald durch einen Schlag oder Stoss von aussen (Kocher) entstanden.

An der Leiche kann man die Luxation im Wesentlichen durch Abduction nebst Rotation nach aussen hervorrufen. Am sichersten bringt man sie zu Wege, wenn man diese Bewegungen am gebeugten Schenkel vornimmt, doch entsteht sie auch zuweilen an dem mehr weniger gestreckten Schenkel (siehe Luxation auf das Schambein). Beide Male zerreisst die Kapsel mehr auf der inneren Seite, aber im ersteren Fall entsteht der Riss bei Flexion zuerst innen unten. Hier kann, wenn keine ausgiebige Abduction nebst Rotation nach aussen folgt, der Kopf auf der prominirenden Kante des Os ischii stehen bleiben und es ist noch möglich, dass im Falle einer entsprechenden Rotationsbewegung nach innen aus dieser senkrecht nach unten gehenden Verschiebung (Luxatio infracotyloidea) eine Luxation nach aussen, die Luxatio ischiadica wird (siehe oben). Eine entsprechende Abduction und Aussen-

rotation befördert dagegen den Kopf auf das eirunde Loch. Dies ist von practischer Wichtigkeit, da solche Fälle von Luxatio obturatoria sich leicht bei Repositionsbewegungen, indem sie unter der Pfanne herumgehen, in die Ischiadica überführen lassen, wie man auch zuweilen umgekehrt sieht, dass die Luxatio ischiadica in die obturatoria übergeht.

In ähnlicher Art hat die Form der obturatoria, welche bei Abduction und Aussenrotation in gestreckter Stellung entsteht, eine gewisse Verwandtschaft mit der Luxation nach oben und innen (Subpubica, Iliopubica) und besonders an der Leiche hat man es oft nicht in der Hand, durch die gedachten Bewegungen jedesmal mit Sicherheit die eine oder die andere Verrenkung hervorzurufen.

Bei der Luxatio obturatoria ist der Kapselriss von wechselnder Grösse, oft sehr ausgedehnt auf der inneren und bald sich erstreckend mehr auf die untere, bald mehr auf die obere Partie der Kapsel. Der Kopf steht unter den Adductoren und dem Obturator externus, und die hintere Fläche des Trochanter legt sich in die Pfanne hinein. Die typische Stellung wird durch die erhaltene obere Peripherie der Kapsel und, wie Busch schon gezeigt hat, wesentlich durch das Ligam. ileofemorale erhalten. Bald ist das ganze Band erhalten und dann ist besonders prononcirt die starre Auswärtsrollung, ist dagegen der innere Theil des Bandes zerrissen, so nimmt die Rotation nach aussen ab. (Bigelow).

Darnach modificiren sich die Symptome, Der Schenkel steht in mässiger Flexion (ca. 35 Grad) durch die Spannung des Ligam. ileofemorale. Zugleich ist er meist ziemlich stark abducirt und auswärts rotirt, allein die Abduction kann compensirt werden durch eine entsprechende Senkung des Beckens bei dem Versuch des Verletzten, das Glied dem anderen beim Gehact parallel zu stellen (siehe §. 21.). Denn zuweilen gehen derartige Verletzte verhältnissmässig gut, indem sie den Gelenkkopf gegen die erhaltene obere Partie der Kapsel und den unteren Rand des horizontalen Schambeinastes stützen. Die gedachten Verhältnisse influiren auch auf die Länge der Extremität, denn je nachdem der Kopf etwas höher oder tiefer auf dem Foramen ovale steht, müsste man eine, wenn auch geringe Verlängerung zu erwarten haben. Wird jedoch die Flexion und die Abduction nicht durch Beckenflexion und Beckensenkung compensirt, so wäre, da nun auch das Knie flectirt wird, eine scheinbare Verkürzung zu erwarten. So stehen denn auch in der That eine Anzahl von Verletzten mit erhobener Ferse auf der nach aussen gerollten Fussspitze bei flectirtem und abducirtem Bein. Gleichen sie dagegen die Abduction durch Beckensenkung aus, so kann sich eine scheinbare Verlängerung zu der möglicherweise vorhandenen wirklichen addiren.

Auch die Abduction ist, wie aus obigem hervorgeht, wechselnd, bei ausgiebigem Riss der Kapsel, insbesondere bei einem Einrisse in den inneren Theil des Lig. ileofemorale kann sie nur sehr gering sein. (Busch, Bigelow.) Man fühlt den Kopf bei nicht zu starker Muskulatur deutlich in der Gegend des Foramen ovale, und der Trochantervorsprung auf der Aussenseite fehlt. Flexion und Innenrotation können ausgeführt werden, die übrigen Bewegungen sind beschränkt.

Rutscht der Kopf bei starker Flexion noch weiter medianwärts, so kann er auf dem Ramus descendens pubis zu stehen kommen. Er

wird dann im Perineum deutlich fühlbar (Luxatio perinealis, Malgaigne). Das Bein ist stark flectirt und abducirt, und demgemäss der Trochanter erheblich vertieft.

Bei weitem die Mehrzahl der neueren Chirurgen wollen die Einrichtung der Luxatio obturatoria in Flexionsstellung des Schenkels bewerkstelligen, und auch die Casuistik der letzten Jahre spricht für die Zweckmässigkeit dieser Stellung. Es würde demnach Flexion bei Abductionsstellung mit nachfolgender Adduction und Rotation nach innen das Manoeuvre sein, welches zum Zweck der Reposition auszuführen wäre.

Auch Bigelow, welcher übrigens 10 verschiedene Methoden angiebt, führt diese Form der Rotationsmethode in erster Linie an. Er betont jedoch zu gleicher Zeit, dass auch eine Rotation nach aussen nöthig werden könnte. Kocher ist auch für Flexion in der gegebenen Stellung (Abduction und Rotation nach aussen), durch welche, wenn sie bis zu einem Rechten getrieben wird, erhebliche Entspannung des Ligament. Bertini eintreten muss. Dann will er durch einen Zug in dieser Richtung den hinteren Abschnitt der Kapsel spannen und nun nach auswärts rotiren. Darauf soll um den gespannten hinteren Abschnitt der Kapsel und den sich ebenfalls spannenden äusseren Theil des Lig. ileofemorale, von denen besonders der erstere Theil sich durch die Drehung verkürzt, der Kopf auf- und rückwärts in die Pfanne hineingezogen werden. So will er vermeiden, dass bei tief unten gelegenem Kapselriss die Luxatio obturatoria in eine ischiadica übergeführt werde, was eintreten würde, wenn man nach einwärts rotirt, wobei kein Kapselabschnitt gespannt würde.

Diese Deduction scheint für den Theil der Fälle von Luxatio obturatoria richtig, welche sich bei starker Beugung nach unterem Kapselriss gebildet haben, während für die der Luxatio ileopubica verwandten Fälle, auf welche Busch aufmerksam gemacht hat, bei denen der innere Theil der Kapsel zerrissen ist, gewiss die Einwärtsrotation das richtige Verfahren ist. Zieht man hier die flectirten Schenkel an und rotirt nach innen, so wird der innere obere Abschnitt der fibrösen Kapsel (innerer Schenkel des Ligament. Bertini) in Spannung kommen und um denselben herum die Drehung in den Kapselriss und über den medialen Abschnitt des Pfannenrandes in die Pfanne hinein stattfinden. Uebrigens kann auch schon eine blosse Adduction als letzter Act den Kopf diesen Weg nach der Pfanne zurück beschreiben lassen (Roser).

Ein directer Druck auf den Kopf in der Richtung von innen nach aussen, ein Zug am oberen Theil des Schenkels durch ein um den inneren oberen Theil desselben herumgeführtes Tuch nach aussen und etwas nach oben wird ebenso versucht werden müssen. Dies ist besonders für die weit nach innen gehenden Verrenkungen (Luxat. perinealis) zweckmässig.

§. 30. Die medianwärts nach innen und oben gehende Luxation (Luxatio pubica, Luxatio praeglenoidea, ileopubica, ileopectinea) lässt sich an der Leiche durch eine Streckbewegung mit nachfolgender Abduction und Rotation nach aussen herstellen. Die häufigste Ursache der Luxation im Leben ist ein Hintenüberwerfen des Körpers, während der Fuss in leicht auswärts gedrehter und abducirter Stellung am Boden fixirt ist, oder sich durch reactive Muskelbewegung dort festhält. Es fällt ein Mensch nach hinten, indem er unvorhergesehender Weise in ein Loch tritt und der Fuss dort gehalten wird (A. Cooper), ein Fuhrmann will eine schwere Kiste vom Wagen heben und wird von derselben hinten über gedrückt (Bartels) (siehe Lossen, Deutsche Chirurgie Lief. 65. p. 42).

Es bleibt dabei der Kopf, nachdem er durch das Loch am vorderen inneren Umfang der Kapsel getreten ist, auf dem oberen Pfannenrand in der Gegend der Verbindungsstelle von Schambein und Darmbein (Luxat. ileopubica) stehen, oder er rutscht weiter nach innen auf dem Pecten ossis pubis (Luxat. pubica). Im ersten Falle geht der Ileopsoas über den Gelenkkopf oder über den Hals desselben gespannt hinaus, nach innen vom Kopf liegt der Nerv und die Gefässe. Das Ligam. ileopectineum geht stark gespannt über den Schenkelhals. Der primäre Stoss der Verletzung kann den Schenkelkopf noch mehr nach aussen treiben, so dass er erst an der Spina anterior inferior Halt macht. In diesem Fall ist besonders das Band stark gespannt, so stark, dass es sogar möglich ist, der Kopf lehnt sich fest gegen dasselbe an, der Verletzte kann in Folge des dadurch gewonnenen Stützpunktes alsbald nach der Verletzung gehen.

Ist der Kopf nach dem Schambein hin gerutscht, so legen sich die Schenkelfässe über denselben hinaus.

Die Extremität steht bei der fraglichen Luxation in Streckung oder in mässiger Flexion. Dabei ist sie auswärts rotirt und abducirt, der Vorsprung des Trochanter seitlich verschwunden, da sich dieser Theil des Gliedes gleichfalls medianwärts verschoben und nach hinten mehr weniger der vom Kopf verlassenen Pfanne gegenübergestellt hat. Das Bein ist stets, wenn auch nicht sehr erheblich, verkürzt, ein Symptom, welches nur bei unachtsamer Untersuchung übersehen werden kann, wenn der Verletzte zum Zweck der Correction der Abductionsstellung sein Becken herabgeschoben hat. Man würde nach den beschriebenen Erscheinungen in die Lage kommen können, die Verletzung mit einer Fractur des Schenkelhalses zu verwechseln, wenn nicht ein Symptom, welches wenigstens in den Fällen, welche ich sah, sehr ausgeprägt vorhanden war, auch den Neuling davor schützen müsste: man sieht und fühlt den verrenkten Gelenkkopf unter dem Lig. Poupartii auf dem horizontalen Ast des Schambeins in der Fossa ileopectinea. Dazu kommt eine weitere, vor Verwechselung schützende Erscheinung: die durch die Spannung der unverletzten hinteren Kapselwand erschwerte stärkere Flexion. Auch die Innenrotation ist in erheblichen Grade behindert, indem sich bei dem Versuch dazu der hintere Theil der Kapsel und das Ligament. Bertini spannen.

Man hat bei den Luxationen nach oben und innen für den Fall, dass die Schenkelgefässe über den luxirten Kopf gespannt hinausgehen, darauf zu achten, dass dieselben durch die Manipulationen nicht noch erheblicher gespannt werden. Es giebt Fälle, welche bei Missachtung dieses Verhältnisses durch Zerreissung der Gefässe und Gangrän tödtlich endigten. Busch hat nachgewiesen, dass wenn man dem Zug in Extension eine abducirende Bewegung vorausgehen lässt, die Schenkelgefässe auf den Schenkelhals herabrutschen, so dass ihnen eine nachfolgende Hyperextension nicht schaden kann.

Ueber die Methode der Einrichtung gehen auch hier die Ansichten noch auseinander. Während man früher und auch noch neuerdings die Flexion, ja die spitzwinklige Flexion empfohlen hatte, von welcher aus die Reposition vollbracht werden sollte, empfehlen die Vertreter der physiologischen Methode, aus der gestreckten resp. hyperextendirten Stellung heraus durch Rotation nach innen oder Adduction die Einrichtung zu vollenden. Hüter will Hyperextension mit nachfolgender Adduction machen, während Roser empfiehlt, den extendirten Schenkel nach hinten und aussen anzuziehen, dann ihn nach innen zu rotiren und gleichzeitig durch directen Druck den Kopf nach der Pfanne zu schieben. Das Manoeuvre

von Busch ist dem ziemlich ähnlich; er will zunächst abduciren und etwas nach aussen rotiren, darauf folgt eine Einwärtsrotation mit Geradrichtung des Schenkels. Busch betont, dass bei weiter nach aussen gehenden Verrenkungen (ileopectinea) sich spitzwinklige Beugung ebenso leicht ausführen liesse, indem hier durch die spitzwinklige Beugung der Kopf auf der schiefen Ebene (Fossa ileopectinea) oberhalb des Pfannenrandes an die Pfanne gleite und dann durch leichte Abduction und Innenrotation hineingebracht werde, während er bei Luxatio pubica nach hinten in das Becken hineinrutsche und vor der folgenden Abduction und Innenrotation durch Zug senkrecht zur Körperachse erst wieder herangezogen werden müsse.

Kocher will zunächst in der gegebenen Stellung (Extension, Auswärtsrotation) an- und so den Kopf aus dem Becken herausziehen, zuweilen sei Hyperextension und vermehrte Abduction nöthig. Dann soll ein Druck auf den Kopf das Wiederzurückgleiten desselben in das Becken verhindern und nun zur Erschlaffung der Kapsel (Lig. ileofemoral.) eine leichte Flexion folgen, worauf eine Rotation nach innen das Verfahren vollendet. Bigelow führt sechs Methoden an, deren Aufführung wir unterlassen. Doch bemerken wir, dass die meisten der Methoden in Flexion ausgeführt werden, und dass die Extension in dieser Richtung bald mit directem Druck auf den Kopf, bald mit Rotation nach innen oder aussen, je nachdem man das Ligament. Bertini oder den gespannten Obturator internus zum Rotationsmittelpunkt wählen will, ausgeführt wird. Extension in gestreckter Stellung verwirft auch er.

Wir möchten nach dem Ergebniss des Leichenexperimentes wie auch casuistischer Mittheilungen in Anlehnung an die anatomischen Verhältnisse empfehlen, dass man die Einrichtung der fraglichen Verrenkungen zunächst in abducirter mässiger Hyperextensionsstellung beginnt. Die Abduction bewirkt ein stärkeres Klaffen des Kapselrisses, während gleichzeitig das mässig gespannte Lig. Bertini, wenn die gedachte Bewegung in leichter Hyperextension gemacht wird, verhindert, dass der Kopf über den Beckenrand hin nach innen rutscht. Rotirt man jetzt nach einwärts, so dreht man den Kopf um das gespannte Ligament. Bertini herein in die Pfanne. Mir ist auf diesem Weg die Einrichtung einer Luxatio pubica leicht gelungen. Dabei hilft ein Druck in der Richtung von innen oben nach unten aussen zweckmässig nach. Für die Fälle von Luxatio ileopectinea wäre, im Fall das eben beschriebene Verfahren misslingt, das Flexionsverfahren zu versuchen. Es hat den Vortheil, dass es das Ligament. ileopectineum erschlafft. Man abducirt darauf den Schenkel und rollt ihn nach innen, wobei er sich um die erhaltenen inneren Theile der Kapsel herum in die Pfanne hineinbewegt. Uebrigens empfiehlt sich selbstverständlich bei Misslingen der vorhergehenden auch das von Kocher beschriebene rationelle Verfahren.

§. 31. Wir haben bei der Besprechung der Luxat. iliaca hervorgehoben, wie dieselbe durch Repositionsversuche zuweilen in eine supracotyloidea übergeführt werde. Blasius hat nun eine Reihe von Fällen zusammengestellt, bei welchen die gedachte Form der Luxation primär beobachtet wurde, und auch in der jüngsten Zeit wurden noch mehrere derartige Beobachtungen mitgetheilt (R. Volkmann, Kocher).

Der Mechanismus der Entstehung dieser Luxation ist noch nicht sichergestellt. Sie kann, wie wir schon anführten, durch eine Rotation nach aussen bei Luxat. iliaca entstehen (Roser). Blasius stellte sie an der Leiche her dadurch, dass er das Gelenk aussen am Sartorius blosslegte, die Kapsel am oberen und hinteren Theil quer spaltete (Lig. ileofemoral. wurde zum Theil verletzt), dann hyperextendirte, adducirte und nach aussen rotirte. Hyperextension scheint auch nach einzelnen Beobachtungen mitgewirkt zu haben.

Der Gelenkkopf steht über der Pfanne bald gerad unter der Spina anter. inferior, bald bis zur anterior superior, sogar in der Incisura semilunaris.

Die Kapsel war am oberen Abschnitt zerrissen, der untere Kapseltheil über die Pfanne gespannt. In manchen Fällen war die Kapsel rund herum, das Ligam. ileofemorale mit abgerissen, in einem Sectionsfall spannte es sich über den Kopf hinaus. In einem Fall war sogar das Lig. teres angeblich zum Theil erhalten.

Man sieht und fühlt den Kopf an der oben bezeichneten Stelle. Hinter dem Gelenkkopf, mehr nach hinten, näher dem Darmbeinkamm fühlt man den Trochanter major.

Die Extremität ist gestreckt, auswärts rotirt und in den meisten Fällen adducirt (Blasius).

Bigelow beschreibt eine Form der Supracotyloidea, bei welcher der Schenkel so stark adducirt ist, dass er den gesunden kreuzt, als Luxatio anterior obliqua. Hier soll das Lig. Bertini ganz eingerissen sein und die Adduction bewirken.

Allgemein sind die Angaben über Verkürzung der Extremität bis zu drei Centimeter. Zu dieser reellen Verkürzung kommt noch in vielen Fällen die scheinbare durch Beckenhebung als Correctur der Adduction.

Die Unterscheidung der Verletzung von der Fractur des Schenkelhalses ist wesentlich durch den Nachweis des Kopfes an abnormer Stelle und durch die grössere Fixation des Schenkels zu führen.

Blasius empfiehlt in nicht zu stark flectirter Stellung bei Adduction am Fuss nach abwärts zu ziehen und dann eine Rotation nach innen folgen zu lassen. Hüter empfiehlt auf Grund einer Beobachtung und von Experimenten an der Leiche Ueberbeugung mit Rotation nach innen. Dadurch soll die Lux. supracotyloidea in eine gewöhnliche Lux. iliaca verwandelt werden. Die letztere reponirt man sodann auf die gewöhnliche Weise.

§. 32. Es ist schon angeführt worden und zwar bei der Luxatio obturatoria wie bei der ischiadica, dass zuweilen eine Mittelform dieser Luxationen vorkommt, die wir als Luxatio infracotyloidea bezeichneten. Dass der Kopf, welcher aus dem im unteren Abschnitt der Kapsel gelegenen Riss auf das Os ischii herabtritt, hier nur unter ausnahmsweisen Bedingungen (engem, spannendem Kapselriss) stehen bleibt, haben wir bereits erwähnt. Je nachdem sich die Verletzung mehr der Obturatoria oder der Ischiadica nähert, ist der Schenkel bald abducirt und auswärts rotirt, bald leicht einwärts rotirt, immer aber flectirt. Die Fälle, in welchen der Schenkel extendirt war (Pitha), liessen sich durch ausgedehnte Kapselzerreissung erklären.

Man wird in solchen Fällen einen Zug in flectirter Stellung versuchen. Rotationen sind immer bedenklich, weil sie die Luxation in die ihnen verwandte Form überführen. Ist dies eingetreten, so behandelt man sie je nach der Form, in welche sie übergeführt wurden.

§. 33. Wir haben in Beziehung auf die Einrichtung veralteter Schenkelluxation nur hinzuzufügen, dass man sich auch hier im Allgemeinen an die für die Reposition der frischen Verrenkungen gegebenen Regeln zu halten hat.

Freilich bedarf es zuweilen stärkerer ziehender Kräfte in der für die einzelnen Formen angegebenen Richtung, und hier mag zuweilen der Flaschenzug in beschränktem Maasse zu empfehlen sein. Man darf

nicht vergessen, dass gerade in solchen Fällen durch Einrichtungsversuche viele unglückliche Ausgänge (Gefässruptur und Gangrän, Nervenzerreissung mit Paralyse der Extremität, Fractur und Vereiterung des Gelenks) herbeigeführt worden sind. Auf der anderen Seite giebt es Fälle, in welchen nach einem halben Jahr und noch längerer Zeit Reposition vollbracht wurde.

Bei veralteten Luxationen bildet sich zuweilen eine ziemlich vollständige Nearthrose bei allmäliger Verödung des alten Gelenkraums. Dies ist am häufigsten bei Luxat. iliac. beobachtet worden und ist auch in solchem Fall das Glied verhältnissmässig brauchbar. Ein andermal wird der Kopf durch bindegewebige, selten durch knöcherne Verwachsung fixirt. Es kann dann das Glied noch verhältnissmässig gut brauchbar bleiben.

In einzelnen Fällen blieb die Extremität, sei es durch die fehlerhafte Stellung, sei es durch heftige Schmerzen in Folge von Nervendruck (Ischiadicus), oder, indem sie paralytisch wurde, ganz unbrauchbar. Man kann in solchen Fällen, in welchen die unblutige Reposition vergeblich versucht worden ist, das Gelenk durch Schnitt zugängig machen, und die Beseitigung des Hindernisses, sowie die Reposition des Kopfs versuchen. Volkmann hat den Versuch freilich vergeblich gemacht. Angesichts der guten functionellen Resultate der Hüftgelenksresection ist gewiss diese Operation für die schlimmen Fälle indicirt. Wir sind aber der Ansicht, dass sie auch in den gewöhnlichen Fällen eine entschieden bessere Function herbeiführt, als dies auch durch die beste Nearthrose ohne Resection zu erwarten ist. Wir rathen daher jedesmal, wenn die Reduction der Luxation aufgegeben werden muss, zur Gelenkresection unter antiseptischen Cautelen.

c. Die angeborene Luxation des Hüftgelenks.

§. 34. Die Congenitalluxation des Hüftgelenks ist gleich wichtig wegen ihrer Häufigkeit, wie auch wegen der schweren Schädigung im Gehact, welche sie hervorruft. Vorwiegend häufig bei Mädchen kommt sie in einer Anzahl von Fällen erblich vor, ja sogar zuweilen so, dass eine Mutter mit traumatischer oder spontaner Luxation mehrere Kinder mit angeborener Verrenkung zur Welt brachte. Oft ist die Verrenkung doppelseitig, meist ging sie über den lateralen Pfannenrand auf das Darmbein, seltener auf das Schambein (Thorens, Tillmanns). Zuweilen wurde sie in Zusammenhang mit Hirnstörungen beobachtet, und in diesen Fällen waren besonders auch noch an anderen Gelenken Störungen mannigfacher Art nachweisbar.

Ueber die Aetiologie der schon in alter Zeit bekannten, aber erst von Dupuytren richtig gewürdigten Störung ist mancherlei phantasirt worden. Unzweifelhaft kommen Verschiebungen des Gelenks im frühesten Alter, welche durch entzündliche Processe im foetalen und im frühesten postfoetalen Alter herbeigeführt wurden, vor (Morel-Lavallée u. A.), und ebenso unzweifelhaft giebt es bei essentieller Kinderlähmung zum Theil wohl durch Paralyse der Kapselspanner herbeigeführte Subluxationen, welche bei bestimmter Stellung (Flexion, Adduction) eintraten, aber solche Fälle als Congenitalluxationen bezeichnen (Verneuil), das be-

deutet doch ein Verkennen der klinischen und pathologisch-anatomischen Thatsachen. Auch die traumatische Entstehung von Luxationen bei der Geburt mag in sehr seltenen Fällen zugegeben werden, gewiss kommt sie für die eigentliche Congenitalluxation nicht in Frage.

In Beziehung auf den für Aetiologie und die Frage der Therapie gleich wichtigen pathologisch-anatomischen Befund muss man nun, wie Volkmann betont, die Sectionsbefunde der Fälle bei Kindern, welche nicht gegangen sind, sondern von denen bei älteren Kindern oder erwachsenen Personen. Erstere sind nur selten beschrieben und ziemlich verschieden. Es giebt solche, bei denen in der That an der normalen Stelle die Pfanne fehlen und als Ersatz eine flache Grube aussen am Darmbein vorhanden sein soll. In anderen ist die Pfanne klein, flach, der Kopf steht am äusseren Rand derselben, und in wieder anderen ist auch der Oberschenkel ganz defect, Kopf, Hals und Lig. teres fehlen (Cruveilhier). Ist ein Rest von Pfanne da, so geht von da das Teres nach dem in der Form veränderten Kopf und auch der Synovialsack ist bis zu demselben hin gedehnt, da wo er an die alte Pfanne sich inserirt, in einen Schlauch mit enger Höhlung ausgezogen. In manchen Fällen tritt später keine erhebliche Veränderung in den Beckenmaassen ein, in anderen entwickelt sich aber offenbar eine solche, was für die Frage der Heirathsfähigkeit der Patientinnen von Bedeutung ist.

Im Laufe der Zeit schiebt sich beim Gehact der Anfangs nur am Rande der Pfanne stehende Kopf höher nach oben auf das Darmbein, charakteristisch ist aber für die congenitale Luxation gegenüber der traumatischen und der Spontanluxation, dass wegen des Fehlens jeder entzündlichen Reizung eine Nearthrose, d. h. eine pfannenartige Vorrichtung als Stützpunkt für den Kopf immer in sehr unvollkommener Weise zu Stande kommt. Nur dann, wenn der Kopf allmälig die Kapsel und Weichtheile bis zum Darmbeinperiost durchgerieben hat, etablirt sich zuweilen in Folge der periostalen Reizung eine pfannenartige Vorrichtung. Für gewöhnlich wird jedoch der bei Bewegungen auf dem Darmbein gleitende Kopf wesentlich getragen durch die ausgezogene verdickte Kapsel, er hängt an ihr, wie Volkmann nicht unpassend vergleicht, wie eine altmodische Kutsche an der S Feder, meist werden dann auch die Muskeln, besonders die Glutaeen, atrophisch und das ganze Glied bleibt im Wachsthum zurück.

Für einen Theil der Fälle mit unvollkommener Bildung von Pfanne und Kopf muss man wohl annehmen, dass es sich ätiologisch handelt um einen Bildungsfehler, welcher in eine sehr frühe foetale Zeit zurückdatirt. Man erklärt die Aetiologie dieser Difformität in ähnlicher Weise, wie die des Klumpfusses und anderer congenitaler Missbildungen, durch einen error loci in Beziehung auf die Anlage der Keime für Gelenkkopf und Pfanne, und dafür scheint allerdings die häufige Heredität, das Vorkommen bei Hirnanomalien gleichzeitig mit anderweitigen ähnlichen Gelenkanomalien, das öfter beobachtete Befallenwerden beider Gelenke und für einzelne Fälle auch der anatomische Befund zu sprechen. Uebrigens will gerade der anatomische Befund, der Nachweis des Vorhandenseins einer Pfanne an normalem Ort, wie der Nachweis, dass offenbar auch die Kapsel zu einer gewissen Zeit in regelmässiger Beziehung zwischen Kopf und Pfanne war, doch für die meisten Fälle mit dieser Auffassung nicht stimmen und der Gedanke, welcher kürzlich von Döllinger ausgesprochen worden ist, dass die frühzeitige Verknöcherung oder der verminderte Wachsthumstrieb des Yförmigen Pfannenknorpels zum Zurückbleiben des Pfannenraums führen und dass der in Folge davon im Raum beengte Gelenkkopf nun aus der Pfanne heraustrete, scheint mir schon um deswillen ein glücklicher, weil er mir auch eine Anzahl von Fällen erklärt, bei denen erst in späteren Kindesjahren die Symptome von Congenitalluxation auftraten, ohne dass auch eine genaue Beobachtung früher functionelle Störungen im Gebiet des Hüftgelenks nachweisen konnte. Grawitz hat durch anatomische Untersuchung einer Anzahl von Gelenken Neugeborener mit Congenitalluxation die Richtigkeit der Döllinger'schen Ansicht bestätigt. Alle zeigten die Erscheinungen der Bildungshemmung in dem Y Knorpel, während der Kopf normal entwickelt war.

Dazu erscheint es kaum zweifelhaft, dass Fälle vorkommen, für welche man annehmen muss, dass die Anomalie durch perverse Lage der Extremität im Uterus in ähnlicher Weise, wie wir dies für manche Fussverkrümmungen zeigen werden, entstanden ist. Eine stark adducirte Lage des flectirten Gliedes bietet die Möglich-

dass der Kopf allmälig den hinteren Pfannenrand ausweitet und über den Rand des Ilium hinaustritt (Roser).

Wohl bei keiner Extremitätendeformität im frühesten Kindesalter werden so viele diagnostische Fehler begangen als bei der in Rede stehenden, und doch lassen sie sich fast in allen Fällen leicht vermeiden. Selten wird die Anforderung, eine Diagnose zu stellen, an den Arzt gebracht, ehe das Kind Gehversuche anstellt — ich erinnere mich nur zweier derartiger Fälle, in welchen mir Kinder bereits wenige Monate nach der Geburt gebracht wurden, weil die Mutter die „hohe Hüfte“ bemerkt hatte. Aber sobald das Kind eine Zeit lang Gehversuche gemacht hat, sind die Erscheinungen auch auffallend genug.

Ich habe einige Fälle gesehen, bei welchen vollkommen das Bild der Congenitalluxation ohne irgend welche vorausgegangene coxitische Symptome erst im späteren Kindesalter auftrat, ohne dass Eltern und Aerzte vorher irgend eine Störung im Gang beobachtet hatten. (Siehe oben.)

Freilich fehlen meist zwei Symptome, die im Gedächtniss des Arztes wenigstens für die traumatische Luxatio iliaca massgebend sind, die Einwärtsrotation mit Adductionsstellung und die ausgedehnte Beschränkung der Bewegungen der Extremität. Flexion, Extension, Rotation sind activ und passiv möglich, und nur die Abduction ist be-

Fig. 31.

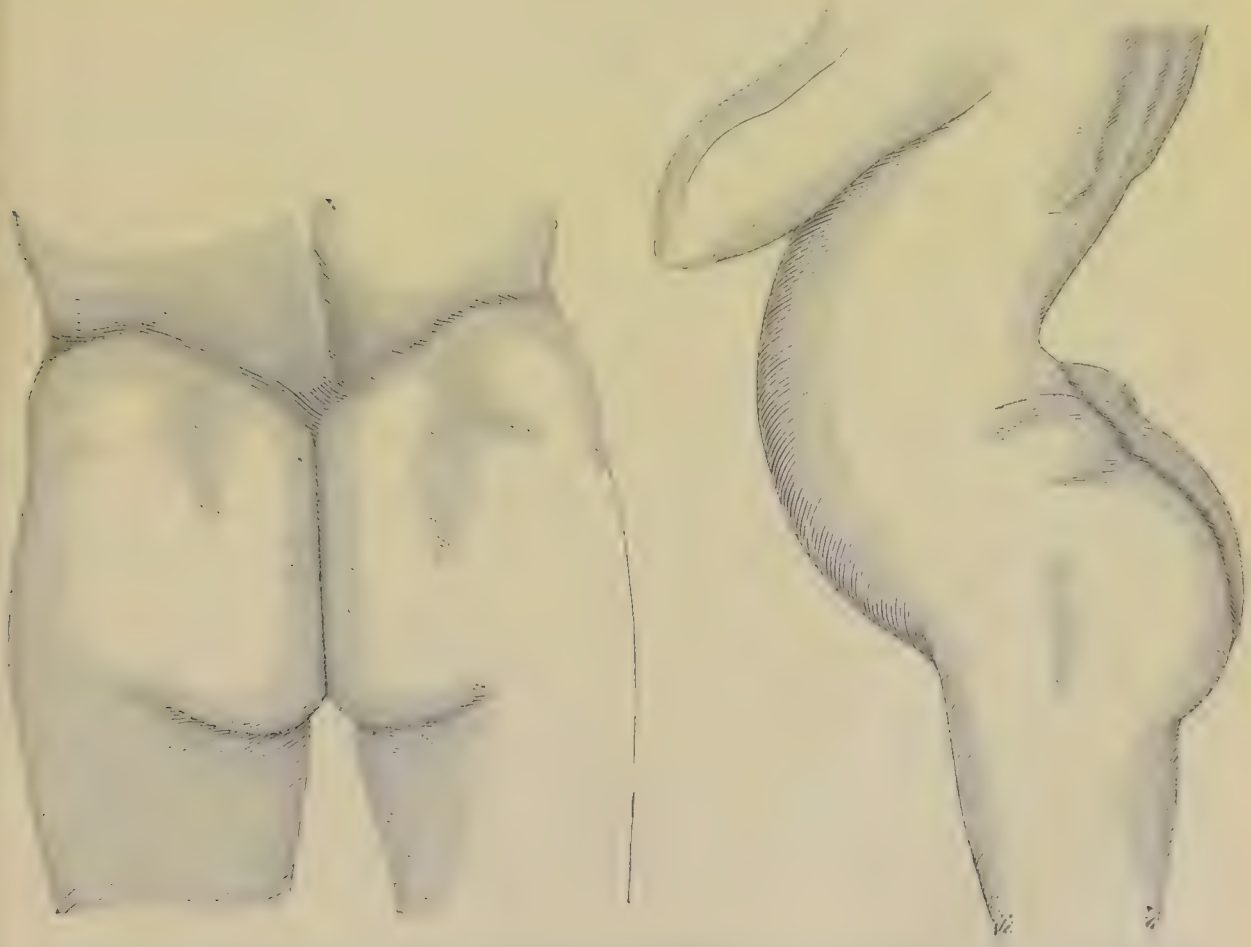

Beiderseitige hochgradige congenitale Luxation der Hüftgelenke. Man sieht in beiden Bildern den Hochstand des Gelenkkopfs, welcher beim Stehen der Kinder einen Vorsprung oberhalb des Darmbeinkamms macht.

schränkt. Dagegen treten beim Stehen und Gehen des Kindes sofort bestimmte, durch die Verlagerung des Gelenks nach oben und hinten hervorgerufene Stellungsanomalien hervor. Besonders bei doppelseitiger Luxation, bei welcher wegen der Verlagerung der Schenkelköpfe nach hinten das Becken stark nach vorn heruntersinkt, sich erheblich neigt, muss zum Ausgleich dieser Beckenneigung eine entsprechende Lordose der Lendenwirbelsäule eintreten, auf welche sich entsprechend compensirende obere Rückenkrümmungen aufsetzen (s. die 2. Fig. 31). Wird dadurch schon der Gang zu einem eigenthümlichen gemacht, so vermehrt sich die Eigenthümlichkeit noch, indem beim Auftreten der Gelenkkopf keine feste Stütze findet, sondern auf dem Darmbein hinaufrutschend schliesslich durch seinen Bandapparat getragen wird (siehe oben). Der Vergleich des Ganges mit dem Watscheln einer Ente ist somit sehr bezeichnend. Betrachtet man bei dem Gehen und Stehen die Hinterbacken des Kindes, so ist die eigenthümliche Form des Beckens in der oberen Darmbeingegend, die Verbreiterung desselben da, wo der hochgeschobene Trochanter steht, und die Schwellung unter dem Darmbeinkamm entsprechend dem dort stehenden Gelenkkopf, sehr characteristisch (s. die 1. Fig. 31). Bei ruhiger Rückenlage gleicht sich die statische Lordose sofort aus, wohl aber bemerkt man auch jetzt die durch den Trochanterhochstand bedingte Deformität und kann sie in allen Fällen durch Messung und durch Ziehen der Roser-Nélatonschen Linie nachweisen. Oefter gelingt es übrigens, die Verkürzung der Extremität durch Zug auszugleichen.

Meist nimmt der schlechte Gang der Kinder im Laufe der Jahre zu, indem sich, wie wir hervorhoben, nur selten eine feste Nearthrose bildet, der Gelenkkopf einen breiten Spielraum auf dem Darmbein behält, und oft sieht man auch die schlechte Haltung sich vermehren, den Bauch mehr und mehr nach vorn überhängend, die Schultern zurückgezogen werden. Uebrigens kann zu jeder Zeit die Verschiebung stationär werden, sei es, dass die Muskeln sich kräftiger und tragfähiger ausbilden, sei es, dass sich doch noch eine mehr Anlehnung bietende pfannenartige Aushöhlung als Stützpunkt für den Kopf formirt.

Die Curversuche bei Luxatio congenita sind bis jetzt sehr wenig lohnend. Man hat den Versuch gemacht, den Kopf durch gewaltsame Reduction in die Pfanne zu leiten und hier durch Monate lang liegen bleibenden, in Abductionsstellung angelegten Verband zu erhalten. Aus der anatomischen und ätiologischen Besprechung ist klar, dass dies Verfahren wohl nur dann wirksam sein könnte, wenn Kopf und Pfanne in gehöriger Weise vorhanden sind, also vielleicht bei den wohl immerhin seltenen Fällen von Dislocation durch perverse Lage im Uterus. Schädlich wird ein solcher Versuch bei einseitiger Luxation wohl kaum sein. Ist aber keine Pfanne da, so kann man ja selbstverständlich nur den Versuch machen, den Kopf an einem bestimmten, möglichst für die Bewegung günstigen Ort zu fixiren. Man zieht also auch hier wieder die Extremität möglichst herunter, sei es durch gewaltsamen Repositionszug, sei es durch Gewichtsextension und fixirt ihn für lange Zeit durch Gewichte. Auf diesem Wege sollen verschiedene Chirurgen

nach jahrelangem Bemühen Gutes erreicht haben (Pravaz, Behrend u. A.). Meist wird die Geduld der Eltern und des Arztes vor der Zeit ermüden, und ich füge für meine Person hinzu, dass ich trotz beiderseitiger langer Geduld auf diesem Wege nichts erreicht habe. Es ist auch die Frage, ob man auf dem Wege der Gehmaschine etwas erreicht. Es handelt sich darum, die Körperschwere der unteren Extremität abzunehmen und auf irgend einen anderen Theil zu verlegen.

Für einseitige Luxation lässt sich dies vermittelst eines ähnlichen Apparates, wie die Taylor'sche Coxitismaschine, welche den Stützpunkt auf die Sitzknorren überträgt, erreichen. Es kann dabei ein Zug am Fuss gegen das Fussende der Schiene (siehe Behandlung der Coxitis) ausgeübt werden. In der Nacht legt man dann den Kindern eine entsprechende Gewichtsextension an. Für doppelte Luxation ist aber das Anlegen eines derartigen Apparates, bei welchem die Kinder auf zwei Sitzstelzen gehen müssten, doch zumal auch in Berücksichtigung der Jugend der Kinder kaum ausführbar und ich bin hier zweifelhaft, ob das Hinzufügen von Achselkrücken mehr leisten wird. Hinzufügen kann man noch eine seitliche Pelotte, welche ausgehöhlt und durch Nussgelenk an der Seitenschiene befestigt ist. Sie soll auf den Trochanter drücken, um denselben nach der Pfanne hin zu bewegen (Langard).

Roser empfiehlt, wenn man die congenitale Luxation frühe, noch ehe die Kinder gegangen sind, diagnosticirt entsprechend seiner Annahme, dass die Luxation durch Adductionsstellung im Uterus herbeigeführt sei, die Extremitäten in Abduction zu stellen, was man vielleicht durch Gypsstiefel mit einem auseinanderspreizenden Querbrett herbeiführen könne.

Ich habe im Lauf der letzten Zeit die congenitale Luxation zumal die doppelseitige mit dem Filzcorset behandelt. Ich ging von der Annahme aus, dass, sobald man ein Filzcorset an den gestreckten Rücken anlegt, also die Entstehung einer Lordosenstellung unmöglich macht, das Becken so gestellt werden muss, dass die Schenkelköpfe nicht weiter in der Richtung sich verschieben können, welche eben die schlimme Stellung des Rückens nöthig macht. Ueber den schliesslichen Erfolg kann ich nichts berichten, das aber kann ich versichern, dass zumal ältere Kinder und Erwachsene mit den symptomatischen Effecten des Filzcorsets sehr zufrieden sind. Dasselbe muss natürlich soweit wie möglich das Becken mit umfassen.

2. Schenkelhalsbruch (Fractura colli femoris).

§. 35. Schenkelhalsbrüche ereignen sich besonders bei älteren Personen. Die Leichtigkeit, mit der sie entstehen, steigt mit dem höheren Greisenalter. Im Allgemeinen sind alte Frauen dem Unfall mehr unterworfen als Männer.

Immerhin ist auch das kräftige Jünglings- und Mannesalter nicht ganz von der fraglichen Verletzung frei, und nicht immer gehören bei ihnen schwere Gewalteinwirkungen dazu, um sie herbeizuführen. Ja, man hat sogar eine Anzahl von Fällen berichtet (Hamilton, Hutchinson), welche als Lösung der Schenkelepiphyse aufgefasst wurden, freilich, ohne bis jetzt einen anatomischen Beweis dafür erbringen zu können, da sie sämmtlich rasch und gut heilten.

In der Literatur sind wiederholt Fälle von Schenkelhalsbruch bei jugendlichen Individuen beschrieben worden, welche durch Fall auf die Füsse von nicht erheblicher Höhe herbeigeführt wurden. Zwei Fälle, welche ich sah, waren so entstanden,

dass das einemal der 16jährige Mensch von einem Heuschober herabrutschte und bei gestreckten Beinen mit den Fersen auf den Boden kam, während im anderen Falle der herkulische Arbeiter mit einer Last von etwa 1½ Ctr. auf einer Leiter herabstieg und plötzlich beim Auftreten auf das eine Bein nicht mehr weiter konnte. Bei ihm wurde die intracapsuläre Fractur durch die Resection bestätigt.

Die Gewalteinwirkungen, welche Brüche des Schenkelhalses herbeiführen, fanden zum grösseren Theil auf die Hüfte, zum kleineren Theil auf das periphere Ende der Extremität statt, sie wirken also bald entsprechend der Längsachse des Schenkelhalses, bald entsprechend der des Oberschenkels. Diese Thatsache wird sowohl durch die Praxis, als auch durch Experimente, wie sie von Streubel, Heppner, Riedinger u. A. ausgeführt wurden, festgestellt. Meist ist es ein Fall, seltener ein Schlag oder Stoss auf die Hüfte, welcher in der Längsachse den Schenkelhals zwischen dem Angriffspunkt des Trochanter und dem Stützpunkt des Kopfes in der Pfanne einzubiegen strebt und als Resultat einen Bruch herbeiführt. Seltener wirkt bei einem Fehltritt auf den Fuss die Körperschwere durch die Pfanne auf den Gelenkkopf, vermehrt die Biegung, welche der Schenkelhals mit dem Femur macht und knickt ihn ein. (Siehe oben.)

Man hat schon mehrfach darauf hingewiesen, dass zuweilen Brüche des Schenkelhalses beim Gehen zu Stande kommen, welche sich nicht recht mit dem eben gedachten Mechanismus reimen wollen. Der Verletzte strauchelt, er macht Bewegungen, um sich auf den Beinen zu halten, dabei wirft er den Stamm plötzlich und kräftig nach hinten und forcirt so eine augenblickliche und heftige Hyperextension des Hüftgelenks, auf welchem er augenblicklich steht. Die Folge ist eine plötzliche Anspannung des Ligament. ileofemorale. Das Band ist so stark, dass es nicht in seiner Continuität reisst, sondern den Schenkelhals an seiner Insertionsstelle ausreisst. Es muss die Erfahrung noch entscheiden, ob dieser von Linhart und Riedinger aufgestellten und experimentell bestätigten Möglichkeit einer Rissfractur des Collum femoris eine grössere Tragweite zukommt.

Im kräftigen Mannesalter ist der Schenkelhals durch verschiedene Verhältnisse sehr wohl geeignet, um auch heftigen Gewalteinwirkungen Widerstand zu leisten. Der Winkel, in welchem er der Diaphyse aufgesetzt ist, wird bei Männern ein sehr flacher — bis zu 130 Grad (Merkel). Je senkrechter von der Diaphyse der Schenkelhals aufsteigt, je flacher der Bogen, desto schwieriger ist er einzubiegen und zu brechen. Dazu kommt, dass seine Tragfähigkeit erheblich vermehrt wird durch den eigenthümlichen anatomischen Bau. Er ist von hinten nach vorn plattgedrückt, sein Durchmesser in der Richtung von oben nach unten verhält sich zu dem von hinten nach vorn wie 2 zu 1. Dies steigert vor Allem die Widerstandsfähigkeit des Knochentheils gegen Gewalten, welche in der Längsachse der Extremitäten auf ihn einwirken.

Aber auch der Bau des Knochens im Einzelnen ist auf ausgezeichnete Tragfähigkeit berechnet. Die Corticalis oberhalb des Trochanter minor am unteren Umfang des Collum hat eine ausgezeichnete Dicke. Dieser als Adam'scher Bogen bezeichnete stärkste Theil der Compacta hat jede auf die Achse des Femur wirkende Gewalt zu tragen. Dazu kommt der eigenthümliche Bau der Spongiosa am Uebergang des obersten Theils der Diaphyse zum Schenkelhals und Kopf, wie uns derselbe durch die Untersuchungen von H. Meyer und J. Wolff bekannt wurde. Die Spongiosa besteht hier aus Systemen sich allmälig von der Compacta loslösender Blätter, welche, sich rechtwinklig schneidend, eigenthümliche, ganz den Gesetzen der Statik entsprechende Figuren bilden, wie man sie in der Mechanik in Anwendung bringt, um einen tragfähigen Krahnen herzustellen.

Aber auch die compacte Substanz hat an der fraglichen Stelle noch eine erhebliche Verstärkung. Es ist dies das Gebilde, dessen Bigelow schon früher unter dem Namen des Septum Erwähnung gethan, indem er dasselbe als die eigentliche von der Linea intertrochanter. posterior überbrückte wahre Fortsetzung des Schenkel-

halses bezeichnet, dessen genaue Beschreibung und Würdigung wir jedoch Merkel, der es als Schenkelsporn bezeichnet, verdanken. Es stellt eine compacte, allmälig anschwellende Leiste dar, welche vom unteren Rand des kleinen Trochanter innerhalb der Spongiosa beginnend mehr und mehr anschwillt, bis sie am oberen Rand des Trochanter ihre höchste Höhe erreicht und sich nun in die Corticalis der hinteren Wand des Schenkelhalses verliert. Von der in die Spongiosa hineinragenden Spitze strahlen die Bälkchen radienförmig aus.

Nach dem Vorstehenden ist es klar, warum die Tragfähigkeit des Schenkelhalses im hohen Alter verändert wird, denn alle die günstigen Verhältnisse werden durch die Altersinvolution allmälig verschlechtert. So wird die Stellung des Schenkelhalses zur Diaphyse mehr und mehr rechtwinklig, wie dieselbe bei Frauen schon von vorne herein war. Ferner schwindet der an sich schon durch reichliche Aufnahme von Kalksalzen brüchiger gewordene Knochen, und zumal die Spongiosa erleidet Defecte in ihren Balkensystemen, Defecte, welche sich besonders an dem Schenkelsporn, dem Sammelpunkt der Spongiosabälkchen geltend machen.

Der Schenkelhals bricht bei den oben gedachten Gewalteinwirkungen vorwiegend an zwei Stellen ab: an seiner durch die Linea intertrochanterica anterior und posterior bezeichneten Trochanter-Insertion und an oder in der Nähe seines Uebergangs in den Gelenkkopf. Dazwischen liegende Brüche kommen auch vor, allein diese beiden Formen entsprechen dem gewöhnlichen Typus. Man hat in Würdigung der für die Prognose ziemlich verschiedenen Verhältnisse von Alters her diese beiden Typen als extracapsuläre und intracapsuläre Schenkelhalsbrüche bezeichnet und wir sehen in der That keinen Grund für eine neue Taufe derselben, wenn auch die Scheidung keine ganz genaue ist, so dass es Brüche giebt, welche zum Theil innerhalb, zum Theil ausserhalb der Schenkelhalssynovialhöhle liegen. Symptome und Verlauf dieser beiden Typen sind, wie wir sehen werden, verschiedene und die Heilungsprognose wird wesentlich durch die Lage des Bruchs zur Synovialkapsel bestimmt.

Die Linie, innerhalb welcher beim extracapsulären Bruch die Trennung meist zu Stande kommt, entspricht im Allgemeinen der Insertion des Schenkelhalses in den Trochanter. Betrachtet man eine grössere Anzahl von Präparaten dieser Fractur, so gewinnt man entschieden den Eindruck, dass ein Stoss, welcher den Trochanter trifft, den Schenkelhals in der Art einbiegt, dass die Convexität des Bogens nach vorn vermehrt wird und dass der Knochen auf der Seite der vermehrten Convexität, also auf der Vorderseite, nahe der Linea intertrochanterica anterior einbricht. Das fracturirte Ende des Schenkelhalses steht also nach vorn. Bei den meisten derartigen Fracturen, wenn nicht bei allen, dringt nun das keilförmig abgebrochene Stück in die Spongiosa des Trochanter ein und stellt sich hier durch Einkeilung und Verzahnung fest. Entsprechend der Richtung, welche der Fractur bei der oben beschriebenen Entstehungsursache gegeben wurde, findet die Eintreibung des Halses in den Trochanter statt. Am tiefsten dringt hier meist ein der stärkste, am unteren Segment des Schenkelhalses gelegene Abschnitt der Corticalis

Adam'scher Bogen), nach ihm und zuweilen vorwiegend die hintere Seite der Corticalis. Indem sich der Schenkelhals bei der Einkeilung nach vorn dislocirt und über die Linea intertrochanterica anterior prominirt, muss sich die hintere Corticalis um so viel nach vorn in die Spongiosa des Trochanters eintreiben (siehe Fig. 32a u. b.

Fig. 32.

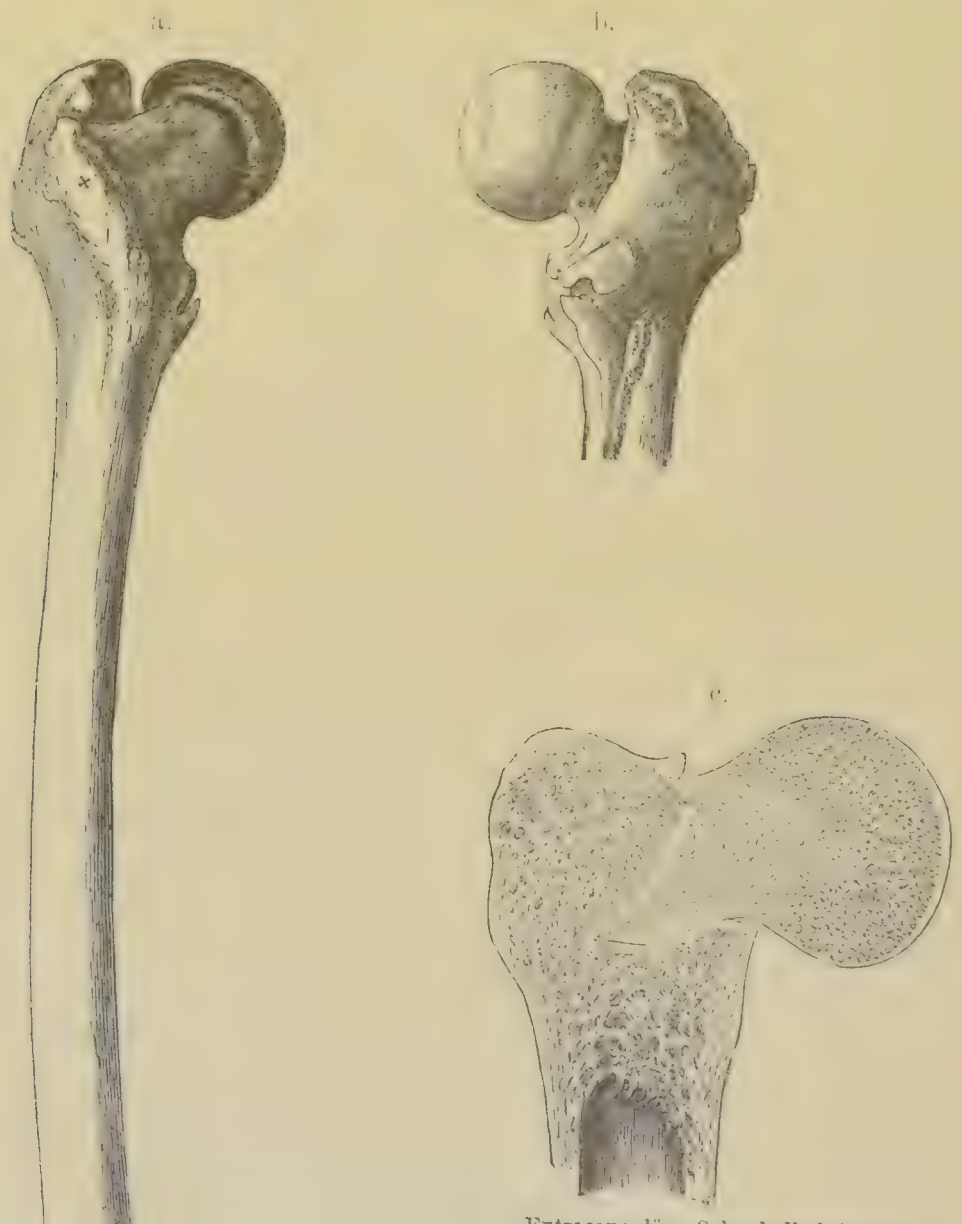

Extracapsuläre Schenkelhalsfractur.

a. Schenkel von vorn gesehen. Man sieht die Hervorragung der vorderen Corticalis des Schenkelhalses, die nahezu rechtwinklige Stellung des Halses zum Schaft und die erhebliche Rotation der Femurcondylen nach aussen.

b. Die Fractur von hinten gesehen zeigt die Verkürzung des Schenkelhalses auf der Hinterfläche (Schenkelkopf dem Trochanter genähert).

c. Einkeilung der unteren Corticalis (Adam'scher Bogen) in den Trochanter.

geheilte Schenkelhalsfractur von der vorderen und hinteren Seite). Von diesen beiden Erscheinungen erklärt das Eindringen des unteren Theils vom Schenkelhals und das dadurch bedingte Tiefertreten des Halses (siehe Fig. 32c), wodurch die Implantation desselben von der stumpfwinkligen zur rechtwinkligen übergeht, einen Theil der Verkürzung der Extremität, während das Eindringen des hinteren Abschnittes desselben, wobei sich der Gelenkkopf hinten dem Trochanter nähert, die Auswärtsrotation hervorruft. Zuweilen bricht ein Theil des grossen Trochanters in einem Stück mit dem Schenkelhals ab. Viel häufiger jedoch findet ein einfacher oder mehrfacher Bruch des Trochanter neben dem Schenkelhalsbruch statt. Am häufigsten bricht der hintere von der Linea intertrochanterica poster. eingegrenzte Theil ab. In anderen Fällen ist der Trochanter in mehrere Stücke zersprengt.

Innerhalb der Kapsel kommen offenbar zuweilen unvollkommene Brüche vor. Wir geben hier zwei Durchschnittsabbildungen solcher

Fig. 33.

a. Unvollkommene Schenkelhalsfractur. Einkeilung der unteren Corticalis in den Kopf.
b. Unvollkommene Schenkelhalsfractur. Einkeilung der oberen und hinteren Corticalis in den Kopf.

Brüche. In dem einen Fall ist die obere Wand der Corticalis in die Spongiosa des Kopfes eingedrungen, im anderen die untere. In beiden Fällen handelt es sich um Fracturen bei Greisinnen. Die Gelenkköpfe sind hier sehr weich und nachgiebig und haben offenbar, nachdem die Corticalis am Rand des Kopfes eingebrochen war, dem weiter wirkenden Druck nachgegeben, sie haben sich um die eindringende Corticalis biegen lassen wie weiches Wachs.

Wir kommen auf die Bedeutung dieser Brüche für die Frage der Heilung intracapsulärer Fracturen unten zurück. Hier machen wir nur noch darauf aufmerksam, dass die Einkeilung der Corticalis auch in diesen Fällen die Richtung genommen hat, dass durch dieselbe leichte Verkürzung und Aussenrotation erklärt wird.

Meist jedoch ist bei der Intracapsulärfractur der Hals nahe dem Kopf vollständig abgebrochen und oft ebenfalls eingekeilt oder wenigstens verzahnt, so dass der Halstheil sich in den Kopftheil hineinbohrt. Der Typus der Fractur entspricht bei der Einkeilung auch in-

sofern der extracapsulären als auch hier meist die hintere Corticalis des Schenkelhalses tiefer in den Kopf eindringt und somit ebenfalls die Aussenrotation hervorruft.

Die wesentlichen Symptome der Schenkelhalsfractur sind Verkürzung und Rotation des Fusses nach aussen.

Bei genauer Messung nach den §. 21 beschriebenen Methoden wird man Verkürzung kaum jemals vermissen, wenn sie auch bei den oben beschriebenen und abgebildeten Intracapsulärfracturen sehr gering sein wird. Sie wechselt von 1 bis zu 8 Ctm. und mehr. Die geringen Grade kommen im Allgemeinen der Intracapsulärfractur zu.

Diese Differenz lässt sich wohl begreifen, wenn man bedenkt, dass das Symptom zu Stande kommt auf zwei Wegen, einmal durch das Tiefertreten des Schenkelkopfes (Uebergehen der stumpfwinkligen Einpflanzung in die recht- und spitzwinklige, ohne dass der Insertionspunkt des Schenkelhalses am Trochanter wesentlich verändert wird, der Schenkelhals dreht sich in einem in fast frontaler Ebene gelegenen Kreis, welcher seinen Mittelpunkt an der Fracturstelle hat, nach unten), und zweitens durch das Verschieben der Bruchfläche des Schenkelhalses gegen den Trochanter, so dass der Trochanter an dem Halsfragment vorbei nach oben steigt. Das letztere Ereigniss ist im Wesentlichen nur bei extracapsulären Fracturen möglich.

Auch die Rotation des Fusses nach aussen ist eine nothwendige Folge der oben beschriebenen Formen der Fractur mit Einkeilung, wie sie auch ohne Einkeilung regelmässig eintreten wird, da die Extremität, sobald der Schenkel aufhört durch den Schenkelkopf in der Pfanne fixirt zu sein, entsprechend der grösseren Masse von Theilen, welche auf der Aussenseite ihrer Längsachse angebracht ist, in die Rotation nach aussen durch die Schwere gezogen wird. Gerade in den Fällen, in welchen Einkeilung fehlt, pflegt das Bein und der Fuss auf der Aussenfläche des Lagers aufzuliegen. Aber freilich lässt sich die Aussenrotation leicht durch Einwärtsdrehen beseitigen.

In den Fällen von Einkeilung ist dagegen die Aussenrotation verschieden, was sich aus dem oben gegebenen anatomischen Befund, der Einkeilung der hinteren Corticalis mit Verkürzung der hinteren Dimension des Schenkelhalses erklärt. Immer hat gegenüber dem willenlosen Herumfallen des Schenkels bei den Brüchen ohne Einkeilung diese Form etwas Starres. Dies drückt sich nicht nur darin aus, dass, falls man Rotation versucht (was übrigens, um die Einkeilung nicht zu sprengen, möglichst zu unterlassen ist), der Trochanter sich in einem Bogen um den Schenkelhals mit dem Mittelpunkt in der Pfanne bewegt, während er sich bei vollständig getrennter Fractur um seine eigene Längsachse dreht, sondern auch darin, dass der Verletzte mit seinen Muskeln zuckende Bewegungen macht, den Fuss in der gegebenen Rotationsstellung zu erhalten. So viel wie möglich sucht er freilich den wenn auch nur leicht auswärts rotirten Fuss, indem er den Rumpf soweit auf die Seite dreht, durch Aufstützen der Aussenfläche der Extremität auf das Lager zu stützen.

In seltenen Fällen kommt Geradstellung oder gar Einwärtsrotation vor.

Uns scheint die Erklärung für das Zustandekommen derselben in der Möglichkeit zu liegen, dass der Bruch und die Dislocation der Bruchenden einmal in der

entgegengesetzten Richtung stattfand, d. h. dass die vordere Wand des Halses sich in die Spongiosa einbohrte, das Trochanterfragment also vor dem Halsfragment stand (W. Smith). Freilich giebt es auch Fälle, bei welchen die Einwärtsdrehung bestand, während der fracturirte Hals fast ganz geschwunden war, doch scheint es, dass sie hier erst später entstand, vielleicht in der Art einer Luxation, wie in dem Fall von Fayrer. Hier trat sie nämlich erst ein, nachdem die Kranke auf ein Planum inclinatum gelegt wurde.

Den eben beschriebenen Symptomen gegenüber treten sämmtliche andere in ihrer Bedeutung zurück. Crepitation kann vorhanden sein, das Hervorrufen des Symptoms soll aber bei der bestehenden Einkeilung nicht erzwungen werden. Ebenso steht es mit Dislocation, welche übrigens zuweilen für die Diagnose bestimmend ist, insofern man besonders bei mageren Menschen das prominirende Bruchstück des Schenkelhalses auf der Vorderfläche des Oberschenkels unter dem äusseren Dritttheile des Poupartischen Bandes in der Schenkelhalsgegend durchfühlt. Auch die comminutive Fractur des Trochanter mit Dislocation lässt sich zuweilen durch das Gefühl erkennen. Freilich ist sie oft auch durch die Weichtheilschwellung maskirt. Ist der Trochanter nicht geschwollen, so kann man oft auch wohl feststellen, dass er über die Sitzdarmbeinlinie getreten ist und dass er sich der Spina ilei anter. superior genähert hat.

Sehr wichtig ist auch noch bei dürftigem objectivem Befund die länger dauernde functionelle Unbrauchbarkeit der Extremität. Eine Spur von Verkürzung und Auswärtsrotation nach einem Fall auf die Hüfte bei einem älteren Individuum, welches nach der Verletzung sogar noch einige Schritte gemacht haben kann, dann aber innerhalb der nächsten 8 Tage unvermögend bleibt, die Extremität zu gebrauchen, bedeutet sicher einen Schenkelhalsbruch. Hier können wohl auch die oben gegebenen Befunde von unvollkommener Fractur des Schenkelhalses gerade an der Insertion der Corticalis in den Kopf die Erklärung für manche bis dahin etwas räthselhafte Fälle geben, bei welchen alte Personen mit wenig ausgesprochenen Symptomen von Schenkelhalsbruch schon nach wenigen Wochen wieder gingen.

Die differentielle Diagnose zwischen intra- und extracapsulärem Bruch ist nicht immer leicht zu machen. Starke Verkürzung mit nachweisbarer Deformität am Trochanter sprechen für extracapsuläre Fractur, allein es giebt auch am Trochanter gelegene Fracturen mit geringer Verkürzung. Eine Verkürzung von 1—2 Ctm. bei schlaffer Haltung der auswärts rotirten Extremität, besonders bei sehr alten Individuen spricht eher für Bruch des Halses nahe dem Kopf (intracapsulär), diese Brüche sind nämlich seltener eingekeilt. Die Diagnose der Einkeilung wird begründet durch die starre Haltung der Extremität bei fehlender Crepitation. Kann man dagegen die Extremität leicht rotiren und bewegt sich dabei der Trochanter um seine eigene Längsachse, kann man durch leichten Zug die bestehende Verkürzung ausgleichen, und findet dabei gar Crepitation statt, so hat man es sicher nicht mit eingekeilter Fractur zu thun.

Was nun schliesslich die differentielle Diagnose der Fractur gegenüber der Luxation betrifft, so sagt Pitha ganz treffend, man soll sich nicht begnügen, die Fractur und Luxation im Allgemeinen gegenüber zu stellen, sondern die Frage präcis auf eine bestimmte Luxationsform stellen. Dann wird man für den seltenen Fall einer Einwärtsrotation durch den mangelnden Nachweis des Gelenkkopfes auf der Hinterfläche des Beckens die Diagnose schon zu machen im Stande sein, und ebensowenig wird eine Luxation nach innen (obturatoria oder pubica) trotz der Rotation nach aussen bei dem versuchten Nachweis des Kopfes damit verwechselt werden können. Man achte aber auf die Möglichkeit einer, besonders bei jugendlichen In-

dividuen und stärkerer Gewalteinwirkung nicht selten gleichzeitig vorkommenden Fractura femoris subtrochanterica.

Eine grosse Anzahl von Schenkelhalsfracturen heilt durch knöchernen Callus ganz in der gewöhnlichen Art, und zuweilen stellt sich dabei die Architectur der Spongiosa, wie Wolff nachgewiesen hat, in sehr vollkommener Weise wieder her. Die günstigeren Verhältnisse bieten selbstverständlich die Fracturen in der Nähe des Trochanter (Extracapsulärfracturen). Selbst wenn hier, wie es öfter der Fall ist, das eingekeilte Stück da, wo es in die Spongiosa eindrang, nicht mit derselben verwächst, bildet sich doch öfter soviel äusserer Callus in zwingenartiger Form um die Fragmente, den Schenkelhals einerseits, den Trochanter andererseits herum, dass das Glied tragfähig wird. Je näher nach dem Kopf, desto mehr hört das günstige Verhältniss auf und wenn die Pseudarthrose bei den im Trochanter eingekeilten Brüchen selten vorkommt, so heilt die grössere Anzahl der intracapsulären Brüche ohne knöcherne Verbindung. Sie sind weniger häufig eingekeilt und deshalb ist das Halsstück schwer gegen das kleine Kopfstück zu fixiren, findet der Bruch diesseits der Mitte des Schenkelhalses statt, so fehlt auch dem Kopf die Ernährungsarterie, er ist in seiner Ernährung auf die Theile der Kapsel, welche sich an ihn inseriren, und auf den zweifelhaften Vortheil des Zusammenhangs mit dem Lig. teres angewiesen, dazu kommt die schlechte Ernährung, die Rarefaction des Gewebes bei den alten Individuen, Gründe genug, woraus sich erklärt, dass die knöchernen Heilungen selten, die relativ festen, fibrösen auch nicht sehr häufig und besonders bei eingekeilten Fällen vorkommen, während ein grosser Theil in schlaffer Pseudarthrosenverbindung bleibt, so dass solche Individuen als schliesslichen alleinigen Stützpunkt die Kapsel, zumal das Ligam. ileofemorale haben. Dass damit kein sicherer Gang möglich ist, liegt auf der Hand. Aber auch bei den gut Heilenden ist Heilung mit Verkürzung und mit Auswärtsrotation sehr häufig, ganz fehlerlose Heilung die Ausnahme.

Es ist die Frage, ob die Präparate von angeblich geheilter Intracapsulärfractur nicht wenigstens zum grösseren Theil anders gedeutet werden müssen und zwar in dem Sinne, in welchem wir oben von unvollkommenen Fracturen am Kopf sprachen. Bei mehreren sogenannten geheilten Intracapsulärfracturen ist es mir bereits gelungen nachzuweisen, dass es sich in der That nur um die gedachte unvollkommene Fractur gehandelt hat.

Zu diesen örtlichen Misshelligkeiten kommt aber noch die Lebensgefahr, welche ein Schenkelhalsbruch den von ihm befallenen älteren Personen bereitet.

Eine grosse Anzahl (Malgaigne zählte unter 95 Schenkelhalsbrüchen 30) starben an den Folgen der Verletzung. Ein Theil stirbt rasch darnach oder wenigstens in den ersten Wochen, nachdem ein nervöses Fieber vorausging. Selten trat dies mit Eiterung im Hüftgelenk ein, aber sehr häufig wurden Pneumonien gefunden. Wir glauben nicht zu irren, wenn wir besonders für die extracapsulären Comminutivfracturen den massenhaften Eintritt von Knochenfett in die Gefässe und die Lungen als ursächliches Moment für rasche Todesfälle, wie für solche durch Pneumonie beschuldigen. Aber ein grosser Theil der alten

Leute geht auch noch später an den Folgen des langen Liegens, einer hypostatischen Pneumonie, einem Decubitus u. dgl. zu Grunde.

§. 36. Die Reduction der nicht eingekeilten Schenkelhalsfracturen ist meist durch Zug an der Extremität leicht herbeizuführen. Für den Fall der Einkeilung thut man wenigstens bei älteren Individuen, zumal wenn es sich um intracapsulären Bruch und nicht zu hochgradige Verkürzung handelt, besser, auf gewaltsame Reduction zu verzichten, bei den extracapsulären Fracturen mit starker Rotation und Verkürzung richtet man dagegen durch Zug und Innenrotation ein.

Man hat vielfach die Schenkelhalsfracturen in flectirter Stellung, auf einer doppelt geneigten schiefen Ebene, sei es auf einem entsprechend grossen, fest gepolsterten Kissen, sei es auf einem Holzplanum oder auch in einem Gypsverband mit gebogenem Knie behandelt. Die meisten Chirurgen sind wohl jetzt für gestreckte Lagerung der Extremität, weil man in diesem Fall wenigstens keine weiteren Störungen für das Kniegelenk, wie sie bei langdauernder Ruhigstellung in flectirter Lage zu erwarten sind, eintreten sieht.

Die Kranken müssen auf gut gepolstertem horizontalem Lager mit Sorgfalt in Beziehung auf das Eintreten von Decubitus gebettet sein (Wasserkissen etc.). Die Defäcation wird sehr erleichtert, wenn man sich des Volkmann'schen oder eines anderen Heberahmens bedient. Sehr alte Personen soll man überhaupt nicht zu lange liegen lassen, man lässt sie schon in der dritten Woche Bewegungen machen (A. Cooper). Gerade für sie eignet sich ein leichter Extensionsverband, weil er gestattet, den Oberkörper vorübergehend aufzurichten u. s. w.

Man hat dann die Wahl zwischen ruhiger Lagerung in einem Apparat, welcher zugleich einigermassen der Aussenrotation und Verkürzung vorbaut. Eine doppelte Bonnet'sche Drahthose ist dazu zu gebrauchen. Besser noch ist ein Gyps- oder Magnesitverband. Letzterer vom Becken bis zum Fuss zeichnet sich besonders durch Leichtigkeit aus und kann deshalb bei Kranken, welche aufstehen sollen, empfohlen werden. (Ueber die Anlegung des Gypsverbandes siehe bei der Behandlung der Coxitis.)

Ein Extensionsverband, welcher dauernd der Verkürzung entgegenwirken sollte, ist schon seit langer Zeit üblich. Man benutzte früher die Apparate von Dzondi, Hagedorn u. A. In der letzten Zeit hat sich der Heftpflasterextensionsverband (seine Application siehe bei Coxitis) grosse Anerkennung erworben und auch ich schliesse mich dem Lob desselben an. Die Patienten pflegen sehr damit zufrieden zu sein und die Verkürzung ist, wie es scheint, geringer als bei den übrigen Behandlungsmethoden. Man stellt den Fuss fest durch Sandsäcke, Spreukissen oder die Volkmann'sche Schleife, resp. durch den unten abgebildeten, in der Göttinger Klinik gebräuchlichen Apparat und belastet ihn mit 6—10 Pfund. Nur bei erheblichen Verkürzungen jüngerer Personen bedarf man stärkerer Belastung (15—18 Pfund). Der Vortheil, dass nach einigen Wochen schon der Verletzte einige Bewegungen machen, sich wenigstens im Bett vorübergehend setzen kann, ist ein sehr erheblicher.

Nach der 6ten Woche lässt man die Schenkelhalsverletzten in der

Regel aufstehen, wenn man nicht vorgezogen hat, alten Leuten schon früher bei geeignetem Verband das Aufstehen aus dem Bett zu erlauben.

Volkmann räth, falls die Extremität nicht trägt, dem Verletzten einen bis zur Schuhsohle herabreichenden Schienenapparat zu geben, welcher am Oberschenkel in einer Lederhülse endigt, wie bei einem künstlichen Fuss. Auch ich habe vor Jahren durch Anfertigung eines dem Taylor'schen ähnlichen Apparates, welcher den Stützpunkt auf den Sitzknorren verlegte, Gutes gesehen.

Nicht geheilte Schenkelhalsfracturen machen den Trägern erhebliche Symptome und zumal bei jugendlichen Individuen muss man den Versuch machen, dieselben zu beseitigen. Unter dem Schutz der Antiseptik kann man jetzt wieder den Vorschlag Langenbecks aufnehmen, die Bruchenden durch Stahlschrauben oder Elfenbeinstifte zu vereinigen. Ich habe dies bereits 1875 mit Glück ausgeführt, indem ich nach einem kleinen Schnitt auf den Trochanter einen langen Metallbohrer durch denselben in der Richtung nach dem Schenkelkopf einbohrte. Trendelenburg will die Fractur blosslegen, die Fragmente durch Abduction des Beines herausbiegen. Dann soll zuerst der Trochanter von innen nach aussen durchbohrt, nun der Bohrer durch das Loch von aussen nach innen geschoben und in den Kopf hinein getrieben werden. Schliesslich wird ein Elfenbeinstift eingeführt. —

Mir schien in einem Fall von alter unvereinigter Fractur des Schenkelhalses mit sehr beschränkter Gehfähigkeit und mit heftigen Schmerzen beim Gehen durch Einbohren des spitzigen Halsfracturstückes in den Trochanter, die Resection das richtigste Verfahren zu sein. Der Patient war mit dem Erfolg derselben ausserordentlich zufrieden.

§. 37. Wir müssen hier noch einige Fracturen am Hüftgelenk erwähnen, welche man wenigstens kennen muss, um sie zu diagnosticiren und von anderweitigen Verletzungen zu unterscheiden.

Zunächst die isolirte Fractur des Trochanter major. Sie entsteht durch einen Fall auf die Hüfte und kann also insofern leicht mit Schenkelhalsbruch verwechselt werden. Bald ist das abgebrochene Fragment vollkommen abgerissen und dislocirt, es kann also als abgebrochen gefühlt werden, während es in anderen Fällen noch durch das Periost in Verbindung bleibt. Dann sind überhaupt nur Erscheinungen von Contusion vorhanden. Die Functionen der Extremität sind wenig geschädigt, die Patienten können stehen und gehen und alle Bewegungen machen. Nur stehen sie meist flectirt und einwärts gerollt.

Einwärtsrollung ist nur zu erwarten, wenn das Fragment nicht zu sehr dislocirt ist. Behandlung: Ruhe, Lage in Abduction und Rotation nach aussen bei leichter Flexion.

Auf die isolirten Brüche der Cavitas glenoidea ohne Luxation hat kürzlich Boeckel wieder hingewiesen. Sie sehen einer Fractura colli femoris sehr ähnlich, da es sich bei ihnen meist um geringe Verkürzung und Rotation nach aussen handelt. Affallend leicht lässt sich die Aussenrotation beseitigen, stellt sich aber ebenso leicht wieder her. Boeckel räth vom Rectum aus zu exploriren, um ein Vorspringen von Knochenfragmenten gegen die Beckenhöhle zu constatiren. Behandlung: Gewichtsextension.

Anhang: Die Schussfracturen des Hüftgelenks.

§. 38. Keine Gelenkverletzung durch Gewehrprojectil bietet so üble Prognose als die des Hüftgelenks. Wurde doch bis vor Kurzem noch die Möglichkeit einer Heilung als sehr zweifelhaft hingestellt. Erst durch Mittheilungen, welche ein Vortrag Langenbeck's in der Gesellschaft für Chirurgie hervorrief, wurde nachgewiesen, dass doch ein, wenn auch nicht sehr grosser Procentsatz conservativ Behandelter und Resecirter genese.*)

Die Bedeutung der Verletzung ist aber selbstverständlich sehr verschieden. Bald handelt es sich nur um einen Kapselschuss oder wenigstens um einen solchen mit geringer Betheiligung des Gelenkkopfes oder der Pfanne; in anderen Fällen ist der Kopf durchschossen oder der Schenkelhals, wieder in anderen ist durch das Projectil eine typische complicirte Fractur desselben hervorgerufen. Neben der Verletzung des Halses und Kopfes kann die Pfanne in wechselnder Ausdehnung zertrümmert sein und nicht selten complicirt sich die Verletzung mit dem Steckenbleiben des Geschosses in Kopf oder Pfanne resp. den umgebenden Weichtheilen. Zuweilen auch handelt es sich um Fissuren in den Kopf bei weit abliegender Fractur des Trochanter oder gar des Oberschenkels. In einer Anzahl von Fällen sind Complicationen, Gefäss- und Nervenverletzungen, öfter noch Verletzung der Beckenorgane, der Blase und des Darmes damit verbunden.

Die Diagnose der Verletzung ist fast immer schwierig, in manchen Fällen primär überhaupt kaum möglich. Sie richtet sich in erster Linie nach der anatomischen Lage der Verletzung.

Ein in senkrechter Richtung etwa 4 Ctm. unter Spina anter. super. eindringender Schuss trifft das Gelenk am sichersten. Die vordere Gegend des Gelenks ist überhaupt am meisten exponirt. Dringt die Kugel vor oder hinter dem Trochanter ein, so ist der Schenkelhals meist mit dem Gelenk getroffen, ein Schuss, welcher am Tuber. pubis ein- und hinter dem Trochant. major austritt, hat meist den Schenkelkopf getroffen und ein Stück des Pfannenrandes abgetrennt. Vom Trochanter aus, dessen Verletzungen häufig Gelenkfissuren in Begleitung haben, kann das Projectil durch den Hals bis in den Kopf gehen. Ebenso ist das Gelenk von der Hinterbacke und vom Becken aus zugänglich. Die Blase und das Gelenk gleichzeitig sind verletzt bei einem Schuss, welcher auf einer Seite unter der Spina ilei infer. ein und auf der anderen Seite aus dem Foram. ischiadicum herausgeht, oder auch durch einen Schuss von dem Tuberc. pub. zum Tuber ischii derselben Seite (v. Langenbeck).

Unterstützt kann die frühe Diagnose werden durch einen die Kapsel ausdehnenden die Arteria femoralis aufhebenden Bluterguss, wie durch die Zeichen der Schenkelhalsfractur (Rotat. nach aussen, Verkürzung). Die functionelle Beeinträchtigung ist im Beginn oft sehr gering, passive Beweglichkeit zuweilen noch lange vorhanden.

In der Folge wird die Verletzung leichter erkennbar durch die hinzutretende articuläre und periarticuläre Phlegmone, bald in der Form einer schweren Sepsis, bald in der Form des Gelenkabscesses. Doch ist auch nicht zu bezweifeln, dass leichte Verletzungen ohne diese Zufälle verlaufen können. Abgerechnet diese Ausnahme findet sich also bald Schwellung des Gelenkes meist in der vorderen Hüftgegend und

*) Ich folge bei dieser Besprechung den in dem gedachten Vortrage von v. Langenbeck gegebenen Mittheilungen.

hohes Fieber ein. Dazu stellt sich der Schenkel in die characteristische Flexion und Rotation nach aussen und oft treten erhebliche Schmerzen, zuweilen mit neuralgischem Charakter ein. Aber die Schmerzen können selbst in diesem Stadium soweit fehlen, dass sogar activ und besonders passiv Bewegungen möglich sind.

Langenbeck macht darauf aufmerksam, dass später Hüftgelenkentzündungen eitriger und adhäsiver Natur öfter auch nach Schussfracturen des Schenkels mit consecutiver Osteomyelitis zur Entwickelung kommen.

Spontanluxation ist nach Schussverletzung selten beobachtet worden. Kommt Heilung zu Stande, so erfolgt sie wohl meist in Ankylose oder bei erheblicher Beschränkung der Beweglichkeit.

Aber die Prognose ist an sich sehr schlecht, wenn auch nicht so schlecht, wie man noch bis vor kurzer Zeit glaubte.

Von 119 Hüftgelenkschüssen aus dem deutsch-französichen Krieg starben 89 oder 74,78 pCt., genasen 29 (1 zweifelhaft). Unter denselben waren 88 conservativ behandelt worden, von welchen 63 starben (71,59 pCt.), 31 waren resecirt mit 26 Todes- und 4 günstigen Fällen (83,87 pCt. Mortal., 1 zweifelhaft). Unter den Gestorbenen wurde von 39 die Todesursache eruirt, es starben 34 an Pyämie und Septicämie in Folge der Gelenkeiterung.

Die Prognose ist am günstigsten bei den einfachen Kapselverletzungen. Ausgedehnte Verletzung des Knochens verschlechtert sie sehr erheblich.

Es ist ungemein schwierig, nach dem Vorstehenden bestimmte Regeln für die Behandlung aufzustellen. Hat man primär eine sichere Diagnose gestellt, so ist man wohl unbedingt berechtigt, bei einfachen Kapselwunden und geringen Verletzungen des Knochens ohne Fractur des Schenkelhalses, Perforation der Pfanne u. s. w. conservativ zu behandeln. Das antiseptische Verfahren ist hier vor allen Dingen zu empfehlen zumal bei ganz frischen Schüssen. Aber auch noch bei den Verletzungen, welche einige Tage alt sind, verdient, falls nicht acute Sepsis eingetreten war, eine gründliche Desinfection des Schusskanals mit folgendem Listerverband und mit entsprechender Drainage nach Incisionen versucht zu werden. In solchem Fall wird Extensionsbehandlung einzuleiten sein, welche wohl überhaupt schon zum Zweck der besseren Reinhaltung des Verletzten und ihrer gleichzeitigen günstigen Wirkungen auf die Gelenkentzündung halber anderen Lagerungsapparaten (Drahthose, Gypsverband) vorzuziehen ist. Der Transport von Hüftverletzten ist möglichst zu vermeiden, und falls er geschehen muss, nur im Gypsverband zulässig.

Man hat kaum den Muth, nach den bisherigen Erfolgen Resection zu empfehlen, und doch scheint es fast ein Wunder, wenn ein abgeschossener Schenkelkopf necrotisch ausgestossen und der Kranke erhalten wird. So ist die Resection primär bei dem Nachweis erheblicher Zertrümmerung des Knochens mit Fractur immerhin geboten trotz der bis jetzt so sehr schlechten Resultate. Auch die Pfannendurchbohrung, wenn diagnosticirt, wird frühe Operation verlangen. Wo möglich warte man aber, wenn die erste Zeit unbenutzt verstrichen, das Stadium der septischen Infiltration ab. Nur in Ausnahmefällen kann die Operation jedoch auch in diesem Stadium durch die Sepsis zur Entspannung des Gelenks und freien Entleerung nöthig erscheinen.

Am schwierigsten ist die Entscheidung bei einem Zertrümmerungsschuss, welcher über den Schenkelhals und -Kopf hinaus auch noch die Trochanteren getroffen hat. Die Exarticulationen sind hier in den letzten beiden Kriegen fast sämmtlich ohne Erfolg gewesen. Aber freilich sind die Verletzten auch ohne Exarticulation der Verletzung erlegen. Hoffen wir, dass der Lister'sche Verband für kommende Fälle die Verhältnisse günstiger gestaltet.

B. Hüftgelenksentzündung, Coxitis. (Coxalgia.)

§. 39. Es hat keinen Sinn, den alten Namen der Coxalgie fernerhin beizubehalten. Derselbe stammt aus einer Zeit, in welcher unsere Kenntnisse über die entzündlichen Krankheiten im Hüftgelenk noch sehr unvollkommen waren, so dass wir nicht einmal die einfachsten Phänomene derselben, die Stellungsveränderungen des Beins und Beckens mechanisch zu erklären vermochten. Dass man in jener Zeit die Krankheit nach dem subjectiven Symptom des Schmerzes bezeichnete, ist zu verzeihen. Heute hat es, wenn wir auch noch nicht über alle Einzelheiten des pathologischen Geschehens im Klaren sind, keinen Zweck mehr, die verschiedenen Formen von Entzündung im Hüftgelenk anders zu taufen, als an den übrigen Gelenken.

Obwohl auch acute Formen von Coxitis vorkommen, so gehört doch bei weitem der grösste Theil der entzündlichen Processe in der Hüfte, mit welchen der Arzt zu thun hat, der chronischen Entzündung an und gerade die Coxitis, von welcher wir das typische Bild entwerfen, entwickelt sich am häufigsten chronisch. Der Process aber, welcher dieser Entzündungsform zu Grund liegt, ist die Tuberculose, welche sich bald mit einfacher Granulationsbildung (granulirende, fungöse Gelenkentzündung), seltener mit Hydrops (Hydrops tuberculosus), weit häufiger mit der Bildung käsigen Eiters (fungös eitrige Entzündung) complicirt. Und wir wollen gleich hier hinzufügen, der grössere Theil dieser tuberculösen Gelenkentzündungen, zumal der der Kinder geht von einer Herderkrankung im Knochen aus, welche in das Gelenk durchbricht, der kleinere Theil ist primär in der Synovialis entstanden, dann aber meist bei älteren Personen als Localisation einer anderweitig bestehenden, käsig tuberculösen Entzündung anzusehn. Nun soll man aber nicht vergessen, dass ausser dieser chronisch verlaufenden Tuberculose auch noch acute Infectionskrankheiten eine Coxitis hervorrufen, welche in vieler Beziehung der tuberculösen Coxitis ähnliche Bilder machen. Hierher gehören die Erkrankungen der Hüfte, welche bei Osteomyelitis in der Nähe des Gelenks ebenso wie die, welche nach acuten Infectionskrankheiten, nach Scharlach, nach Masern, nach Typhus oder als monoarticulärer Rheumatismus sich entwickeln.

Jedoch werden, wenn auch nicht so häufig, die übrigen Formen der Entzündung ebenfalls beobachtet. Der Hydrops wie die verschiedenen Stufen der acut eitrigen Arthritis kommen ebensowohl vor als Arthritis deformans und die eigentliche Coxalgie, die Neuralgie des Gelenks.

In Betreff der pathologischen Anatomie der Coxitis können wir uns die Besprechung des Gelenkhydrops ebenso wie die der eitrigen Formen ersparen. Wir werden das, was dieselben am Hüftgelenk eigenthümliches haben, vor Allem die spontane Luxation bei der Be-

sprechung der klinischen Erscheinungen berücksichtigen. Hier besprechen wir zunächst die pathologisch-anatomischen Veränderungen, welche die Gelenke von Individuen, besonders von Kindern zeigen, die an dem in so vielen Beziehungen typischen Bild der chronischen Coxitis erkrankt waren.

Für diese, die meist tuberculösen, fungösen, granulirenden, fungös eitrigen Formen nahm schon Rust, allerdings auf Grund falscher Voraussetzungen, an, dass an der Hüfte allein die ostale Form derselben vorkomme. Obwohl diese Annahme in der Folge wieder verlassen wurde, tauchte doch die Lehre, dass fast jede Coxitis ihren Ursprung in einer Erkrankung des Knochens nehme, auch nach dieser Zeit in verschiedenem Gewande wieder auf. Auch wir behaupten, gestützt auf pathologisch-anatomische Untersuchungen, dass der tuberculösen Synovitis sehr häufig eine tuberculöse Ostitis vorausgeht. Doch kommt auch primäre Synovitis vor.

Wenn auch die Sectionen von Menschen, welche im Beginn einer Coxitis starben, selten sind, so fehlen sie doch nicht ganz, und unter diesen sind unzweifelhaft solche, welche den Ausgang der Krankheit von der Synovialis beweisen. Aber auch die Befunde, welche man bei der Resection des Hüftgelenks constatirt, sind durchaus nicht beweisend für das alleinige Vorkommen ostaler Coxitis. Sie beweisen mindestens, dass eine gewisse Anzahl von Coxitiden von der Synovialis ausgehen. Aber alle neueren Untersuchungen (Volkmann etc.) weisen doch darauf hin, dass bei weitem die grössere Anzahl auch der tuberculösen Erkrankungen im Hüftgelenk von Knochenherden ausgehen, welche am Gelenkkopf, Hals und Trochanter oder an der Pfanne sich entwickelt haben.

Die Synovitis tuberculosa im Hüftgelenk beginnt mit granulirender Schwellung der Synovialis. Nicht nur der im Gebiete des Halses gelegene Abschnitt der Kapsel zeigt in Beziehung auf Massenhaftigkeit, Härte und Farbe differente Granulation, sondern auch die von Synovialis überzogene, mit Fett ausgepolsterte Insertionsstelle des runden Bandes in der Pfanne wird in der gleichen Art befallen. Dadurch schwillt diese Gegend an und beengt in mehr weniger erheblicher Art den Pfannenraum. Die Granulationen sind in der Regel von miliaren Tuberkeln durchsetzt, bald ist die Synovialis von einer pyogenen Tuberkelmembran bedeckt, bald liegen die Tuberkeln in den oberen Schichten derselben. Die tieferen Schichten, zumal die schlotterigen Granulationen (atrophisches Fett), welche an der Insertionsstelle des Lig. teres liegen, sind meist von Tuberkeln frei. Der flüssige Inhalt des Gelenks ist bald nur wenig verändert und vermehrt, die Synovia trübt sich, nimmt eine mehr eitrige oder blutigeitrige Beschaffenheit an, während in anderen Fällen alsbald oder im Verlauf der Erkrankung grössere Mengen von Eiter die Kapsel ausdehnen. Früh schon ergreift der Process das Ligament. rotundum, dasselbe wird granulirend verändert, erweicht und geht meist rasch in Folge dieses Vorganges zu Grunde. Gleichzeitig hat es aber den Weg abgegeben für die Verbreitung der Krankheit nach dem Knochen. Von hier aus wie von der Umschlagsfalte der Synovialis am Schenkelhals findet die Granulation ihre Bahn nach dem Gelenkkopf. Sie wächst in die oberflächlichen Schichten des Knochens und hebt allmälig den Knorpel von seiner Unterlage in wechselnder Ausdehnung ab. Wächst die Granulation nur an einzelnen Stellen gegen den Knorpel an, während dies in der Peripherie der Stellen nicht stattfindet, so kommt der Knorpel local zum Schwund, er wird durchlöchert. Der gleiche Vorgang entwickelt sich aber von der Pfanneninsertion des Bandes, wie von der Insertionsstelle der Synovialis am Pfannenrand aus für den Knorpel des Pfannenbodens. In exquisiten Fällen liegen die Knorpel von Kopf und Pfanne vollkommen abgelöst zwischen den Gelenkflächen.

Der Knorpel hat zuweilen, schon ehe er sich gelöst, einzelne defecte Stellen. Sie sehen zunächst aus wie Druckstellen und sie entsprechen in der That den Orten, an welchen sich Kopf und Pfannenrand berühren. Allmälig nimmt die Druckstelle eine ulceröse Beschaffenheit an und bald geht das Ulcus über auf den bereits durch

oberflächliche Granulation erweichten Knochen. Die gegenüberliegende Partie der Pfanne, meist der äussere obere Rand, ist in der Zeit gleichfalls seines Knorpels beraubt und der Knochen zeigt ein ähnliches Geschwür. Dasselbe ist in der That der Effect des Druckes auf die an der Oberfläche durch die Krankheit erweichten Gelenkkörper (ulceröser Decubitus, Volkmann). Jetzt dehnt sich meist von diesem Geschwür die „Caries" aus, vor allem wird die Pfanne in der gedachten Richtung verzehrt, erweitert. Indessen kann aber bereits das Gelenk nach verschiedener Richtung durchbrochen sein. Dies richtet sich vor allem nach der Weichheit der Granulationen, welche die Kapsel schwächt, und nach der wechselnden Masse des eitrigen Ergusses. Es entstehen periarticuläre Abscesse. Wohl mag sich in seltenen Fällen auch ohne Kapselperforation ein pararticulärer fungöser Abscess entwickeln, doch sind solche gewiss verschwindend selten. Ebenso selten ist in diesem Stadium schon die Perforation des Eiters und der Granulation auf dem Boden der Pfanne in das Becken. Meist findet der Durchbruch in diesem Stadium dahin statt, indem die Granulation in der Umgebung der Insertion des Ligam. teres im Pfannenboden allmälig den Knochen zum Schwinden bringt. Uebrigens ist überhaupt die Beschaffenheit des Ergusses ebenso wie die Menge sehr wechselnd. Bei der primären Synovitis fehlt er zwar wohl nie. Selten handelt es sich hier um einen Erguss, welcher einer etwas trüben Synovia ähnlich sieht, also um einen Hydrops tuberculosus des Gelenks. In der Regel entwickeln sich in dem Gelenk sehr wechselnde Mengen von käsigem Eiter.

Wenn wir nach der vorstehenden Beschreibung an einer primären Synovitis granulosa festhalten, so müssen wir dagegen constatiren, dass in einer grossen Anzahl von Fällen primäre tuberculöse Knochenerkrankungen vorkommen. Oft entwickeln sich solche von dem Schenkelknochen aus, daher die Bezeichnung der Schenkelcoxalgie, der Schenkelcoxitis. Doch haben wir bereits bei der Besprechung der Beckenerkrankungen darauf hingewiesen, wie auch circumscripte Herde der Beckenknochen in der Nähe der Pfanne nach derselben durchbrechen. Sie können sich überall in der Umgebung der Pfanne entwickeln und mit ihrem Durchbruch in das Gelenkcavum die Synovitis hervorrufen. Nicht selten erkrankt auch die Pfanne auf dem Boden in der Peripherie des Y Knorpels, wie andererseits Randerkrankungen unter dem Limbus glenoidalis zu den häufigen Beobachtungen gehören.

Die Herde selbst sehen nun nicht anders aus als in anderen Gelenken. Bald handelt es sich um kleinere und grössere mit käsiger Granulation oder mit solcher, vermehrt mit kleinen Knochenstückchen gefüllte Höhlen, deren Wandung mit pyogener Tuberkelmembran ausgekleidet ist. Auch in den Wandungsknochen hinein erstreckt sich noch die Tuberculose, sie wandert mit dem Haversi'schen Bindegewebe. Bricht der Herd, welcher subchondral oder subsynovial am Rand der Synovialinsertion lag, in das Gelenk durch, so entsteht die synoviale Tuberculose. Diese Herde gehen allmälig über in solche, welche dem äusseren Bilde nach ihnen vollständig ungleich sind. Die Necrose im Herd wird nämlich grösser, schliesslich füllt sie den ganzen Defect im Knochen aus. Nur an der Farbe des Knochens sieht man, wenn man den Femur oder die Pfanne durchsägt, dass das weisslichgelbe Stück Knochen, welches sich von dem umgebenden rothen scharf abgrenzt, necrotisch ist. In der Regel hat es Keilform mit der Basis nach der Gelenkfläche, im Gelenk ist der Knorpel von dem Keil fort und oft ist derselbe glatt geschliffen. Mit dem Elevator lässt er sich aus dem Knochen herausnehmen, er ist mit ihm durch tuberculöse Granulation verbunden, selbst mit käsigem Brei als Rest der tuberculösen Granulation in den Haversischen Canälchen angefüllt, der ächte Laennec'sche Knochentuberkel. So findet man denn auch in der Pfanne granulirende Herde, aber nicht selten auch tuberculöse Necrose zumal am Pfannenrand, und zuweilen ist der ganze Pfannenboden in ein tuberculös necrotisches Stück verwandelt. Was die relative Häufigkeit der Pfannenerkrankung anbelangt, so liegen jetzt grössere Zahlen, welche Andeutungen zur Beantwortung dieser Frage geben, aus der Volkmann-schen Klinik (Haberen, Centralbl. 1881 No. 13) vor, aus welchen hervorgeht, dass die Pfannenprocesse den tuberculösen Erkrankungen im Kopf an Zahl nahezu gleich kommen. An Bedeutung überragen sie dieselben jedenfalls. Im Femur sind die Herde bekannter, weil wir sie dort bei der Operation sofort sehen.

Solche Herde finden sich diesseits wie jenseits der Epiphyse des Kopfes, also

Fig. 31.

Ostale Form der Coxitis.
Caries necrotica in Kopf und Hals mit Perforation in den Synovialsack, secundäre Caries der Oberfläche des Kopfes.

am Kopfe selbst wie im Hals und ebenso im Trochanter. Sie gehen auch wohl über das Gebiet des Trochanter in den Schenkelschaft hinein. Zuweilen erstaunt man, zumal bei den Herderkrankungen im Hals an der Uebergangsstelle zum Trochanter, über die relative Grösse und Dichtigkeit der dabei entstehenden, öfter ganz cortical aussehenden Necrose. Man muss hier wohl, wie es in einem von mir resecirten Gelenke der Fall war, an Necrosen, die sich in ihrer Dichtigkeit durch den eigenthümlichen Bau des Schenkelhalses (Schenkelsporn) erklären lassen, denken.

Ob aus dem tuberculösen Knochenherd eine tuberculöse Synovitis wird, das hängt in erster Linie von seiner Lage ab. Zumal solche Herde, welche im Gebiet des Schenkelhalses oder der Trochanteren liegen, können bei ihrem Durchbruch das Gelenk unbetheiligt lassen. Es entsteht ein Abscess neben dem Gelenk mit Senkungen, welche dem Gelenkabscess ähnlich sehn. Diese Fälle, auf welche wir zurückkommen, können also unter Umständen ausheilen, ohne dass jemals Gelenkerkrankung eintrat. Viel seltner ist es gewiss bei tuberculöser Gelenkostitis, dass das Gelenk von adhaesiver Entzündung ergriffen wird, ehe der Process in dasselbe durchbricht und so zwar contract aber von tuberculöser Entzündung befreit bleibt. Am häufigsten ist der Verlauf so, dass der Herd in das Gelenk durchbricht und sich mit dem Durchbruch die tuberculöse Synovitis entwickelt.

Ungefähr das Gleiche gilt auch für die acut osteomyelitischen Processe, welche sich vom Schenkelschaft nach dem Gelenk fortpflanzen. Auch hier kann vor der Perforation des Eiters in das Gelenk adhäsive Verwachsung eintreten, oder die Epiphyse löst sich früh und es kommt zu acuter Eiterung des Gelenks. Andererseits ist auch ein später Durchbruch in das Gelenk oder nach aussen öfter zu beobachten, wie auch die Epiphyse gelöst werden kann, noch nachdem der Kopf adhäsive Verwachsung mit der Pfanne eingegangen war.

Neben den eben geschilderten Processen kommt am Hüftgelenk zumal bei Personen in der Zeit der Entwickelung und kurz nach derselben die gleiche Form der granulirenden Ostitis vor, welche wir am Schultergelenk (siehe dort) als Caries sicca beschrieben haben. Die eigenthümliche Destruction des Knochens ruft hier wie dort ein besonderes klinisches Bild hervor, auf welches wir unten zurückkommen.

§. 40. In späterer Zeit sehen sich jedoch die verschiedenen Formen, diffuse wie circumscripte, ostale wie synoviale Gelenkentzündungen, insofern nur schliesslich die Oberfläche der Gelenkkörper der Malacie anheimfällt, insofern also nicht das Gelenk früh schon durch adhäsive Entzündung und Verwachsung vor Erkrankung geschützt war, ziemlich gleich. Es tritt das ein, was man in Bausch und Bogen Caries des Hüftgelenks zu nennen pflegt. Der Knorpel des Kopfes geht mehr und mehr verloren und am Knochen zeigen sich in ausgesprochenster Weise die Erscheinungen des Druckschwundes (ulceröser Decubitis). Der Kopf verliert dadurch seine Rundung, wird entsprechend den Theilen der Pfanne, gegen welche er bei den verschiedenen Contracturstellungen angedrängt wird, verkleinert. Gleichzeitig äussern sich dieselben Symptome an der Pfanne. Es kommt wohl auf diesem Wege zum Druckschwund des Pfannenbodens, zur Perforation nach dem Becken, ein Ereigniss, welches ausser dem schon bezeichneten Durchfressen desselben durch Granulation auch in Folge von Necrose, sei es durch primär ostale Pfannencoxitis oder bei fistulös gewordener Eiterung secundär zu Stande kommen kann. Oefter erscheint die Pfanne entsprechend dem Y-Knorpel der Pfannenknochen getrennt. Weit häufiger kommt es, indem der Kopf oder Schenkelhals irgendwo den erweichten Pfannenrand drückt, zu allmäliger Usur desselben. Dies findet nur in seltenen Fällen an der oberen oder medialen Umrandung des Pfannenrandes statt,

meist sind die mechanischen Verhältnisse derart, dass die laterale Begrenzung der Pfanne zerstört wird. Die Pfanne wird lateralwärts und nach hinten verbreitert und der verkleinerte Kopf rutscht aus der alten Pfanne hinaus, entsprechend dieser allmälig eintretenden Verbreiterung. Auf dem Darmbein in der Peripherie dieser Pfannenverbreiterung, der Pfannenwanderung etablirt sich in Folge der fortdauernden Reibung der entzündeten Knochen gegeneinander ein periostaler Entzündungsprocess, welcher meist zu unregelmässiger, stachelförmiger Knochenneubildung führt, zu Neubildung, welche selbstverständlich wandelbar ist, so lange die weitere Verschiebung des Kopfes, die einen Theil des gebildeten Knochenwalls vernichtet, fortschreitet. Auf diese Weise baut sich das Bild des grössten Theils der Verschiebungen auf, welche man unter dem Namen der spontanen Luxationen mit anderen noch zu besprechenden, in der That der traumatischen Luxation mehr analogen Fällen zusammengefasst hat. Aber es kann auch auf diesem Wege zu schliesslicher Ausheilung kommen, indem der destruirte Kopf, nachdem der Eiterungs- und Granulations-Process erschöpft ist, innerhalb der neuen Pfannenbucht stehen bleibt. Hier kann sich entweder ein unvollständiges Gelenk mit Synovialis und Knorpel ausbilden. In den meisten Fällen aber tritt ziemlich kurze bindegewebige oder knöcherne Verschmelzung ein. Die ostale Neubildung von Seiten des Kopfes und der Pfanne verschränkt sich meist, so dass sie die Tragfähigkeit des für die alte Gelenkverbindung gewonnenen Stützpunktes des Kopfs auf dem Becken wesentlich erhöht.

Fig. 35.

Pfannenwanderung nach Volkmann.

§. 41. Die soeben geschilderten pathologisch-anatomischen Vorgänge kommen in überwiegender Häufigkeit bei Kindern zur Beobachtung und rufen bei ihnen jenes typische Erkrankungsbild hervor, welches man gewöhnlich im Auge hat, wenn von Coxitis die Rede ist. Wir schicken die Besprechung desselben der nun folgenden klinischen Betrachtung voraus.

Billroth hat durch Zählung von pathologisch-anatomischen Befunden festgestellt, dass die fragliche Form der Coxitis mit ihren Endausgängen der Caries an Häufigkeit etwa in dritter Linie vorkommt. Wirbelsäule und Kniegelenk sollen noch häufiger betroffen sein.

Wenn man nicht zu starr an der Stadieneintheilung der Coxitis festhält, so hat es einen gewissen Vortheil, drei Stadien anzunehmen. Das erste, das Initialstadium, kennzeichnet sich im Leben durch wenig markante Symptome. Das Glied wird in verschiedenem Grade und an verschiedenen Stellen schmerzhaft und von dem kleinen Patienten geschont, es tritt freiwilliges Hinken ein. Im zweiten Stadium sind bestimmte Stellungsanomalien der Extremität vorhanden. Man bezeichnet dasselbe kurz als das Stadium der Abduction oder der Verlängerung der kranken Extremität. Im dritten Stadium geht die Verlängerung über in Verkürzung, bald in scheinbare, bedingt durch Adduction, bald in reelle durch die verschiedenen Stellungs- und de-

structiven Formveränderungen von Kopf und Pfanne, und meist geht dem reellen Verkürzungsstadium das scheinbare, das Stadium der Adduction voraus.

Nur darf man nicht denken, dass jede Coxitis diese verschiedenen Stadien durchmacht. Das erste fehlt oft oder entgeht wenigstens der Beobachtung. Am meisten typisch ist das Stadium der Abduction, allein nothwendig ist dasselbe ebenfalls nicht, da eine Coxitis sofort mit Adduction beginnen kann. Wohl am häufigsten fehlt das letzte Stadium, nicht allein weil eine Anzahl von Kranken geheilt werden, ehe sie in dasselbe hineinkommen, sondern auch weil viele, ohne dass jemals das typische Bild der Adduction und der Innenrotation vorhanden war, sofort die Erscheinungen der wirklichen Verkürzung bieten. Die Wirkungen unserer mechanischen Therapie machen sich freilich bei dem Verwischen des Typus der verschiedenen Stadien vielfach geltend (Extension).

Sind initiale Erscheinungen da, so wird das Kind meist zum Arzt gebracht mit der Klage, dass es hinke. Beim aufrechten Gang bemerkt man, dass die erkrankte Extremität mit möglichster Vermeidung von Gelenkbewegung durch entsprechende Bewegung der Wirbelsäule und des Beckens nachgezogen wird, und dass der kleine Patient vermeidet, lange auf dem kranken Bein zu verweilen. Gleichzeitig wird über Schmerz von verschiedenem Sitz und Charakter geklagt. Bald wird das Hüftgelenk selbst bestimmt als Sitz des Schmerzes bezeichnet, und auch der Druck des Fingers vorn oder hinten auf den Gelenkkopf oder der durch den Trochanter auf denselben ausgeübte Druck ist in wechselndem Maasse empfindlich, bald werden gleichzeitig Klagen laut über Schmerzen, die in den Oberschenkel bis zum Knie ausstrahlen, oder auch, es wird die Schmerzempfindung lediglich in das Knie verlegt, eine Erscheinung, die gar oft auch noch in das folgende Stadium über-

Fig. 36.

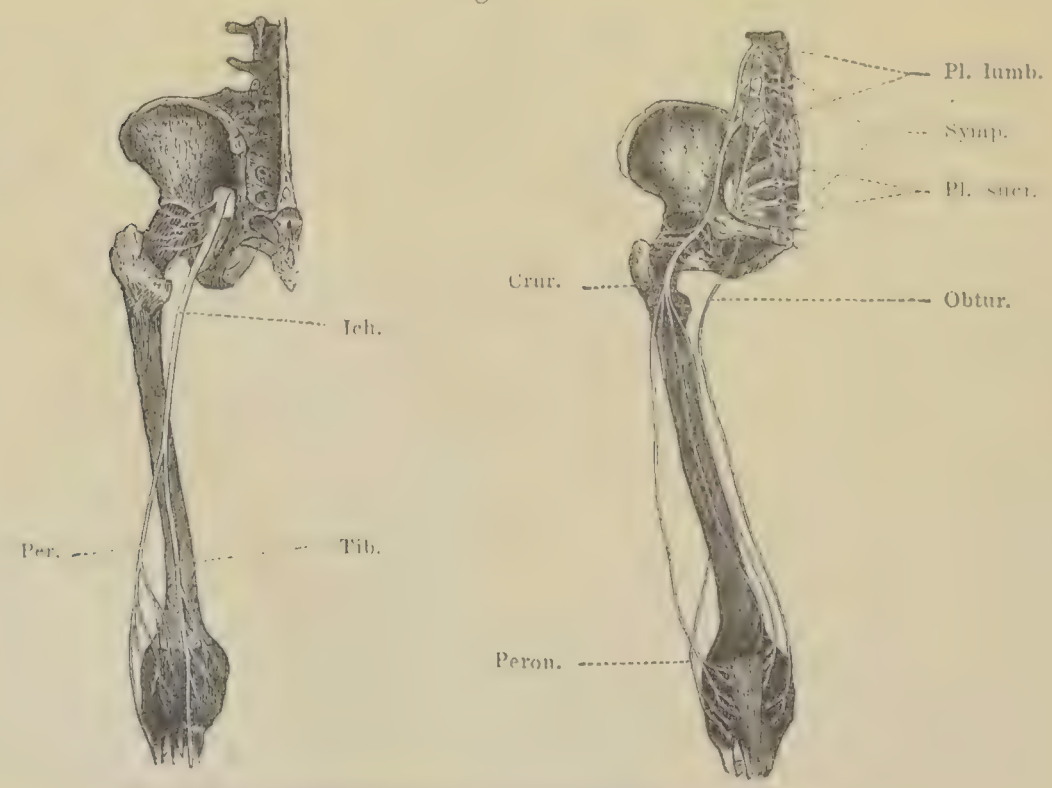

Die Nerven des Hüftgelenks nach einer Zeichnung von Esmarch.

LEEDS & WEST RIDING MEDICO-CHIRURGICAL SOCIETY

geht und deren Beachtung wegen der möglichen diagnostischen Irrthümer in Beziehung auf den Krankheitssitz nothwendig ist.

Ueber die Ursachen dieses eigenthümlichen Verhaltens in Beziehung auf die Localisation des Schmerzes in dem Knie und den Oberschenkeln, wissen wir nichts Bestimmtes. Bei dem notorisch neuralgischen Character desselben liegt aber der Vergleich mit der von einem erkrankten Zahnnerven ausgehenden Neuralgie im Gebiet des Trigeminus und ihrer Ausstrahlung auf entfernte Gebiete, während der eigentliche Punkt selbst, an welchem der schmerzhafte Reiz stattfindet, zuweilen ganz schmerzlos sein kann, entschieden nahe. In welchen Bahnen der Schmerz verlaufen kann, das erhellt am besten aus den vorstehenden Esmarch's Gelenkneurosen entnommenen Bildern über die Verbreitung der Gelenknerven. Am häufigsten wird der Obturatorius, und wohl mit Recht, angeschuldigt, umsomehr, als ein Ast von ihm zum Ligam. rotund. verläuft.

Prüft man die Stellung und die Function der Extremität, so fehlen doch auch in dieser Zeit, welche sich meist durch öfteren Wechsel der Symptome auszeichnet, häufig nicht alle Erscheinungen. Untersucht man öfter, so findet man, dass das Glied einmal sich in normaler Lage befindet, ein andermal leicht flectirt, leicht abducirt erscheint. Fast immer weist man aber eine Beschränkung der Extreme der Bewegung nach und Hüter macht mit Recht darauf aufmerksam, dass Rotationsbewegungen vor allen anderen beschränkt erscheinen, wahrscheinlich wegen der innigen Verbindung eines Theils der kleinen Rollmuskeln mit dem kranken Gelenk.

§. 42. Die ausgesprochene Coxitis charakterisirt sich dagegen fast immer durch ganz bestimmte Stellungsanomalie. Die Extremität stellt sich in Abduction und Rotation nach aussen bei leichter Flexion. Bonnet hat uns zuerst gelehrt, dass diese pathologische Mittellage des Gelenks der Stellung entspricht, in welcher der Kapselraum im Stande ist, am meisten Flüssigkeit aufzunehmen.

Bohrt man das Gelenk durch den Trochanter major von da längs des Halses und Kopfes oder von der Beckenwand der Pfanne an und spritzt nun mittelst einer eingesetzten Canüle Wasser oder erhärtende Flüssigkeiten in den Kapselraum ein, so dreht sich die Extremität allmälig in die gedachte Situation hinein und plötzlich steht sie bei extremer Füllung in derselben fest.

Am Cadaver gelingt übrigens das Experiment nicht bei erhaltener Extremität. Man muss den Oberschenkel vorher amputiren. Noch besser gelingt es, wenn auch die Muskeln entfernt werden. Dann sieht man, wie sich bei dem Extrem der Füllung das Ligament. ileofemorale fest spannt.

Man muss sich das Entstehen der Stellung von der Streckstellung der horizontal liegenden Leiche aus so denken, dass in dieser der von der Pfanne zum Schenkelhals gehende Kapselschlauch um den Schenkelhals herum gedreht, torquirt erscheint. Durch die allmälige Füllung des Schlauches mit Flüssigkeit wird die gedachte Torsion aufgehoben und der Schenkelhals dabei in die Lage gegen die Pfanne gebracht, in welcher sich die Kapsel als ungedrehter Schlauch zwischen ihren beiden Endpunkten ausdehnt (Dittel).

Nun darf man sich aber nicht etwa die Sache so vorstellen, als ob, wie bei dem gedachten Experiment, die Extremität rein mechanisch in die pathologische Mittelstellung hineingebracht werde. Dem widerspricht am bestimmtesten die Thatsache, dass selbst bei dem Leichenexperiment die Kraft des Druckes nicht so erheblich ist, die Extremität in die Bonnet'sche Lage zu bringen. Ehe dies zu Stande kommt, muss man, wie wir oben bemerkten, den Oberschenkel ampu-

tiren. Zudem sind wohl kaum in einer grossen Zahl von Fällen die anatomischen Verhältnisse im Beginn der Coxitis gleich den vom Experiment geschaffenen. Handelt es sich doch nur selten um erheblichen Erguss in das Gelenk! Die Kapselausdehnung, welche durch die granulirende Synovialschwellung geschaffen wird, reicht aber gewiss nicht hin, dasselbe oder gar mehr zu erzwingen als die Flüssigkeit. Dazu kommt, dass wunderbarer Weise gerade die Fälle, bei welchen es sich notorisch um rasche Ausdehnung des Gelenks durch Erguss handelt (eitrige Gelenkentzündung), nicht selten sofort in Adduction bei Rotation nach innen und nicht in der Bonnet'schen Lage stehen. Aber einen erheblichen Einfluss müssen doch die mechanischen Verhältnisse der Kapsel auf die Stellung haben, und es scheint am meisten wahrscheinlich, dass der Leidende gleichsam instinctiv die Stellung wählt, in welcher der Kapselraum am meisten erweiterungsfähig ist.

Doch kann es immerhin ausnahmsweise dazu kommen, dass, nachdem der Kranke die coxitische Lage willkürlich angenommen hat, nun, falls eben wirkliche pralle Füllung der Kapsel eintritt, diese Lage auch ohne Muskelwirkung, also bei eingeleiteter Chloroformnarcose, erhalten wird, eben in Folge der bei gefülltem Gelenk eingetretenen Spannung des Lig. Bertini (Busch).

Wir nehmen an, dass eine Muskelbewegung zunächst die Stellung einleitet.

Wir wollen noch erwähnen, dass diese Bewegungen von verschiedenen Seiten, ohne dass man bestimmte Gründe als das scheinbar Unwillkürliche dafür anführen konnte, als eine Reflexbewegung bezeichnet wird, d. h. dem Schmerz am Gelenk, der Reizung der sensiblen Fasern sollte eine entsprechende, central vermittelte Reflexbewegung folgen.

In einer Anzahl von Fällen wird nun die Stellung durch die Muskeln erhalten, aber gewiss nur für einige Zeit, denn bald treten selbstverständlich entzündliche Veränderungen mit narbiger Retraction sowohl in nächster Umgebung des Gelenks, als auch fern davon bis zu der Schenkelfascie hin ein, die Muskeln selbst degeneriren zum Theil und verkürzen sich in der angenommenen Stellung, so dass nun auch bei ganz aufgehobenem activem Einfluss des motorischen Apparates die fehlerhafte Stellung verbleibt.

Untersucht man den coxitischen Kranken in diesem Stadium bei horizontaler Rückenlage, so scheint es sich in vielen Fällen beim ersten Blick gar nicht um Abduction und Rotation der Extremität bei leichter Flexion zu handeln, denn nur in seltenen Fällen erscheint die Extremität bei gerad stehendem Becken abducirt.

Der Kranke hat nämlich die Contracturstellung der Extremität durch bestimmte Bewegungen des Beckens und der Wirbelsäule maskirt. Noch am wenigsten gilt dies für die Rotation nach aussen, insofern selbe fast nie durch entsprechende Drehung der kranken Beckenseite nach vorn ganz ausgeglichen ist. Wohl aber sehen wir an dem horizontal liegenden Kranken direct nichts von Flexion. Um die Extremität auf das Lager legen zu können, hat er sein Becken gesenkt und die Wirbelsäule in die entsprechende Lordosenstellung gebracht, so dass wir hier zwischen Lager und Wirbelsäule die Hand durchschieben können. Er hat ferner die abducirte Extremität neben die gesunde gelegt, und dies hat er vermocht dadurch, dass er sein Becken auf der kranken Seite herabschob. So erscheint die gedachte mit dem Becken herabgeschobene Extremität im Vergleich zu der neben ihr liegenden gesunden verlängert. Wir haben also eine scheinbare Verlängerung der Extremität, deren Erklärung, so lange sie als reelle aufgefasst wurde, den Aerzten so viel zu schaffen machte. Wir verweisen in Beziehung auf

diese Verhältnisse auf die Mittel, welche wir haben, den Flexions-, den Abductionswinkel wieder herzustellen und zu messen, auf das, was wir §. 21. gesagt haben, und die dort gegebenen Figuren.

Die coxitische Abductionstellung allein ist selbstverständlich nicht hinreichend, die Diagnose auf Coxitis zu stellen, denn es kann dieselbe auch durch anderweitige krankhafte Vorgänge im Gebiet des Oberschenkels, vor Allem im Gebiet des Beckens, wenn auch selten in so ausgesprochener Weise, hervorgerufen werden. Ein entzündlicher Process auf der Vorderseite des Gelenks, eine entzündliche Drüsenschwellung, ein anderweitiger periarticulärer Abscess daselbst, wie diese, wenn auch selten beobachtet werden, auch wohl ein Abscess im Gebiet des Trochanter major wird selten die Diagnose wesentlich erschweren. Wohl aber können entzündliche Processe im Becken, vor allen die Abscesse im Gebiet des Psoas und Iliacus täuschen, denn wenn bei ihnen auch selten die Abduction und Aussenrotation höhere Grade annimmt, so muss man bedenken, dass dies auch bei der Coxitis öfter nicht der Fall zu sein pflegt. Man kann also besonders für den beginnenden Psoas-Abscess um so mehr in Zweifel bleiben, als ja selbst, wenn er von Erkrankung der Wirbelsäule ausgeht, eine sicht- und fühlbare kyphotische Verkrümmung durchaus fehlen kann. Der Zweifel bleibt in manchen Fällen ungelöst. Doch hat man ein Mittel, welches meist, wenigstens in einem solchen Fall, die Annahme der Coxitis ziemlich sicher ausschliessen lässt. Die Bewegungen der kranken Extremität sind nämlich bei den gedachten Processen nur in der fehlerhaften Stellung beschränkt. Beugt man stärker, so ist die Flexion und innerhalb der stärker flectirten Stellung fast immer auch Rotation und Seitwärtsbewegung verhältnissmässig frei.

Fig. 37.

Coxitis, Flexion, Abduction und Rotation des Fusses nach aussen.

Die Flexionsstellung (1 Rechter) ist nur zum Theil durch Lordosenstellung compensirt, ein Theil ist, wie die Beugung des Kniegelenks zeigt, nicht ausgeglichen. Ebenso ist die Abduction nur zum Theil durch Senkung des Beckens auf der kranken Seite (tiefer Stand der Spina anterior superior) compensirt, ausserdem sieht man auf der Figur noch die Extremität in Abduction stehen. Ebenso ist nur ein Theil der Aussenrotation durch Rotation des Beckens, so dass die kranke Spina anterior superior mehr nach vorn steht, maskirt.

Dies führt uns auf eine weitere wichtige Erscheinungsreihe, auf die, welche, sich ergiebt durch Prüfung der Gelenkfunction.

Will man sich überzeugen, ob ein Hüftgelenk bewegungsfähig ist, so versucht man passive Bewegungen an der Extremität des liegenden Patienten in der Art,

dass man die Bewegung, welche man prüfen will, sehr stätig, nicht ruckweise, und in sehr geringen Excursionen ausführt. Beachtet man diese Regel nicht, führt man sofort eine ausgedehnte Beugung oder gar eine ausgedehnte Rotation aus, so sieht man, wenn man die Spina anterior superior ins Auge fasst, oder auch die Hand auf den Darmbeinkamm auflegt, wie das Becken sofort der Bewegung folgt und sich somit die Extremität im Hüftgelenk nicht bewegt, während langsam in kleinen Excursionen ausgeführte Versuche meist einen mehr weniger erheblichen Flexionswinkel zulassen.

Zuweilen sind ohne Narcose absolut keine passiven Bewegungen möglich. Will man hier festellen, ob es sich in der That um Ankylose handelt, so muss der Schmerz und die Muskelspannung durch Betäubung des Patienten eliminirt werden. In den meisten Fällen sind von der coxalgischen Situation aus Bewegungen, welche dieselbe aufzuheben suchen, also Streckung, Adduction oder Rotation nach innen ohne Narcose unmöglich. Wohl aber gelingt fast immer eine Bewegung, welche die Flexion steigert, und innerhalb dieser vermehrt flectirten Stellung ist meist auch eine mässige Adduction und Abduction möglich. Die Rotation dagegen ist, wenn nicht ganz aufgehoben, so doch erheblich beschränkt (siehe oben).

Von Bedeutung ist aber weiter die locale Prüfung des Schmerzes. Selten fehlt er ganz. Zuweilen ist er ausserordentlich heftig, dann oft mit schmerzhaften Muskelzuckungen verbunden. Die zu prüfenden Schmerzpunkte, die vordere und hintere Gelenksgegend, den Trochanter major haben wir bereits oben bezeichnet.

An den gedachten Stellen fehlt doch nun auch meist nicht vollständig jegliche Schwellung. Im Anfang besonders in der vorderen Gelenkgegend häufig nachweisbar, ist sie zuweilen so erheblich, dass die Arteria cruralis emporgehoben wird. Die Schwellung des Schenkelhalses, die Trochanterschwellung in ihrer Bedeutung für die Diagnose der vom Knochen ausgehenden Coxitis ist ebenfalls nicht zu vergessen. Erst später kommt es meist zu Schwellung in der hinteren Hüftgegend. Zuweilen bleibt lange Zeit die Geschwulst mehr ödematös, die Haut dabei mehr weniger gespannt. Zuletzt wird sie elastisch und bald stellt sich einer oder mehrere Abscesse von wechselnder Ausdehnung ein. Wir kommen übrigens auf den Abscess, sowie auf die Frage des Fiebers noch zurück.

Die Hinterbacke der kranken Seite ist entsprechend der Rotationsstellung und der bald eintretenden Atrophie abgeflacht, die Gesässlinie entsprechend der scheinbaren Verlängerung nach unten verrückt.

§. 43. Wir haben Eingangs unserer Betrachtungen über den Typus der coxitischen Stellung hervorgehoben, dass die Abduction bei Aussenrotation und leichter Flexion nicht etwa in allen Fällen vorhanden sein muss. Wir wollen hier noch hinzufügen, dass sie auch in ihren Graden sehr wechselt. Abduction und Auswärtsrollung sind am constantesten, Flexion kann fehlen, zuweilen leitet nur Aussenrotation die Krankheit ein. Noch viel inconstanter ist aber das Verhalten des Gliedes in den späteren Stadien, falls in dem eben betrachteten nicht Heilung eintritt. Das Glied kann in gedachter Situtation bleiben, aber sich allmälig reell verkürzen. Wir betrachten diesen Fall alsbald bei der Spontanluxation

und werden sehen, dass er pathologisch-anatomisch meist entspricht einem Schwunde der hinteren Pfannenwand resp. einem raschen Verzehrtwerden des Kopfes (Caries sicca). Das eigentlich typische Stadium, welches häufig, falls die kranke Extremität sich selbst überlassen blieb, dem Abductionsstadium folgt, ist das ihm entgegengesetzte. Die Extremität stellt sich allmälig in die Adduction mit Rotation nach innen bei starker Flexion, eine Stellung, welche der Schenkel selbstverständlich auch dann vorübergehend angenommen haben muss, falls wirkliche Luxation eintreten sollte.

Auch über den Mechanismus dieser Stellungsveränderung herrscht keine vollkommene Klarheit. Der Stellungswechsel kommt fast immer allmälig und meist so, dass die stärkere Flexion sich zunächst einstellt. Die einfachste Annahme, dass dann die Adduction und Innenrotation hinzukommen, weil der Kranke, um nicht mehr auf dem schmerzhaften Hüftgelenk zu liegen, sich jetzt auf die gesunde Seite drehe und weil dann die Schwere der kranken Extremität dieselbe so heruntersinken lasse, dass sie auf den gesunden Schenkel diesen kreuzend zu liegen komme, ist schon deswegen nicht für alle Fälle anwendbar, weil eben die Stellung öfter eintritt, ganz ohne dass die Kranken auf der Seite gelegen haben. Doch sind wir der Ansicht, dass bei weitem für die grösste Mehrheit diese Erklärung die richtige ist. Auch Bonnet's Annahme, dass zu der Zeit des Kapseldurchbruchs und der Zerstörung der Theile auf der Innenseite des Gelenks, wie sie sich im ersten Stadium entwickelten, die adducirte Stellung angenommen werde, um eben die an der Innenseite liegenden Gelenktheile zu entspannen, passt durchaus nicht immer, weil eben die betreffenden Theile gar nicht zerstört zu sein brauchen, wenn die Adduction eintritt. Die von Hennequin aufgestellte ähnliche Hypothese, nach welcher bei starker Abduction der Schenkelhals sich gegen den Limbus cartilagineus am lateralen Rand der Pfanne anlegen und die hier entstehenden Druckschmerzen den Kranken zum Stellungswechsel veranlassen sollen, hat etwas Wahrscheinliches, ist aber eben so wenig erwiesen. Busch hat die Erklärung durch bestimmte Spannungsverhältnisse versucht, welche an dem Ligam. ileofemorale eintreten sollen bei allmäliger Zerstörung der hinteren äusseren Pfannenwand und des hinteren äusseren Theiles des Kopfes. Auch diese Erklärung halten wir für unhaltbar, weil die Stellung oft eintritt, ehe derartige Zerstörungen stattgefunden haben, und weil die Zerstörungen an diesen Gebieten überhaupt viel eher als Effecte der Adduction aufgefasst werden müssen (siehe unten). Genug eine stichhaltige, für alle Fälle ausreichende Erklärung ist noch nicht gegeben, aber sehr wahrscheinlich ist es doch, dass bestimmte gespannte Theile der Kapsel, sei es in Folge vermehrten Ergusses, sei es in Folge allmälig eintretender entzündlicher Schrumpfung bei dem Wechsel der Stellung, angeschuldigt werden müssen.

Ein Theil der Adduction wird auch bei dieser Stellung durch entsprechende Beckenverschiebung maskirt. Der Kranke will noch gehen oder er will wenigstens möglich parallele Lage im Bett einnehmen. Zu diesem Zweck hebt er das Becken auf der kranken Seite. Dies bedeutet selbstverständlich eine Senkung auf der gesunden Seite. Mit der Senkung kommt das gesunde Bein in maskirter Abductionsstellung neben das adducirte kranke zu liegen. Das Resultat dieser Operation ist in Folge der Beckenhebung auf der kranken Seite eine scheinbare Verkürzung. (Siehe §. 21.)

Auch die Flexion hat zugenommen und sie wird zuweilen so erheblich, dass trotz der hochgradigsten Lordosenstellung eine vollkommene Verdeckung derselben auf dem Lager nicht mehr möglich erscheint, die Extremität liegt nicht mehr auf, sie wird in Knie und Hüfte gebeugt gehalten. Dann setzt der Kranke den sich einwärts rotirenden Fuss meist gegen die Dorsalfläche des gesunden.

Fig. 38.

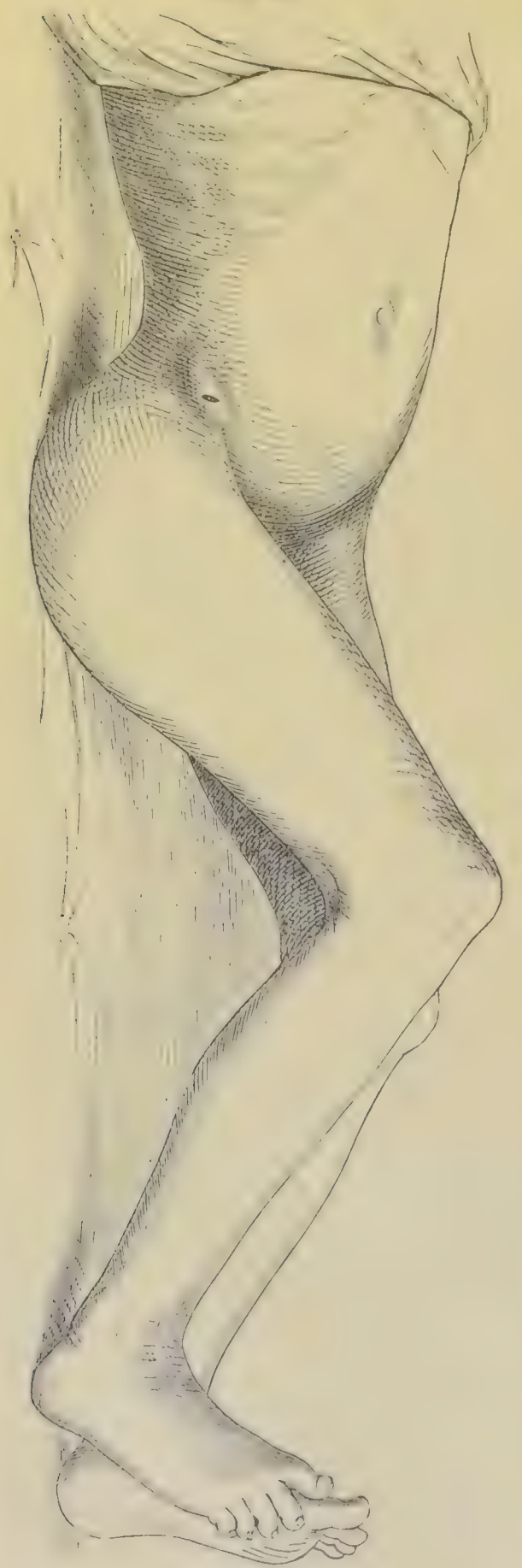

Adductionscontractur.

Die Figur 38. zeigt ein derartiges Bild. Die starke Lordosenstellung der Wirbelsäule zusammen mit der noch bestehenden Schenkel- und Knieflexion beweisen die hochgradige Flexionsstellung. Auch die Adduction ist, wie die gegen den gesunden Schenkel geneigte Stellung des Kranken beweist, durch die Höherstellung des Beckens auf der kranken Seite nicht vollkommen maskirt, während die Innenrotation in dem Anlehnen des kranken Fusses gegen den Fussrücken des gesunden ausgesprochen ist.

Meist hat zu dieser Zeit die Gelenkschwellung erheblich zugenommen. Zum Theil ist dieselbe bedingt durch die paraarticuläre Schwellung der Theile, welche, ein wirklicher Tumor albus, die Contouren des Gelenks besonders auf der Hinterfläche bis zum Trochanter hin verwischt, so dass die Trochanterspitze oft nur undeutlich fühlbar erscheint, während die ganze Gegend desselben entsprechend der starken Adductionsstellung stark hervortritt. Eine sehr typische Schwellung findet sich nicht selten oberhalb des Trochanters auf der Hinterfläche in der Gegend des hinteren Pfannenrandes und des anstossenden Theils vom Darmbein. Sie entwickelt sich zumal in späteren Stadien der Coxitiden, welche ohne Eiterung verlaufen und entspricht gewiss ostalen Veränderungen der hinteren Pfannenwand. Zuweilen tritt sie mit primär ostalen Processen in dieser Gegend auf, dann tendirt sie aber in der Regel auch zu Eiterung. Viel häufiger entwickelt sie sich wohl mit den secundären Veränderungen daselbst mit solchen, welche man wohl bei dem als Pfannenwanderung bekannten Process erwarten darf. Zumal die ohne

Eiterung verlaufenden Coxitiden jüngerer Kinder zeigen nicht selten in späterer Zeit diese derbe, später knochenhart werdende Schwellung und gleichzeitig tritt meist eine leichte Verkürzung der Extremität ein.

Zuweilen auch erscheint der Trochanter für sich erheblich vergrössert, besonders bei den Fällen von Osteomyelitis und Necrosis circumscripta dieses Theiles. Oft kann bis dahin jegliches Symptom der Eiterung fehlen, während es ein andermal schon früh zu Absonderung kommt, selten zu periarticulärer, häufiger zu articulärer, die Kapsel durchbrechender. Eine fluctuirende Geschwulst entsteht auf der vorderen Fläche des Gelenks zuweilen, nachdem der Eiter in die Bursa iliaca durchgebrochen war, und hier kann sich sofort neben der Schenkelsenkung ein solche in das Becken entwickeln. Gern bricht auch der Eiter oberhalb des Trochanter minor am unteren Rand des Obturator externus durch und gelangt von hier aus zu den Adductoren, während in anderen Fällen an der Hinterbacke ein Abscess entsteht. Es verlaufen manche Coxitiden mit sehr reichlicher Eiterung, indem sich schon früh ein ausgedehnter kalter Abscess entwickelt. Entsprechend den eben bezeichneten Perforationsstellen der Kapsel, zu welchen noch die Perforationen der Pfannenwand nach aussen hinten, wie nach dem Becken hinzukommen, liegen die Fistelöffnungen bald auf der vorderen Seite, bald auf der Innenseite des Gelenks, hier oft entsprechend dem Adductorenverlauf in der Gegend des Ramus descendens pubis. Die hinteren Abscesse kommen in der Umgebung des Trochanter major, besonders am unteren Rand des Glutaeus maximus zum Vorschein. Fisteln in der unterhalb des Trochanter am Schenkel gelegenen Region deuten oft auf ostalen Process, indem sie auf mehr weniger directem Wege in den kranken Trochanter und Schenkelhals führen.

Abscesse im Becken können bei Coxitis in verschiedener Weise entstehen. Zunächst bilden sie sich von Erkrankungen der Pfanne aus, sei es, dass ein primärer, tuberculöser Herd nach dem Becken durchbricht, sei es, dass sich secundäre Necrose oder Vereiterung des Y Knorpels einstellt. Im Allgemeinen folgen sie den Bahnen des Iliacus, doch haben sie eine gewisse Neigung, durch das kleine Becken in das Cavum recto-ischiadicum zu wandern, und im Rectum, neben dem Anus, im Perineum, resp. weiter unten am Schenkel herab, durchzubrechen. Zuweilen finden auch Durchbrüche in der Darmbeingrube, durch neu formirte Löcher im Darmbein, auf der Hinterfläche des Beckens statt. Abgesehen von dieser, für die Resection und die Frage der Behandlung der Pfanne sehr wichtigen Form der Abscesse kommen aber auch nicht selten solche vor, welche durch Durchbruch der Kapsel, sei es da, wo der Ileopsoas dieselbe überschreitet (Schleimbeutel), sei es tiefer unten am kleinen Trochanter, da wo sich der Muskel inserirt, entstanden sind. Erstere gehen direct auf den Bahnen der Muskeln rückläufig in das Becken, während die letzteren zunächst einen Abscess in der Adductorengegend hervorrufen und dann erst in das Becken hineinwandern, also gleichsam einen Zwergsackabscess hervorrufen. Nun soll man aber nicht vergessen, dass auch von der

Coxitis mehr weniger unabhängige z. B. von einer Drüsenvereiterung ausgehende Abscesse entstehen können. Ich resecirte einst ein zweifellos coxitisches Hüftgelenk, wesentlich weil sich ein grosser Psoasabscess entwickelte, für welchen man keine anderweitige Ursache finden konnte. Die Resection zeigte, dass der Abscess mit dem Hüftgelenk nicht zusammenhing, allein erst die Section der an Tuberculose zu Grunde gehenden Kranken wies den Ursprung der Eiterung in einer seitlichen Erkrankung eines Wirbelkörpers nach (siehe auch über Hüftgelenksabscesse Haberen, Centralbl. f. Chir. 1881. No. 13 aus Volkmann's Klin.)

Sehr inconstant verhält sich bis zu dieser Zeit die Körpertemperatur. Nicht selten fehlt jegliche Temperaturerhöhung trotz offenbar vorhandener Eiterung. Meist jedoch ist für den Fall, dass sich Eiterung innerhalb der Granulationen oder im Gelenk allmälig entwickelt, ein sehr mässiges remittirendes Fieber vorhanden. Die Temperatur bleibt Morgens normal, steigt Abends bis 37,8 bis 38. Dazwischen schieben sich öfter höhere Abendtemperaturen (39,0) ein; zumal nach Bewegungen des kranken Gliedes, nach der Anlegung eines Verbandes u. s. w. Früh auftretendes und dauernd schweres Fieber sollte meiner Erfahrung nach immer den Verdacht erwecken, dass es sich um secundäre tuberculöse Gelenkaffection bei Vorhandensein einer von anderweitigem Herd ausgehenden allgemeinen Tuberculose handle. Selbstverständlich gelten diese Bemerkungen nur, so lange der Eiter noch nicht nach aussen durchgebrochen ist. Sobald dies geschehen, ist das Fieber abhängig von der Zersetzung, welche der Eiter erfährt, und nach dieser Richtung ist die Gefahr grösserer kalter Abscesse des Gelenks hinlänglich bekannt.

§. 44. Was können wir aus den bis jetzt angeführten Erscheinungen schliessen in Beziehung auf die pathologisch-anatomische Diagnose der Coxitis?

Vermögen wir aus denselben zu bestimmen, ob es sich handelt um primär-ostale oder primär-synoviale Processe? Im Allgemeinen müssen wir diese Frage verneinen. Es giebt wohl nur sehr einzelne Fälle, in welchen die Diagnose der ostalen Coxitis möglich ist. Man hat behaupten wollen, dass die ostale Form früh schon in adducirte Stellung überginge. Es ist wohl nur ein Zufall, dass ich gerade die schwersten Formen ostaler Coxitis überhaupt nicht aus dem abducirten Stadium herauskommen sah, aber die Thatsache, dass bald die synoviale, bald die ostale Form früher in das Adductionsstadium übergeht. ist doch von den meisten Beobachtern anerkannt. Damit ist also nichts zu machen. Schwellung am Trochanter major, Fisteln daselbst, besonders, wenn die Sonde auch noch direct in den Knochenherd eindringt, sind ziemlich sichere Zeichen für ostale Processe. Fehlen diese, und sind wir also nicht im Stande, zu erkennen, ob der Knochen primär erkrankt war, so vermögen wir nur im Allgemeinen der Wahrheit nahe kommende Schlüsse zu machen, welche sich beziehen auf die wahrscheinlichen Zerstörungen der Oberfläche der Gelenkenden, des Knorpels und des Knochens. Solche Schlüsse ziehen wir aus der Heftigkeit des Verlaufes, wie aus der Dauer des Processes zusammen

mit der Stellung des Oberschenkels zum Becken. Wir wissen, dass sich die Malacie der Gelenkkörper, wie selbe in Folge des krankhaften Processes eintritt, summirt mit den Wirkungen des Druckes, den der Gelenkkopf auf die Pfanne ausübt. Diese Wirkungen äussern sich entsprechend der fehlerhaften Stellung an ziemlich bestimmten Stellen. Bei reiner Abductionsstellung stemmt sich der innere Theil des Kopfes gegen den inneren Theil der Pfanne, während bei Adduction das äussere Segment des Kopfes gegen den äusseren Pfannenrand gedrängt wird. Da nun der innere Theil des Kopfes, auf welchem der Druck bei Abduction stattfindet, zunächst nicht gegen den harten Pfannenrand, sondern gegen das weiche Polster in der Umgebung der Insertion des runden Bandes sich anstemmt, während bei Adduction die harte Oberfläche des Kopfes gegen den Pfannenrand drückt, so ist anzunehmen, dass der letztere Druck rascher zu entsprechender Ausdehnung des Pfannenrandes und ulcerösem Decubitus am Kopf führen wird (Paschen). Selbstverständlich ändern sich diese Wirkungen des Druckes an ganz bestimmter Stelle, sobald erst Defecte und dadurch veränderte Druckpunkte und veränderte Wirkung der spannenden Kapseltheile geschaffen sind. Man verspricht sich meist viel von einem objectiven Zeichen, welches, wenn es vorhanden ist, ja allerdings die Caries des Gelenks in dem eben gedachten Sinne auch objectiv nachweist, von der Crepitation bei Bewegungsversuchen in Chloroformnarcose. Meinen Erfahrungen nach ist das Zeichen jedoch nur in der Minderzahl der Fälle vorhanden. Man muss bedenken, dass sich meist nicht etwa die rauhen Knochenflächen, wie sie nach der Maceration des Präparates vorhanden sind, gegenüberstehen, dass meist die Knochentheile oberflächlich granulirt sind. Dazu ist es ja selbstverständlich, dass sehr ausgedehnte forcirte Bewegungen, wenn sie nur den Zweck der Diagnose haben, verboten sind.

§. 45. Durch die soeben besprochenen Vorgänge wird allmälig der Uebergang vorbereitet zu dem Stadium der Coxitis, in welchem wir nun auch aus den objectiven Untersuchungsresultaten nachweisen können, dass eine Destruction der Gelenkenden stattgefunden hat.

Das äussere Bild dieser Zerstörung weist stets darauf hin, dass das Verhältniss des Oberschenkels, entweder des gesammten Schenkels mit dem Gelenkkopf, oder des Schaftes mit einem Theil des Halses nach Zerstörung oder Epiphysenlösung des Kopfes, zu dem Pfannentheil des Beckens, welcher ebenfalls und vorwiegend häufig betheiligt erscheint, insofern eine Veränderung erfuhr, als der Trochanter nach oben verschoben ist. Er ragt über die Roser'sche Linie hervor und die Extremität selbst ist verkürzt.

Aus dieser Definition geht schon hervor, dass wir diesen säumtlichen Verschiebungen der Extremität streng genommen nicht die Bezeichnung der „Luxation“ geben können. Allerdings kommt eine Form der Verschiebung bei Coxitis vor, welche ohne erhebliche Veränderung der Gelenkenden in Folge von unverhältnissmässig leichten Gewalteinwirkungen ensteht, aber bei weitem die meisten Spontanluxationen werden eben durch die Destruction der Gelenkenden ein-

geleitet und sie entstehen allmälig, ein anderer Theil combinirt sich aus der Destruction und einem leichten Trauma. Es sind dies die Fälle, in welchen man, da die Deformität doch plötzlich entstehen kann und die Form der Verschiebung auch klinisch der traumatischen Verrenkung, der Luxatio iliaca, entspricht, noch am ehesten von Luxation reden kann. Denn andere lehnen sich im klinischen Bild weit eher an die Fractur des Schenkelhalses als an Luxation an. Eine Anzahl von diesen geht nämlich direct aus der Aussenrotation und Abduction hervor, es tritt ganz allmälig eine reelle Verkürzung, ein Ueberragen des Trochanter über die Sitzdarmbeinlinie ein. Am reinsten kann man dies beobachten bei dem allerdings nicht sehr häufigen allmäligen Schwund des Gelenkkopfs, durch Caries sicca. Ja zuweilen tritt die Aehnlichkeit mit dem Schenkelhalsbruch noch exquisiter hervor, indem plötzlich bei der ostalen Coxitis eine osteomyelitische Epiphysenlösung eintritt. Doch auch bei Ausweitung der Pfanne nach aussen und hinten und gleichzeitigem Schwund des Kopfes rutscht derselbe öfter direct, ohne Uebergang der Abductions- in die Adductionsstellung, in die ausgeweitete Pfanne hinein. (Siehe Fig. 35.)

Man muss sich bei allen diesen Fällen hüten, dass man die Verkürzung nicht übersieht, weil bei dem Bestehenbleiben der Abductionsstellung die dadurch bedingte scheinbare Verlängerung noch die reelle Verkürzung übertrifft. Nehmen wir also z. B. an, zum Ausgleich der Abductionsstellung sei ein Herabschieben des Beckens von 4 Ctm. nothwendig geworden, die Extremität also vor dem Eintritt der Verschiebung des Trochanters ebenso viel verlängert gewesen, so würde man, falls nun eine Verschiebung des Trochanters gegen die Sitzdarmbeinlinie nach oben von 2 Ctm. einträte, immer noch eine scheinbare Verlängerung von 2 Ctm. behalten. Die reelle Verkürzung wird hier bewiesen durch den Hochstand des Trochanters, aber auch durch die Bestimmung der Beckenstellung, indem die Spina anter. super. der betroffenen Seite 4 Ctm. tiefer steht, als die der gesunden, während die Verlängerung der Extremität nur 2 Ctm. beträgt.

Die Formen von Verschiebung, welche aus der Adductionsstellung hervorgehen, lehnen sich dagegen, wie schon bemerkt, mehr weniger an das klinische Bild der traumatischen Luxatio iliaca an. Im Allgemeinen darf man wohl annehmen, je mehr das klinische Bild diesen Character trägt, um so ähnlicher ist auch der Mechanismus der Stellung insofern dem der traumatischen Luxation, als die einzelnen Gelenktheile, der Gelenkkopf und die Pfanne, sowie der entsprechende Bandapparat (Lig. Bertini) noch nicht sehr wesentlich durch Destruction verändert sind. Dies ist der Fall, wennn die starre Adduction und Rotation nach innen auch in der Narcose erhalten bleibt, wenn der Trochanter nach aussen hervorragt, wenn der Kopf deutlich auf dem Darmbein fühlbar erscheint, und wenn gar noch anamnestisch feststeht, dass plötzlich bei einer Adductionsbewegung im Bett diese starre vermehrte Deformität und das Ueberragen des Trochanter über die Roser-Nélaton'sche Linie eintrat. Wirkliche Luxationen der Art (Distensions-Luxation), dass nur die Kapseldehnung das begünstigende Moment für ihr Zustandekommen durch ganz leichte Adductionsbewegungen ist, beobachtet man zuweilen in dem initialen Stadium der Kindercoxitis, welche früh schon mit reichlicher Eiterung von dem Character des kalten Abscesseiters verläuft. Die Granulation, welche ja im Wesent-

lichen die Erweichung des Knochens und zusammen mit dem localen Druck die Zerstörung herbeiführt, kann hier sehr beschränkt bleiben und die Erweiterung der Synovialhöhle, die Erschlaffung und Zerreissbarkeit der Kapsel sind die Momente, welche durch leichtes Trauma die Verschiebung zu Stande bringen. (Siehe unten.) An diese Fälle lehnen sich solche an, bei welchen der oberflächlich bis in die Nähe der Epiphysenlinie geschwundene Kopf sich gegen den wenig geschwundene Pfannenrand anlehnt, bei denen man also von Luxation auf den Pfannenrand sprechen könnte und nun folgen solche, bei denen die Zerstörung des Pfannenrandes, die Pfannenwanderung, bedeutende Dimensionen annimmt und der fast immer auch destruirte Kopf in adducirter Stellung in die Bucht hineinrutscht.

Auch für diese Fälle handelt es sich meist um complicirte Verkürzungsverhältnisse. Sie gehen aus Adduction hervor und es war also meist schon vorher eine scheinbare Verkürzung gleichzeitig mit der die Adduction corrigirenden Erhebung des Beckens auf der kranken Seite eingetreten. Nehmen wir an, das Becken musste um 4 Ctm. erhoben werden und wir hätten somit zunächst 4 Ctm. scheinbare Verkürzung. Jetzt finden wir plötzlich bei einer späteren Messung eine Verkürzung von 6 Ctm. bei gleich gebliebener, also um 4 Ctm. nach oben verschobener Beckenstellung. Wir ziehen dann die Sitzdarmbeinlinie und finden den Trochanter um 2 Ctm. über dieselbe hervorragend, somit haben wir 4 Ctm. scheinbare und 2 Ctm. reelle Verkürzung.

Wir müssen noch einmal auf die Luxationen zürückkommen, welche die Folge unbedeutender Gewalteinwirkung bei Erguss in die Kapsel sind. Wir bemerkten schon, dass sie sich in seltenen Fällen im Beginn der chronischen Coxitis ereignen.

Ich sah ein angeblich erst seit 14 Tagen leicht hinkendes Kind nach einem Fall vom Stuhl eine Luxatio iliaca erleiden, welche als traumatische behandelt und reponirt wurde. Das von seinen Eltern sehr verwahrloste Kind war dann noch ein halbes Jahr lang mit mässigem Hinken herumgelaufen und wurde nun mit unzweifelhafter Coxitis in das Krankenhaus gebracht, welche sich als synoviale mit reichlicher Eiterung herausstellte.

Viel häufiger dagegen kommt diese Luxation vor nach acuten Krankheiten, wahrscheinlich wohl stets als Folge einer eitrigen, catarrhalischen Coxitis oder eines Hydrops des Gelenks. In dieser Richtung ist besonders der Typhus, viel weniger das Scharlachfieber und andere acute Exantheme bekannt. Unsicher, obwohl vielfach behauptet ist noch die Annahme, dass auch ohne Erkrankung des Gelenkes nur in Folge langer eingehaltener Adductionslage durch die gleichen leichten Gewalteinwirkungen eine Luxatio iliaca zu Stande kommen soll. Es ist doch immer wahrscheinlicher, dass solche nach langen fieberhaften Krankheiten beobachtete Verletzungen sämmtlich auf der Basis eines Gelenkergusses entstanden sind.

Abgesehen von den Verschiebungen des Gelenkkopfs auf das Darmbein sind solche nach anderen Richtungen seltene Ereignisse. Erwähnen wollen wir, dass es Beobachtungen von Pfannenwanderung und Spontanluxation nach dem Foramen ischiadicum giebt. Sehr selten sind die nach dem Foramen obturatorium. Blasius erkennt eigentlich nur die in Folge von Hydrarthrose oder catarrhalisch eitriger Coxitis an, von welchen auch Stromeyer einen Fall mittheilt. Blasius selbst berichtet nur eine Subluxation. In letzter Zeit ist eine derartige unzweifelhafte Beobachtung von Billroth mitgetheilt worden.

Oefter dagegen ist eine Richtung der Pfannenwanderung vorgekommen, auf welche Blasius besonders hingewiesen hat, wir meinen die direct nach oben. In-

dem der Gelenkkopf unter der Spina stehen bleibt, lehnt sich diese Form der Dislocation im klinischen Bild an die Luxatio supracotyloidea an. Ihre Symptome bestehen in Verkürzung, Rotation des Fusses nach aussen und in Verschiebung des ganzen Femur nach aussen, so dass der Trochanter major von der Medianlinie weiter entfernt steht. Dabei ist meist, auch wenn der Kopf nicht zu sehr geschwunden ist, eine harte runde Schwellung unter der Spina anterior superior bemerkbar.

Wir hätten hier schliesslich noch auf einige andere Ursachen für reelle Verkürzung hinzuweisen. Ist der Kopf stark geschwunden und in die vertiefte Pfanne hineingerutscht, so kann durch dieses Verhalten nur eine sehr geringe reelle Verkürzung zu Stande kommen. Ebenso würde das gewiss ganz ausserordentlich seltene Ereigniss des Hineintretens des Kopfes durch ein Loch des Pfannenbodens in das Becken nur geringe Verkürzung bewirken. Ausnahmsweise kann auch eine Verkrümmung des Schenkelhalses bei nicht tuberculöser Osteomyelitis das gleiche Resultat herbeiführen (Volkmann).

In späteren Zeiten, besonders unter der Voraussetzung der Ausheilung der Coxitis, kann aber die Wachsthumsbeschränkung der ganzen Extremität mit in Frage kommen.

In Beziehung auf die Wachsthumsstörungen am Becken und die davon abhängigen Formveränderungen verweisen wir auf die Lehrbücher über Geburtshülfe.

Auch der Möglichkeit einer geringen Verlängerung der Extremität durch Wachsthumssteigerung in Folge des entzündlichen, auf den Schenkelhals wirkenden Reizes bei ostaler Coxitis (Hüter) wollen wir hier noch gedenken. Grosse Dimensionen nimmt diese an sich seltene Verlängerung gewiss niemals an, und ist ihre klinische Wichtigkeit also unerheblich.

§. 46. Der Weg, welchen die Untersuchung einzuschlagen hat, um die Diagnose der tuberculösen Coxitis zu stellen, ist aus dem, was wir über die Untersuchung der mechanischen Verhältnisse des Hüftgelenks und aus dem, was wir in den vorigen Paragraphen in Beziehung auf die klinische Geschichte der Krankheit mitgetheilt haben, klar.

Nach Erhebung der Anamnese, bei welcher genaues Examen über etwaige tuberculöse Anlage, der Nachweis gleichzeitiger chronischer Lungenkrankheit oder anderweitiger (Nieren- etc.) Tuberculose nicht zu versäumen ist, prüft man zunächst, falls der Kranke noch geht, bei entblösstem Körper die Eigenthümlichkeiten des Ganges in der oben angegebenen Richtung. Darauf folgt die objective Untersuchung der kranken Extremität bei horizontaler Rückenlage auf festem Polsterlager, hier stellt man vorerst die Längendifferenz der Extremitäten fest und führt dieselbe in der §. 21 angegebenen Weise auf ihre Ursachen durch Beckenverschiebung oder durch wirkliche Verkürzung zurück. Bei Kindern ist für den Fall, dass man Verkürzung findet, auf zwei Dinge zu achten. Man hat auszuschliessen die congenitale sowie die sehr seltne paralytische Luxation (siehe §. 34) und die Verkürzung durch Wachsthumshemmung in Folge von essentieller Kinderlähmung. Die Frage, ob es sich um congenitale Luxation oder um coxitische Verkürzung handelt, ist meist leicht durch die Freiheit und Schmerzlosigkeit der Bewegung des congenital luxirten

Gliedes zu entscheiden. Die Frage, ob sich die Verkürzung durch Wachsthumsstörung erklärt, erledigt sich noch einfacher durch den Nachweis, dass das Hüftgelenk functionell frei und dass die Verkürzung nur durch die Längendifferenz der Extremitäten bedingt wird. Worauf man bei scheinbarer Verlängerung zu achten hat, haben wir bereits angedeutet. Das Becken wird zuweilen verschoben bei Erkrankungen der Synchondrosis sacroiliaca. Hier wird der Nachweis der freien Beweglichkeit des Gelenkes bei bestimmten Erscheinungen von Erkrankung der gedachten Beckenregion zur Diagnose genügen. Schwieriger ist zuweilen die Diagnose der Fälle, bei welchen Abduction und Aussen-Rotation eintritt im Gefolge von Trochanter-Erkrankungen, da hier, wie ich mich mehrfach überzeugt habe, in der That auch neben der Abductionsstellung Beeinträchtigung der Beweglichkeit in höherem Grade vorhanden sein kann. Das primäre Auftreten der Schwellung in der Trochantergegend ist für die Diagnose wichtig und zumal bei entzündlichen Processen im Trochanterschleimbeutel sehr wesentlich.

Von weniger Belang sind entzündliche Processe in dem subcutanen Schleimbeutel des grossen Trochanter. Dagegen sind solche in der Bursa trochanterica profunda zwischen Aponeurose des Glutaeus maximus und hinterem äusseren Theil des Trochanter wie auf dem Ursprunge des Vastus externus gelegen, sowohl klinisch als auch in Beziehung auf differentielle Diagnose von Bedeutung. Es sind hier acute Hämatome und Abscesse, aber auch Hygrome und fungöse resp. fungöseitrige Erkrankungen beobachtet worden. Erstere meist im Anschluss an Traumen entstehend, machen weitverbreitete, auf der Aussenseite des Schenkels wie auch nach oben über den Trochanter ausgedehnte Schwellung, und die acuten Abscesse bedingen erhebliche Phlegmone in der gedachten Region. Auch die chronisch entzündlichen Processe pflegen keine rundliche Schwellung zu machen, weil sie eben von der Glutaeussehne niedergehalten werden. Chronische Abscesse, welche den Schleimbeutel durchbrechen, senken sich längs des Schenkels theils an der Oberfläche, theils in der Tiefe am lateralen Rand des Vastus externus, aber sie gehen auch nach oben mit dem subglutaealen Bindegewebe. Da nun meist das Hüftgelenk in bestimmter Contracturstellung, in Flexion oder auch in Abduction und Rotation nach aussen, seltener, wie in einem von mir beobachteten Fall, in Adduction steht, so hat man, wenn man den Fall nicht in der Entwicklung sah, grosse Sorgfalt und wiederholte Untersuchung nöthig, um die Anwesenheit einer Coxitis oder die Knochenerkrankung des Trochanter sicher auszuschliessen. Sind nämlich bei den chronischen Fällen einmal Fisteln da, so heilen selbige wegen der vielfachen und tiefen Senkungswege meist sehr schlecht und es hält schwer, wenn man auch durch den Nachweis der Schmerzlosigkeit und der doch verhältnissmässig freien Beweglichkeit des Gelenks den Verdacht eines Gelenkabscesses auszuschliessen hat, ebenso die fistulöse Erkrankung des Trochanters auszuschliessen. Man kommt öfter erst sicher dazu im Laufe der Behandlung, welche bei acuten Abscessen in frühen Incisionen, bei chronischen Processen nach Erschöpfung der ableitenden Mittel (Tint. jod., Vesicator) und der directen Compression in Eröffnung, breiter Spaltung und Auskratzen der Granulationen und in schliesslicher Spaltung der Fistelgänge zu bestehen hat, die Diagnose mit der eintretenden Heilung sicher zu stellen. Viel häufiger sind freilich die kalten Abscesse der Bursa trochanterica profunda bereits Senkungsabscesse von einem tuberculösen Herde des Trochanter. Es ist daher nöthig, dass man diese Abscesse breit spaltet, die tuberculöse Pyogenmembran und die Granulationen gut wegputzt und nun sieht, ob man einen tuberculös ausgekleideten, in den Trochanter hineinführenden Gang findet, für welchen Fall dann der Herd im Trochanter mit Auskratzen, mit Ausmeisseln und Entfernen des tuberculösen Sequesters zu behandeln wäre.

Selten sind selbstständige Erkrankungen der Bursa iliaca. Bouchet (bei Heinecke) erwähnt ein Hygrom und ich selbst habe ein derartiges von Taubeneigrösse beobachtet. Ein grosses, durch Punction und Jodinjection geheiltes Hygrom

hat kürzlich Ehrle beschrieben. Auch Mosetig hat eine Geschwulst an der Bursa iliaca durch Punction geheilt. Ein sehr grosses, mit dem Hüftgelenk communicirendes Hygrom aus der Volkmann'schen Klinik, welches durch antiseptische Eröffnung, Excision eines Theils des Sackes und Drainage geheilt wurde, hat Schaefer (Centralbl. 1880 pag. 431) beschrieben. Daselbst siehe auch Literatur. Es ist mir nicht bekannt, dass jemals durch selbstständige Erkrankung dieses Schleimbeutels eine Coxitis vorgetäuscht worden wäre. Wohl aber kann er zur Ausbreitung der Eiterung von dem oft mit ihm concurrirenden Gelenk nach dem Becken dienen, und in anderen Fällen bricht der Eiter eines iliacalen Abscesses von ihm aus in das Gelenk durch (siehe unten).

Fast unmöglich erscheint die Diagnose der Coxitis dem Anfangsstadium eines Neoplasma gegenüber, welches sich in der Nähe des Gelenks entwickelt. Wenn es sich freilich um ein Carcinoma mammae handelt und in den späteren Stadien desselben coxitischer Schmerz und Abductionsstellung eintritt, so wird man sofort den Verdacht einer Erkrankung des Knochens hegen. Es scheint, dass solche metastatische Carcinome, wie sie besonders häufig nach Mammacarcinomen eintreten, eine gewisse Vorliebe für die Schenkelhalsgegend haben; das Carcinom setzt sich hier einfach, dieses verzehrend, an die Stelle des Knochengewebes; und während die Schwellung meist im Anfang ganz fehlt, sind auch die Bewegungen zunächst wenigstens passiv ziemlich frei bis zu dem Stadium, in welchem das Schenkelhalsgewebe von dem Carcinom soweit verzehrt ist, dass entweder spontan oder bei einem Fall auf den Trochanter, einer Bewegung im Bett, Fractur desselben, mit typischer Fracturstellung oder auch, falls Innenrotation und Adduction vorausging, in Luxationsstellung erfolgte. Ich beobachtete Aehnliches bei einem alten Mann mit alveolärem Sarcom des Oberkiefers. Hier war nach einem Fall auf den Trochanter Abductionsstellung eingetreten und erst die Autopsie deckte den Geschwulstherd im Schenkelhals und die consecutive Coxitis auf. Zuweilen auch wird der Knochen in der Nähe des Carcinoms in einem solchen Grad erweicht (Halisterese), dass sich der Schenkelhals, ja der Trochantertheil mehr oder weniger erheblich verbiegt.

Weit schlimmer steht es mit der Diagnose bei einem primären Knochentumor, einem Myeloidsarcom im Trochanter, besonders dann, wenn die Entwickelung der coxitischen Symptome etwa nach einem Trauma stattfand. Englisch theilte vor Kurzem mehrere solche Fälle mit, bei welchen sich typische Abduction und nachfolgende Adductionsstellung mit den Zeichen der Spontanluxation nach Fractur des von dem Tumor angefressenen Schenkelhalses einstellten. Schwellung der Trochantergegend, verhältnissmässig freie und nur in der Richtung, welche die Geschwulst bedingt, bestehende Beeinträchtigung der Bewegung, geringe Muskelspannung, in späterer Zeit gleichzeitige Drüsenanschwellung und zunehmende, auf die Weichtheile übergehende Schwellung, müssen hier die Diagnose leiten.

Recht schwierig kann aber die Erkenntniss werden, ob es sich handelt um eine chronische Coxitis oder um eine Neurose des Gelenks. Die nervösen Erkrankungen der Gelenke, wie sie von B. Brodie zuerst unter dem Namen des hysterischen Gelenkleidens, in der letzten Zeit in Deutschland durch Stromeyer und Esmarch besprochen worden sind, kommen verhältnissmässig öfter bei besser situirten Personen, aber gewiss nicht ausschliesslich bei solchen weiblichen Geschlechts vor. Mir scheint, dass der Ostseestrand bei uns in Deutschland eine verhältnissmässig grössere Zahl derartiger Gelenkerkrankungen bietet. Uebrigens habe ich den Eindruck gewonnen, dass die Erkrankung anderer Gelenke, besonders des Kniegelenks häufiger sind als die der Hüfte.

Ganz ungemein in den Vordergrund tritt bei der Neuralgie des Hüftgelenks der Schmerz und zwar der Schmerz, welcher sich meist nicht auf das Gelenk beschränkt, sondern in die Bahnen des Nerv. ischiad., des Cruralis ausstrahlt. Dazu kommt, dass keine Schwellung, wohl aber bald Abductions- bald Adductionscontractur in typischer Weise vorhanden ist. Jedoch fehlt meist die starre Feststellung des Gelenks wie bei der Coxitis, und besonders falls man bewegt, während man die Aufmerksamkeit des Kranken ablenkt, gelingt oft eine Aenderung der Stellung und Bewegung in extremer Weise. Dazu kommt das Auftreten der Krankheit bei Frauen, welche hysterisch sind, die Coincidenz mit bestimmten schmerzhaften Uterinkrankheiten und das Verschwinden der Hüftgelenksaffection mit diesen, die lange Dauer des Leidens ohne palpable nachweisbare Destruction, oft auch das

gute Aussehen, die kräftige Muskelernährung. Bei Männern sind meist anderweitige nervöse Leiden gleichzeitig vorhanden oder vorausgegangen. Immerhin kann man leicht in den Fall gerathen, das erste Stadium einer Coxitis granulosa bei jungen Individuen mit Gelenkneurose zu verwechseln, und man sei hier nie zu rasch in der Entscheidung, weil die für Gelenkneurose gültige Therapie leicht bei falscher Diagnose verhängnissvoll werden könnte. Kranke mit Gelenkneurose müssen nämlich ihre Extremität gebrauchen, sie müssen gehn. Gleichzeitig thun kalte Begiessungen des Hüftgelenks (Esmarch), Electricität, antihysterische Mittel, Eisen etc. meist gute Dienste. Ein Seebad oder Stahlbad beseitigt öfter die letzten Erscheinungen, ein andermal Kaltwassercur oder die Heilung des Uterinleidens.

Wenn wir nun schliesslich noch darauf hinweisen, wie entzündliche Processe an den Wirbeln zuweilen Contracturstellungen der einen Extremität, besonders Flexionscontractur mit leichter Aussenrotation (Ileopsoas) hervorrufen und zwar noch lange, bevor Zeichen von iliacalem oder Psoasabscess vorhanden sind, so glauben wir auf alle die wichtigen Verhältnisse, welche bei der differentiellen Diagnose der Coxitis in Frage kommen, aufmerksam gemacht zu haben. Im letzteren Fall wird der Mangel jeder Schwellung wie die Freiheit der Bewegung im Hüftgelenk nach wiederholter Untersuchung eine sichere Diagnose gestatten.

§. 47. Es kann in jedem Stadium der Coxitis Heilung eintreten. Je länger die Krankheit gedauert hat, je bestimmter sich bereits destructive Vorgänge der Knochen nachweisen lassen, desto unsicherer wird die Heilung überhaupt, wie besonders die mit verhältnissmässig guter Function des Gelenks. Im Beginn kann noch vollständig gute Gebrauchsfähigkeit erwartet werden, nach einiger Dauer wird immer ein gewisser Grad von Contracturstellung mit Beschränkung der Bewegung nach allen Richtungen zu erwarten sein. In den späteren Stadien, sobald Destruction der Gelenkenden eintrat, kommt Heilung mit Ankylose oder mit so erheblicher Fixation des Gelenks, dass dieselbe der Ankylose nahe steht, oder Nearthrosenbildung zu Stande. Hier richtet sich die Gebrauchsfähigkeit des Gliedes nach der Stellung desselben sowie für den Fall der Nearthrose nach der Festigkeit des neuen Gelenks. Zu dieser Zeit influirt erhebliche Eiterung in sehr ungünstiger Weise auf die Heilung. Sie ist besonders, wenn der Eiter sich zersetzt, der Bildung von derbem narbigem Gewebe durchaus feindlich. Die Fälle, welche ganz ohne Eiterung verlaufen (Caries sicca), begrenzen sich meist, nachdem der Kopf und ein Theil des Schenkelhalses verzehrt war, mit Feststellung des Restes vom Schenkelhals. Herderkrankungen am Knochen sind, besonders wenn sie mit der Bildung von Necrose einhergehen, zumal bei gleichzeitiger Eiterung für die Ausheilung ausserordentlich erschwerend. Uebrigens pflegt gerade bei solchen Herderkrankungen nicht selten eine scheinbare Ausheilung einzutreten. Die Symptome verschwinden, der Kranke braucht sein Glied wieder. Plötzlich nach Jahr und Tag geht die Erkrankung wieder von dem alten Herd aus, es entwickelt sich ein Recidiv, welches jetzt nicht selten zur Eiterung führt. Ein Theil der Coxitiskranken ist bereits tuberculös (siehe folgenden §. 48), bei einem Theil tritt anderweitige Tuberculose oder Speckentartung der grossen Drüsen im Laufe der Krankheit ein. Zumal Erwachsene resp. ältere Personen, welche Coxitis bekommen, sind häufig bereits anderweitig tuberculös oder es entwickelt sich allgemeine Tuberculose in directem Anschluss von ihrem tuberculösen Hüftgelenk aus.

Billroth macht die Bemerkung, dass bei Erkrankung der unteren Extremität häufiger Speckentartung und amyloide Degeneration einzutreten scheinen, während den Gelenkerkrankungen der oberen Extremität öfter Lungentuberculose folgt. Den Eindruck, dass tuberculöse Meningitis bei coxitischen Kindern ungewöhnlich häufig auftritt, habe ich wenigstens bei den von mir behandelten Kranken gewonnen.

Während die Tuberculose unabhängig ist von der Eiterung, tritt amyloide Degeneration doch viel häufiger nach Eiterverlusten ein. Aber auch die acute und die chronische Zersetzung des Eiters bietet eine schwere Gefahr in Beziehung auf Tod durch Septicämie und Hectik. So steigt doch im Allgemeinen die Todesgefahr, wie die Verschlechterung der functionellen Prognose für den Fall der Ausheilung mit der schwereren und länger dauernden Eiterung.

Die Zahlen, mit welchen wir vorstehende Bemerkungen belegen können, sind noch sehr klein, viel zu klein, um die Procentsätze der verschiedenen Ausgangsformen annähernd mathematisch genau formuliren zu können. Billroth hat von 62 in Zürich behandelten Coxitiskranken bei 54 den Endausgang annähernd genau erheben können. Vollkommen geheilt wurden von diesen 54 11 Kranke. Kein einziger dieser Geheilten hatte eine Fistel oder sonstige Erscheinungen von Abscessen. Geheilt mit Störung der Gelenkfunction wurden 18. Bei 6 von diesen Kranken ist die Anwesenheit von Abscess oder Fisteln angegeben, doch ist die Zahl nicht ganz sicher, da bei manchen die Angaben fehlen.

Ungeheilt blieben 5.

Gestorben sind 20 und zwar 13 an Tuberculose der Lungen, Amyloidentartung, Anämie, Marasmus. Sämmtliche, bei denen sich überhaupt Angaben finden, hatten Abscesse oder Fisteln. 4 starben an Meningitis, ohne dass von Eiterung etwas erwähnt ware. 2 starben an Pyämie, 1 Kind an Masern.

Es wäre somit etwas mehr als die Hälfte der 54 Kranken geheilt, aber weit unter der Hälfte mit guter Function. Bei den ganz Geheilten fand sich nie ein Abscess und unter sämmtlichen Kranken kommen nur 6 mit Abscessen zur Heilung. Man könnte also rund annehmen, dass nur 10 Procent der Coxitiskranken mit Fisteln geheilt wurden. Wir glauben jedoch, dass sich das Verhältniss besser gestalten wird, als aus diesen zum Theil unvollkommenen Berichten hervorgeht. In neuester Zeit hat Jacobsen (Kopenhagen) zum Zweck einer vergleichenden Statistik mit der Resection 63 Fälle von suppurativer und cariöser Coxitis aus den zwei grossen Hospitälern Kopenhagens, welche ohne Resection behandelt wurden, in ihrem Verlauf verfolgt. Von diesen 63 sollen 17 oder $26_{,98}$ Procent geheilt, 46 oder $73_{,02}$ Procent gestorben sein. Wir wollen auch noch die Zahlen des Londoner Comitéberichts der klinischen Gesellschaft hier anführen. (Centralbl. 1881 p. 425). Von 384 conservativ Behandelten sollen bei schon eingetretenè Eiterung 33,5% genesen, 42,3% gestorben sein und zwar 20,4% durch die Hüftkrankheit, 9,2% durch Phthise, 3,9% unabhängig vom ersten Leiden. War Eiterung noch nicht eingetreten, so genasen 69,3%, unvollendet blieben 20,2%, es starben 10,5%. Diese Zahlen stehen in schreiendem Widerspruch mit allen andren. Es ist uns wahrscheinlich, dass die Dauer der Beobachtung nicht hinreichend lang gewesen ist.

Für den Fall, dass der Tod eintrat, war die durchschnittliche Dauer der Krankheit $1^1/_2$ Jahre. Dahingegen ist die Dauer der Coxitis im anderen Fall sehr unbestimmt und insbesondere heilen Fisteln oft erst nach vielen Jahren. So lange solche bestehen, sind auch Recidive der Entzündung immer zu erwarten.

§. 48. Die Aetiologie der fraglichen Form von Coxitis ist die der Tuberculose überhaupt. In einer grossen Anzahl von Fällen entsteht sie auf dem Boden der Scrophulose, der Tuberculose und spielt hier zweifellos die Erblichkeit eine grosse Rolle. In einer Reihe von Fällen muss man die Krankheit als primär ansehen, während sie in

andren als tuberculöse Metastase aufzufassen ist. Ich habe eine Anzahl solcher beobachtet mit multipler Gelenkaffection, mehreremal so acut auftretend, dass man im Beginn an einen acuten Gelenkrheumatismus dachte.

In einigen dieser Fälle waren käsige Herde in den Lungen vorhanden, doch weiss ich nicht, ob es mehr als ein eigenthümlicher Zufall ist, dass ich bereits ein halbes Dutzend solcher multipler tuberculöser Gelenkentzündungen bei Ergriffensein des Hüftgelenks beobachtet habe nach käsigen Abscessen (Tuberculose) der Nieren.

Man muss diese Fälle kennen, weil sie aus begreiflichen Gründen eine höchst ungünstige Prognose haben und kaum einen operativen Eingriff (Resection), welcher sonst indicirt sein würde, zulassen.

Aber unzweifelhaft kommt die tuberculöse Entzündung des Gelenks doch auch oft genug zur Beobachtung bei vorher ganz gesunden, anscheinend nicht scrophulösen oder tuberculösen Individuen. Nicht selten entwickelt sich die Krankheit nach einem verhältnissmässig leichten Trauma, nach einer Contusion, welche das Hüftgelenk, den Trochanter trifft. Man muss indessen zugestehen, dass Ursache und Wirkung hier in einem kaum aufzuklärenden Verhältniss stehen, wenn man nicht doch annehmen will, dass das leichte Trauma besonders disponirte Gewebe trifft. Die traumatische Entstehung der Coxitis in dem Sinne und in der Ausdehnung, wie sie besonders von Amerikanern in der letzten Zeit angenommen wird, hat keine Berechtigung.

Manche Coxitiden nehmen auch erst später den tuberculösen Charakter an. So die nach subacuter Osteomyelitis auftretenden Formen.

§. 49. Bevor wir zu der Behandlung der Coxitis übergehen, müssen wir hier die anderweitigen, nicht tuberculösen Formen der Krankheit, welche einen mehr weniger acuten Character tragen und die nicht in dem Maasse ein Vorrecht der jüngeren Jahre sind, besprechen.

Die acute oder subacte Coxitis, welche bei Erwachsenen häufiger vorkommt als bei Kindern, ist offenbar eine sich in mancher Beziehung an die acute Osteomyelitis, in anderer an den acuten Gelenkrheumatismus anlehnende Infectionskrankheit. Das Hüftgelenk erkrankt in Folge eines Reizes, den wir nach Analogien im weiteren Sinne als einen septischen bezeichnen müssen, und von dem wir gleich wie für die Osteomyelitis annehmen, dass er im Blute, in der Säftemasse kreisend, sich in dem Gelenk localisirt. Für manche der Formen, welche wir beobachten, ist ja diese Aetiologie unbestreitbar. Wir erinnern an die bei Pyämie und Septicämie, an die nach Typhus, Scharlach und Masern auftretenden eitrigen Coxitiden. Ebenso hat selbstverständlich die eitrige Coxitis, welche mit acuter Osteomyelitis und Epiphysenlösung eintritt, den gleichen specifischen Character wie die Osteomyelitis. Uebrigens ist, wie wir bereits betont haben, gerade nach acuter eitriger Osteomyelitis die eitrige Coxitis nicht die nothwendige Folge, selbst wenn sich die Krankheit in den Schenkelhals hineinerstreckte. Der Reiz kann hier für das Gelenk nur den Effect haben, dass Adhäsiventzündung und Synechie eintritt, sogar dann, wenn später noch Epiphysenlösung hinzukommt.

Eine weitere Anzahl von scheinbar monoarticulären Coxitiden schliesst sich doch wohl an jene Infectionskrankheit an, welche wir als Rheumatismus acutus bezeichnen. Ich habe mehrere solche Fälle gesehen: es waren leichte Erkrankungen mehrerer Gelenke vorausgegangen, sie gingen zurück und nur die acute eitrige oder catarrhalisch eitrige Coxitis blieb. Aber immerhin bleibt eine weitere Anzahl übrig, bei denen die Aetiologie noch undurchsichtiger ist. Manche von ihnen kommen offenbar zur Entwicklung im Anschluss an eine Gonorrhoe. Der Verlauf derselben ist fast immer leicht, entspricht einer catarrhalischen Gelenkeiterung, doch habe ich noch kürzlich einen schweren Gelenkabscess mit anderweitigen Affectionen von Gelenken und Schleimbeuteln beobachtet, für welchen sich die Annahme nicht abweisen liess, dass die Erkrankung mit dem bestehenden Tripper in Beziehung stand. Aber auch dann fehlt uns noch für eine gewisse Zahl jeder Anhaltspunkt in ätiologischer Beziehung, allerdings nicht mehr und nicht weniger als für die acute eitrige Ostitis und Periostitis auch.

Wir wollen hier noch darauf hinweisen, dass auch im frühesten Kindesalter eitrige Coxitiden zur Beobachtung kommen. Die Gefahr der eitrigen, zur Perforation kommenden Coxitis ist übrigens bei kleinen Kindern aus den ersten Lebensjahren offenbar viel geringer als bei Erwachsenen.

Ein grosser Theil dieser Coxitiden trägt den subacuten Character und man muss nach dem Verlauf und der Ausheilungsfähigkeit ohne functionelle Störung schliessen, dass wir es mit catarrhalischen Eiterungen zu thun haben. In diese Reihe gehört ein Theil der pyämischen, der typhösen, der scarlatinösen wie der analog dem acuten Rheumatismus entstehenden und auch der gonorrhoischen Entzündungen. Sie zeichnen sich zum Theil durch ihr schmerzloses Auftreten und durch den leichten Eintritt von Spontanluxation aus. In dieser Richtung haben ja die typhösen Formen eine gewisse Berühmtheit erlangt. Aber man soll nicht vergessen, dass auf der anderen Seite manche der durch die gedachten wie durch weitere unbekannte septische Infectionen entstehenden Coxitiden das Bild der schwersten localen und der häufig rasch tödtlich werdenden Allgemeininfection tragen.

Fast immer ist bei diesen Formen die Synovialis der Ausgangspunkt und der Knochen erkrankt erst secundär.

Doch hat Billroth eine Anzahl von Fällen beschrieben, bei denen jede Eiterung im Gelenk fehlte, die Synovialis nur roth, ödematös gewulstet, während der Knorpel durch subchondrale Ostitis gelöst und necrotisirt erschien. Billroth fasst die Form, an welcher die Kranken zu Grunde gingen, als eine wesentlich vom Gelenkkopf ausgehende infectiöse Ostitis auf. Ich habe ähnliche Fälle gesehen und beschrieben, bei welchen eine knöcherne Ankylose im Gelenk sich bei gleichzeitiger Erkrankung andrer Gelenke rasch und ohne Eiterung aus der acuten Gelenkentzündung heraus entwickelte.

Es kommt dann in den schlimmen Fällen zu Malacie und Necrose des Knorpels, zu Caries des Kopfes und der Pfanne, zu Spontanluxation mit Eitersenkung in der oben geschilderten Weise.

Schliesslich hätten wir noch der Fälle zu gedenken, bei welchen ein iliacaler Abscess durch den Schleimbeutel in das Gelenk durch-

bricht. Ich habe dies mehrfach gesehen bei parametritischen und bei Abscessen, welche sich von der Wirbelsäule aus gesenkt hatten. Sehr häufig ist die Complication gewiss nicht. Auch nach länger dauernden Drüseneiterungen wurde zuweilen Durchbruch des Abscesses in das Hüftgelenk beobachtet.

Immer wenn eitrige Coxitiden mit mehr subacutem Character und Fieber bei älteren Personen oder in und kurz nach der Pubertät auftreten, soll man bei der Diagnose berücksichtigen die Möglichkeit einer tuberculösen Metastase in das Gelenk (siehe oben).

Die klinischen Erscheinungen der besprochenen Formen von Coxitis sind durchaus nicht immer so bestimmt ausgesprochen, wie man denken sollte. Zunächst muss hervorgehoben werden, dass wohl in manchen Fällen die typischen Beckenstellungen eintreten, dass also zunächst Abductionsstellung beobachtet wird, aber vielleicht eben so häufig stellt sich, wie wir bereits bemerkten, die Extremität sofort in Adduction oder der Arzt bemerkt gar die Krankheit zuerst durch den Nachweis einer Luxation (Typhus). Am meisten aber frappirt es den Anfänger, dass gerade bei den schwersten Formen öfter jede Contracturstellung vermisst wird. Das Hüftgelenk steht ja allerdings in dieser Richtung nicht isolirt, auch insofern nicht, als sogar passive Bewegungen, während das Gelenk bereits schwere anatomische Veränderungen erlitten hat, leicht, ja schmerzlos möglich sind. Schwellung ist oft verhanden, die Femoralarterie emporgehoben. Hinten bildet sich wohl auch rasch ein Abscess. Zuweilen geht der Durchbruch des Eiters in das paraarticuläre Gewebe mit Senkung am Oberschenkel und im Becken ausserordentlich rasch und es hält auch, wenn man den Kranken jetzt erst sieht, ausserordenlich schwer, den Ausgangspunkt der Eiterung zu bestimmen. Für viele Fälle ist der heftige Schmerz im Hüftgelenk ein sehr bezeichnendes Symptom und bei sehr acutem Verlauf kommt leicht auch später reelle Verkürzung auf den oben gedachten Wegen hinzu.

Diese Formen sind alle ausgezeichnet durch gleichzeitiges Fieber. Aber der Typus des Fiebers an sich hat nichts characteristisches. Die leichteren Fälle, welche ich sah, hatten hohe Abendtemperaturen (39 Gr.), des Morgens Abfall, die schweren sind noch wechselnder; bald haben sie gleichmässig hohe Temperaturen mit geringer Morgenremission, bald hectische Curven von grosser Steilheit (besonders nach Eröffnung der Abscesse), bald Pyämiecurven.

Ebenso buntgestaltig ist die Prognose. Die leichteren Fälle verlaufen bei geeigneter Behandlung innerhalb einiger Wochen oder Monate günstig, mit functioneller Brauchbarkeit des Gelenks, seltener mit Contractur oder Ankylose. Von den schweren septischen kommen die wenigsten Kranken nach schweren allgemeinen und örtlichen Erscheinungen mit Ankylose durch, bei weitem der grössere Theil erliegt der Krankheit.

§. 50. Die Behandlung der Coxitis muss eine wesentlich mechanische sein.

Wir verkennen durchaus nicht den Werth einer zweckmässigen Allgemeinbe-

handlung, d. h. den Werth der Anwendung von roborirenden Heilmitteln und der gleichen Diät, wir legen den grössten Werth darauf, dass coxitische Kinder nicht für die Dauer der Cur im Zimmer eingesperrt werden. Land- und Gebirgsluft, zumal auch Seeluft sind für coxitiskranke Kinder sehr zu empfehlen. Weniger rathen möchten wir dagegen zu regelmässigen Badecuren, wenn wir auch gern zugeben, dass ein Soolbad den an scrophulöser Entzündung der Gelenke leidenden Kindern gut thut. Die Unruhe, welche durch das regelmässig wiederholte Baden für das Gelenk der Kinder herbeigeführt wird, hebt den Nutzen, welchen das Bad selbst bringt, reichlich auf. Besonders die Seeluft scheint auf die cachektischen Kleinen ausserordentlich günstig zu wirken und die Heilung auch der schlimmen Formen zu begünstigen. Es wäre sehr zu wünschen, dass eine grössere Anzahl derartiger Spitäler am Seestrand für die Kinder weniger gut situirter Eltern gegründet würden, wenn man auch die Mittheilungen Cazin's über Heilungen der suppurativen Coxitis in einer derartigen Anstalt mit Vorsicht aufnehmen muss. Er hat angeblich von 80 suppurativen Coxitiden im Lauf von 5 Jahren 44 also 55 pCt. geheilt. Hier ist schon die Beobachtungsdauer zu kurz. Ebenso erkennen wir für manche Fälle den Vortheil von Eisapplication auf die Gegend des erkrankten Gelenkes gern an, wir geben auch zu, dass zuweilen Hautreizen, wie dem Vesicator, der energischen Application von Jodtinctur eine sehr entschiedene Wirkung zukommt und mag dies besonders für die allerdings sehr selten vorkommenden Fälle von Hydrops gelten. Aber alle diese Mittel sind allgemeine, für sämmtliche Gelenke gültige. Die verschiedene äussere Configuration der Gelenke verlangt aber verschiedene mechanische Leistungen für die Cur und die Beschreibung der mechanischen Mittel, welche am Hüftgelenk nach dem, was wir jetzt wissen, dem Zweck am meisten entsprechen, liegt uns hier ob.

Hüter rühmt auch für die tuberculöse (granulirende) Coxitis die Effecte der parenchymatösen Carbolinjection. Er empfiehlt für leichtere Fälle das Rohr einer Pravaspritze am vorderen Rand des Trochanter einzustossen und bis auf den Schenkelhals zu führen. Ebenso ist der Schenkelhals vom hinteren Rand des Trochanter zu erreichen. Genügt dies nicht, so will er die Nadel an der Aussenfläche des grossen Trochanter einstechen und durch die Corticalis in das entzündete Gewebe der Markhöhle schieben. Dringt die Nadel leicht ein, so sichert dies zugleich die Diagnose und das Verfahren ist indicirt. Wir haben keinen Vortheil von dieser Behandlung gesehen, und widerrathen sie im Allgemeinen.

Wir brauchen nur noch einmal auf das zu verweisen, was wir über die pathalogische Anatomie der Coxitis gesagt haben, um zu begreifen, dass manche, vor allen die schweren ostalen Formen der Krankheit sich jeder Therapie entziehen werden, ausser etwa der operativen, und wir haben hinreichend betont, dass die frühe Diagnose dieser Fälle bis jetzt noch häufig zu den frommen Wünschen gehört. Aber auch für die leichteren Formen haben wir noch kein Mittel, welches etwa mit der Sicherheit wirkt, wie wir dies für die Compression beim Kniegelenk behaupten können, eine Methode, die wegen der ungünstigen Lage des Hüftgelenks vorerst hier nicht ausführbar erscheint. So müssen wir denn vorläufig noch bei der Behandlung der Coxitis uns darauf beschränken, dass wir den Erkrankten schützen vor einer Reihe von ungünstigen Effecten, welche wir, falls die erkrankten Gelenke sich selbst überlassen bleiben, in der Regel auftreten sahen, wir müssen sie schützen vor dem Eintreten der Zerstörung an den malacischen Gelenkenden, welche wir auf Rechnung des Druckes setzen mussten, sowie vor dem gleichzeitigen Zustandekommen der im Falle von Ausheilung zu erheblicher Störung im Gebrauch des Beines führenden Contracturen. Wenn wir dabei finden, dass eine Methode gleichzeitig eine directe Heilwirkung zu entfalten scheint, so wollen wir vorläufig auf die exacte

Erklärung derselben, weil das Wie der Wirknng noch nicht ganz durchsichtig erscheint, verzichten.

Wir erkennen es gern und willig an, wie erst durch Bonnet's Lehren, dass ein erkranktes Glied vor allem Ruhe bedürfe, die Möglichkeit gegeben wurde, für ein erkranktes Hüftgelenk überhaupt irgend etwas zu leisten. So rathen wir vor allen Dingen gleich bei dem ersten Beginn der Krankheit ruhige Lage, hier vielleicht in Verbindung mit Eisblase, mit Tinctur. jodi auf die vordere und hintere Gelenkgegend anzuwenden. So lange keine Stellungsveränderung vorhanden ist, mag solche Verordnung oder auch Lagerung in einer Bonnet'schen Hose, einige Wochen fortgesetzt, zur Cur hinreichen.

Allein in den meisten Fällen handelt es sich doch sofort um mehr. Der Patient ist bereits seit längerer Zeit erkrankt, es ist erhebliche Contracturstellung vorhanden. Wir wissen, dass die Contracturstellung mit der Zeit führt zu Destruction des Gelenkkopfes und der Pfanne an bestimmten Punkten. Diese Destruction wird allerdings besonders dann begünstigt, wenn dem Kranken der Gebrauch der Extremität gestattet wird, sei es, dass derselbe geht, sei es, dass ihm nur erlaubt ist, beliebige Lage und beliebige Bewegungen der nicht geschützten Extremität im Bett vorzunehmen. Allein sie wird doch auch nicht ganz ausgeschlossen für den Fall, dass wir die Lage der Extremität fixiren in der gegebenen contracten Stellung. Wollten wir also eine exact gearbeitete Bonnet'sche Hose, einen gut angelegten Gypsverband ohne vorherige Correctur anwenden, so würden wir, auch wenn derselbe absolut sicher fixirte, nicht alles leisten, was gefordert werden muss. Das hat auch Bonnet schon sehr wohl begriffen und er lehrte bekanntlich, dass man vor der Anwendung der Drahthose, später des Kleisterverbandes das Redressement des entzündeten Gelenkes vornehmen solle. Heut zu Tage grschieht dies in Chloroformnarcose, indem wir bei fixirtem Becken die Bewegungen, welche zur Geradstellung des Gelenks fehlen, in mehr weniger brüsker Weise erzwingen. Bei älteren Fällen gelingt dies zuweilen nur sehr unvollkommen, bei Spontanluxation versucht man es meist gar nicht mehr, weil, wie Roser betont, die Spontanluxation öfter als der Beginn der Heilung erscheint und das Redressiren des Kopfes das Leiden wieder anfachen könnte. Man verschiebt also in dem Falle die Streckung der Extremität auf bessere Zeiten. Aber auch für höhergradige Flexion reicht man doch so gut wie nie mit dem Verfahren aus. Oder wenn man wirklich nach unendlicher Mühe glaubt, die Flexion sei beseitigt, so zeigt sich bald nach Abnahme des Gypsverbandes mindestens ein Theil derselben wieder.

Der Gypsverband, welcher das Hüftgelenk feststellen soll, muss sich über das Becken einerseits und bis zum Fuss, d. h. bis über die Knöchel, in Fällen mit starker Neigung zu Rotation, auch über das Fussgelenk hinaus bis zum Vorderfuss ausdehnen. Eine annähernd sichere Feststellung des Hüftgelenks gewinnt man freilich nur so, wenn man auch noch das gesunde Hüft-

gelenk bis zur Mitte des Oberschenkels in den Verband hinein nimmt.

Fig. 39.

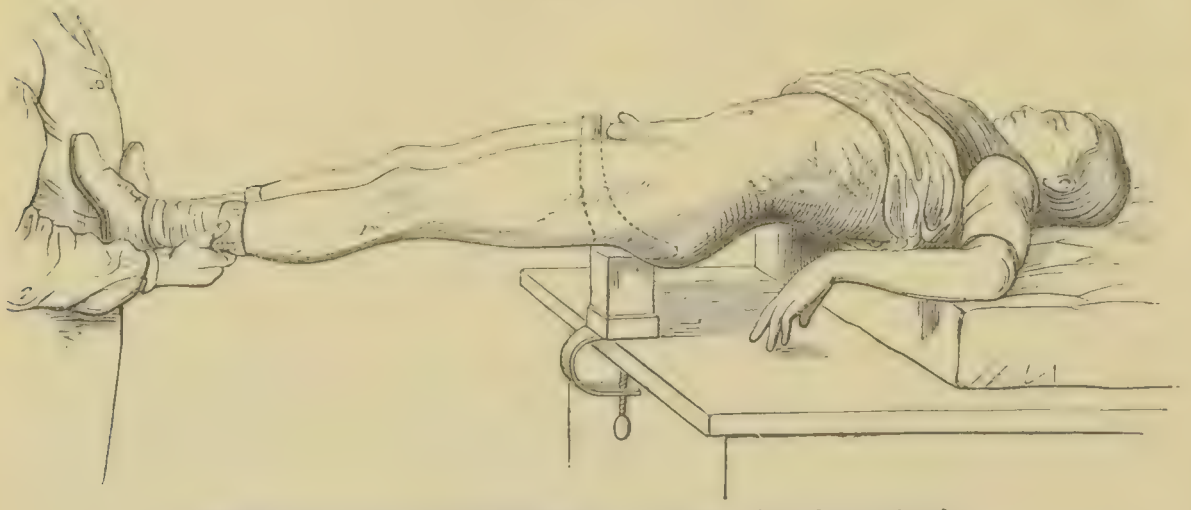

Lagerung auf einem Beckenstützpunkt zur Anlage eines Gypsverbandes.

Man kann einen Beckenverband ohne irgend einen besonderen Stützapparat machen. Man legt dann den Körper des Kranken mit dem Rücken auf einen mit einer Matraze belegten Tisch, so dass das Becken über denselben hervorragt. Etwa $1^1/_2$ Fuss von dem Tisch ist für die gesunde Extremität ein zweites Tischchen hingestellt, so dass die von einem Gehülfen gehaltene kranke Extremität und das Becken für die Anlegung des Verbandes frei ist. Aber weit bequemer und in Anbetracht dessen, dass man mit weniger Gehülfen ausreicht, auch für den Arzt auf dem Lande empfehlenswerther ist doch der Verband zu machen, wenn man sich eines der von Esmarch, Bardeleben, Volkmann, Roser angegebenen Stützpunkte bedient. Ich gebrauche den Roser'schen Apparat, welchen ich in der Art modificirt habe, dass er an das Ende eines festen Tisches angeschraubt werden kann.

Der Oberkörper des Kranken ruht auf entsprechender Matrazenerhöhung bis zu dem Theil, welcher die obere Grenze des Verbandes bezeichnet. Am freien Rand des Tisches ist der Stützpunkt so angeschraubt, dass sich der kleine Sattel zwischen die Beine des Kranken gegen das Perineum und Kreuzbein und die Tubera ischii hineinschiebt. Der mittlere Pflock ragt senkrecht zwischen den Beinen hervor und dient als Contraextensionspunkt. Das gesunde Bein kann auch rechtwinklig gebeugt vor einen vor dem Tisch stehenden Stuhl aufgesetzt oder von einem Assistenten gehalten werden, die kranke Extremität wird am Fussende ziehend in gehöriger Lage fixirt.

Man muss zumal das Beckenstück des Verbandes, besonders am Kreuzbein und den Spinis anterioribus, gut polstern. Dies geschieht am einfachsten durch eine um das gesammte Becken und über dasselbe hinaus bis zu dem Beginn des Thorax gelegte, einfache oder doppelte Lage Watte. Der Verband muss die Darmbeinkämme noch ein gutes Stück überragen. Man fixirt die Wattelage mit einer breiten Gazebinde durch Zirkel- und Spicatouren um die kranke, und falls man auch den gesunden Oberschenkel hineinnehmen will, auch um die gesunde Hüfte. Auf der hinteren Seite des kranken Beines ragt der Gypsverband bis zum Sitzknorren, welcher durch eine Lage Watte gepolstert ist. Dadurch wird erreicht, dass eine gewisse Extension stattfindet. Man muss dann den Fussrücken ebenfalls mit einer Lage Watte belegen. Unter dass Knie kommt beim Erhärten des Verbandes ein kleines Kissen, welches verhindert, dass das Kniegelenk nicht in Ueberstreckung geräth.

Die Gypsbinden für das Becken sollen breit sein und auch für den Fall, dass man das gesunde Bein nicht in den Verband hinein nimmt, wenigstens bis in die Nähe des Trochanter das Becken umgeben. Das Stück des Verbandes, welches am leichtesten einbricht, ist die Gegend der Inguinalfalte. Man kann diesem Theil eine sehr erhöhte Haltbarkeit geben durch eine kurze, etwa 5—6 Ctm. breite Schiene, welche, besonders an ihren Enden wohlgepolstert, durch in Gypsbrei ge-

tauchte und mit ihm imprägnirte Baumwolle von dem Beckentheil des Verbandes vorn das Hüftgelenk überbrückt und etwa bis zur Mitte des Oberschenkels reicht. Zwei lange Schusterspähne, einer auf der Aussenseite vom Becken bis zum Fuss, der andere auf der Innenseite, befördern die Haltbarkeit des Verbandes sehr.

Obwohl der Gypsverband von allen Verbänden, welche das Hüftgelenk feststellen sollen, noch am sichersten wirkt, so leistet er doch nicht alles, was wir wünschen, da selbst dann, wenn ein Theil der gesunden Extremität hineingenommen wird, der Beckentheil des Verbandes wegen der wechselnden Füllung des Unterleibes nicht fest anliegt. So erlebt man also leicht, dass sich die fehlerhafte Stellung innerhalb des Verbandes wieder herstellt. Dies kommt freilich, falls der Verband die oben beschriebene Ausdehnung hat, selten vor. Dahingegen wirkt er sehr prompt für die Gelenke, deren Steifstellung wir mit in den Kauf nehmen müssen, um den Hüftverband etwas solider zu machen; wir meinen das Knie- und Fussgelenk. Als Folge solcher Feststellung sehen wir öfter Veränderungen dieser Gelenke eintreten, welche sich bald nach der Entfernung des Verbandes als leichte exsudative Gelenkentzündung geltend machen.

Aber auch das kranke Gelenk selbst leidet wahrscheinlich unter der Wirkung der dauernden Ruhigstellung. Mehr und mehr tritt unter dem Einfluss des Gypsverbandes Schrumpfung der Kapsel und des periarticulären Gewebes ein. Wird die Extremität nach Entfernung des Verbandes wieder gebraucht, so können hier leicht Läsionen der geschrumpften Theile zu Stande kommen, es erfolgen Hämorrhagien in die Gewebe, frischer Erguss in das schon kranke Gelenk. Dadurch kann leicht Recidiv und Verschlimmerung bedingt werden.

Fassen wir nochmals die der bis jetzt beschriebenen Behandlungsmethode, dem Redressement und Gypsverband, zu machenden Vorwürfe zusammen, so fanden wir:

1. Das Redressement gelingt zuweilen nur unvollkommen, und es ist anderseits nicht ohne Gefahren. In letzterer Beziehung sei erwähnt, dass in einer Anzahl von Fällen schwere Jauchungsprocesse der Operation folgten, welche öfter sogar zum Tod führten. Bei nicht fistulöser Hüfterkrankung ist ein solches Ereigniss freilich so gut wie gar nicht beobachtet worden.

2. Ist das Zurückführen der Extremität in die gewünschte Stellung gelungen, so tritt zuweilen bei unvollkommenem Gypsverband die Contractur von neuem ein. Der Gypsverband garantirt also nicht unbedingt die Erhaltung der Streckstellung.

3. Der Gypsverband beeinträchtigt die Integrität der gesunden Gelenke nach Abnahme des Verbandes. Wahrscheinlich schadet auch die Ruhe in gewisser Richtung dem kranken Gelenk.

Est nach dem Jahre 1868 ist bei uns in Deutschland eine mechanische Behandlungsmethode allgemeiner eingeführt worden, deren Wiege wohl trotz der bereits im Jahre 1854 in Deutschland von Ross gemachten Versuche, in Nordamerika gestanden hat. Obwohl in der Langenbeck'schen Klinik ebenfalls schon früher (1865) Versuche mit ihr gemacht worden sind, so hat in Deutschland doch R. Volkmann

wesentlich durch Wort und That für die Verbreitung derselben gewirkt. Wir meinen die Gewichtsextension.

Wir erkennen in der Verallgemeinerung dieser Methode einen bedeutenden Fortschritt für die Behandlung der Coxitis.

Sie beseitigt bei weitem in den meisten Fällen die bestehende Contracturstellung auf schmerzlose Weise, wie sie denn überhaupt eine ausgezeichnete anästhesirende Wirkung auch bei den schlimmsten Fällen von Schmerzen mit Muskelzuckungen entfaltet. Handelt es sich um acute Coxitiden, so schwindet fast stets mit dem Schmerz und der Contracturstellung auch das Fieber, und die Heilung erfolgt bei vielen in kurzer Zeit; bei chronischen kommt ihre Wirkung hauptsächlich auf die Beseitigung der Contractur hinaus. Auch wenn die Contractur beseitigt ist, entlastet sie weiter noch die Gelenke, und gestattet dem Kranken leichte Bewegung.

Ueber das Zustandekommen der gedachten Wirkung ist viel gestritten worden. Nehmen wir an, dass das Gewicht an einem contracten Glied einwirkt, so werden wir noch besonders die Methode schildern, welche wir je nach der bestimmten fehlerhaften Stellung anwenden, um die Reduction, das Redressement zu Stande zu bringen. Bei dem Zug an dem Ende der Extremität mit Contraextension in geeigneter Richtung wird, wie leicht verständlich, der Winkel, welchen das Bein zum Becken beschreibt, im Sinne der Streckung verändert und zwar, indem sich der Kopf in der Pfanne dreht. So kommt schon ein Wechsel der Contactpunkte (Busch) zu Stande, und der, wie wir sahen, an bestimmter Stelle wirkende Druck der Gelenkenden, welcher Schmerz, Knorpeleindruck, Decubitus hervorrief, hört auf. Allein ein Theil der Zugwirkung äussert sich sofort nicht nur darin, dass die Contactpunkte zwischen Kopf und Pfanne verändert werden, sondern er führt gleichzeitig eine directe Entfernung des Kopfes von der Pfanne herbei. Dies ist in der That schon bei dem normalen Gelenk möglich, wie man leicht an der Leiche durch das Experiment erweisen kann. Lässt man zwei Becken mit dem Hüftgelenk gefrieren, das eine in gewöhnlicher Streckstellung, das andere in Streckstellung mit einem Gewicht von etwa 8 Pfund belastet, so hat das letztere Gelenk, wenn man beide durch einen in frontaler Richtung geführten Schnitt mit der Säge halbirt, allerwärts einen um fast 2 Millimeter verbreiterten Eisspalt. Eine Berührung zwischen Kopf und Pfanne findet nirgends statt. So wirkt also die Extension einmal auf Veränderung der pathologischen Druckpunkte, und zweitens lässt sie überhaupt keine Druckpunkte innerhalb des knöchernen Theiles vom Gelenk mehr zu, sie wirkt distrahirend.

Aus dem Angeführten ist leicht zu begreifen, warum der Schmerz mit der Contracturstellung weicht und warum in der Folge eine weitere schädliche Einwirkung auf die Oberfläche der Gelenkenden, warum der ulceröse Decubitis, die Caries superficialis hintangehalten werden kann. Nicht direct folgt daraus die rasch heilende Wirkung, wie sie zumal bei den Fällen von acuter und subacuter Coxitis zu Tage tritt. Ueber diese Wirkung sind wir bis jetzt noch nicht im Klaren, ob sie ebenfalls durch eine Vermehrung des hydrostatischen Drucks herbeigeführt wird.

Es handelt sich hier offenbar um die beschleunigte Resorption von einer gewissen Quantität von entzündlichem Erguss. Von anderen Gelenken wissen wir, dass Compression auf der Oberfläche des Gelenks ein rasches Verschwinden des Exsudats herbeiführt (siehe Kniegelenk). Kann nun die Extension in solchen Fällen etwa auch so wirken, dass sie die Kapselspannung erhöht, also der hydrostatische intraarticuläre Druck (wohl zu unterscheiden von dem Druck der Gelenkkörper auf einander) zunimmt? Wir glauben dies für manche Fälle annehmen zu dürfen. Steht das Gelenk zur Zeit, dass die Extension begonnen wird, in pathologischer Mittelstellung, so wissen wir, dass in dieser die grösste Capacität des Gelenkraums vorhanden ist. Wir haben die Thatsache so erklärt, dass sich in dieser Stellung die schlauchförmige Kapsel, welche bei Streckstellung von der Pfanne zum Gelenkkopf etwas torquirt erscheint, vollkommen aufdreht. Führen wir durch die

Extension Streckstellung und demnach vermehrte Torsion des Kapselschlauchs wieder herbei, so wird der Kapselraum mehr und mehr beengt, der Druck der Flüssigkeit muss also steigen. Ist diese Annahme richtig, so wirkt also in diesen Fällen die Extension gleichzeitig comprimirend auf den Gelenkinhalt und diese Compression begünstigt die Resorption, die Heilung.

Wir stellen diesen Vorgang vorläufig als Hypothese hin, welche uns den Vorzug der Extensionswirkung für die gedachten acuten Ergüsse, welche sich in Mittelstellung befanden, erklären kann. Für diese ist unserer Ansicht nach kaum noch eine andere Behandlung zulässig, die Heilung tritt bei den leichteren Formen ein mit der Sicherheit des Experiments, und wenn sie nicht eintritt, so kann man schliessen, es handelt sich um einen Process von besonderer Malignität, sei es um eine schwer septische, sei es um eine auf Tuberculose basirende Eiterung. Selbst bei diesen beiden Formen ist aber die Methode vorläufig die beste, weil sie die zumal für septische Coxitiden rasch zu befürchtenden Druckeffecte auf die Gelenkoberflächen beschränkt resp. aufhebt.

Nach dem Gesagten ist es auch klar, warum für die chronischen Entzündungen ohne oder mit nur nebensächlichem flüssigem Erguss die Wirkung als keine so augenfällige erscheint. Fast stets ist hier zu erzielen die Wirkung der Stellungscorrection und das Rückgängigwerden der Schmerzen, wie auch etwaiger Muskelzuckungen. Bei weitem in den meisten Fällen ist auch der Effect der Druckentlastung der Gelenkenden sicher in Aussicht zu stellen. Doch lassen sich hier Ausnahmsfälle denken, besonders solche aus späterer Zeit, bei welchen bereits erheblichere Destruction mit abnormer Schrumpfung von Kapsel und paraarticulären Theilen eingetreten ist, bei welchen im Gegentheil vermehrter Druck bei abnorm veränderten Gelenkenden, vermehrter Schmerz und Reizung eintreten. Erfahrungsgemäss sind sie jedoch ausserordentlich selten.

Bei einer kleinen Anzahl von acut eitrigen Fällen ist aber in der That die Wirkung der Extension nicht ausreichend. Es handelt sich darum, das Gelenk sicherer festzustellen. Hier empfiehlt es sich öfter, der Extension noch einen feststellenden Verband hinzuzufügen. Man erreicht dies zuweilen durch eine Bonnet'sche Drahthose, welche das Becken nach oben weit überragt oder durch Hinzufügen eines Gypsverbandes. Für die gewöhnlichen Formen der Coxitis, zumal der kleinen Kinder, welche ganz allmälig zu Destruction des Gelenks führt, halten wir ebenfalls die Extension nur so lange für zweckmässig, bis Beseitigung der Contractur erreicht ist. Ist man soweit, dann verzichte man auf Extension und lege einen Gypsverband von der Ausdehnung und unter den Cautelen an, welche wir oben gegeben haben. Wir haben nämlich unsere Ansichten über den in solchen Fällen fortwährend fortgesetzten Extensionsverband dahin modificirt, dass er nicht selten das Eintreten von Eiterung begünstigt, während die Ruhe, welche im Gypsverband eintritt, alsbald die Erscheinungen von Abscess wieder rückgängig macht. Man muss in solchen Fällen freilich zuweilen nachsehen, ob sich die fehlerhafte Stellung wieder einstellt und dann intercurrent wieder Extension anwenden.

Bei schweren Fällen lässt man zunächst den Kranken mit Gewichtsextension horizontal liegen und sich nicht bewegen. Sind bei den acuten Coxitiden die schweren Reizsymptome verschwunden, so gestattet man leichte Bewegungen zumal Aufsetzen im Bett. In späterer Zeit empfiehlt man solche direct um Synechien zu vermeiden.

Handelt es sich um reelle Verkürzung, so thut man gut, dieselbe durch die Extension auszugleichen. Man belastet also die kranke Extremität und zieht so lange, bis sie an Länge der gesunden gleich oder noch etwas länger geworden ist als diese. Dann legt man den Gypsverband in dieser corrigirten Stellung an. Uebrigens darf man solche Correctur auch nicht übertreiben, da die Patienten in übertriebener Abductionsstellung — in solche zieht man ja die Extremität herein — doch viel weniger gut gehn als mit mässiger Abduction und mässig erhöhter Sohle.

Bei Kindern belastet man die Extremität mit 4—8 Pfund. Bis zu 10 Pfund haben wir nur selten Ursache gehabt zu steigen. Bei Erwachsenen dagegen mussten öfter 10—12 Pfund und mehr in Anwendung gebracht werden.

Fig. 40.

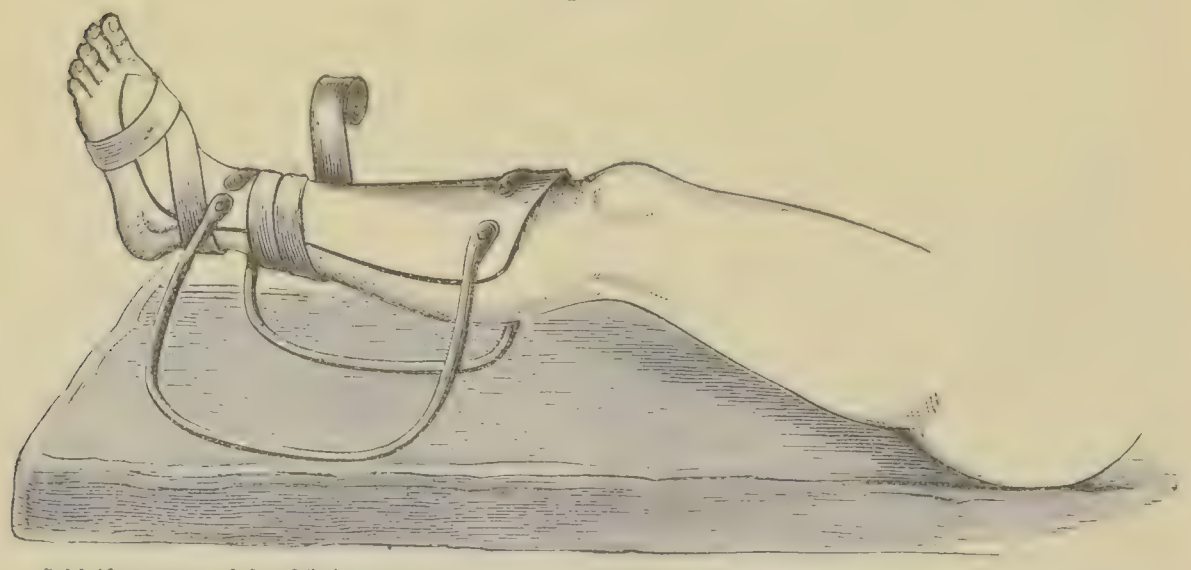

Schleifapparat auf der Göttinger Clinik gebräuchlich. Die an der Dorsalschiene befestigten Schleifkufen sind zu hoch gezeichnet, sie brauchen nur so hoch zu sein, dass der Fuss gerade nicht auf dem Lager aufliegt.

Die Befestigung des Gewichts an der Extremität geschieht am besten durch den zuerst von den Amerikanern (Crosby) angewandten Heftpflasterverband. Zunächst wird ein langer Heftpflasterstreifen, welcher von möglichst frischem und gut klebenden auf starkes Zeug gestrichenen Pflaster in gehöriger Breite (6—8 Ctm.) zugeschnitten ist, an den Seiten der Extremität meist bis gut handbreit über das Knie so angelegt, dass ein Steigbügel über das Fussende hervorragt. Durch circuläre etwa 4—6 Centim. über den Knöcheln beginnende Streifen von derselben Breite wird diese Ansa befestigt. Ist das Pflaster nicht sehr gut, so lässt man die circulären Streifen sich dachziegelförmig decken, bei gutem Pflaster genügt es, unterbrochene Cirkeltouren, mehrere über den Knöcheln, ebenso mehrere unter und über dem Knie recht exact anzulegen, so dass nicht ein Rand eines Streifens schärfer angezogen drückt. Nachdem dieser Verband angelegt ist, wird die ganze Extremität, soweit der Verband reicht, mit Flanellbinde eingewickelt. In die Heftpflasterschlinge am Fussende schiebt man sodann ein Stückchen Holz, einen Sprengel ein, um die Schlinge so breit auseinander zu halten, dass sie nicht auf die Knöchel und die Achillessehne drückt. Die Belastung wird erst vorgenommen, nachdem das Pflaster

gut klebend der Extremität anliegt, oder es wird wenigstens nicht sofort das gesammte Gewicht angehängt. Dies geschieht erst nach Verlauf einiger Stunden.

Manche Menschen ertragen Heftpflaster nicht, es entsteht alsbald Eczem. Dann kann man den Verband mit Empl. alb. versuchen oder man befestigt die Schlinge an einer Flanellbinde. Das Bein wird zunächst mit Flanellbinde eingewickelt, darauf fixirt man den die Ansa bildenden Längsstreifen von Flanell durch viele Stecknadeln zu beiden Seiten der Extremität und eine auf diesen Verband festgewickelte Cirkelbinde deckt die Nadeln und verleiht grössere Haltbarkeit. (Volkmann).

Weniger empfehlenswerth, aber für manche Fälle nicht ganz zu entbehren ist ein kurzer wohlgepolster Gypsstiefel. Bei stärkerer Belastung ist man bei Anwendung dasselben nicht sicher vor Druckbrand auf dem Fussrücken. Allerdings muss man bei dem stärker (15—20 Pfd.) belasteten Heftpflasterverband auch vorsichtig sein, besonders die Knöchel- und Achillèssehnengegend öfter nachsehen. Sind die Menschen sehr mager, so thut man gut, die cirulären Heftpflasterstreifen, welche am leichtesten auf die Achillessehne einschneiden, nur bis zum unteren Theil der Wade reichen zu lassen.

Ein dünner, an der Ansa befestigter Strick wird über eine Vogelrolle, welche am unteren Ende des Bettes in der Höhe der Fusssohle befestigt ist, geleitet und mit dem Gewicht, einem Sandsack oder dergl. mehr, in Verbindung gebracht. Selbstverständlich repräsentirt das angehängte Gewicht nicht die wirkliche Grösse der Last, die am Gelenk zieht. Hier muss die Reibung abgezogen werden. Um dieselbe zu verkleinern und um zugleich dem Fuss bestimmte Stellung zu geben, d. h. die Rotation zu eliminiren, hat Volkmann eine kurze Holzschiene mit Fussbrett construirt, welche durch Binden an der Extremität fixirt wird. Sie trägt an ihrem unteren Ende einen glatten, zu beiden Seiten wagerechten Holzstab, und dieser schleift auf zwei parallel in das Bett gelegten prismatischen Holzschienen. Gebraucht man die Vorrichtung, so muss man Acht haben, dass der Apparat am Fersenausschnitt nicht drückt, er muss hier gut gepolstert werden. Es tritt weniger leicht Druck ein, wenn die Holzschiene nicht zu kurz ist, bis fast zur Kniekehle hin reicht. Wir gebrauchen in der letzten Zeit einen Rollapparat, bei welchem Druck nicht zu befürchten ist. Auf einem Brett läuft das Fussbrett seitlich in Riemen und auf der Unterfläche mit 3 Rollen auf kleinen Drahtschienen. Noch zweckmässiger erscheint uns die in der Göttinger Klinik gebräuchliche, dorsale, mit Schlitten versehene Schiene, welche am Unterschenkel des Patienten mit Flanellbinden befestigt wird. (Siehe Fig. 40.)

Das Lager soll für gewöhnlich horizontal sein. Doch kann man unter Umständen auch das Becken und den Rumpf noch etwas tiefer legen. Für manche Fälle kommt man so um die immerhin etwas lästige Contraextension herum. Besonders für Oberschenkelfracturen habe ich von dieser vertieften Lage zur Contraextension vielfach mit Erfolg Gebrauch gemacht. Sonst benutzt man meist zum Zweck der Contraextension eine 2—3 Fuss lange Schlinge von überfingerdickem Gummischlauch, an welcher an beiden Enden starke Drahtösen befestigt sind. Der Schlauch wird um den Damm herumgeführt und man thut gut, ihn hier noch durch Lagen von Baumwolle zu polstern. In die beiden Oesen der Schlinge wird mittelst eines Drahthakens der Strick mit dem Gewicht befestigt. Letzterer verläuft unter dem Kopfkissen nach dem Kopfende des Bettes, um auch hier über eine Rolle hinausgeleitet das Gewicht zu tragen. Eine derartige Contraextension durch Gewicht ist angenehmer und gestattet mehr Verschiebung im Bette als die Fixation der Schlinge am oberen Bettende.

Besondere Massnahmen erfordert aber noch die Extension und Contraextension, wenn sie orthopädisch wirken soll. Schon um die volle Streckung herbeizuführen, genügt es in renitenten Fällen nicht, dass man den Kranken auf horizontalem Lager liegen lässt. Man muss zu diesem Zweck zuweilen das Becken hoch lagern.

Volkmann hat ein kleines Tischchen unter dem Becken und dem Steisstheil der Matraze angebracht, welches man hoch und niedrig stellen kann. Ich bin bis jetzt immer so fertig geworden, dass ich ein Spreukissen unter die Matraze, entsprechend dem Becken, unterschob und so den Steiss erhöhte. Bei einem sehr renitenten Fall eines unruhigen kleinen Knaben half ich mir so, dass ich das Becken in dem Rauchfuss'schen Apparat (siehe Kyphose) aufhing.

Meist schwindet jedoch die Flexion ohne besondere Vorrichtungen. Anders dagegen steht es mit der Abduction. Würde man hier die Extension nur am

kranken Bein, die Contraextension an der gesunden Seite wirken lassen, so müsste sich die Abduction noch steigern. Wir wollen uns die Verhältnisse durch eine schematische Figur deutlich machen (Fig. 41.). Wir nehmen die Linie AB. als die Beckenquerachse, welche bei A. und B. ihre Drehpunkte hat. AC. ist der verlängerte (abducirte), BD. der gesunde (adducirte) Schenkel. Das an C. (kranker Schenkel) gehängte Gewicht wirkt allerdings distrahirend, allein es zieht den Schenkel AC. des Winkels CAB. noch mehr herab, es vergrössert also noch den Winkel bei A. und somit die Abduction. Diesem Bestreben können wir entgegenwirken dadurch, dass wir die Contraextension durch ein stärkeres Gewicht auf der kranken Seite bei A. angreifen lassen. Wir verstärken aber die Wirkung des Gewichts bei A. dadurch, dass wir den gesunden Schenkel ebenfalls belasten. Haben wir bei C. (kranke Extremität) ein Gewicht von 5 Pfd. und nehmen für die Contraextension ein Gewicht von 8 Pfd., so ziehen wir, wenn die gesunde Extremität bei D. noch mit 8 Pfd. belastet ist, den Winkel ABD. an seinen beiden Schenkeln mit je 8 Pfd. auseinander, er wird vergrössert, während CAB. verkleinert wird. Den beiden Gewichten 8+8 Pfd. wirkt das Gewicht bei C. (mit 5 Pfd. kranke Extremität) entgegen. Somit bleibt für die Correctur der Beckenstellung eine Kraft von 11 Pfd.

Einfacher verhält sich die Sache für Adduction. Hängen wir ein Gewicht an die kranke, verkürzte (adducirte) Extremität, so zieht dasselbe schon für sich das hochstehende Becken gleichzeitig mit der distrahirenden Wirkung herunter. Die Contraextension bei B. auf der gesunden Seite wirkt hier im gleichen Sinne. Beide Kräfte zusammen wirken auf Vergrösserung des Winkels CAB.

Fig. 41.

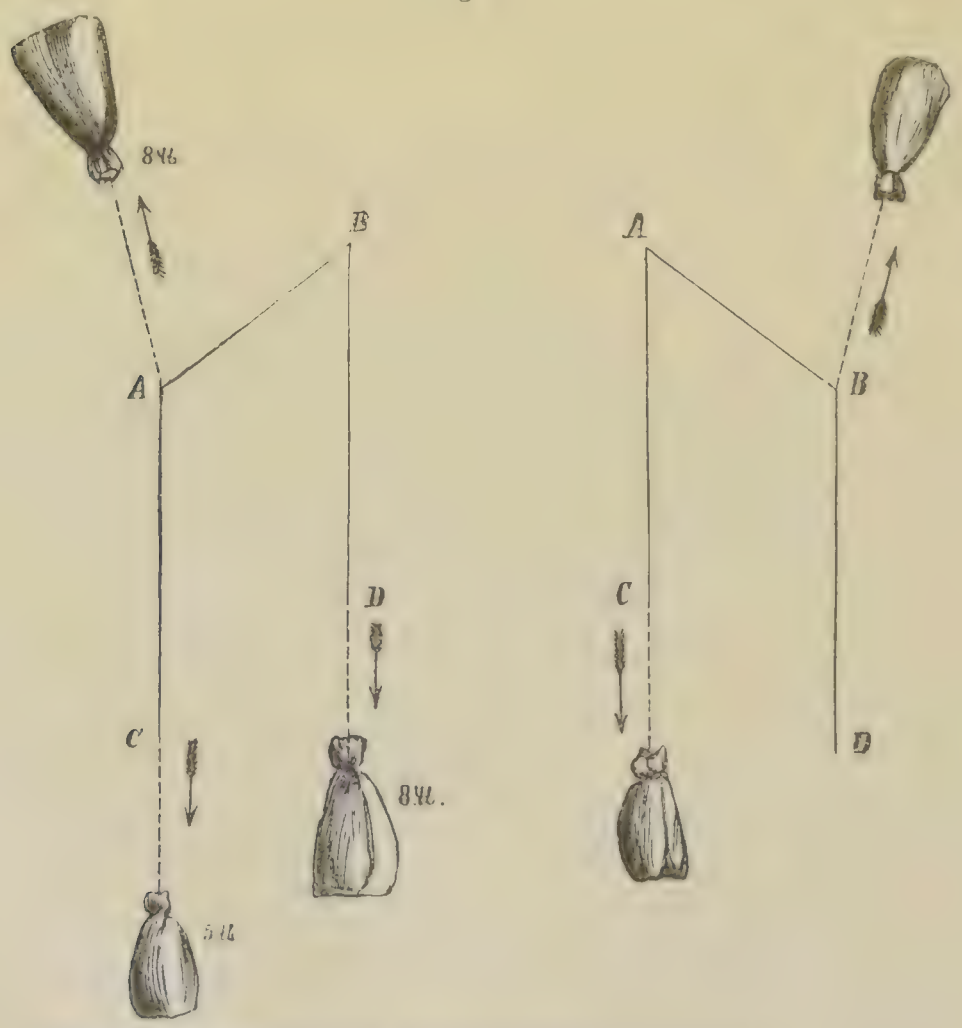

Behandlung der Abductions- und Adductionscontractur nach Volkmann-Schede.

Man thut gut, in der beschriebenen Art eine Uebercorrection stattfinden zu lassen, zumal falls man beabsichtigt, nach dem Stattfinden der Correctur die Stellung im Gypsverband zu fixiren.

Fig. 42.

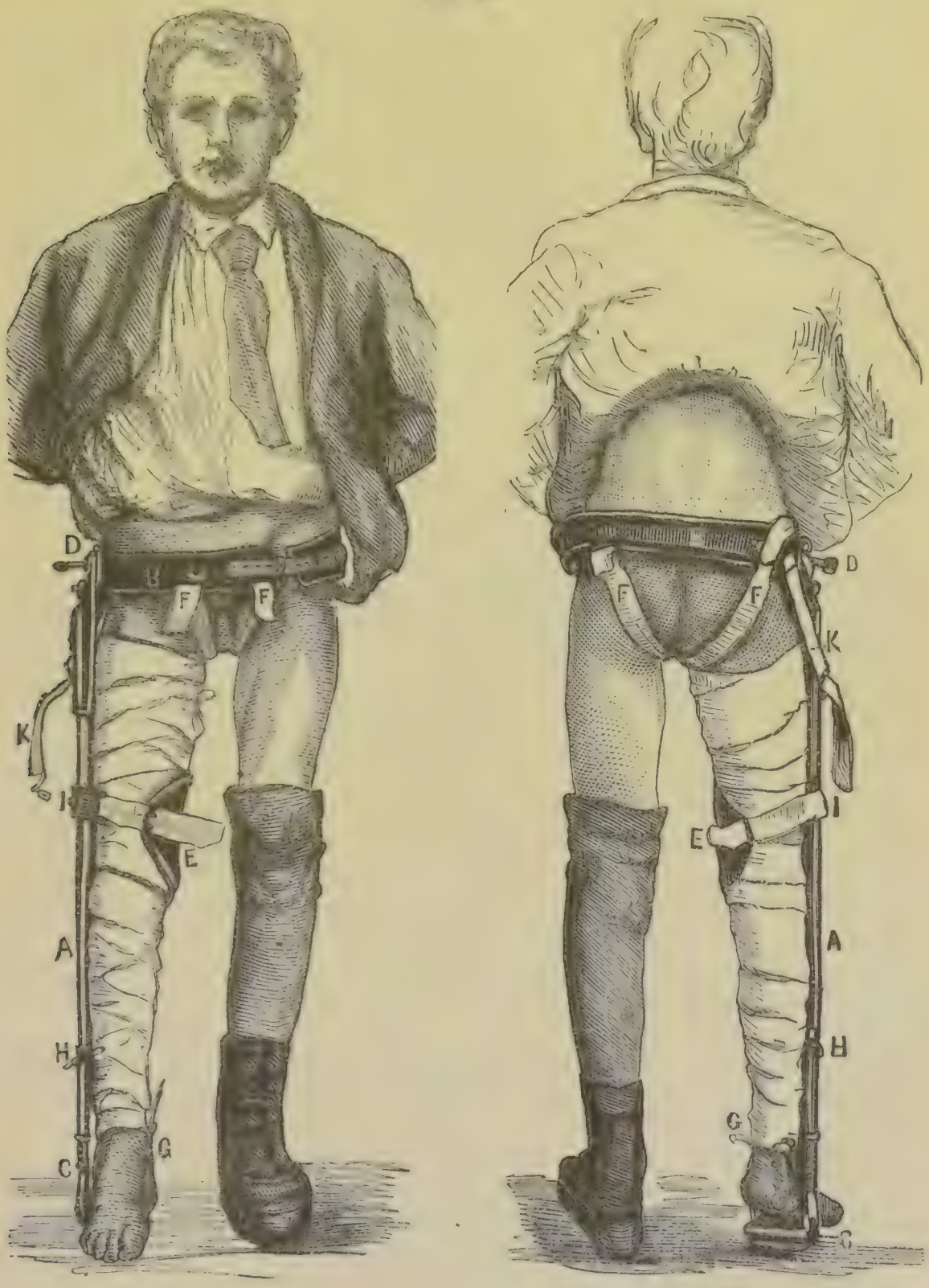

Die Amerikaner sind noch einen Schritt weiter gegangen und haben extendirende Apparate construirt, welche beim Herumgehen des Kranken getragen werden sollen. Unter diesen zuerst von Davis, dann von Sayre und zuletzt von Taylor

construirten Apparaten erscheint der des letztgenannten Chirurgen, welcher auch bei uns vielfach im Gebrauch ist, der zweckmässigste. Er ist construirt nach dem Princip der Sitzstelze für hohe Amputation, d. h. der Patient wird auf zwei Gurte gesetzt, welche von einem festen Beckengürtel aus über die Sitzknorren verlaufen. Der Beckengürtel selbst stützt sich mittelst einer starken, an der Aussenseite der Extremität herablaufenden und unter dem Fuss sich rechtwinklig zur Sohle herumkrümmenden Schiene, die länger ist als die Extremität auf den Boden. Diese Schiene selbst ist zur Verlängerung eingerichtet. Das Bein wird mit einem Heftpflasterextensionsverband versehen, an dessen unterem Ende Schnallen befestigt sind. In diese Schnallen werden zwei Riemen des Fussendes eingefügt, sodann die Verlängerung der Schiene vorgenommen, bis Extensionswirkung eintritt, während der Fuss selbstverständlich oberhalb des Fussendes der Schiene pendelt. Der gesunde Fuss muss durch entsprechende Absatz- und Sohlenerhöhung verlängert werden. Wir müssen auf genauere Beschreibung des Apparates verzichten und fügen die bei folgenden Abbildungen (s. Fig. 42.), aus welchen seine Anlegung leicht ersichtlich ist, hinzu.*)

Taylor corrigirt übrigens extreme Abductions- oder Adductionsstellungen zunächst im Liegen des Patienten. Der Apparat wird in der bestehenden Flexionsstellung angelegt, so dass die Wirbelsäule aufliegt, während die in der Schiene extendirte Extremität auf ein Planum inclinatum gebracht wird. Dann wird die Adduction durch eine oben an der Schiene bei D. befindliche Abductionsschraube beseitigt und erst dann das Planum allmälig niedergelassen, um die Flexion zu heben.

Ich bezweifle nicht, dass mit dem Apparat in den Händen des Erfinders und unter der Voraussetzung fortgesetzter ärztlicher Controle Gutes erreicht werden kann. Dahingegen habe ich überall den Eindruck gewonnen, dass, falls man unbeaufsichtigten Patienten die Schiene zu früh in die Hände giebt, alsbald die Sicherheit, dass die Extremität wirklich nicht zum Gehen benutzt und extendirt wird, aufhört. Daneben drücken die Sitzgurte leicht. Wir rathen daher nur dann zum Gebrauch desselben, wenn die Coxitis so gut wie abgelaufen ist und empfehlen Taylor's Apparat zur Nachbehandlung.

Sobald die Coxitis als abgelaufen angesehen werden muss, lässt man den Kranken vielleicht nur des Nachts noch mit Extensionsgewicht liegen. Tags lässt man ihn auf Taylor'scher Schiene herumgehen. Wolf hat zum Ersatz der theueren Schiene eine solche construirt, bei welcher die verschiebbare Seitenschiene durch einen festen, in einer Hülse verschiebbaren Stab hergestellt wird. Sie empfiehlt sich sehr für die Armenpraxis. Die Kinder sind mit solchen Schienen in der Lage, aus dem Zimmer hinauszukommen und freie Luft zu geniessen. Aber auch, falls man Gewichtsextension im Bett anwendet, soll man dafür sorgen, dass die Kranken, wenn es die Witterung nur einigermassen zulässt, in ihren Betten, in kleinen Wagen u. s. w. in das Freie gebracht werden.

§. 51. Wir kommen zu der Frage über die operative Behandlung der Coxitis, und zwar zunächst zu der, wie man sich zu verhalten hat gegenüber den Abscessen in der Umgebung des Gelenks.

Wir sahen, dass dieselben von sehr verschiedener Bedeutung waren. Ein Theil von ihnen — nach unserer Annahme eine verschwindend kleine Minorität — war paraarticulär und hatte also keinen Zusammenhang mit dem Gelenk. Nehmen wir aber auch wirklich an, dass ihre Anzahl etwas grösser wäre, so ist dies doch practisch bedeutungslos,

*) Genaue Beschreibung findet sich in der kleinen Schrift: Ueber die mechanische Behandlung der Erkrankung des Hüftgelenkes etc. von Charles F. Taylor (Hirschwald 1873).

insofern wir dem Abscess nicht ansehen können, ob er mit dem Gelenk communicirt oder nicht. Von grösserer Bedeutung ist die Ausdehnung der Abscesse und ihre Lage.

Man hat früher sehr entschieden davor gewarnt, einen grossen kalten Abscess der Hüfte zu öffnen. Wir glauben, dass die Onkotomie bei den Abscessen des Hüftgelenks noch mehr geboten ist, als wir dies für die Congestionsabscesse der Wirbelsäule unter bestimmten Einschränkungen geboten hielten. Doch kann es bei kleinen, sich allmälig der Haut nähernden Eiterherden, welche kein Fieber machen, einmal geboten sein den Versuch zu machen, ob sie wieder zur Resorption kommen oder ob man ihre Perforation der Natur überlässt. Hat der Abscess dagegen grosse Neigung zum Wandern, so soll er geöffnet werden. In gleicher Weise ist zu verfahren bei rasch sich entwickelnden, grossen kalten Abscessen. Ich rathe dazu, trotzdem ich nicht der Ansicht bin, dass die Eröffnung eines grossen Hüftgelenksabscesses auch unter allen antiseptischen Cautelen ein so unschuldiger Eingriff ist, wie dies von anderer Seite aufgefasst wird. Man muss, um den aseptischen Verlauf nach solchem Eingriff zu garantiren, die Methode vollkommen beherrschen. Nur dann, wenn die Ausflussöffnungen sofort günstig angelegt werden können, d. h. so, dass wenigstens eine grössere Oeffnung auf dem Boden des Eiterherdes und also auf der Hinterseite der Extremität liegt, ist der Verlauf mit grosser Wahrscheinlichkeit ein günstiger. Die Methode ist dieselbe, wie wir sie für die Eröffnung der Congestionsabscesse (Bd. II. §. 63 pag. 708) beschrieben haben. Selbstverständlich ist ein solcher Abscess umsomehr zu eröffnen, je acuter der Verlauf, je höher das Fieber ist.

Ich verweise hier nochmals auf das, was ich bereits über dies Symptom bei einer Anzahl von tuberculösen Coxitiden gesagt habe. Bei ihnen braucht das meist ausgezeichnet remittirende Fieber nicht von dem Gelenkabscess abhängig zu sein, es ist bedingt durch die tuberculöse Lungenphthise, durch die käsigen Processe in der Niere u. s. w. Hier erwäge man wohl, welche Vortheile der wohl immer dem Tod verfallene Patient von der Eröffnung haben kann. Ist derselbe bereits sehr herunter, so kann ihm die Abscesseröffnung, die Schwierigkeit, bei sehr geschwächten Kranken mit Decubitus, Durchfällen u. s. w. den Listerverband in aller Accuratesse durchzuführen, eine schwere Sepsis im Gelenk und den Tod bringen.

Bei weitem die meisten Hüftgelenksabscesse indiciren aber freilich sofort die Resection. Doch haben wir schon in den vorhergehenden Zeilen eine Ausnahme statuirt, wir meinen einen Theil der Abscesse, welche an kranken Hüftgelenken, älterer mit allgemeiner Tuberculose behafteter Personen auftreten. Bei ihnen ist die Prognose der Resection bis dahin so schlecht gewesen, dass man nicht zu diesem, freilich meist einzig die Krankheit des Gelenks beseitigenden Eingriff rathen möchte. Vielleicht dass durch die Anwendung des Jodoforms in der Folge auch der Verlauf der Operation bei diesen Fällen besser wird.

Abgesehen von diesen schlimmen Fällen giebt es aber solche Abscesse, bei welchen man überhaupt zweifelhaft bleibt, ob sie Gelenkabscesse sind. Es handelt sich um chronische Eiterungen in den Trochanter, in der vorderen Oberschenkelgegend ohne erhebliche oder wenigstens ohne sehr schwere Zeichen von Coxitis. In solchen Fällen spaltet man den Abscess breit, wäscht ihn aus, kratzt die Granulationen fort und sucht den tuberculösen Gang auf. Zuweilen findet man einen Knochenherd am grossen, am kleinen Trochanter, am Schenkelhals, welchen man auskratzt, ausmeisselt und nach Entfernung des Kranken heilt der Abscess bei antiseptischer Behandlung aus. Man thut in solchen Fällen zumal gut, eine dünne Lage von Jodoform auf alle Wandungen der Abscesshöhle zu bringen.

Man wird jetzt darin noch weiter gehn, das Gelenk eröffnen dürfen, falls der Herd so liegt, dass man nicht anders an denselben kommen kann, weil solche Herde, ohne dass die Gelenke erkranken, unter Einwirkung des Jodoforms auszuheilen vermögen.

Durch Resection müssen eröffnet werden alle grossen Abscesse bei nicht zu sehr heruntergekommen, anderweitig nicht tuberculösen Personen. Denn wenn man die Abscesse nur eröffnet, ohne die ostalen Herde zu entfernen, so hat man absolut keine Heilungsgarantie. Ganz besonders müssen aber die Beckenabscesse durch Resection eröffnet werden, sei es, dass man Pfannensequester entfernen, sei es, dass man den einfachen Weichtheilabscess, sowohl vorn als nach dem Gelenk drainiren muss.

§. 52. In welchen Fällen von Coxitis ist die Resection indicirt?

Die Resultate der Hüftgelenkresection bei Gelenkcaries sind vorläufig noch keine sehr bestechenden, die Mortalität ist offenbar eine sehr hohe. Leisrink, welcher wohl am zuverlässigsten das Material statistisch verwerthet hat, berechnet gegenüber früheren günstigeren Zusammenstellungen ein Mortalitätsprocent von 63,6. Es starben von den 105 Todten unter 176 Operirten 24 (22,8 Proc.) an accidentellen Wundkrankheiten, 23 (21,8 Proc.) an Erschöpfung, 12 (11,5 Proc.) an Phthise, 3 (2,8 Proc.) an Durchfällen, 8 (7,5 Proc.) an Amyloiddegeneration, 4 (3,6 Proc.) an progressiver Caries. Wir fügen hier noch die Ergebnisse der englischen Statistik, von welcher wir (§. 47) die Zahlen bei conservirender Behandlung wiedergegeben haben, an. Man legte 320 Fälle von Hüftresection aus verschiedenen Instituten dieser Berechnung zu Grunde. Die Sterblichkeit nach der Resection betrug darnach 40%, die Genesungsziffer 42%, (Tod in 15% nach der Operation, in 13,4% durch Phthise, in 6,6% durch Nephritis, in 4,4% durch anderweitige Krankheiten.

Dem gegenüber muss man freilich darauf hinweisen, dass auch ohne Operation die Mortalität der Fälle von Coxitis, welche überhaupt für die Resection in Frage kommen, derer mit Abscessen und Fisteln, eine schlechte ist. Leider fehlen uns bis jetzt Zahlen, die einen Vergleich nach der Richtung zuliessen. Wir haben oben das wenige, was wir darüber gefunden haben, mitgetheilt, und wollen noch hinzufügen, dass Jacobsen, von welchem wir die Statistik über cariöse und eitrige Coxitiden berichteten, die Leisrink'sche Statistik auf 250 erhöht hat und von diesen 104 oder 41,60 Proc. als geheilt und 146 oder 58,40 Proc. als gestorben aufführt. Das würde also gegenüber den 26,98 Proc., welche bei conservativer Behandlung geheilt wurden, einen Vortheil von fast 14 Procent für die Resection ergeben.

Für die tuberculöse Coxitis scheint uns nach eigenen Erfahrungen die Prognose auch trotz Antisepsis keine sehr günstige zu werden. Wir hoffen, dass sie in der Folge durch Anwendung des Jodoform noch besser werden wird. Bis jetzt wird es wohl keinen Widerspruch erfahren, wenn ich behaupte, dass die Heilungsdauer der meisten, zumal der schlimmen Fälle mit Pfannenerkrankung eine so hingezogene ist, dass bei der häufig ungünstigen Lage der secernirenden Oeffnungen im Lauf derselben leicht etwas Sepsis hinzukommt. Die Kranken erliegen dann wohl der leichten Sepsis, welche man freilich öfter wieder durch desinficirende Auswaschung beseitigen kann, in Verbindung mit der weiter bestehenden Tuberculose, sie sterben an „Entkräftung". Eine ungemein grosse Zahl meiner Patienten ist bald oder später anderweitiger entweder bereits bestehender oder vom Gelenk aus sich entwickelnder Tuberculose erlegen.

Demgegenüber giebt die Resection der nicht tuberculösen Hüftgelenke in jeder Beziehung eine vortreffliche Prognose. Von etwa einem Dutzend Operirter ist mir nur ein bereits Pyaemischer gestorben, die übrigen sind sämmtlich früh, zum Theil schon in der 6. Woche ohne Stützapparat gegangen. Die ganze Frage der functionellen Prognose sollte denn auch von diesen Operirten beantwortet werden. Wir haben von solchen auch nicht ein einziges schlechtes Resultat. Sämmtliche haben mobiles Gelenk, sie gehen zum Theil ohne jede Anstrengung lange Wege und wenn auch einige sich eines Stockes bedienten, so waren dies solche, bei denen die Verhältnisse von vorne herein derart waren, dass man gar nichts anderes erwarten durfte (erhebliche Verkürzung. Langdauernde zu Muskelschwund führende Contractur etc.). Aber auch für die wegen Tuberculose Operirten ist die Prognose

gleich gut, wenn sie nicht vor der Operation zu sehr contracte, verkürzte und muskelschwache Glieder hätten. Wir stehen nicht an die Resultate der Hüftresection in functioneller Beziehung den besten Resultaten der Resectionen überhaupt an die Seite zu stellen. Wir kommen auf diese Frage unten nochmals zurück (§. 57).

Das geht wenigstens aus dem soeben Mitgetheilten hervor: die Resection des Hüftgelenks bei tuberculöser Coxitis darf nicht gemacht werden zu einer Zeit, in welcher noch gegründete Hoffnung für Genesung und für relativ günstige functionelle Ausheilung vorhanden ist. Es müssen entweder locale, auf anderem Wege nicht zu beseitigende Hindernisse der Heilung nachgewiesen sein, oder dem Allgemeinbefinden des Kranken müssen durch die Coxitis solche Gefahren drohen, dass der Tod als wahrscheinliche Folge derselben anzusehen ist.

Leider ist die erstgedachte Indication, so gerechtfertigt sie erscheint, bei Weitem in den seltensten Fällen schon früh zu begründen. Es würde ja unzweifelhaft ein Vortheil sein, wenn man ostale Processe im Schenkelhals und Gelenkkopf, welche derart sind, dass an eine spontane Ausheilung nicht gedacht werden kann, schon früh, während der Kranke noch bei gutem Kräftezustand ist, durch die Resection beseitigte. Wir haben oben hervorgehoben, dass die Diagnose dieser Processe für die meisten Fälle vorläufig noch ein frommer Wunsch bleibt. So fällt diese Indication fast immer mit der zweiten zusammen. Diese zweite stützt sich in erster Linie auf das Eintreten von Eiterung, welche das Leben des Coxitischen bedroht. Wir haben schon ausgeführt, dass wir nicht den Abscess an sich als Indication für Resection betrachten und haben auszuführen gesucht, in welchen Fällen wir der Ansicht sind, dass der Abscesseröffnung sofort die Resection folgen soll (§. 51). Hat man aber nicht sofort nach der Abscesseröffnung die Resection folgen lassen oder bekommt man Kranke mit bereits geöffneten Abscessen in Behandlung und es tritt nun andauerndes Fieber ein, welches den Kranken mehr und mehr herunterbringt, so ist man besonders in dem Falle gezwungen, die Frage der Resection nicht lange zu verschieben, wenn die Eiterung mehr weniger faulig ist und so das Fieber des Kranken erklärt. Volkmann hat ferner darauf hingewiesen, dass es eine Anzahl von Coxitiden giebt, welche bis zu einer gewissen Zeit ohne Eiterung als Caries sicca des Gelenks verlaufen, und bei denen urplötzlich eine mehr weniger septische Eiterung das Granulationsgewebe befällt. Auch in diesen immerhin seltenen Fällen muss resecirt werden. Weniger aussichtsvoll ist die Resection, wenn das Fieber, welches im Verlauf einer chronischen Coxitis eintritt, nicht erklärt werden kann durch die locale Eiterung, durch Retention putriden Eiters. Mir wenigstens ist es in solchen Fällen mehrfach vorgekommen — sie betreffen besonders die chronisch-eitrige Coxitis der Erwachsenen — dass die Resection die Fieberquelle nicht abschnitt, es handelte sich fast immer um die bereits mehrfach erwähnte metastatisch tuberculöse Coxitis. Aber man versäume nicht, falls man zu der Erklärung des Fiebers nicht Genügendes in der Peripherie des Hüftgelenks findet, das Becken zu untersuchen. Gerade die schweren Formen von

Eiterung, die, sobald äussere Fisteln auftreten, fast regelmässig zum Tod führen, sind sehr oft complicirt mit Pfannenerkrankung und Beckenabscess. In solchen Fällen nicht operiren heisst das einzige Mittel verschmähen, um dem Eiter den Weg nach aussen zu zeigen. Der Weg geht durch den Pfannenboden, nach dessen Blosslegung das Loch im Becken in hinreichender Breite erweitert werden muss.

Noch dringender ist die Operation indicirt, wenn gleichzeitig mit Eiterung und Fieber eine Spontanluxation des Kopfes besteht. Hier hindert der Kopf, welcher an abnormer Stelle auf meist cariöser Darmbeinfläche steht, die Heilung, er erhält das Fieber. Die Operation selbst ist, da der Kopf dem Messer sehr viel näher steht, ein viel geringerer Eingriff.

Chronische Fisteln, welche zum Gelenk führen, verlangen verschiedene Behandlung. Am richtigsten ist es wohl, wenn man sich hier zunächst durch stumpfe Erweiterung der Fisteln oder durch den scharfen Löffel die Bahn frei macht und nun die Gelenkgranulationen mit dem scharfen Löffel herausholt, etwaige Sequester des Kopfes, Halses oder Trochanters entfernt. Kommt man auf diesem Wege nicht zum Ziel, so kann doch die Resection auch noch in später Zeit in Frage kommen, und zwar wiederum wesentlich im Hinblick auf das Allgemeinbefinden des Kranken. Das Fieber kann von Neuem auftauchen, dem wiederholten Auslöffeln nicht weichen und auf das Allgemeinbefinden wirken. Freilich muss die Diagnose in solchen Fällen sicher sein. Vor Allem muss durch Untersuchung in Chloroformnarcose nachgewiesen werden, dass das Gelenk nicht ankylotisch ist. Auch giebt es einfach tuberculöse oder mit Weichtheilsenkungen in Beziehung stehende Fisteln, während der Process am Knochen ausgeheilt ist. Aber bei alten, in das cariöse Gelenk führenden Fisteln muss man stets achten auf die Beschaffenheit der grossen Drüsen des Leibes. Eiweissgehalt im Urin, Schwellung von Leber und Milz sind in meinen Augen, falls die Kranken nicht bereits zu sehr heruntergekommen sind, für solche Fälle eine entschiedene Indication zum Reseciren.

Es ist mir ganz unzweifelhaft, dass parenchymatöse Entzündungen der gedachten Organe durch eine unter solchen Umständen vollführte Resection rückgängig werden können. Ja ich habe sogar eine offenbare Amyloiddegeneration nach einer Resection der Hüfte, welche zu rascher Heilung führte, sich verkleinern sehen. Der kleine Patient ist jetzt bereits viele Jahre nach der Operation dem Anschein nach gesund, trotzdem dass Leber und Milz noch geschwollen sind.

Arthritis deformans coxae (Malum coxae senile, Coxalgia senilis, Arthritis sicca coxae, Altersabschleifung im Hüftgelenk).

§. 53. Die Arthritis deformans tritt im Hüftgelenk bald als monoarticulärer Process, bald als Theilerscheinung der über eine Anzahl von Gelenken verbreiteten Krankheit (Polypanarthritis, Hüter) auf. Ueber die Aetiologie der Krankheit ist uns nur soviel bekannt, dass sie im Wesentlichen dem gereifteren Alter angehört und dass sie sich zuweilen im Anschluss an Verletzungen der Gelenke, so öfter auch im Anschluss an eine Intracapsulärfractur des Schenkelhalses entwickelt. Gerade an der Hüfte sind die eigenthümlichen Veränderungen, welche die Krankheit in ihrem Verlauf hervorruft, besonders genau studirt. Bekanntlich tritt in dem Bild der deformirenden Gelenkentzündung die Vermehrung des flüssigen Gelenkinhalts entschieden in den Hintergrund (Arthritis sicca). Wohl aber zeigen sämmt-

liche Theile des Gelenks die Tendenz zu entzündlicher Neoplasie, welche sich allerdings bald combinirt mit regressiver Metamorphose, mit Schwund der Gewebe.

Für das klinische Bild treten hier gewöhnlich die wohl den ganzen Process einleitenden Vorgänge an der Synovialis, die sich in unregelmässig zottiger Wucherung derselben in sehr wechselndem Maasse geltend machen, zurück. Besonders bestimmend für dasselbe sind die eigenthümlich deformirenden Veränderungen, welche sich an den Gelenkenden geltend machen. Sie setzen sich zusammen aus der chondralen ossificirenden Neubildung am Rande der Knorpellippe vom Kopf und dem durch Knorpelzerfaserung und Schwund, sowie durch entzündliche Atrophie eingeleiteten Schwund der Oberfläche des Gelenkkopfs, welcher in sehr bestimmter Weise durch die Gelenkbewegungen beeinflusst wird (Abschleifung, Eburnirung der Oberfläche, Ganglinien etc.). Mit diesen die Form des Gelenkkopfs in eigenthümlicher Weise umgestaltenden Processen gehen fast stets parallel die gleichen Veränderungen an der Pfanne, verknöchernde Knorpelwucherungen am Rand, Atrophie und Abschleifung im Grunde.

Was die der Pfannenform meist parallel sich entwickelnde Gestalt des Kopfes anbelangt, so pflegt wohl in den meisten Fällen der kugelige Kopf zunächst mehr und mehr die Gestalt eines cylindrischen Gelenkkörpers mit frontal stehender Achse anzunehmen. Aber bald geht durch fortdauernden Schwund des Kopfes und fortdauernde unregelmässig knollige Neubildung am Rand, diese cylindrische Form verloren. Mehr und mehr nimmt das Gebilde, welches jetzt die Stelle des Kopfes vertritt, die Form eines Pilzes, eines Hutes an, der nun häufig dem Schenkelknochen fast direct aufzusitzen scheint. Gleichzeitig hat sich die Pfanne entsprechend verbreitert, ist wohl auch nach hinten gewandert, die verknöchernden Knorpelwucherungen an ihrem Rand verschränken sich mit denen des Kopfes. Oberfläche des Kopfes und der Pfanne sind jetzt des Knorpels verlustig, zeigen glatte Knochenschlifflächen, hier und da mit Gangspuren der Prominenzen eines Gelenktheiles.

Fig. 43.

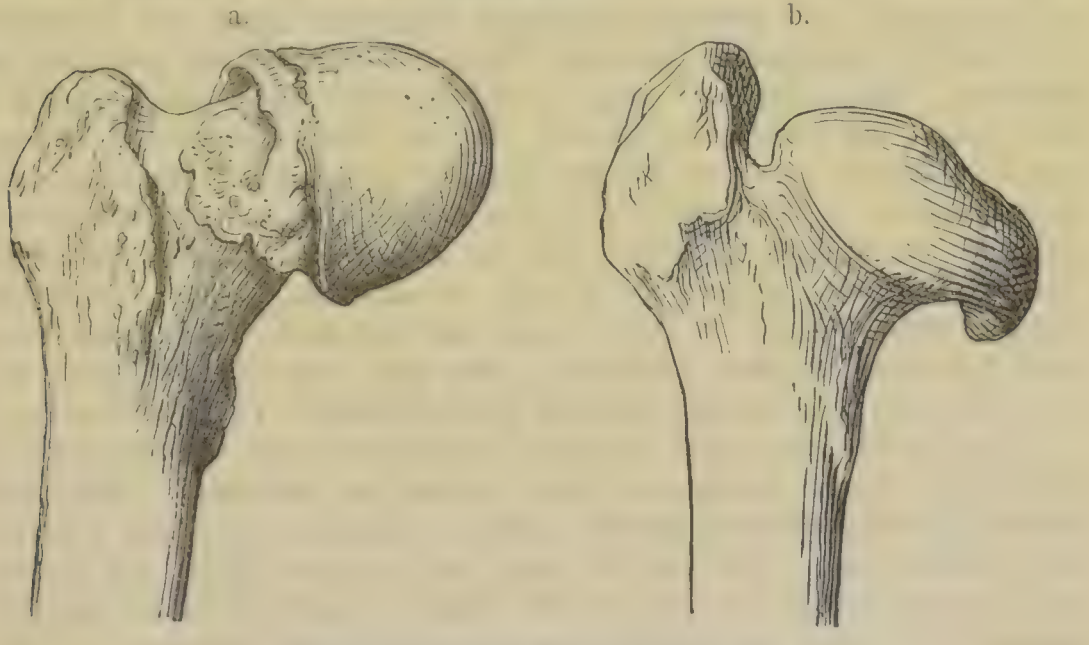

Typische Bilder für Coxitis deformans.
a. Frühere Form (Cylinder). b. Spätere Form (Pilz).

Die an Arthritis deformans der Hüfte leidenden Kranken klagen meist im Beginn der Erkrankung über Schmerz und Bewegungshemmung, welche besonders in der Frühe, nachdem sie sich vom Lager erhoben, auftritt. Nach und nach stellt sich Beschränkung der extremen Bewegungen ein und sehr häufig ist am frühesten besonders gehemmt die Adduction und die Abduction, ein Symptom, welches mit der oben-

gedachten Veränderung des Kopfes in seiner Form in Beziehung steht (Umwandlung der Kugel in eine Rolle). Bald treten auch Schmerzen bei Bewegung und eigenthümlich knarrende, knackende Geräusche ein. Nach und nach nimmt die Erschwerung jeglicher Bewegung, so auch die der Flexion zu, und jetzt weist man fast immer, wenn die Krankheit nicht sehr fettreiche Individuen betrifft, auch die Formveränderung, welche durch die Wucherung am Knorpelrand hervorgerufen wird, als harte Schwellung in der Gegend des Schenkelhalses, ebenso wie die Längenveränderung der Extremität in Folge der veränderten Gestalt und des Schwundes der Gelenkenden nach. Schwindet nämlich der Schenkelkopf und wandert somit der neugebildete deforme Kopf mehr und mehr am Schenkelhals zurück nach dem Trochanter minor, so wird dadurch selbstverständlich eine Verkürzung der Extremität herbeigeführt. Das Gleiche, ein Ueberragen des Trochanter über die Sitzdarmbeinlinie, kann aber herbeigeführt werden durch die Ausweitung der Pfanne nach aussen hinten. Bei diesen Verkürzungen, welche bis zu 2 und 3 Ctm. betragen können, steht der Fuss meist in leichter Rotation nach aussen. Schliesslich kann es zu vollständiger Feststellung des Gelenks durch die verschränkten Randwucherungen kommen, besonders bei Menschen, welche zur Bettlage gezwungen waren, und damit erreicht der Process meist auch sein Ende.

Die Behandlung der Krankheit, welche sich oft über Jahrzehnte hinauszieht, ohne sehr schwere Schädigung zu veranlassen, kann nur in der ersten Zeit zuweilen wirksam eingreifen durch die Verordnung von Bädern (indifferente Thermen, Sool-, Schwefelbäder, zuweilen auch Seebäder, kühle Douche etc.). Gerühmt wird auch die Wirkung des Kal. jodat. als innerliches Mittel. Die an Coxit. deformans leidenden Kranken dürfen vor allen Dingen die Bewegung des Hüftgelenks nicht ganz aufgeben, wenn sie nicht eine baldige vermehrte Steifheit des Gelenks herbeiführen wollen. Ist die Schmerzhaftigkeit des Gelenks beim Gehen sehr gross, so gelingt es zuweilen, einen schmerzlosen Gang zu erzielen, und in einem Falle sah ich auch den ganzen Process zum Stillstand kommen dadurch, dass man das Gelenk durch einen, etwa dem Taylor'schen Apparat nachgebildeten Tutor entlastete.

Nur selten hat man Aussicht, bei erheblichen Contracturen oder Ankylosen durch Brisement forcé etwas zu erreichen. Die mechanischen Verhältnisse sind gerade durch die Randwucherungen hier meist sehr ungünstige. Eher möchte man in manchen Fällen an Resection der Gelenke denken, welche in der That in einzelnen Fällen mit Glück gemacht ist, wenn nicht meist das hohe Alter der Verletzten auch den Operationslustigen davon abhielte.

Die nach entzündlichen Processen zurückbleibenden Bewegungshemmungen, sowie die Fixation des Hüftgelenkes in fehlerhafter Stellung (Contractur, Ankylose) und deren Behandlung.

§. 54. Die Ausheilung der verschiedenen Formen von Coxitis kann unter günstigen Verhältnissen mit vollständiger Erhaltung der Function erfolgen. Aber auch in den Fällen, in welchen die Gelenk-

bewegungen in gewisser Richtung beschränkt bleiben, ist das Glied recht brauchbar, falls nur die zum aufrechten Gange nothwendige Streckstellung im Bereich der erhaltenen Bewegungsexcursion liegt. In diesem Fall bedingt wohl eine erhebliche Beschränkung der Beweglichkeit mancherlei Unannehmlichkeiten, zumal in Beziehung auf den Wechsel der Stellung, vom Sitzen zum Stehen, u. s. w., aber im Wesentlichen bleibt das Glied doch brauchbar. Ja sogar eine vollkommene Ankylose in Streckstellung kann noch sehr gute Brauchbarkeit des Gliedes möglich machen.

Die Hindernisse der Bewegung, welche nach der Ausheilung einer Coxitis bleiben, sind von sehr verschiedener Art. Eine erhebliche Contractur, eine Beschränkung der Beweglichkeit kann schon herbeigeführt werden durch die Schrumpfung der auf der Seite des Contracturwinkels gelegenen Weichtheile. Froriep hat bereits nachgewiesen, dass bestimmte Theile der Fascia lata und zwar besonders Stränge derselben, welche vom vorderen Theil der Crista nach der äusseren oberen Seite des Schenkels verlaufen, sich isolirt entzündlich verkürzen und die Bewegung in bestimmter Richtung aufheben können.

Aber nicht nur oberflächliche Aponeurosenstränge, sondern auch tiefer gelegene Bindegewebsschichten, wie z. B. das Bindegewebe, welches unterhalb des Rectus vom Becken zum Schenkel verläuft, können Contractur bedingen. Narbige Retraction im Ligament. ileofemorale vermag in einer weiteren Anzahl von Fällen das Gleiche herbeizuführen. Gewiss aber erscheint es ungerechtfertigt, nach dem Gesagten anzunehmen, dass die Muskeln oder bestimmte Gebiete der intermusculären Fascien nicht im Stande wären, Hindernisse ähnlicher Art zu bereiten.

Kaum kann wohl hier im Ernst von einer activen Contractur der Muskeln die Rede sein, es handelt sich um die gleichen entzündlichen Schrumpfungsprocesse des intermusculären Bindegewebes, ja zum Theil um bindegewebige Degeneration, welche der unthätige Muskel erleidet. Besonders die verkürzten Adductoren sind verhältnissmässig häufig zum Zweck der Streckung durchschnitten worden.

Hindernisse der gedachten Art werden jedoch nur ausnahmsweise vollständige Feststellung des Gliedes in der gegebenen Lage herbeiführen, sie bewirken keine Ankylose, sondern nur eine allerdings der Ankylose öfter sehr nahe stehende Contractur. Sie wirken zuweilen noch entschiedener dadurch, dass zugleich die Stellung des Kopfes zur Pfanne sich verändert hat, wie es z. B. bei der Luxatio iliaca durch die Spannung des narbig verkürzten Ligam. ileofemorale der Fall zu sein pflegt.

Nun giebt es aber eine Anzahl von Heilungsvorgängen der Coxitis, welche jede Möglichkeit der Bewegung aufheben. In erster Linie steht hier die knöcherne Ankylose, welche sowohl nach Verlust des Knorpels nach Schwund der oberflächlichen Knochenschichten durch Verwachsung der gegenüberstehenden Knochentheile, aber auch als Endausgang der knorpeligen Synostose einzutreten vermag. Im klinischen Bild stehen auf einer Stufe mit diesen starren Verbindungen die Fälle, bei welchen eine sehr innige kurze Bindegewebsverbindung die Theile zusammenhält. Sie wird oft dadurch verstärkt, dass besonders am Rand des Gelenks ungleiche, sich verschränkende und verhakende Knochenfortsätze in einander greifen. Aus diesen Angaben geht hervor, dass die Uebergänge von der wirklichen Ankylose zu der spuria, der Contractur nur sehr allmälige sein müssen, und dass es zuweilen nicht möglich sein wird, selbst bei narcotisirten Kranken eine ganz absolut sichere Diagnose zu stellen. Ist es doch oft am Präparat schwer, sofort den wirklichen Thatbestand festzustellen.

Wir haben schon oben angeführt, dass wir die Bewegungshemmung im Allgemeinen besonders dann als eine schwere Schädigung für den davon Betroffenen auffassen, wenn das Glied in einem solchen Contracturwinkel steht, dass die Locomotion dadurch erheblich gestört wird. Dabei wollen wir durchaus nicht verkennen, dass für manche Menschen, welche gezwungen sind im Sitzen zu arbeiten, die ge-

streckte Stellung der Hüftgelenke sehr erheblich störend sein kann. Aber ein Eingriff wäre in solchem Fall doch nur unter der bestimmten Voraussetzung gestattet, dass man im Stande wäre, durch denselben ein bewegliches Gelenk zu schaffen. Dem gegenüber verlangen alle die Contracturen höheren Grades, welche in stärkerer Flexions- oder Ab- resp. Adductionsstellung, oder auch in einer Combination der letzteren mit ersterer stattfinden, auf das allerentschiedenste die Hülfe des Chirurgen. Wir wissen, dass bestimmte Grade derselben durch compensative Krümmungen der Wirbelsäule ausgeglichen werden können, allein die Compensation hat doch für die höheren Grade ihre Grenzen und selbst wenn sie noch möglich ist, beeinträchtigt die falsche Stellung in hohem Grad die Dauer der Leistungsfähigkeit, ganz abgesehen von dem Schönheitsfehler, welcher durch das stark hervorstehende Hintertheil bei extremer Flexion, durch die seitliche Schiefheit der Wirbelsäule bei Ab- und Adduction erzeugt wird, ganz abgesehen von der Beschränkung der Function der Genitalien, wie sie bei weiblichen Individuen durch extreme Adductionsstellung geschaffen wird.

§. 55. Die Mittel, welche uns zu Gebote stehen, um Contracturen und Ankylosen in der Hüfte zu beseitigen, sind theils unblutige, theils bestehen sie in operativen Eingriffen, welche zum Zweck haben, den Oberschenkel in der Nähe des Gelenks zu trennen und darnach dem Glied die gewünschte Stellung zu geben.

Für Contracturen des Gelenks sollte man wohl immer zunächst die orthopädische Wirkung der Gewichtsextension genau in der von Volkmann angegebenen, oben beschriebenen Art versuchen. Man erreicht in der That mit ihr oft viel mehr als man glaubt und bei weitem in der Mehrzahl der Fälle hat man wenigstens den Vortheil, mit der Methode keinen Schaden anzurichten. Sieht man, dass in den ersten 8 Tagen nichts damit erreicht wird, so kann man immer noch zu einer der anderen Methoden übergehen. Findet man bei eingeleiteter Chloroformnarcose, dass sich keinerlei Beweglichkeit mehr in dem Gelenk nachweisen lässt, so ist dagegen von der Gewichtsextension nichts zu erwarten. Man thut dann wohl besser, sofort zum Brisement überzugehen, wenn nicht ganz bestimmte Contraindicationen vorliegen.

Ausgedehnte gewaltsame Versuche dürfen z. B. nicht vorgenommen werden bei noch vorhandenen Fisteln. Auch breite und tiefe Narbenbildungen stören zuweilen in sehr unangenehmer Weise die gewaltsame Geradrichtung. Die Narbe kann einreissen, es kann zu erheblichen Blutergüssen und wohl auch zu Verjauchung dieser Ergüsse kommen. Eine ganze Anzahl von Patienten sind den gedachten Folgen der gewaltsamen Streckung im früheren erlegen.

Aber auch selbst wenn Contraindicationen der gedachten oder ähnlicher Art nicht vorliegen, hat das Brisement am Hüftgelenk weit früher seine Grenzen, als dies z. B. am Kniegelenk der Fall ist. Es bedarf nur des Hinweises auf die ganz verschiedenen mechanischen Verhältnisse: beim Knie zwei lange Hebelarme, welche sich beide wohl fixiren und handhaben lassen, beim Hüftgelenk das schwer zu fixirende Becken als der eine Hebelarm. Dazu die Unmöglichkeit, die Kraft gerade auf den gewünschten Punkt zu concentriren, durch die Abweichung in der Richtung des Schenkelhalses von der des Femur und zu dem allem nun

die schweren Hindernisse, welche spannende, retrahirende Kapseltheile (Lig. ileofemoral.), verwachsene Gelenkenden u. s. w. zu bieten vermögen. Die Schwierigkeit, das Becken zu fixiren, hat man freilich durch bestimmte Apparate (v. Langenbeck u. A.) zu beseitigen gesucht, allein es ist wohl geeigneter, in der Fixirung desselben durch geschickte Assistentenhände ein Kraftmaass zu behalten, als die Kraft in unberechenbarer Weise zu steigern. Wir würden es nun freilich nicht für ein Unglück halten, wenn man die Correctur durch Einbrechen des Knochens an bestimmten Stellen, am Schenkelhals oder unter der Trochanterspitze (Volkmann) herbeizuführen vermöchte, aber man hat es so gut wie nie in der Hand, eine solche localisirte Fractur hervorzurufen, und gewiss hat man es noch weniger in der Hand, breite anderweitige Subcutanverletzungen der Weichtheile bei der dazu nöthigen Gewalteinwirkung auszuschliessen.

Was die Methode der gewaltsamen Trennung durch Händekraft anbelangt, so hält es besonders schwer, nach eingeleiteter Narcose die Flexionscontractur zu beseitigen. Das Becken lässt sich eben für die Bewegung, welche einen bestehenden Flexionswinkel im Sinne der Streckung aufheben will, nur schwer durch Aufstemmen der Hände auf beide Spinae anteriores superiores und die Darmbeinkämme fixiren. Oft ist es gut, dann zunächst mit vermehrter Flexion zu beginnen, die Streckung gelingt darnach meist leichter. Gersuny hat darauf aufmerksam gemacht, dass man den gesunden Schenkel zur Fixation des Beckens bei Flexionscontractur benutzen kann. Bei dem horizontal liegenden Kranken bringt man den gesunden Oberschenkel bis zur Berührung mit der Brust. Dabei wird aus leicht begreiflichen Gründen, falls Patient vorher mit flectirtem Becken dalag, die Wirbelsäule jetzt dem Lager aufliegen und die kranke Extremität in ihrer Flexionsstellung sich von demselben erheben. Lässt man bei dem nun folgenden Beugeversuche den gesunden Schenkel in seiner spitzwinkligen Flexion durch einen Gehülfen halten, so ist damit das Becken fixirt und die Flexionsbewegungen können ausgiebig gemacht werden. Abduction, Adduction, Rotation lassen sich dagegen, weil das Becken für diese Bewegungen leicht zu fixiren ist, gut corrigiren und man hat hier eher sich in Acht zu nehmen, dass man zu viel, als dass man zu wenig thut. Hier und da ist es zweckmässig, spannende Fascien und Muskelpartien subcutan zu trennen. Es thut auch öfter gut, wenn man in zwei Zeiten die Streckung vornimmt, das zunächst errungene Resultat durch Gewichtsextension fixirt oder es kommt wohl gar jetzt durch dieselbe bei etwas stärkerer Belastung zu voller Correctur. Ist aber bei schwerer Contracturstellung durch das Brisement ein gutes Resultat erzielt worden, so hat man meist noch lange mit dem Erhalten desselben zu kämpfen, sei es, dass man übercorrigirt und Gypsverband anlegt, sei es, dass man Gewichtsextension, besonders Nachts noch längere Zeit fortsetzt.

Vor allem aber muss man zur richtigen Zeit von weiteren forcirten Versuchen bei Ankylosen abstehen, und wenn man überhaupt noch etwas erreichen will, zu operativer Behandlung übergehen. Das Ziel, welches man in solchen Fällen erreichen kann, ist ein zweifaches: ein gerades, aber in gewissen Grenzen mobiles Gelenk, also eine Pseudarthrose, oder Feststellung der Extremität und Heilung der Knochenenden durch Callus in Streckstellung. Nach den bis jetzt gemachten Erfahrungen erscheint es wegen der Unsicherheit des Erfolges oft besser, auf die Herstellung der mobilen Extremität zu verzichten.

Den ersten Versuch, eine knöcherne Ankylose durch Operation zu beseitigen, hat Rhea Barton gemacht bei einer Adductionsankylose. Er führte einen Kreuzschnitt (6 Zoll Längsschnitt, 4 Zoll Querschnitt) auf dem prominirendsten Theil des Trochanter, löste die Muskeln von demselben ab und liess den Sägschnitt, welcher den Knochen trennte, von der Mitte des Trochanter major quer nach der

Innenseite des Schenkelhalses, etwas über seiner Vereinigung mit dem Femur verlaufen. Dann wurde die Extremität gestreckt und der gesunden paralell gestellt. Rhea Barton schnitt also zunächst keinen Keil aus dem Knochen. Der erste, welcher die Keiloperation an dieser Stelle gemacht hat, scheint Rodgers (1830) gewesen zu sein. Ihm folgten Kearney, Maisonneuve u. A. Sayre richtete diese Excision unter dem grossen Trochanter sofort in der Art ein — er gab ihr die Form eines Halbmondes — dass eine bewegliche Verbindung angestrebt werden sollte. Adams hatte inzwischen den Versuch gemacht, nach kleinem Schnitt gleichsam subcutan den Schenkelhals zu trennen. Von Anderen wurde auch mit breitem Schnitt am Trochanter major ein Keil aus der Gegend des Schenkelhalses und wohl auch noch der Kopf resecirt (v. Nussbaum, v. Langenbeck etc.).

Diese Operationen alle, welche zum grösseren Theil mit der Säge (Stichsäge) vorgenommen wurden, hatten eine ziemlich hohe Mortalität (circa 50 pCt.). Erst in der letzten Zeit hat Volkmann eine Anzahl günstiger Erfolge durch Keilexcision aus dem Trochanter major (Osteotomia subtrochanterica) erreicht. Seine Operationen wurden bei der häufigsten und die Function stark schädigenden Adductions- und Flexionsankylose vorgenommen. Bei der Wahl der Stelle verdient wohl die Regio subtrochanterica vor allem um deswillen den Vorzug, weil sie unterhalb der gewöhnlichen Hindernisse für die Bewegung (Pfanneninsertion der Kapsel und Lig. ileofemorale) den Schenkel mobil macht und somit durch die Operation in allen Fällen das Redressement gelingt. Dazu kommt, dass der Trochanter leichter zugänglich ist, dass es riskant erscheint, den Schenkelhals zu trennen in den Fällen, in welchen das Gelenk noch nicht ganz verödet erscheint. Volkmann bedient sich zu der Operation gleich Billroth des Meissels und macht dieselbe selbstverständlich unter antiseptischen Cautelen.

Der Trochanter wird mittelst eines grossen, auf seiner hinteren und äusseren Seite verlaufenden Längsschnittes blossgelegt, das Periost an den vorderen äusseren und hinteren äusseren zwei Dritttheilen seiner Circumferenz mit dem Raspatorium abgehoben und nun zunächst mittelst eines Hohlmeissels, dann mit einem geraden Meissel ein Knochenkeil von entsprechender Stärke und Stellung je nach der Flexion und Adduction entfernt. Darauf folgt Listerverband mit starker Compression zu beiden Seiten der Wundspalte.

Die Stellung der Extremität wird sodann corrigirt. Oefter ist es zu diesem Endzweck nothwendig, dass man zumal bei starker Adductionscontractur noch spannende Fascien und Muskeltheile innen am Schenkel subcutan durchtrennt. Dann erstrebt man die Heilung der angelegten complicirten Fractur in einer Richtung, dass Recidiv nicht möglich erscheint. Handelt es sich um eine erhebliche Adductionsstellung, so ist die Verkürzung, welche in Folge der Beckenerhebung auf der kranken Seite eingetreten war, jetzt selbstverständlich leicht zu beseitigen. Volkmann erstrebt aber auch noch eine Correctur der etwaigen reellen Verkürzung, wie selbe bei diesen Fällen nicht selten vorhanden ist. Er stellt aus diesem Grunde während der Dauer der Heilung die Extremität in Abduction. Nach der Heilung wird dadurch eine constante Beckensenkung, also eine Verlängerung auf der kranken Seite herbeigeführt.

Die Nachtheile, welche man durch die Osteotomie herbeiführt sind übrigens für viele Menschen recht erhebliche. Sie bestehen darin, dass wenn auch die Operation vollkommen und soweit gelungen ist, dass die Extremität des Kranken für den aufrechten Gang gut fungirt, dadurch der Uebelstand geschaffen wird, dass der Kranke sich mit seinem steif geraden Hüftgelenk sehr schlecht setzen und besonders nur sehr langsam von der aufrechten in die sitzende Stellung kommen kann.

Ganz schlecht würde natürlich ein solcher Mensch daran sein, wenn er zwei grad steife Hüftgelenke hätte. Diese Erwägung hatte mich bereits vor Jahren bewogen, in einem Fall von doppelter Ankylose in Flexionsstellung, auf der einen Seite, auf welcher zugleich Adduction bestand, eine Osteotomie, auf der anderen (Flexion und Abduction) eine modificirte Resection des ankylotischen Gelenks zu machen. Die Beobachtung der Menschen, welchen ich vor Jahren Keilexcision aus dem Trochanter wegen Ankylose gemacht hatte und der Vergleich dieser mit solchen, bei welchen ich aus der gleichen Ursache in der Folge die modificirte Resection ausführte, hat mich dann dahin gebracht, dass ich die Keilosteotomie so gut wie ganz verlassen und an ihre Stelle die Resection des Gelenks gesetzt habe. Die Keilosteotomie bleibt jedoch für mich wohl noch in manchen Fällen von reiner Adduction wie auch bei sehr atrophischer und verkürzter Extremität bei Menschen, welche ich dem schwereren Eingriff und der schwierigeren Nachbehandlung der Resection nicht aussetzen mag, zu Recht bestehen, während ich zumal für Abductions- und Flexionscontractur vollkommen von der Operation zurückgekommen bin. Auch Volkmann schränkt nach einer neueren Mittheilung die Osteotomia subtrochanterica ein und will die Meisselresection des Gelenks an ihre Stelle setzen. Doch geht er nicht so weit darin, indem er die Osteotomie immer noch als die häufiger indicirte Operation bestehen lässt.

Die Ausführung der Resection in solchen Fällen, lässt sich zuweilen recht wohl mit dem Langenbeck'schen Längsschnitt machen. Doch bestehe man nicht zu hartnäckig darauf. Nicht selten erleichtert ein Bogenschnitt, welcher vorn den Schenkelhals bloslegt, oder ein etwas nach hinten gekrümmter Schnitt auf den Gelenkkopf, für den Fall, dass er auf das Darmbein luxirt ist, die Operation sehr. Trochanter und Schenkelhals werden mit dem Elevatorium frei gemacht. Kann man gut an den Schenkelhals kommen und ihn mit dem Elevator rings frei machen, so erleichtert man sich die Operation sehr, wenn man zunächst den Schenkelhals mit der Stichsäge trennt. Geht dies nicht, so trennt man denselben mit breitem Meissel. Oft ist es nothwendig, dass man sofort den Trochanter mit wegschlägt. Man bricht nun, sobald man den grössten Theil des Schenkelhalses mit Stichsäge oder Meissel durchgetrennt hat, den Rest ein, und meisselt den Kopf, oder die Reste des Kopfes aus der Pfanne, wobei es, wie Volkmann bemerkt, zuweilen passirt, dass das Becken durchlöchert wird. Das Loch in der Pfannengegend wird so angelegt, dass man das Ende des Oberschenkels in dasselbe hineinpasst. Man versucht, ob es sich durch entsprechende Bewegungen in den Defect hineindrängen und so die Deformität beseitigen lässt. Geht es nicht, so fühlt man, welche Theile noch gegeneinander stemmen und nimmt sie weg. Besonders spannende Weichtheilpartien schneidet man subcutan ein. Man hört nicht eher auf, bis sich die Deformität fast ganz beseitigen lässt. Darauf wird antiseptischer Verband und Gewichtsextension angelegt. Auf letztere kommt es, wie Volkmann mit Recht hervorhebt, in Beziehung auf das Schlussresultat, sehr an. Man muss zuweilen sehr erhebliche (20 Pfd.) Gewichte anhängen, aber man erreicht damit auch schliesslich Heilung, mit mässig beweglichem Gelenk. Die Extension muss lange Zeit fortgesetzt werden.

C. Operationen am Hüftgelenk.

1. Resectio coxae.

§. 56. Wir haben bei den Schussverletzungen wie bei den entzündlichen Processen des Hüftgelenks, in soweit es möglich war, die Indicationen für die Resection aufgestellt. Dort haben wir auch zu

begründen gesucht, dass die Mortalitätsstatistik wie die functionellen Erfolge der Resection zwar keine brillanten, aber doch solche sind, dass die Operation volle Berechtigung hat. Wir geben hier zunächst nur die Beschreibung der Technik der Operation und der Nachbehandlung, kommen aber am Schluss noch einmal kurz auf die Frage der Function des resecirten Gliedes zurück.

Nachdem man im vorigen Jahrhundert ziemlich oft die Beobachtung gemacht hatte, dass Kranke, welchen das necrotische Hüftgelenk extrahirt worden war, mit guter Brauchbarkeit des fraglichen Gelenks genasen, wurde bereits im Jahre 1769 von Charles White in Manchester auf Grund von Leichenversuchen die Resectio coxae vorgeschlagen. Trotzdem dass mehrfach auf experimentellem Weg auch für das Thier die Brauchbarkeit der Operation nachgewiesen war, dauerte es doch sehr lange, bis dieselbe in die Praxis Eingang fand. Der erste, welcher sie am Lebenden ausführte, scheint Anton White gewesen zu sein. (1818). Auch nach ihm hat es lange gedauert, bis sich Nachahmer in grösserer Zahl unter den Chirurgen gefunden haben. Erst in den letzten Jahrzehnten ist sie in zahlreichen Fällen, zumal von amerikanischen, englischen und deutschen Chirurgen geübt worden.

Man hat sich den Zugang zu dem Gelenk von verschiedenen Seiten gebahnt. Während Ch. White einen Längsschnitt aussen am Trochanter vorgeschlagen hatte, führte A. White einen bogenförmig den Trochanter umkreisenden, das Gelenk von oben hinten eröffnenden Schnitt aus. Es ist der Schnitt, welchen später auch Velpeau empfahl, bis vor kurzem wohl der in Deutschland am meisten geübte. Percy und Jäger führten einen Lappenschnitt aus. Von einem drei Zoll langen, vor dem Trochanter liegenden Längsschnitt aus verlaufen zwei Querschnitte nach hinten. Der so entstehende Lappen wird vom Trochanter abpräparirt und nun das Gelenk von vorn eröffnet. Auch Roser eröffnet und resecirt das Gelenk für bestimmte Fälle durch einen vorderen queren Schnitt (siehe unten).

Bei weitem für die grosse Mehrzahl aller bei Coxitis vorzunehmenden Operationen empfiehlt sich ein auf die Mitte des Trochanters geführter, denselben nach oben überragender Längsschnitt. Dieser in der letzten Zeit von v. Langenbeck angegebene Schnitt hat zunächst den Vortheil, dass er für die grössere Mehrzahl der Resectionsfälle, welche in Adduction stehen, und zwar zumal für die Fälle von Luxation, ganz ausserordentlich günstig liegt, er hat weiter den Vortheil, dass er in seiner Verlängerung zugleich die günstigsten Chancen für die Resection des Trochanters mit Schonung der Weichtheile auf selbem bietet. Dazu kommt, dass er eine verhältnissmässig geringe Verletzung ist, dem Eiter guten Ausfluss gestattet und dass er auch dem Anfänger leicht gelingt.

Wir möchten daher den fraglichen Längsschnitt als das Normalverfahren empfehlen. Zur Ausführung desselben wird der Kranke bei mässiger Hüftbeugung in Seitenlage gebracht. Die Richtung des Schnittes wird bezeichnet durch eine Linie, deren Verlängerung vom Trochanter aus die Spina posterior superior des Darmbeins treffen würde. Er wird in einer je nach der Ausdehnung der Resection und der Stärke der zu entfernenden Knochentheile von 6 bis zu 10 Ctm. wechselnden Länge auf der Mitte des Trochanters so geführt, als wollte man denselben der Länge nach in zwei gleiche Hälften theilen. Der grössere Theil des Schnittes liegt über der Trochanterspitze. Der auf dem Trochanter liegende Theil ist sofort bis auf den Knochen vorgedrungen und der obere Theil trennt die Glutaeen in der Tiefe in der Längsachse des Schenkelhalses und legt so die Kapsel und den oberen äusseren Theil

des Pfannenrandes bloss. Sofort wird, indem das Messer in demselben Längsschnitt bleibt, auch die Kapsel von ihrer Insertion am Schenkelhals bis zu der am Pfannenrand längsgespalten. Dann kerbt man zu beiden Seiten dieses Längsschnittes die Pfanneninsertion der Kapsel sammt dem Limbus cartilagineus ein. Jetzt wird der Zeigefinger um die Trochanterspitze herum in die Tiefe der Glutaeenwunde geschoben und man hakt mit demselben die sich am Trochanter inserirenden Muskeln an. Zunächst geschieht dies nach vorn bei mässiger Aussenrotation des Schenkels. Man schiebt dann zwischen Finger und Trochanter ein Messer in die Tiefe und schneidet die durch die Rotationsbewegungen gespannten Muskeln von dem vorderen Rand des Trochanter, an welchem man sich mit dem Messer hält, ab. Dann geschieht dasselbe bei Innenrotation mit den sich am hinteren oberen Rand inserirenden Weichtheilen.

An der Leiche muss man jetzt noch das runde Band durchschneiden. Bei mässiger Innenrotation und Flexion wird ein starkes schmales Messer am hinteren Rand der Pfanne in das Gelenk eingeführt und von oben nach unten über den Kopf mit halb nach demselben gerichteter Schneide hingeführt. Bei den meisten Resectionen ist dies Manoeuvre unnöthig, weil eben kein rundes Band mehr existirt. Will man jetzt am Schenkelhals absägen, so geht dies am bequemsten bei luxirtem Kopf. Man versucht die Luxation auf das Darmbein durch eine kräftige Innenrotation der flectirten Extremität. Gelingt jedoch die Luxation nicht leicht, so thut man bei malacischen Gelenken, an welchen man bei Coxitis doch meist arbeitet, besser, mit der Stichsäge oder auch mit einem derben Knochenmesser in situ den Schenkelhals zu trennen.

Wir haben die Frage dabei ganz ausser Acht gelassen, ob es gerechtfertigt ist, überhaupt im Schenkelhals zu reseciren. Die Amerikaner nämlich sägen sehr oft sofort den Trochanter selbst quer ab. Sie behaupten, dass die Mortalitätsprognose nach dieser Operation besser sei, als nach der Schenkelhalsresection und auch Leisrink hat erhebliche Differenzen (51,7 Proc. Heilung gegen 33,3 Proc.) in seiner Statistik gefunden. Sayre behauptet, dass der Trochanter, indem er die Resectionswunde wie ein Pfropf verschliesse, zu Eiterretention disponire. Auch mag bei der relativen Häufigkeit der Trochantererkrankungen die Schenkelhalsresection nicht so sicher alles Kranke entfernen. Denn nicht jedes Mal legt der Schenkelhalsschnitt den Trochanterherd bloss, ein Befund, der dann selbstverständlich die Trochanterresection oder wenigstens die Aussmeisselung (Auslöffelung) des Herdes indicirt. Aber auch die functionellen Resultate sollen nach der Trochanterresection bessere sein. Volkmann ist ebenfalls auf Grund vieler Resectionen ein Anhänger der Resection unter dem Trochanter und ich kann hinzufügen, dass ich ein sehr gutes Resultat sah in einem Fall, in welchem noch der Trochanter minor entfernt werden musste. Es ist dies in der That auch nach dem, was wir über den Heilungsprocess nach Resectio coxae wissen, nicht ganz undenkbar.

In einer ausgezeichneten Arbeit (Revue de Chirurgie Nr. 3, März 1881. p. 117) hat kürzlich Ollier die Frage der Function des resecirten Hüftgelenks besprochen, und ist dabei auch auf die Frage der Trochanterresection speciell eingangen, welche er durch Experimente am Thier in ihren Folgen erläutert. Resecirt man bei dem Thier den Trochanter allein, so entwickelt sich der Kopf fast vollkommen so weiter, wie an dem intacten Schenkel; es tritt keine wesentliche Verkürzung des Beines als Stützapparat ein. Dagegen führt Resection des Schenkelhalses regelmässig zu Verkürzung beim wachsenden Thier, trotzdem, dass eine Messung des ganzen Schenkels, von der Trochanterspitze bis zum Gelenkspalt am Knie, keine erhebliche Verkürzung ergiebt, da der Trochanter weiter gewachsen ist. Schneidet man Schenkelhals und Trochanter weg, so folgt eine Verkürzung der ganzen Extre-

mität. Doch trägt die obere Epiphyse des Femur zum Wachsthum, wie aus dem Experiment sowohl, als auch aus der Beobachtung beim Menschen hervorgeht, nur etwa halb soviel bei, als die untere Knie-Epiphyse. Daraus erhellt, dass Resection der Hüfte mit Entfernung der Epiphysenknorpel am Gelenkkopf nur etwa den vierten Theil der Wachsthumbeschränkung herbeiführt, als Resection der beiden Epiphysenknorpel im Kniegelenk.

Alle neueren Beobachter nehmen als Regel nach Resection der Hüfte die Ausbildung eines beweglichen Gelenks an. Dasselbe tritt auch ein bei den Resectionsversuchen am Thier. Es ist um so sicherer, je mehr man das Periost und die Kapsel, welche die Verbindung des Femur mit dem Becken herstellen, erhalten hat (Ollier). Ist der Hals vollkommen entfernt, so wird sich die unvollkommenste Verbindung bilden, da sich der Schenkel nur gegen die Pfannengegend mit seiner Innenfläche anlehnen kann.

In einigen Fällen fand man jedoch den Trochanter major abgerundet in einer Art von Pfanne, welche durch Vergrösserung der normalen nach aussen hinten entstanden war, fixirt (Ross). In anderen, bei welchen ein Stück des Schenkelhalses erhalten war, war wesentlich der kleine Trochanter in die alte Pfanne getreten und hier durch kurzfaseriges Gewebe fixirt. Dieser schon von Ried mitgetheilte Heilungsmodus ist besonders von Hüter als ein verhältnissmässig häufiger angenommen worden und ich muss denselben nach eigenen Erfahrungen als den typischen bestätigen. Wäre derselbe der häufigere, so würde allerdings die Erhaltung des grossen Trochanter keinen besonderen Vortheil bieten, (Siehe Ollier a. a. O. p. 202.)

Die Acten über die Frage der Trochanterresection sind auch nach Vorstehendem noch nicht geschlossen, und während man auf der einen Seite annehmen muss, dass die blosse Absägung des Schenkelhalses einen geringeren Eingriff darstellt als die Trochanterdurchsägung, wie auch, dass sich der grössere Theil des Schadens, welchen Sayre in dem Verschluss der Wunde durch den nach oben sinkenden Trochanter sieht, durch geeignete Behandlung (Gewichtsextension) verhüten lässt, so sind doch Angesichts der guten Resultate der Trochanterresection Versuche in der Richtung gewiss erlaubt und entschieden geboten, wenn man Verdacht auf Erkrankung dieses Knochentheils hat. In der Göttinger Klinik ist in der letzten Zeit der Trochanter nur dann resecirt worden, wenn er krank war oder wenn derselbe entfernt werden musste, um eine bessere Zugänglichkeit zum Pfannentheil des Gelenks zu schaffen.

Für den Fall, dass man den Trochanter reseciren will, muss man vorher hart am Knochen mit Messer und Elevatorium sämmtliche Weichtheile sammt Periost abhebeln. Sie bleiben dann mit den sich vorn und hinten an den Trochanter inserirenden Muskeln in Verbindung und die Operation trägt in der That den subperiostalen Charakter. Oft gelingt die Ablösung vom Trochanter bei Kindern nur mit gleichzeitiger Abschälung einer noch knorpeligen Platte der Oberfläche. Die Trennung des Knochens geschieht mit Stichsäge, mit Bildhauermeissel und Klöppel, oder für den Fall weicher Knochen mit dem Messer.

Darauf folgt die Revision der Pfanne. Abgesehen von cariös necrotischen Stücken am Rand, welche entfernt werden müssen, hat man es hier oft mit den verschiedenen Formen der Perforation zu thun. Vor allem ist daran zu denken, dass man necrotische Stücke des Pfannenbodens entfernt. Man beginnt am besten die Säuberung des Bodens mit dem scharfen Löffel, erweitert auch mit ihm etwaige Löcher nach dem Becken. Genügt das Instrument nicht, so greift man auch hier am besten zum Meissel. Gründliche Beseitigung alles Kranken in der Pfanne, auch auf die Gefahr hin, dass breite Oeffnungen nach dem

Becken entstehen, sind für die Erfolge der Operation, zumal bei tuberculöser Coxitis, von grösster Bedeutung.

Roser empfiehlt für Extensions- und Abductionsstellung wesentlich einen vorderen Querschnitt in der Richtung des Schenkelhalses, wobei man am besten nur den Gelenkkopf wegnimmt, während der Trochanter und seine Muskeln unversehrt gelassen werden. Es wird auf der vorderen Fläche des Schenkels in der Höhe des Trochanter ein Schnitt geführt, welcher auswärts der Arterie und des Nervus cruralis beginnt und den Iliacus, Sartorius, Rectus femoris und Tensor fasciae durchtrennt. Dann wird die Kapsel ebenso in der Längsrichtung des Schenkelhalses gespalten, der Kopf durch Rotation nach aussen, während man mit der Hohlscheere das Lig. rotund. durchschneiden soll, luxirt und nun abgesägt. Die Trennung des Kopfes kann jedoch auch vor der Luxation vorgenommen werden.

Der Roser'sche Schnitt wird öfter, besonders bei Schussverletzungen, falls die Einschuss- oder Ausschussöffnung an der Vorderseite liegt, zweckmässig sein. Auch falls Fistelöffnungen auf der Vorderseite liegen und direct auf necrotische oder cariöse Theile führen, ist derselbe zum Zweck der Entfernung derartiger Theile, wie auch zum Zweck des Ausschabens derselben mit scharfem Löffel sehr geeignet.

Ein Verfahren des vorderen Schnittes, bei welchem noch weniger verletzt wird, ist neuerdings von Lücke und Schede beschrieben und auch von uns wiederholt ausgeführt worden. Er wird an der Aussenseite des Cruralnerven so ausgeführt, dass man etwas unterhalb der Spina anterior superior ossis ilei und ungefähr Centimeterbreit nach innen von derselben das Messer ansetzt und selbes gerade nach unten führt. Von diesem Hautschnitt aus legt man den inneren Rand des Sartorius und Rectus femoris bloss und kommt so in der Tiefe auf den äusseren Rand des Ileopsoas. Jetzt wird das Bein flectirt, abducirt und nach aussen rotirt (Schede), der Sartorius und Rectus nach aussen, der Ileopsoas nach innen gezogen und die freiliegende Kapsel eingeschnitten.

Ein grosser Vortheil liegt bei der Hüftresection in der geringen Blutung, selbst bei Erwachsenen ist dieselbe in der Regel durchaus nicht von Belang, bei Kindern oft unglaublich gering, zumal wenn man die wenigen spritzenden Gefässe gleich unterbindet.

Die Resection des Hüftgelenks ist durch die Einführung des antiseptischen Verfahrens für viele Fälle ganz gewiss zu einer verhältnissmässig wenig gefährlichen Operation geworden. Man muss daher, wenn es irgend thunlich erscheint, nach diesem Verfahren operiren. Nicht der geringste Vortheil für dasselbe besteht darin, dass man bei der Anlegung des Verbandes auf den Ausfluss des Secretes in Beziehung auf Herrichtung des Lagers keine besondere Sorge zu verwenden braucht. Muss man dagegen bei andrer Methode für den Eiterausfluss sorgen, so geschieht dies am besten in der Art, dass man dem Resecirten eine Matratze giebt, welche einen Ausschnitt auf der Seite des resecirten Gelenks hat, so dass der Eiter in ein dort aufgestelltes Schälchen über eine von der Wunde dahin geleitete Rinne von Guttaperchapapier fliessen kann. Auch den Luft- und Wasserkissen giebt man den gedachten Ausschnitt. Schwerere, sehr empfindliche Personen sind wohl am besten zum Zweck der Defaecation auf den Heberahmen zu legen. Uns ist übrigens letzter Zeit kein Fall mehr vorgekommen, welcher nicht mit antiseptischem Verband hätte behandelt werden können. Aber freilich sind bei stärkerer Secretion die

Verhältnisse am Hüftgelenk keine sehr günstigen. Am besten für den Ausfluss des Secretes würde es sein, wenn man ein besonderes Drainloch auf der Hinterbacke anlegte. Dem steht aber das Bedenken entgegen, dass ein solches Loch sehr nahe an die hintere Grenze des Verbandes zu liegen kommt. Trotzdem dass man den Verband zunächst reichlich mit Krüllgaze unterfüttert und durch einen Salicylwattering am Rand desselben ein rasches Zutagetreten des Secretes verhindert, lässt er sich doch nur immer so gross machen, dass er einen grossen Theil des Oberschenkels und des Beckens einhüllt. Die schwache Stelle bleibt in der Nähe des Afters und die Beschmutzung von da aus wie durch das ausfliessende Secret tritt sehr leicht ein. Man ist deshalb im Anfang leider oft zu Erneuerung gezwungen. Bei keinem Gelenk ereignet es sich trotz aller Vorsicht so leicht wie bei dem Hüftgelenk, dass Eiterung nach der Resection eintritt und dass die Eiterung mehr weniger putrid wird. Dies gilt zumal für die Resectionen wegen Tuberculose, während uns wenigstens bei den nach anderweitiger Indication vorgenommenen Operationen Eiterung so gut wie gar nicht vorgekommen ist. Ist aber erst reichliche Secretion vorhanden, dann liegt es wieder in der Unzulänglichkeit des Verbandes, dass das Secret oft zu Tag tritt und fault, dass der Verband auch in der Folge oft gewechselt und bei putridem Eiter oft mit desinficirenden Flüssigkeiten gespült werden muss. Wir sind der Ansicht, dass durch die Anwendung des Jodoforms in der Folge auch bei tuberculösen Gelenken die Secretion auf ein geringeres Maass beschränkt und dadurch ein Theil der Gefahren, welche den wegen Tuberculose Resecirten drohen, beseitigt wird.

Im Allgemeinen ist entschieden die beste Nachbehandlungsmethode die mit Gewichtsextension. Das Gewicht zieht den Trochanter nach unten, wodurch der Secretausfluss aus der Pfanne erleichtert wird und wenn man keine oder Contraextensionen auf der gesunden Seite anlegt, so zieht es noch den resecirten Schenkel in Abduction. So ist sowohl für Eiterentleerung, als auch dafür gesorgt, dass keine Adductionsstellung, die ja regelmässig eine scheinbare Verkürzung der reellen hinzufügen würde, eintritt. Legt man den Kranken in eine Drahthose oder in einen Gypsverband, so ist die Garantie nach beiden Richtungen viel geringer. Es sinkt leicht der Trochanter nach der Pfanne, versperrt dem Eiter den Weg, macht Druckschmerz u. s. w.

Da man die Extension mit einem grossen, an sich schon feststellenden Listerverband combinirt, so hat man wohl kaum jemals noch andre Feststellungsmittel bei sehr empfindlichen Kranken nöthig. Bei der früheren offenen Wundbehandlung war man zuweilen gezwungen, einen Gypsverband anzulegen.

Besondere Vorrichtungen verdient der Wechsel des Lister'schen Verbandes. Bei Erwachsenen lagert man die Kranken während des Wechsels auf den oben beschriebenen Stützapparat oder auch mit dem Rücken auf ein kleines Bänkchen, während die Extremitäten gehalten werden (Volkmann). Kinder kann ein Assistent so stützen, dass er den Beckentheil des auf den Armen gehaltenen Kindes auf sein Knie stützt, während der Fuss auf einen Stuhl gestellt wird. Ein zweiter Assistent hält und extendirt dabei die Extremitäten (Volkmann).

Ich verbinde so, dass ich Resecirte wie auch andere Kranke, bei welchen Lister'sche Verbände in der Beckengegend gewechselt werden sollen, auf die gesunde Seite drehe, und nun die Trochantergegend dieser Seite durch einen Stützpunkt oder durch die Hand des Assistenten schwebend erhalte, während auch die gesunde Extremität schwebend gehalten wird. Den Oberkörper lässt man auf das flache Lager niederlegen. Schulter und Kopf liegen auf demselben. Ebenso bewerkstellige ich auch den Transport der betreffenden Kranken auf der gesunden Seite. Dadurch wird die Schmerzhaftigkeit, welche durch die bei Transport und Verband in Rückenlage so leicht eintretende Hüftflexion herbeigeführt wird, so gut wie ganz beseitigt. Der Verband selbst ist aber sehr viel besser anzulegen, weil eben der Körper nicht zwischen Becken und Oberschenkel im Hüftgelenk sich beugen kann.

§. 57. Ich komme schliesslich noch einmal auf die functionelle Frage der Hüftresection zurück. Zunächst wollen wir vorausschicken, was wir bereits mehrfach erwähnt haben, dass insofern man bei nicht allzu sehr contracten und verkürzten Gliedern operirt, die Function in der Regel eine vortreffliche wird. Die Kranken gehen ohne Stock weite Wege und fast in allen Fällen — wenigstens in den von uns operirten — bildet sich unter den gedachten Verhältnissen ein mobiles Gelenk. Die Verkürzung bei Erwachsenen lässt sich meist durch Abductionsstellung (Gewichtsextension) beseitigen oder wenigstens sehr verringern. Anders steht die Frage der Verkürzung bei der Resection wachsender Kinder. Hier haben wir zunächst schon oben constatirt, dass die Gefahr der Wachsthumshemmung durch die Entfernung des Epiphysenknorpels nur etwa $^1/_4$ von der beträgt, welche die totale Epiphysenresection des Kniegelenks herbeiführt. Operirt man also nicht bei ganz kleinen Kindern, so ist die Sorge in Folge von Entfernung der Epiphyse das Bein unbrauchbar durch zu erhebliche Verkürzung zu machen nicht sehr gross. Man muss aber nicht vergessen, dass zuweilen bereits eine erhebliche Verkümmerung der Extremität als Folge der langdauernden Störungen vorhanden ist. Die Verkürzung durch Nichtgebrauch summirt sich zu der, welche durch Entfernung des Epiphysenknorpels in der Folge geschaffen wird. Nimmt man noch hinzu, dass gerade dieselben Glieder, welche Wachsthumsstörung durch lange Contracturstellung zeigen, auch nach der Operation trotz aller Mühe nicht aus der Contractur dauernd herausgebracht werden können, so begreift es sich, dass bei manchen schlimmen Fällen trotz aller Mühe die Extremität kurz und kümmerlich bleibt.

2. Exarticulation des Oberschenkels.

§. 58. Die Operation hat begreiflicherweise ein hohes Mortalitätsverhältniss und ist daher in ihren Indicationen soviel als möglich zu beschränken. Schwere Verletzungen der Extremität durch zertrümmernde Gewalt, schwere Verletzungen des Hüftgelenks, Geschwülste, welche am Schenkel zu hoch hinaufgehen, um noch Amputation zu gestatten, sind die Anzeigen für dieselbe. Viel seltener ist sie durch chronisch entzündliche Processe, welche vom Hüftgelenk ausgehen, indicirt und ebenso selten durch acute Gelenkeiterung, wie z. B. eine eiterige Entzündung

des Gelenks, welche sich mit Osteomyelitis complicirt. Nach den verschiedenen statistischen Zusammenstellungen, wie sie von Günther, Völckner, Pelikan gemacht worden sind, ergiebt sich eine Sterblichkeit von von 56—77 Procent.

Die neueren Zusammenstellungen geben die besseren procentischen Verhältnisse, und nach Pelikan's Zahlen scheinen besonders die wegen chronischer Leiden ausgeführten Exarticulationen verhältnissmässig am günstigsten zu verlaufen (55,5 pCt. Mortalität). Volkmann bemerkt mit Recht, dass gerade für das Hüftgelenk der Fehler einer Statistik von aus der Casuistik zusammengelesenen Fällen sehr zu besorgen ist, da ein geheilter Fall gewiss viel eher publicirt wird, als ein gestorbener. Somit wird man nicht unrecht thun, wenn man die schlimmsten Zahlen als die richtigen annimmt. Am schlechtesten ist das Resultat der im Krieg vollführten Exarticulationen. Sie sind fast alle gestorben (siehe Schussverletzung des Hüftgelenks). Neuester Zeit ist eine Arbeit von Lünig erschienen, welche die Statistik von 486 Fällen auf 70 pCt. Mortalität berechnet. Nach Schussverletzungen betrug die Mortalität (239 Fälle) 88 pCt., und zwar war sie hier am ungünstigsten im entzündlichen Stadium, am günstigsten verhielten sich secundäre Amputationen aus später Zeit.

Eine verhältnissmässig grosse Zahl der Gestorbenen erliegt in der That alsbald den Folgen der Operation. Von 89 Gestorbenen der Völckner'schen Tabelle erlagen 29 am ersten Tage, der grösste Theil von ihnen gewiss der vehementen Blutung. Lüning hat berechnet (239 Fälle), dass 70 Proc. in den ersten 5 Tagen starben. So ist es begreiflich, dass die verschiedenen Verfahren zur Exarticulation stets davon ausgingen, die Blutung auf ein geringes Maass zurückzuführen. Das Verfahren, welches bis vor kurzem das gebräuchlichste genannt werden durfte, ging davon aus, die Operation möglichst rasch zu vollenden, und zwar durch einen vorderen Lappen, welcher sofort, nachdem er mit Durchstich gebildet, vom Assistenten gefasst wurde, so dass er zugleich die grossen, darin gelegenen Gefässe comprimirte.

Das von Manec-Baudens, v. Langenbeck, Linhart u. A. empfohlene Verfahren wird so ausgeführt, dass zunächst der vordere Lappen mit sehr langem, spitzigem Messer mittelst Durchstich gebildet wird. Das Messer dringt in der Mitte zwischen Spina anter. sup. und Trochanter ein und wird, die Schneide nach unten, auf der Vorderfläche des Gelenks die Kapsel womöglich gleich ritzend, herumgeführt, so dass es unterhalb des emporgehaltenen Scrotum am vorderen Schenkelperincalwinkel nahe dem Sitzknorren wieder zur Oberfläche kommt. Dann bildet man nach unten durch lange sägende Züge einen nicht spitzig endenden, etwa 12—15 Ctm. langen Hautmuskellappen. Der Assistent schlägt den Lappen rasch hinauf und comprimirt die Arteria und Vena femoralis. Indessen eröffnet der Operateur das Gelenk entweder mit demselben, der weniger Geübte gewiss besser und rascher mit einem kürzeren Messer (Scalpell). Er trennt die Kapsel durch einen senkrecht auf den Kopf geführten Schnitt und sofort auch, während ein Assistent durch Hyperextension und Rotation nach aussen den Schenkelkopf vordrängt, das runde Band. An dem luxirten Kopf wird nun die hintere Kapselinsertion und die sich an den Trochanter inserirenden Muskeln abgeschnitten. Dann setzt man wieder hinter dem Kopf und Trochanter das lange Messer ein und schneidet mit wenigen sägenden Zügen einen kleinen hinteren Lappen in der Gesässfalte oder etwas unter derselben aus. Sofort werden jetzt die Gefässe mit vielen Pincetten gefasst und dann unterbunden. Die Vene wird am besten ebenfalls zugebunden.

Bei dieser Operation kann sich die Gewandtheit des Operateurs im vollen Glanz zeigen. Das Glied soll womöglich in $^1/_2$ Minute abgetrennt, die Ligaturen sollen rasch gemacht sein. Gewiss war es die Methode, welche mit Recht praevalirte in einer Zeit, die überhaupt

wegen der mangelnden Chloroformnarcose auf das cito den Hauptwerth legen musste. Jetzt, wo wir gewohnt sind, weniger den Werth des Operateurs nach der Schnelligkeit zu beurtheilen, vermuthen wir, dass die Kranken im Allgemeinen schon der Blutung wegen sicherer fahren, wenn wir nicht Alles auf die Leistungsfähigkeit des Operirenden in der gedachten Richtung setzen. Verliert die Methode also heutzutage in dieser Richtung an Vorzüglichkeit, so kommt zu ihrem Nachtheil auch in sonstiger Beziehung noch in Frage, dass durch sie eine enorm grosse Wunde geschaffen und dass zur Deckung ungemein dicke Muskellappen verwandt werden.

Man hat sich nun in der neueren Zeit besonders bemüht, solche Methoden zu erfinden, welche in Beziehung auf die Blutstillung, auf den Blutverlust bei der Operation sicherer stellten. Unabhängig von der Art der Schnittführung hat man besonders von Amerika und England aus (Lister, Erichsen, Syme u. A.) die Compression der Aorta empfohlen. Noch in neuester Zeit ist dieses Verfahren, welches nur unter besonders günstigen Umständen mit dem Finger, für gewöhnlich dagegen mit besonderen Compressorien (Lister) ausgeführt wurde auch von Esmarch anderen vorgezogen.

Ich füge die Abbildung des von Esmarch gebrauchten Apparates auf folgender Seite an. Es ist ohne genauere Beschreibung ersichtlich, wie die Pelotte durch eine Kautschukbinde, welche an einem unter dem Rücken des zu Operirenden liegenden Brett befestigt ist, fast allein auf die Aortengegend drückt. Vor der Operation soll man den Bauch durch Abführmittel entleeren, auch den Kranken, ehe man die Pelotte dicht unter dem Nabel auf der linken Seite der Wirbelkörper und der Aorta fixirt, für kurze Zeit auf die rechte Seite legen, damit die Därme nach rechts hinübersinken.

Mit der Anwendung des Compressoriums kann man combiniren die vorläufige Ligatur der Arteria cruralis. Absolut sicher ist wohl doch das Aortencompressorium nur bei relativ mageren und nicht zu muskelstarken Personen. Für letztere empfiehlt es sich aber gewiss, wenn man die Operation beginnt mit der Ligatur der grossen Gefässe. Macht man sofort Hautmuskelschnitt, so lässt sich diese Unterbindung am leichtesten mit dem Operationsschnitt zusammen ausführen, falls man die Methode eines vorderen Ovalairschnittes übt. Ich habe in einem Fall so operirt und war sehr zufrieden mit der Operation. Sie wird auch von Roser und Pitha empfohlen. Nachdem die Arterie durch den gewöhnlichen Längsschnitt über dem Abgang der Profunda unterbunden wurde (ich habe auch die Vene zugebunden und dasselbe räth Volkmann, Roser), führte ich von diesem Längsschnitt aus einen Schnitt nach der Innen-, einen nach der Aussenseite und vereinigte dieselben auf der Hinterfläche durch einen circulären Schnitt. In diesem im Ganzen ein Oval mit der Spitze auf der Vorderseite beschreibenden Schnitt werden sofort alle Weichtheile bis auf den Knochen getrennt, dann bei Hyperextension das Gelenk eröffnet und durch Rotation nach aussen herausgehebelt. Nun umgeht man den Trochanter von hinten, schneidet die Kapsel und die Muskelinsertionen sämmtlich nahe am Knochen durch und löst so den Knochen aus. Dabei werden die grossen Aeste erst in ihrem Verlauf getrennt und die Blutung ge-

Fig. 43.

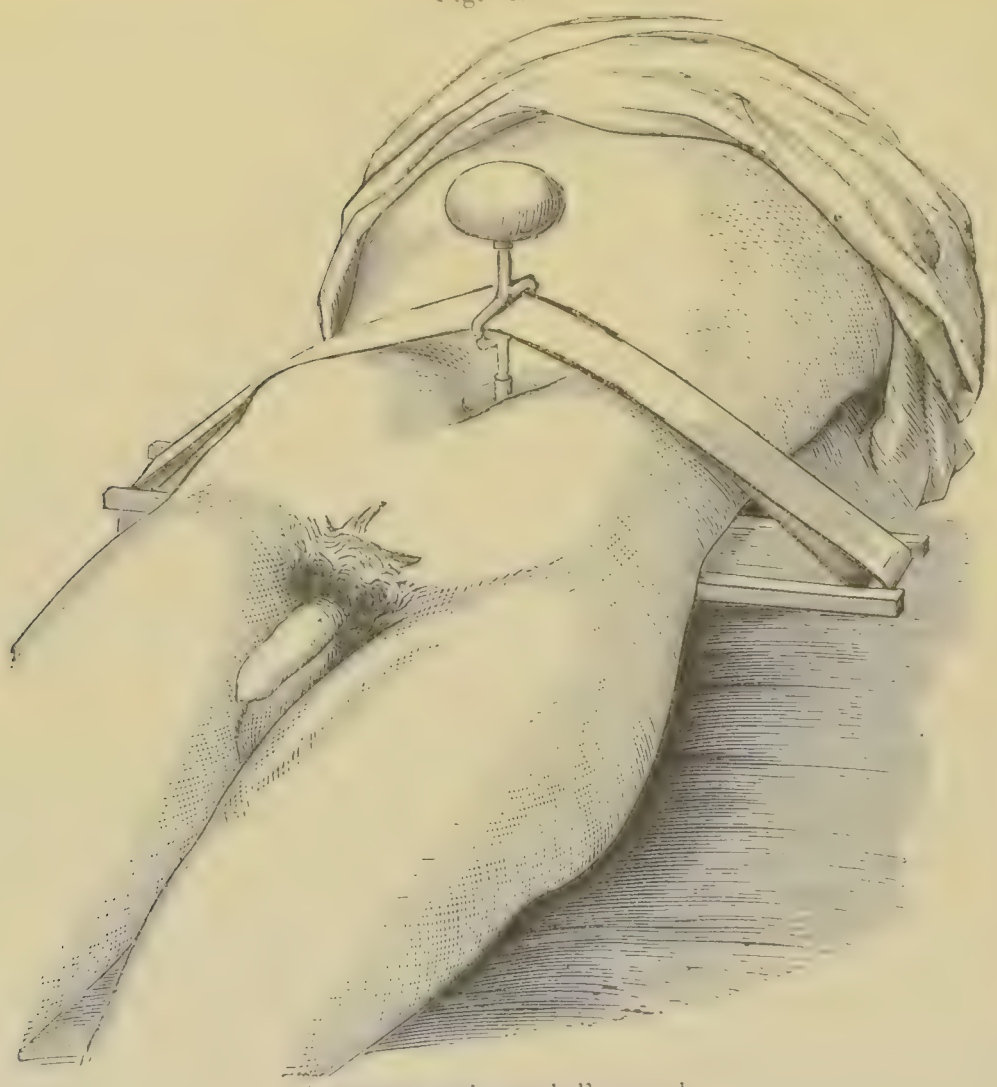

Aortencompression nach Esmarch.

ringer. Die Wunde wird linear vereinigt, die Narbe fällt auf die vordere Fläche und die Hinterbacke bleibt ganz.

Für den Fall das man sich genöthigt sieht, direct nach dem Versuch einer Resection zu exarticuliren, kann man auch einen ovalären Schnitt mit der Spitze des Ovales auf dem Trochanter führen. Es schliesst sich dieser Schnitt gut an den Längsschnitt an. Doch ist auch für diesen Fall die noch zu beschreibende Methode, die Exstirpation des Knochens nach vorläufiger hoher Amputation möglich.

Uebrigens ist es für manche Fälle nothwendig, dass man nur Hautlappen zur Bedeckung wählt. Diese Lappen können von vorn und hinten oder von den Seiten genommen werden. Die Weichtheile werden, nachdem die Lappen zurückpräparirt und die Femoralis unterbunden war, circulär auf dem Gelenk durchschnitten und dann wird exarticulirt (Volkmann). Zumal für Verletzungen mit ungleicher Weichtheilzertrümmerung ist das Verfahren empfehlenswerth.

Vielleicht das beste Verfahren, besonders bei mangelhafter Assistenz, ist das der vorläufigen Amputation des Oberschenkels mit nachfolgender Exstirpation des Knochens, wie in jüngster Zeit von Volkmann empfohlen wurde, und zwar um deswillen, weil es sich bis zur Unterbindung der Gefässe mit der Esmarch'schen Blutleere verbinden lässt.

Nach Einwickelung des Beins bis zur Weiche wird der Gummischlauch so an-

gelegt, dass er in der Richtung des Lig. Poupartii von der Commissura femoro-scrotalis nach aussen zu der Incisura semilunaris des Darmbeins zwischen oberer und unterer Darmbeingrube geführt wird. Hier muss der Schlauch durch Assistentenhände, oder durch drei um ihn gezogene nach oben zurückgezogene Bindenzügel gehalten werden, damit ihn die sich retrahirenden durchschnittenen Muskeln nicht nach vorn abstreifen.

Dann macht man, wie Vetch dies bereits empfohlen, Hautlappen zur Bedeckung je nach dem Material, vollführt einen Muskelschnitt drei Querfinger unter der Weiche, legt den Oberschenkel bis in die Mitte frei und sägt ihn hier durch. Jetzt sorgfältige Blutstillung, zunächst während der Schlauch liegt, dann nach Lüftung desselben. Nach Aufhören der Blutung wird der Knochen aus den Weichtheilen exstirpirt und zwar subperiostal. Die Kapsel bleibt zurück, indem die Zona mit geknöpftem Messer eingeschnitten, die faserknorpelige Verstärkung des Limbus gekerbt wird. So kann der Kopf vorgezogen und schliesslich das Ligam. teres getrennt werden. Die Operation gelingt auch bei Cirkelschnitt ohne seitliche Spaltung, während bei Lappenschnitt der Trochanter meist mehr weniger freigelegt war. Doch hat es wohl auch kein Bedenken, sich den Trochanter durch einen Seitenschnitt auf denselben, welcher bis in den freien Rand des Lappens geht, blosszulegen, um so mehr, da die Haut auf demselben doch nach der Ablösung sehr dünn wird und eingeschnitten werden soll, um ein in die Pfanne gelegtes Drainrohr aufzunehmen.

Letzter Zeit ist durch Lünig die Methode empfohlen worden, welche Rose mehrfach geübt hat.

Er durchtrennt mit einem Scalpell die Theile schichtweise von aussen nach innen, indem er einen mässig grossen vorderen Lappen macht und stets die spritzenden Gefässe peripher und central zubindet, die Arteria femoralis und die Vene werden erst durchschnitten nach doppelter Ligatur, ebenso die Profunda. Ist der Vorderlappen gebildet, so geschieht dies auf gleiche Weise mit einem hinteren. In der Tiefe sollen die Muskeln so getrennt werden, dass man sie vor der Durchschneidung oben und unten mit den Finger comprimiren lässt, dann wird die Kapsel getrennt etc. Auch Verneuil hat in ähnlicher Weise operirt.

III. Krankheiten des Oberschenkels.

A. Verletzungen.

1. Fractur des Oberschenkels.

§. 59. Die Fracturen des Oberschenkels sind ziemlich häufig. Sie betragen etwa $^1/_8$ sämmtlicher Knochenbrüche. Die des Schaftes übertreffen an Häufigkeit etwa um das doppelte die des Schenkelhalses, und während letztere ganz besonders bei ältern Personen vorkommen, werden die Diaphysenfracturen in allen Lebensaltern beobachtet und sind zumal auch im frühesten Kindesalter häufige Ereignisse.

Aetiologisch kommen directe und indirecte Gewalteinwirkungen in Frage, directe jedoch entschieden häufiger. Zumal die hohen Fracturen werden indessen nicht selten auch durch indirecte Gewalteinwirkung, durch einen Fall auf die Füsse hervorgerufen. Für sie wird auch der Muskelzug angeschuldigt. Letzterer ist offenbar auch betheiligt bei manchen Fracturen des mittleren Dritttheils. Ravoth hat mehrere Fälle mitgetheilt und ich selbst habe einen derartigen beobachtet, welchen sich ein Kegelschieber zuzog, als er beim Abwerfen der Kugel auf den einen vorgestreckten Fuss sprang und mit gebeugtem Knie- und Hüftgelenk einen Moment, während er den Lauf der Kugel beobachtete, den Körper auf diesem einen Fuss ruhen liess.

Es hat practische Bedeutung, dass man die Schaftfracturen trennt, je nach dem betroffenen Dritttheil des Knochens. Die des oberen Dritttheils sind meist schiefe Brüche, bei welchen die Richtung der Bruchlinie nach unten und innen verläuft. Sie haben im hohem Grade die Neigung zur Dislocation des oberen Fragment nach aussen. Findet der Bruch hoch oben statt, und sind die Schenkel recht muskulös, so verbirgt sich zuweilen diese Dislocation, wie Roser treffend bemerkt, hinter der an sich winkligen Richtung des Schenkelhalses zum Schaft. Aber bei einiger Aufmerksamkeit wird dem Untersucher um so weniger diese Richtung nach

aussen entgehen, als die Verkürzung der Extremität fast immer eine erhebliche ist. Dazu kommt in vielen Fällen eine anderweitige Dislocationsrichtung eben des oberen Fragments hinzu, wir meinen die nach vorn. Von Malgaigne ist gewiss mit Unrecht diese von Boyer, A. Cooper und Anderen behauptete Dislocation als sehr selten vorhandene bezeichnet worden. Sie giebt in der That zuweilen den gedachten Fracturen eine characteristische Form.

Auch die Brüche im mitteren Dritttheil sind in der Regel mehr weniger erhebliche Schrägfracturen, welche meist ebenfalls die Richtung nach unten inne halten. Zuweilen sind gerade diese Brüche auffallend schräg. Die Mitte des Schaftes etwas näher dem unteren Dritttheil bricht überhaupt am meisten ein und besonders bei Kindern. Hier sind übrigens auch quere Continuitätstrennungen öfter zu beobachten, und zumal bei Rhachitischen ist öfter nicht einmal die Fractur eine vollständige, indem in der Concavität der Biegung die Rinde ganz bleibt. Auch bei gesunden Kindern bleibt zuweilen der Periost ganz, oder die quere Fractur hält sich durch Verzahnung in Continuität. Sonst haben übrigens die Schrägbrüche ziemlich erhebliche Neigung zur Dislocation, und zwar geht die Richtung derselben besonders häufig nach aussen, sehr selten nur ist das obere Fragment nach innen gerichtet. Bei dieser nach aussen dislocirten Richtung springt meist die Spitze des oberen Fragmentes auf der lateralen Seite des Schenkels vor. Es steht in der Regel auch vor dem unteren Fragment, welches letztere häufig eine Drehung um seine Längsachse erleidet, so dass der Unterschenkel mit dem Fuss nach aussen rotirt erscheint.

Gerade im mittleren Dritttheil kommen nun auch öfter mehrfache und comminutive Brüche mit unregelmässiger Dislocation vor, aber die Neigung des oberen Fragments, sich nach aussen zu dislociren, bleibt bestehen.

Im unteren Dritttheil sind die Diaphysenbrüche selten so schräg, wie wir dies für die in den oberen Dritttheilen sich ereignenden geschildert haben. Es kommen hier in der That öfter quere Brüche vor. Meist verläuft die Fractur in der Richtung nach unten und vorn. Die Neigung zur Dislocation nach aussen nimmt für die meisten Fälle mehr und mehr ab. In der Regel dislocirt sich das obere Fragment vor das untere, letzteres rutscht auf der Hinterseite desselben in die Höhe, doch kommt auch Verschiebung in entgegengesetzter Richtung vor. Die eigentlichen Gelenkbrüche des Kniegelenks betrachten wir unten.

§. 60. Das klinische Bild der Oberschenkelfracturen wird im Wesentlichen durch die Formveränderung, welche der Schenkel in Folge der soeben gedachten Verschiebung erleidet, hervorgebracht. Wir geben das Bild dreier in dieser Dislocationsrichtung fehlerhaft geheilter Brüche (s. Fig. 44. abc.). Abgesehen von der Prominenz auf der äusseren oder auf der äusseren vorderen Seite für die Fracturen des oberen Dritttheils, der Prominenz der Fragmente auf der vorderen und hinteren Seite bei den Brüchen in der Nähe des Kniegelenks, ist hier auf die meist bestehende Rotation des Fusses nach aussen zu achten.

Dazu kommt vor allem die Verkürzung, welche je nach der Ausdehnung der Verschiebung, dem Reiten, der Kreuzung der Fragmente wechselt, aber sehr hohe Grade bis zu 12 Ctm. und mehr erreichen kann. Sie wird auf dem oben angegebenen Wege (§. 21.) bestimmt. Crepitation lässt sich meist hervorrufen, allein es ist unnütz und schädlich sie zu forciren. Fehlt die Dislocation, wie bei den gedachten Brüchen der Kinder und ist nur Bruchschmerz und Schwellung vorhanden, so genügt es oft durch seitliches Abbiegen der Extremität am Unterschenkel, die Deformität hervorzurufen und somit die Continuitätstrennung des Knochens nachzuweisen. Höchstens können die Fracturen des oberen Dritttheils bei Kindern, sowie solche mit sehr geringer Dislocation des unteren Dritttheils diagnostische Beschwerden machen.

Genaue Untersuchung wird immer bei den oberen Fracturen Dislocation und Verkürzung nachweisen, während die Fracturen am unteren Ende durch die Schwellung, die aufgehobene Function, häufig auch durch die Möglichkeit der Verbiegung die Diagnose gestatten. Die letzteren Brüche sind meist von einem mehr weniger erheblichen Bluterguss in das

Fig. 44.

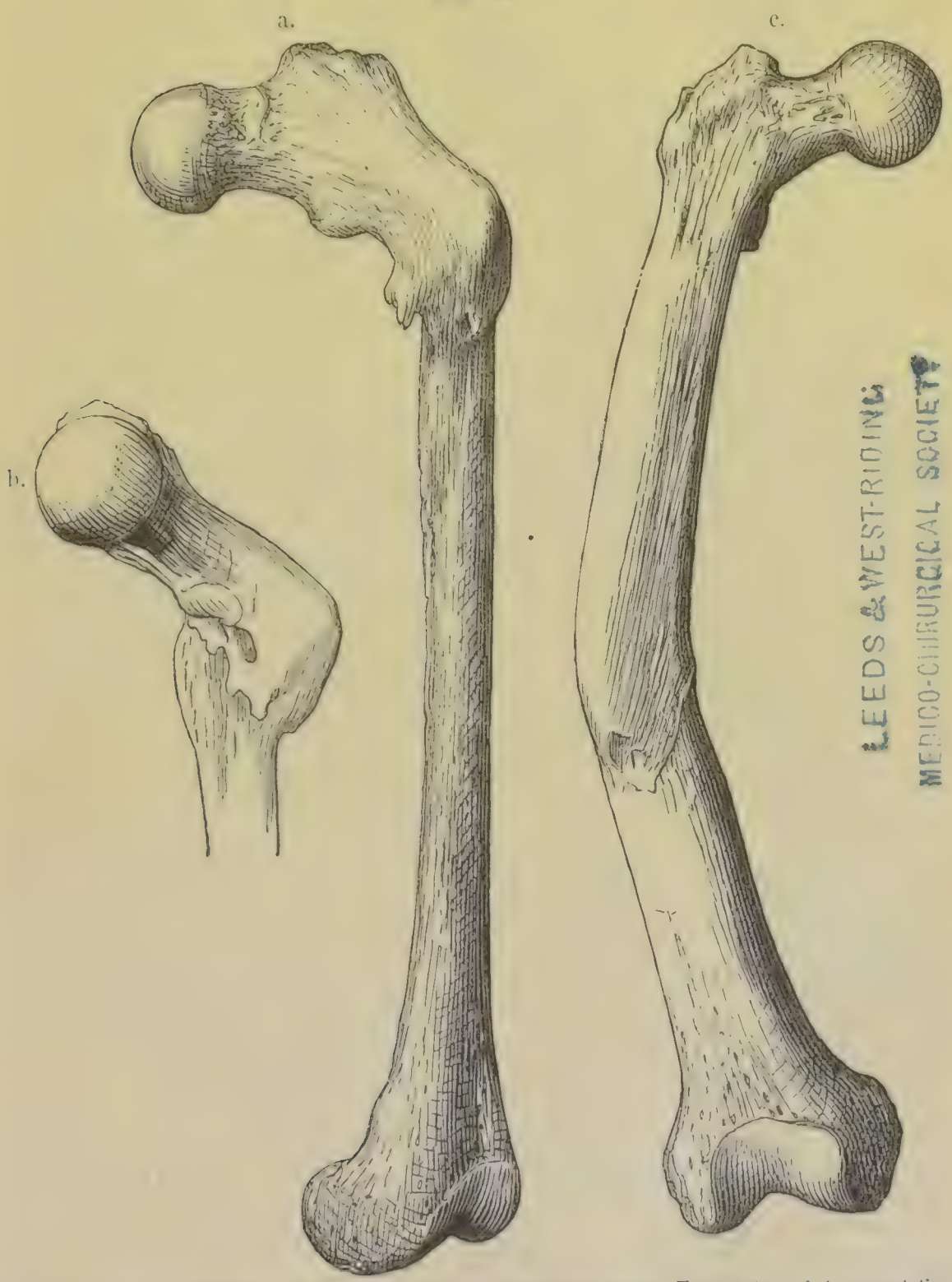

Fractur im oberen Drittheil, geheilt in Abduction, Flexion des oberen Fragments und Aussenrotation. a. Bild von vorn. b. Seitenansicht (Flexion). c. Mittlere Fractur, Dislocation nach aussen, Vorderansicht.

Fig. 45.

Seitenansicht einer Fractur im unteren Dritttheil (oberes Fragment nach vorn verschoben).

Kniegelenk begleitet, ein Ereigniss, welches übrigens auch bei den höher oben gelegenen nicht selten ist. Besonders gesellt sich gern ein secundärer Erguss in das Gelenk zu den nach abwärts von der Mitte gelegenen Brüchen des Schaftes.

Nur selten wird die Prognose der subcutanen Fracturen durch schwere Weichtheilverletzungen verschlimmert. Doch giebt es Beobachtungen von Zerreissung der grossen Gefässe, und ich selbst habe Verblutung aus einer zerrissenen Femoralarterie beobachtet. Todesfälle durch Fettembolie der Lunge, besonders bei herzschwachen Personen, kommen dagegen öfter vor.

Die Kinderfracturen heilen nicht nur am schnellsten, sondern auch am vortheilhaftesten. Da sie oft quer und unvollständig oder verzahnt sind, so bleibt bei ihnen recht häufig keine Spur von Verkürzung. Ausgenommen davon sind jedoch die Brüche des oberen Endes. Bei Erwachsenen sind dagegen absolut fehlerlose Heilungen, d. h. Heilungen ohne jegliche Verkürzung zu den Ausnahmen zu rechnen und man darf wohl eine Heilung mit Verkürzung bis zu 2 Ctm. als günstige betrachten. Bei ihnen lässt sich dann auch der Nachtheil der Verkürzung leicht durch etwas erhöhten Absatz ausgleichen. Schlechte Behandlung vermag jedoch enorme Verunstaltungen und den Gang ausserordentlich schädigende Verkürzungen herbeizuführen. Ein gewöhnlicher Bruch bei einem Erwachsenen ist in der Regel innerhalb 5—10 Wochen heil.

§. 61. Die Behandlung der Oberschenkelbrüche variirt selbstverständlich nach dem einzelnen Fall.

Als Regel, von der man selten Ursache hat abzugehen, nehmen wir an, dass die Oberschenkelbrüche in extendirter Stellung behandelt werden sollen. Nur bei Fracturen am Hüft- und Kniegelenk kann ausnahmsweise einmal Behandlung in flectirter Stellung in Frage kommen.

Nachdem durch geeignete Extension und Contraextension mit Coaptation der Fragmente die Dislocation beseitigt ist, haben wir die Wahl, durch Schienen resp. einen erhärtenden Verband der Verschiebung entgegenzuarbeiten, oder wir suchen dasselbe zu erreichen auf dem Wege der permanenten Extension.

Bei der Anlegung von Schienenverbänden, deren Anwendungsweise man kennen muss, schon weil sie mindestens die Bedeutung eines Nothverban-

des für alle Zeit behalten werden, liegt meist der Schwerpunkt in der Application einer gehörig langen und an entsprechender Stelle gut gepolsterten Aussenschiene. Sie soll die Neigung zur typischen Dislocation des oberen Fragments nach aussen bekämpfen. Bald hat man zu diesem Zweck lange, bis über das Becken hinausreichende, in die Achsel gehende Schienen benutzt, bald nur das Becken überragende aber mit Fussbrett versehene, gegen welche zugleich Extension und Contraextension, durch eine an die Beckenschiene gehende Perinealschlinge erzielt werden sollte (Liston, Boyer u. A.).

Die Aussenschiene, welche man benutzt, muss gehörig stark sein, etwa die Breite einer Hand haben und am besten bis über das Becken, wie unten bis zum Fuss reichen. Am Becken und Fusstheil kann ein Cravattentuch durch einen oder zwei längliche Ausschnitte in der Schiene hindurchgezogen und so die ganze Schiene befestigt werden. Bei der Application wird sie zunächst mit gehöriger Polsterung am Beckentheil durch das Beckentuch fixirt. Bevor man sie dann am Fuss und am Knie befestigt, ist auf der Stelle, wo sich das obere Fragment seitlich dislocirt, eine dicke Compresse, ein festes Polster aufgelegt oder mit Binde fixirt worden. Ueber dieses hin kommt die Schiene und wirkt also in je nach der Dicke des Polsters verstärktem Maass durch Druck auf Beseitigung der Dislocation. Steht der Fuss nach aussen rotirt, so muss der Seitenschiene ein Fussbrett hinzugefügt oder durch Sandsäcke u. dergl. dafür gesorgt werden, dass die Rotation nicht eintreten kann. Kurze Schienen, so besonders eine ebenfalls mit untergelegter Compresse für die Dislocation nach vorn, können in den Verband hineingenommen werden.

Der Verband ist überall zu jeder Zeit leicht zu beschaffen und er ist, gut angelegt, in der That recht leistungsfähig.

Auch die Fracturen der Kinder lassen sich recht wohl in dieser einfachen Weise behandeln, nur wird man gut thun, die beiden Schienen, von welchen eine auf die Aussenseite, eine auf die Innenseite kommt, noch besonders zu fixiren. Man schlägt eine kurze, von dem Knie bis in die Gegend des Tuber ischii reichende und eine lange Aussenschiene in ein Wickeltuch ein, welches unter das verletzte Bein gelegt wird und fixirt dieselben durch Gurte oder Tücher an der Extremität. Auch hier lassen sich leicht Compressen und Kissen, sowie eine Schiene auf der Vorderseite hinzufügen. Für kleine Kinder kann man auch drei kurze Schenkelschienen durch einen Heftpflasterverband fixiren und diesen eine lange Aussenschiene hinzufügen (Roser).

Für die Fracturen, welche nicht gar zu grosse Neigung zur Dislocation nach aussen zeigen, eignet sich auch der Gypsverband, in der Art angelegt, wie wir oben (§. 50. pag. 325.) beschrieben haben. Er hat den Vorzug, dass er sehr solid hergestellt werden kann, und dass man nicht nöthig hat, oft nach demselben zu sehen. Freilich schliesst er, wenn man ihn früh anlegt, ehe die erste Schwellung vorüber ist, auch den Nachtheil ein, dass er der Dislocation nicht hinreichend vorbeugt, und ganz besonders gilt dies für die höher oben gelegenen Brüche, bei welchen die Unsicherheit des Beckenverbandes in gleicher Art zu berücksichtigen ist, wie bei den das Hüftgelenk fixirenden Verbänden. Man darf also mindestens nicht in einem Verband die Heilung abwarten, sondern es muss etwa in der zweiten Woche nach Correctur der noch bestehenden Dislocation ein zweiter Verband angelegt werden.

Der Verband muss selbstverständlich nach Beseitigung der Dislocation angelegt werden, und zwar ist es hier oft nöthig, dass man den Kranken narcotisirt und die Extremität entweder durch Assistentenhände, oder durch Flaschenzug extendirt erhält. An der Innen- und hinteren Seite geht er, wohl gepolstert, bis zum Perineum und Tuber ischii. Er wird am besten angelegt, während man den Körper des Kranken auf dem Beckenstützpunkt schwebend erhält (siehe Fig. 38).

In dem letzten Jahrzehnt ist wieder von neuem der Extensionsverband und zwar gewiss mit Recht vielfach in Gebrauch gezogen worden. Wir glauben sagen zu dürfen, dass der mit der Technik des Ver-

fahrens Vertraute damit mehr erreicht, als mit irgend einer anderen Verbandmethode. Die Amerikaner waren die ersten, welche neuerlichst wieder die Methode als Normalmethode in die Praxis eingeführt habe und vor allem hat Gurdon Buck die einfache Extension ohne wesentlichen Schienenapparat in ähnlicher Art, wie wir denselben jetzt besonders auf Volkmann's Empfehlung anwenden, in Aufnahme gebracht. Wir glauben auch, dass es nach vielfachen Erfahrungen sich empfiehlt, bei dieser einfachen Methode zu bleiben und finden keinen Vortheil in der Construction complicirter, vom Instrumentenmacher zu verfertigender Schienenapparate, wie dieselben in Amerika offenbar ziemlich vielfach im Gebrauch sind.

Die Extension wird im Ganzen so ausgeführt, wie wir das für das Hüftgelenk beschrieben haben. Der Heftpflasterextensionsverband wird bis unterhalb der Fractur angelegt, an dem Unterschenkel soll meist die Volkmann'sche schleifende Schiene oder ein dem ähnlicher Apparat (s. Fig. 39.) die Extremität gegen rotatorische Dislocation schützen. Dabei muss man, während das Bein auf horizontalem Matratzenlager liegt, dafür sorgen, dass ein Polster unter das Knie kommt, um Hyperextension zu vermeiden. Die Lage der Extremität kann bei unruhigen Kranken durch schmale seitliche Sandsäcke noch mehr gesichert werden, freilich führen diese Sandsäcke noch stärkere Reibung herbei und das Gewicht muss demnach entsprechend vermehrt werden. Die Amerikaner verwenden vielfach die Schwere des Körpers als Contraextension, indem das Becken tiefer liegt als das Glied, was man entweder durch hohe Stellung des unteren Endes vom Bett oder dadurch erzielen kann, dass man die gebrochenen Extremitäten auf eine schiefe, nach dem Bettende aufsteigende Ebne legt. Bei nicht zu starker Belastung bin auch ich mit dieser Methode sehr zufrieden gewesen. Gurdon Buck wie auch Volkmann gebrauchen dagegen meist einen Perincalgurt aus dickem Gummischlauch. An diesem Gummischlauch ist ein Gewicht durch ein Seil befestigt, welches Volkmann auf der gesunden Seite anlegt, über eine Rolle am oberen Ende des Bettes verlaufen lässt. Dadurch wird das Becken auf der kranken Seite zunächst abducirt, die Extremität scheinbar verlängert. Man muss experimentiren, wie viel Gewicht der Fuss zu tragen hat, bis die Dislocation vollkommen verschwindet; bei Erwachsenen sind meist etwa 15 Pfund nothwendig, doch muss man in einzelnen Fällen bis zu 28 Pfund steigen. Das Genauere über die Anlegung des Verbandes haben wir oben beschrieben (§. 50, p. 330).

Nach meinen eigenen Erfahrungen muss ich mich im Allgemeinen dem, was Gurdon Buck, Volkmann u. A. vortheilhaftes über den Extensionsverband berichtet haben, anschliessen. Legt man denselben in geeigneten Fällen an, so ist man meist überrascht durch die Schnelligkeit der Heilung, welche fast stets mit einem relativ sehr starken Callus zu Stande kommt. Dabei kann man zweifellos bei sehr grosser Vorsicht vortreffliche Resultate in Beziehung auf Ausgleich der Längendifferenz erzielen. Die Vorsicht bezieht sich zunächst auf das Vermeiden von Decubitus, besonders am Fussende, über der Ferse und an den Knöcheln, sie bezieht sich weiter auf die richtige Bestimmung des Gewichts und die Einhaltung der passenden Rückenlage. Unter solchen Voraussetzungen ist die Methode immer, zumal auch für die ganz schlimmen Dislocationen nach aussen sehr leistungsfähig. Hier ist zumal die von Volkmann erstrebte abducirte Stellung der Extremität, welche dazu führt, dass sowohl das obere als das untere Fragment in die Längsachse des Körpers gebracht wird, von vorzüglicher Wirkung. Ist bei hoher Fractur das obere Ende dazu noch in der stark flectirten Stellung, so empfiehlt sich, wenn man den Ausgleich bei Streckstellung nicht erreicht, die flectirte Stellung des Beckens im Hüftgelenk auf einem Planum inclinatum simplex.

Aber die Methode eignet sich nicht für solche Fälle, welche man nicht hinreichend zu controliren im Stande ist. Sie leistet das Beste im Hospital und in der Privatpraxis bei gut situirten Menschen, bei welchen man ein festes Matrazenbett als Lager findet. Dagegen sind ungehorsame Kranke, welche vom Arzt entfernt wohnen, der Extensions-Behandlung nur mit grosser Vorsicht zu unterwerfen. Vor allem ist sie ganz ungeeignet, wenn Delirium eintritt. Die einfach queren Fracturen, sowie die, deren Dislocation, der queren nahestehend, sich leicht beseitigen lässt und wenig Neigung zur Wiederkehr zeigt, wie die meisten Brüche in der Nähe des Knies, heilen vollständig ebenso gut und bequemer für den Kranken im Gypsverband.

Bei den Fracturen des oberen Dritttheils macht zuweilen die Dislocation des oberen Fragmentes erhebliche Schwierigkeit. Es stellt sich so stark nach aussen, dass man genöthigt werden kann, jeden Verband in stark abducirter Stellung anzulegen, sei es ein Extensionsverband oder ein Gypsverband. Hier kommen Apparate in Frage, welche beide Extremitäten in Spreizstellung erhalten (Renz'sche Spreizlade u. a.). Kommt noch Flexionsstellung des oberen Fragments hinzu, so gelingt es zuweilen durch kein Mittel, das nach vorn aufgerichtete obere Fragment in Berührung mit dem unteren zu bringen, als durch Flexion der Extremität. Wir haben bereits angegeben, dass man solches durch ein einfaches Planum inclinatum, welches man dem Extensionsverband hinzufügt, erreichen kann. Auch der Gypsverband lässt sich in flectirter Stellung anwenden oder aber man lagert die Extremität auf eine doppelt geneigte schiefe Ebene, also mit gebeugter Hüfte und Knieen. Uebrigens darf der Flexionswinkel kein sehr erheblicher sein.

Eine Zeit lang hat die Pott'sche Seitenlage eine grosse Rolle bei der Behandlung der Oberschenkelbrüche gespielt und sie war auch in sofern von Bedeutung, als durch sie die Schmerzen und Muskelzuckungen meist rasch beseitigt wurden. Der Verletzte wird zunächst so gelagert, dass die Aussenseite des verletzten Gliedes bei Knie- und Hüftbeugung ganz auf dem horizontalen Lager aufliegt. Diese Methode ist noch hier und da, besonders für die ersten Tage nach der Verletzung im Gebrauch. Ziemlich gebräuchlich ist auch noch die einfache Lagerung auf einem Planum inclinatum duplex. Man hat hier bald ein keilförmiges Kissen, bald einen aus drei durch Charniergelenk vereinigten Brettern bestehenden Apparat angewandt. Das Brett, auf welchem der Unterschenkel ruht, trägt ein Fussbrett, an welchem der Fuss durch ein Tuch oder Binden befestigt wird. Das Planum inclinatum nimmt entweder nur eines oder beide Beine auf. Für die Schenkelhalsbrüche der alten Leute ist es zuweilen verwerthbar, ausnahmsweise auch für hohe Schaftfracturen mit Flexionsstellung des oberen Endes.

Lagerungsapparate, wie die Bonnet'sche Hose, Drahtstiefel, nach dem Bein geformte Blechschienen sind für uncomplicirte Fracturen doch nur ausnahmsweise empfehlenswerth.

Auf ganz vollkommene Resultate kann man im Allgemeinen nur bei Kindern (quere Fracturen, unvollkommene Fracturen) rechnen, während man bei den schrägen Fracturen Erwachsener mit einer geringen Verkürzung (1—2 Ctm.) sehr zufrieden sein muss. Darüber stimmen die bei den verschiedenen Methoden gewonnenen Resultate der meisten Chirurgen überein. Heilungen ganz ohne alle Verkürzung gehören unter den gedachten Voraussetzungen zu den Ausnahmefällen.

§. 62. Man muss bei den complicirten Fracturen der Friedens-

praxis scheiden die gewiss seltenen und dann meist mit breiter Wunde oder breiter Zertrümmerung der Weichtheile verbundenen Brüche durch schwere Gewalteinwirkung, durch Zermalmung der Extremität von auffallender Last, einem überfahrenden, schwer beladenen Wagen, einem Hufschlag etc. von den sogenannten Durchstechungsfracturen, welche dadurch hervorgebracht werden, dass eins der Fragmente die Weichtheile bis zur Perforation der Haut durchdringt. Beide Formen sind zwar durch die Ausdehnung der Weichtheilverletzung ausgezeichnet, allein die ersteren Formen doch in viel schwererer Weise, während bei den letzteren öfter einmal, falls die Reposition des durchgestochenen Fragmentes bald gelingt, die Heilung ganz zu Stande kommt, wie bei einem uncomplicirten Bruch. Leider jedoch sind auch die Durchstichfracturen in der Majorität recht schwere Verletzungen. Zwei Fälle, welche ich früher sah, endeten tödtlich durch acute septische Phlegmone, und in einem dritten Falle rettete bei ganz acuter septischer Phlegmone nur die alsbald ausgeführte hohe Amputation dem Kranken das Leben. Dass es sich überhaupt ähnlich verhält, geht auch aus einer Zusammenstellung, welche Volkmann machen liess, hervor, denn von 140 Friedensfracturen, vorwiegend Durchstechungsfracturen, starben 85 also 60 Procent.

Ein Theil dieser Verletzungen, so die schweren Eisenbahnverletzungen, gehen oft schon in den ersten 24 Stunden an der Blutung, dem Choc zu Grunde, der übrige Theil erliegt meist, worauf Volkmann aufmerksam macht, in den ersten Wochen schwer septischen, durch die Weichtheilverletzung herbeigeführten phlegmonösen Processen.

Von den Kriegsverletzungen haben die durch Granatschuss oder Vollkugel bewirkten mit den eben gedachten mannigfache Analogie. Dahingegen zeigen die Verletzungen durch Gewehrprojectil ziemlich differentes Verhalten. In der überwiegenden Mehrzahl handelt es sich bei ihnen um ausgedehnte Knochenverletzung. Es sind freilich nicht ausgeschlossen blosse Contusionen und Streifschüsse der Knochen. Sie haben sogar am Oberschenkel eine gewisse Berühmtheit erlangt. Ein Schuss sieht zunächst ganz aus wie ein simpler Fleischschuss, vor allem ist von einer Trennung der Continuität nicht die Rede, aber der Finger hat vielleicht den blossliegenden Knochen gefühlt. Eine Zeit lang geht's gut, dann folgt hohes Fieber mit Eiterung, die offenbar vom Knochen ausgeht, und dazu gesellt sich zuweilen eine diffuse, den Verletzten tödtende Osteomyelitis. In anderen Fällen bleibt der ostitische Vorgang circumscript, der Knochen schwillt, es entwickelt sich oft sehr versteckt eine Necrose von verschiedener Ausbreitung. Auch kommt es vor, besonders leicht in der Nähe der Epiphysen, dass das Projectil in den Knochen dringt und sitzen bleibt oder auch, dass die Kugel ein Loch durch den Schaft schlägt mit geringer Splitterung.

Aber alle diese Verletzungen sind doch ganz ausserordentlich selten im Vergleich zu den eigentlichen Fracturschüssen. Hier braucht man sich nur eine Anzahl von Präparaten anzusehen, um die Ueberzeugung zu gewinnen, dass die einfachen queren oder den queren nahestehenden Brüche ganz ungemein selten sind, noch viel seltener, als wir

dies schon für die uncomplicirten Brüche annahmen. Ja auch einfach schräge und schiefe Brüche kommen in der That recht selten vor, und fast immer handelt es sich um mehr weniger ausgedehnte, zuweilen um geradezu colossale Splitterung. Dieser Thatbestand ist durch directe Digitaluntersuchung oft nicht so leicht festzustellen, als man von vornherein glaubt. Denn wollte man in einem dicken, musculösen Schenkel genau die Richtung der Fractur, die Zahl der Splitter constatiren, so müsste man stets die Erweiterungsschnitte so ausgedehnt anlegen, wie es in der That nicht erlaubt ist. In der Regel schliesst man aber auch noch nachträglich, dass, wenn nicht eine Anzahl necrotischer Splitter entfernt werden und Heilung ohne Necrose eintritt, der Bruch ein verhältnissmässig einfacher gewesen sei. Dieser Schluss ist meist falsch. Es bedarf auch hier wieder keiner sehr grossen pathologisch-anatomischen Erfahrung um zu constatiren, dass eine grosse Anzahl vollständig aus dem Zusammenhang mit dem Knochen getrennter Splitter in den Callus einheilen. Ob mehr oder weniger getrennte Theile des Knochens nachträglich necrotisch ausgestossen werden, dafür ist wesentlich bestimmend die primäre Zersetzung, welche in der Wunde auftritt. Ist diese erheblich, so wird durch die faulige Phlegmone soviel von dem an den Splittern anhängenden, noch ernährungsfähigen Gewebe, es werden so viele, von da in die Splitter gehende Gefässe zerstört, dass der Tod, die Necrose derselben entschieden ist. Die geringe Necrosenbildung, welche unter Lister'schem Verband auch bei ausgedehnter Splitterung eintritt, beweist solches zur Genüge.

Die Gefahr der Schussfracturen am Oberschenkel wird jedoch nicht nur durch die Ausdehnung der Knochenverletzung bestimmt. Eine schwere Complication liegt immer in der Betheiligung der Gelenke. Aber auch die Weichtheilverletzung hat gerade hier noch in der Folge schwere Bedeutung. Sehr erschwerend sind die Verletzungen der grossen Gefässe, welche seltener zu primärer, leicht zu secundärer wiederholter, durch die directe Unterbindung leider nur selten, durch Continuitätsligatur nur in unvollkommener Weise zu stillender Blutung führen. Auch die Eitersenkungen zwischen den starken Muskeln des Oberschenkels geben nicht selten den Ausschlag für den üblen Verlauf. Sind doch schon einfache Fleischschüsse durch die dicken Muskeln des Oberschenkels gar oft sehr schlimme Verletzungen. Sie führen häufiger den Tod herbei, als die eine Zeit lang fast als die einzige Todesursache beschuldigte Osteomyelitis.

Ein Theil der schwereren Friedensverletzungen und die allerschlimmsten Comminutivfracturen durch Gewehrprojectil, so vor allem die mit Verletzung grosser Gefässe complicirten, sind womöglich primär zu amputiren. Die übrigen müssen conservativ behandelt werden.

Die Statistik lehrt uns bis jetzt, dass die Resultate der conservirenden Behandlung im Ganzen besser sind, als die der Amputation. Von 140 Friedensfracturen (Fränkel-Volkmann), welche wenigstens im Beginn conservativ behandelt wurden, starben 85=60 pCt. Billroth berechnet nach einer Zusammenstellung von 2021 Fällen die Mortalität der Schussfracturen auf 1229=60,8 pCt. Dagegen ist das

Gesammtresultat von 3721 Oberschenkelamputationen aus verschiedenen Kriegen (3721 Amputationen mit 2826 Todesfällen) 75,8 pCt. Mortalität.

Die Resultate nach beiden Richtungen werden viel bessere werden bei der Anwendung von antiseptischem Verband. Allein wir haben bis jetzt doch kein Urtheil darüber, inwieweit die Durchführung desselben, zumal bei den Fracturen des Femur im Krieg möglich sein wird. Muss man ohne ihn rechnen, so wird es sich immerhin empfehlen, die primäre Splitterextraction etwas weiter zu treiben, als es sonst nöthig wäre. Ganz lose Splitter und womöglich das Projectil und andere Fremdkörper sind selbstverständlich zu entfernen. Bei ausgedehnter und protrahirter Necrosenbildung in der Folge kann man zuweilen lang dauernde Jauchungsprocesse abschneiden dadurch, dass man die Schaftnecrosen gewaltsam abbricht. Sonst werden Necrosen erst nach der Lösung entfernt. Arterielle Blutung wird am besten primär durch directe Unterbindung gestillt. Die secundären Continuitätsligaturen geben meist absolut schlechte Prognose. Hier muss man wohl in der Regel, wenn es das Befinden des Kranken erlaubt, die Amputation vorziehen.

Man mag eine complicirte Fractur in Beziehung auf Correctur der Dislocation behandeln wie man will, so muss doch, wenn man, wie es bis jetzt im Krieg der Fall war, nicht sofort streng antiseptisch verfahren kann, die Hauptsorge gerichtet sein auf möglichst freie Entleerung des Eiters. Entsprechende Einführung von Drainröhren, Contraöffnungen u. s. w. sind hier von geradezu entscheidender Bedeutung für den Verlauf.

Ich habe mich nach reichlichen Beobachtungen aus dem Berliner Barackenlazareth (1870) überzeugt, dass in dieser Richtung besonders eine Incision oft Wunder leistet auch unter den schlimmsten Verhältnissen, ich meine die auf der Hinterfläche der Extremität. Man macht diese Incision, nachdem man den Finger oder eine dicke Sonde von der vorderen oder seitlichen Oeffnung in die Wunde eingeführt hat. Der Schnitt muss natürlich schichtweise (Vermeidung des Nerv. ischiad.) geführt werden, die tiefen Theile bis zum Finger, der Sonde hin perforirt man meist

Fig. 46.

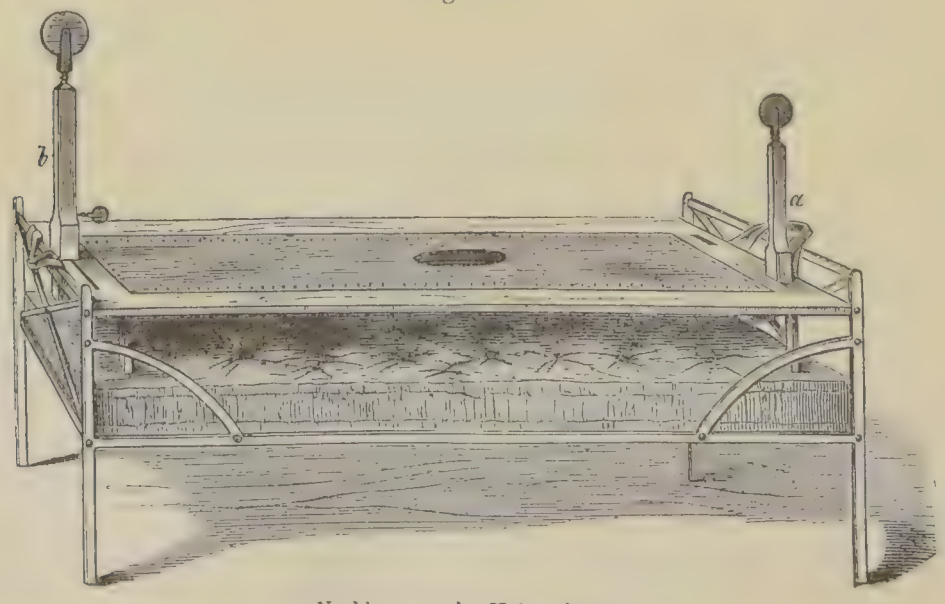

Volkmann's Heberahmen.

am besten mit der geschlossenen Kornzange. Dann erweitert man die Oeffnung dadurch, dass man innerhalb derselben die Kornzange öffnet. Nun wird ein dickes Drainrohr eingeführt.

Was die Lagerung und den Verband selbst anbelangt, so erfordern diese Verletzten ungeheure Mühe des Personals. Man kann sich dieselbe erleichtern, wenn man über die Matratze, resp. das Wasserkissen eine Vorrichtung zum Heben des Kranken anbringt. Recht zweckmässig in dieser Richtung ist der Volkmann'sche Heberahmen. (Fig. 46.)

In einen der Grösse des Bettes entsprechenden Rahmen ist starke Leinwand gespannt mit einer Oeffnung für Defäcation. Will der Kranke zu Stuhl, so wird er so mit dem Rahmen emporgehoben und durch Holzklötze, welche man am oberen und unteren Ende unter denselben schiebt, oder auch durch an demselben fixirte, zum Herunterschlagen eingerichtete Holzbeine emporgehalten, dass eine Bettschüssel untergeschoben werden kann.

Für die Fracturen der Friedenspraxis, welche man frisch in Behandlung bekommt, ist die antiseptische Behandlung nach Lister'scher Methode entschieden allen anderen vorzuziehen. Dieselbe weicht in ihrer Durchführung nicht von der Methode, welche wir bei den Unterschenkelfracturen beschreiben werden, ab. Vermittelst Erweiterung der bestehenden oder Anlegen neuer Wunden muss der Bruchspalt freigelegt und durch Auswaschen mit Carbolsäure oder Chlorzinklösungen desinficirt werden. Dann führt man Drainröhren in geeigneter Weise nach dem Bruchspalt und auch nach etwaigen grösseren Weichtheilzertrümmerungshöhlen hin und legt den Verband aus ungeordneter Gaze und deckendem Lister in der dort beschriebenen (§. 114) Art an. Auch bei stark jauchenden Fracturen kann noch antiseptisches Verfahren auf dem Wege der permanenten Irrigation mit Salicylsäurelösung in Frage kommen.

Für einen folgenden Krieg wird es sich aber gleichfalls darum handeln, wie weit es möglich sein wird, Lister'schen Verband bei Schussfracturen anzuwenden. Auf dem Schlachtfeld und in den Ambulanzen wird eine geregelte Antiseptik zwar nur ausnahmsweise möglich sein. Hier handelt es sich darum, zunächst nicht zuviel zu thun, nicht mit schmutzigen Fingern und Instrumenten zu untersuchen, und die Kranken mit einem überall hin leicht zu transportirenden Material mit Salicyljute (Esmarch) oder dergleichen provisorisch zu verbinden bis sie im Feldlazareth erst den definitiven Verband erhalten. Für die Correctur der Dislocation wird dann freilich der Gypsverband verschwinden müssen und werden der Extensionsverband und die Drathstiefel, wie die Blechrinnen, ein grösseres Terrain gewinnen. Die bis jetzt vorhandene Statistik lässt keine recht sichere Entscheidung über die Zweckmässigkeit der einzelnen Verbände zu. Der Extensionsverband hat das für sich, dass man ständig einen grossen Theil des verletzten Gliedes übersieht. Ob es möglich ist, mit ihm die extremen Dislocationen zu beseitigen, scheint kaum zu hoffen. Zuweilen wird gewiss ein extremer Zug, welcher die Fragmente in ungünstige, die Weichtheile verletzende Richtung bringt, nicht vertragen. Fälle, für welche Simon in früherer Zeit vorgeschlagen hat, die Dislocation ganz sich selbst zu überlassen. Aber in den meisten Fällen wird er doch recht wohl vertragen und hat, gut beaufsichtigt, einen grossen Theil der Vorzüge, welche

wir ihm für uncomplicirte Brüche nachgerühmt haben. Schienen von Blech, von imprägnirtem Filz, Beely's Gypshanfschienen reichen gewiss für den Transport meist aus. Im Knie leicht flectirte Blechschienen thuen zuweilen gute Dienste. Sie liegen an der Hinterfläche der Extremität mit Fussansatz und Fersenausschnitt, und reichen bis zum Tuber ischii und mit schiefem Ausschnitt auf der Aussenseite noch höher hinauf.

Dieser Schiene kann man auch die im amerikanischen Krieg vielfach gebrauchte vordere, zur Suspension und zugleich auch in mässigen Grenzen zur Extension dienende Drahtschiene von N. R. Smith hinzufügen. Dieselbe besteht aus einem Drahtrahmen, welcher der flectirten Form der Extremität entsprechend gebogen ist. Er wird durch Binde auf der Dorsalfläche des Gliedes fixirt. An der Schiene sind Drahtringe für die Suspensionsstricke angebracht.

§. 63. Die deform geheilten Fracturen der unteren Extremität geben, weil sie in erheblicher Weise den Gang zu beeinträchtigen im Stande sind, am häufigsten Anlass zu Eingriffen. Wie wir aus der Richtung der Dislocation ersehen, sind am Oberschenkel besonders die Winkelheilung der Fracturenden und die Verschiebung der Länge nach, in geringerem Grad die fehlerhafte Rotation des unteren Fragmentes und des Fusses als Störungen für die Function der Extremität zu bezeichnen. Ein Blick auf die von uns gegebenen Bilder genügt, um die gewöhnlichen Formen der fehlerhaften Heilung zu erkennen. Bei weitem in den meisten Fällen handelt es sich um den mit dem Scheitel nach der Aussenseite gewandten Winkel. Die abnorme Stellung der grossen Gelenke bedingt bei hochgradiger Verbiegung des Oberschenkels schon erhebliche functionelle Beeinträchtigung des Ganges, dazu kommt aber die zuweilen colossale, 15 Ctm. und mehr betragende Verkürzung, welche durch die oft gleichzeitige Verschiebung der Fragmente in der Längsachse herbeigeführt wird.

Die Ausbildung der Methoden, welche bei solch fehlerhafter Heilung eine Geradrichtung und Verlängerung der Extremität erzielen, gehört im Wesentlichen diesem Jahrhundert an. Ein grosser Theil derselben ist in der Art gefahrlos, dass man kurz nach dem Eintritt der Heilung dieselben auch noch anwenden darf, wenn nur eine Deformität geringeren Grades bei einer Verkürzung, welche noch durch hohen Absatz zu corrigiren ist, vorhanden war. Die eingreifenderen Methoden, welche nach fester Heilung der Fractur angewandt werden müssen, sollten dagegen wohl, obgleich auch sie, abgesehen von den blutigen Eingriffen, keine hohe Mortalität zeigen, auf die Fälle beschränkt werden, bei denen in der That eine störende Beeinträchtigung des Ganges eingetreten ist.

Der frische Callus, vor allem der bei Kinderfracturen, lässt sich, wie Dupuytren lehrte, meist sehr wohl durch eine coaptirende Extension gerad biegen, ohne dass er direct einbricht. Wir müssen dies Verfahren anwenden, sobald wir unter unseren Händen eine deforme Heilung eintreten sehen. Nach dem Ausgleich der Deformität in Chloroformnarcose wird zur Sicherung der Correctur ein Gypsverband

bei fortgesetzter Extension angelegt oder man behält auch die Gewichtsextension für die Heilung bei.

Ist bereits längere Zeit nach der Heilung verstrichen — die Zeit bis zu welcher das Verfahren noch möglich ist, lässt sich a priori nicht wohl bestimmen, versucht werden kann es noch nach Jahren, und es ist insofern abhängig von dem Grad der Dislocation, als im Allgemeinen die Operation auch noch spät um so leichter gelingt, je erheblicher die Dislocation — so werden zuerst unblutig gewaltsame Eingriffe zur Trennung der Verwachsungsstelle angewandt. Es kommt hier in Frage das gewaltsame Zerbrechen und das gewaltsame Zerreissen der Verbindung resp. eine Combination beider Methoden. Für gewöhnlich ziehen wir bei den einfachen Winkelstellungen das gewaltsame Zerbrechen mit Händegewalt in Chloroformnarcose jedem anderen Verfahren vor. Der Operateur zerbricht den schief geheilten Knochen in seinem Winkel am leichtesten so, dass er zunächst die Winkelkrümmung zu vermehren sucht (Dieffenbach). Dabei benutzt er wesentlich das periphere Ende der Extremität als Hebelarm, während er einen Stützpunkt durch das eigene Knie oder auch durch Anstemmen der Fracturstelle gegen die wohlgepolsterte Tischkante herstellt. Auch die entgegengesetzte Bewegung, der Ausgleich des Winkels mit Streckung, indem der Scheitel desselben auf den Tisch aufgesetzt, der obere Theil des Schenkels durch Assistentenhände kräftig gegen denselben angedrängt und am unteren durch die Händekraft und das Körpergewicht des Operirenden streckende Bewegungen gemacht werden, führt oft zum Ziel. Dann folgt Ausgleich der rotatorischen Abweichung und Extension. Sofort wird jetzt Extensionsverband oder Gypsverband bei fortdauerndem Zug an der Extremität angelegt.

Erweist sich der Callus zu hart, so kommt man zuweilen noch zum Ziel, wenn man denselben subcutan von einem Bohrloch aus nach verschiedenen Richtungen mittelst eines drillbohrerartigen Perforators durchlöchert (Braynard) und dann erst nach Heilung der kleinen Wunde die Operation des Zerbrechens wiederholt. Auch mit dem Meissel kann vom kleinen Loch aus der Callus getrennt werden. Beide Methoden haben unter antiseptischen Cautelen sehr geringe Gefahr.

Das Zerbrechen leistet allein für die Verlängerung gewiss nicht soviel, wie das besonders von Wagner mit Glück geübte dehnende Zerreissen des Callus. In Chloroformnarcose wird mittelst eines Schneider-Menel'schen Apparats eine gesteigerte Zugkraft auf den peripheren Theil der Extremität ausgeübt, bis die Fractur sich gerad biegt, was bei frischen Fällen allmälig, bei alten plötzlich eintreten kann. Der Händedruck hilft dann noch zur Beseitigung etwaiger Dislocationen nach und sofort wird Gypsverband in Narcose angelegt.

Wir möchten trotz der guten Wagner'schen Erfolge das Zerbrechen im Allgemeinen als das ungefährlichere Verfahren empfehlen, obwohl man zugestehen muss, dass man mit dem Zerreissen einen erheblicheren Ausgleich der Verkürzung erzwingen kann.

Nun wäre schliesslich noch zu erwähnen, dass man auch den Versuch machen kann mit besonderen, in ihrem Bau im Allgemeinen den

Buchdruckerpressen analogen Maschinen (Oesterlen, Dysmorphosteopalinklast, Blasius u. A.), den Knochen zu zerbrechen. Im Allgemeinen möchten wir die Händekraft des Chirurgen diesem Verfahren vorziehen.

Während man vor Anwendung des Lister'schen Verfahrens zweifelhaft sein konnte, ob man für den Fall, dass die gedachten Mittel versagten, die subcutane Osteotomie nach Langenbeck'scher Methode, welche die Trennung des Knochens in offener Wunde herbeizuführen trachtete, vorziehen sollte, erscheint jetzt wohl die einfache oder die keilförmige Osteotomie, in der oben beschriebenen Weise ausgeführt, für schlimme, renitente Fälle zu empfehlen.

Die specielle Methode richtet sich ganz nach dem einzelnen Falle. Den Weichtheilschnitt wird man in der Regel auf die Convexität des verbogenen Knochens richten. Man entblösst denselben dann zunächst mit Elevatorium und untersucht die Art der fehlerhaften Heilung. Zuweilen vermag man, zumal bei noch nicht zu altem Bruch, die fehlerhaft zu einander stehenden Bruchenden mit breitem Meissel zu trennen und darauf gerad zu richten; in anderen Fällen muss man eine wirkliche Keilosteotomie auf dem Scheitel des Fracturwinkels vornehmen. Nach der Operation werden kurze Drainstückchen bis auf den Fracturspalt geführt, die Operationswunde bis auf etwaige Drainlochöffnungen vereinigt, ein grosser antiseptischer Verband angelegt und jetzt durch Extensionsverband die vollkommene Correctur der Verkrümmung bewirkt.

§. 64. Das einfachste Mittel, um sich bei verzögerter Heilung von dem Zustandekommen der Consolidation einer Oberschenkelfractur zu überzeugen, ist, dass man den Schenkel im Knie streckt und dann sieht, ob sich das Glied an der Stelle der Fractur bei entsprechenden Bewegungen am peripheren Ende seitlich biegt. Meist handelt es sich dabei um eine vermehrte Biegung im Sinne der häufigsten Dislocation der Fractur nach aussen. Bei Brüchen nahe am Kniegelenk ist die Entscheidung zuweilen nicht leicht. Abgesehen von den allgemeinen Ursachen der verzögerten Callusbildung und der Pseudarthrose am Oberschenkel sind hier viel häufiger locale Gründe vorhanden, wie erhebliche Dislocation mit Winkelstellung der Fragmente, so dass die Berührungsflächen sehr klein und sehr ungünstig sind oder gar durch Interposition von Weichtheilen eine Berührung überhaupt nicht stattfinden kann. Solche Fälle sind doch fast immer das Resultat einer ungenügenden Behandlung.

Es ist wohl in der von uns geschilderten, häufig eintretenden extremen Dislocation und in der Möglichkeit, dass die reichlichen Muskelmassen sich wenigstens theilweise den dislocirten Fragmenten interponiren, wie in der Schwierigkeit des Ausgleichs mancher dislocirter Fracturen durch den Verband begründet, dass Pseudarthrosen am Oberschenkel verhältnissmässig häufig sind, an Häufigkeit nur von denen des Oberarms übertroffen werden.

Die Nachtheile, welche durch eine Oberschenkelpseudarthrose erwachsen, sind meist sehr erhebliche. Zwar giebt es einzelne Beobachtungen, durch welche bewiesen wird, dass Menschen sogar mit ganz beweglicher Pseudarthrose verhältnissmässig gut gehen lernen (s. Gurlt, Knochenbrüche) oder wenigstens mit einem entsprechenden Apparat ihre Extremität gebrauchen, allein bei weitem in den meisten Fällen wird doch selbst durch eine nicht sehr lockere Pseudarthrose der Gang sehr beschwerlich, ohne Krücken, oder bei loser Verbindung sogar mit solchen unmöglich.

Selbstverständlich liegt etwas Willkürliches darin, ob man zu bestimmter Zeit von retardirter Heilung oder von Pseudarthrose reden will, jedoch hat es therapeutisch einen guten Sinn, die retardirte Heilung noch für längere Zeit nach dem Stattfinden des Bruches anzunehmen. Für solche Fälle, welche noch nach einem halben Jahre, oder auch noch etwas längerer Zeit keine ganz feste Vereinigung zeigen, empfiehlt es sich zunächst bei Application äusserer Medicamente die Fracturbehand-

lung in geeigneter Weise zu modificiren, einem unvollkommenen Schienenverband einen gut fixirenden Gypsverband, dem letzteren für einige Zeit Extension folgen zu lassen. Zuweilen thun solche Verbände besonders dann gut, wenn man erst für einige Tage Friction der Bruchenden hat vorausgehen lassen und, falls es auch so nicht gehen will, dass man den vorhandenen weichen Callus vor der erneuten Fracturbehandlung gewaltsam einbricht. Auch möchten wir für diese Fälle das von Smith seiner Zeit in zu allgemeiner Weise empfohlene Verfahren in Anwendung bringen, dass man den Kranken mit einen Schutzapparat herumgehen und so einen gehörigen Reiz auf die Fractur ausüben lässt.

Sind diese Mittel erschöpft oder handelt es sich um eigentliche Pseudarthrosen, d. h. um fehlende Callusbildung und Verbindung der zugespitzten Fragmente durch Bindegewebsstränge oder gar um wirklich mit Bewegung der Enden gegen einander verbundene Nearthrose, so muss zu eingreifenden Verfahren geschritten werden. Aus begreiflichen Gründen sind solche an dem voluminösen Oberschenkel gefährlicher als an anderen Abschnitten der Extremitäten. Man wird immer die gefahrloseren Mittel zunächst versuchen. Bei vorhandener Schwellung in der Frakturstelle wäre hier wohl das Anbohren des weichen Callus nach der oben beschriebenen Braynard'schen Methode zuerst zu versuchen. Am besten fixirt man nach dieser Operation das Glied sofort im Gypsverband. Fenstert man denselben, so kann die Operation wiederholt werden. Bei gehörig antiseptischem Verfahren ist Eiterung kaum zu befürchten. Die Wirkungen des Eingriffes sind nicht zuverlässig bei wirklicher schlaffer Pseudarthrose. Hier wird man, wenn Friction, Zerreissen der Zwischenmasse erschöpft sind, zum Eintreiben der Dieffenbach'schen Elfenbeinstifte oder der Langenbeck'schen Stahlschrauben schreiten. Ein kleiner Einschnitt, am besten auf der Vorderfläche des Oberschenkels legt je eins der Fragmente soweit bloss, dass man etwa 2 Ctm. vom unteren Ende dasselbe durchbohren und die langen Elfenbeinzapfen in den Knochen schlagen kann, oder man treibt mit einem Schraubschlüssel Langenbeck's Schrauben in den Knochen ein. Letztere können durch eine Schraubenmutter verbunden werden. Dann folgt fester Verband. Die fremden Körper bleiben, bis sie locker werden, liegen.

Als letztes und für die allerdings meist nicht sofort zu diagnosticirenden Fälle von Muskelinterposition einziges Mittel, bleibt die womöglich auf der vorderen oder der äusseren Fläche durch einen Längsschnitt vorzunehmende Freilegung der Fragmente. Man macht dieselbe möglichst subperiostal, d. h. man hebt mit dem Elevatorium die Weichtheile nach Einschnitt auf den Knochen in der Längsrichtung ab, da die Hauptleistung bei der Callusbildung von dem in dieser Art erhaltenen Periost auszugehen pflegt und die Sicherheit des Erfolgs in erster Linie davon abhängig erscheint, ob noch hinreichendes Periost vorhanden ist. Darauf beseitigt man etwaige interponirte Weichtheile, frischt die Fracturenden durch Stichsäge oder Meissel an und fixirt sie durch Catgut oder Silbernaht. Zuweilen thut man noch besser, die beiden Knochenenden so anzubohren, dass man lange Elfenbeinzapfen durch beide Fragmente hindurchtreiben und sie so zusammenhalten kann. In der Regel ist es geboten, dass man die Fracturenden so anfrischt, dass sie schon durch ihre Form gut aneinander bleiben. Man macht also treppenförmige Anfrischung oder man bildet einen Zapfen, welchen man in eine entsprechende Aushöhlung am gegenüberstehenden Fragment hineinpasst, und fixirt nun die so angefrischten Knochen durch Silberdraht, durch Elfenbeinzapfen u. s. f. Die Operation, welche früher einer Anzahl von Kranken das Leben gekostet hat, kann jetzt unter Lister'schem Verband ohne Scheu gemacht werden.

Absolut sicher ist die Heilung jedoch auch nach den gedachten Operationen nicht zu erwarten und es scheint, dass gerade unter Lister'schem Verband öfter die Reizung bei ganz aseptischem Verlauf zu gering ist, um genügende Callusbildung entstehen zu lassen. Für solche Fälle empfiehlt sich ein Tutor für die Extremität mit Stützpunkt auf dem Sitzknorren.

2. Gefässverletzungen am Oberschenkel, Aneurysmen, Unterbindung der Iliaca externa und femoralis. Verletzung, Thrombose, Unterbindung der Venen. Varix. Nervenverletzung und Durchschneidung etc.

§. 65. Die Vasa femoralia sind in der Inguinalgegend beträchtlich exponirt und nicht selten ereignet es sich, dass sie durch einen Messerstich verletzt werden. Besonders ist die Blutung aus der Schenkelarterie oder aus einem der grösseren Aeste zu befürchten. Es sind Verblutungsfälle beobachtet worden nicht nur aus dem Stamm, sondern es vermag auch die Blutung aus einem grossen Seitenast, aus der Profunda, aus einer Perforans u. s. w. lebensgefährlich zu werden, und gerad bei Stichverletzungen ist es zuweilen nicht möglich, ehe man das Loch im Gefäss sieht, die Diagnose zu machen, dass gerade die grosse Schlagader getroffen sei. Mit Sicherheit entscheidet hier weder die anatomische Lage der Wunde, noch auch das Aufhören des Pulses unterhalb der Verletzungsstelle. Das letztere Symptom hat als positives wenig Werth, weil wir die Verletzten im Stadium der acuten Anaemie sehen, ohne dass überhaupt noch viel Puls vorhanden ist, und ebensowenig als negatives, da, selbst wenn die Arterie ganz durchschnitten ist, nicht nothwendig der Puls im peripheren Ende aufhört, dies aber vollends nicht einzutreten braucht, wenn das Gefäss nur angestochen ist. So wird es begreiflich, dass die Diagnose meist nur sicher zu machen ist, wenn man das Loch im Gefäss zu sehen bekam. Ja man wird häufig nicht einmal vor der Erweiterung der Wunde wissen können, ob es sich nicht um eine Venenblutung handelt.

Bei starkem Blutverlust aus einer solchen Wunde kann man durch einen Druck gegen die Arterie unter dem Ligamentum Poupartii die Blutung vorläufig zu bemeistern suchen. Muss der Kranke behufs der Blutstillung transportirt werden, so wickelt man das Glied an der Stelle der Verletzung mit einer Binde fest ein, so dass der ganze Stichcanal comprimirt wird. Zur definitiven Beseitigung der Haemorrhagie muss, während die Arterie auf dem Schambein comprimirt oder auch, falls die Arterienwunde so tief liegt, dass der Esmarch'sche Schlauch angelegt werden kann, während mittelst dieses die Blutung hintenangehalten wird, der Wunde mit dem Messer nachgegangen und das verletzte Gefäss aufgesucht werden. Stillt die Compression die Blutung nicht vollständig, so setzt man den Zeigefinger der linken Hand fest in die Wunde ein, während man dieselbe mit der rechten erweitert und auf das verletzte Gefäss vordringt. Dasselbe soll sodann isolirt und oberhalb wie unterhalb der Verletzung unterbunden und zwischen den Ligaturen durchschnitten werden. Blutet es dann noch aus dem zwischenliegenden Stück, weil ein collateraler Ast in dasselbe mündet, so wird dieser isolirt zugebunden. Rose räth, das zwischenliegende Stück zu exstirpiren und so alle Collateralen sicher zu unterbinden.

Sehr getheilt sind noch die Anschauungen über das, was man mit einer durchstochenen Cruralvene machen soll. Theils ist es Sorge für die nach der Unterbindung eintretenden Thromben und die davon abhängige Pyaemie, theils die Gefahr, dass in Folge mangelnden venösen Rücklaufs bei Unterbindung oberhalb

der Profunda Gangrän der Extremität eintreten könne, welche die Chirurgen von der Ligatur der Schenkelvene abhält. Wir haben schon bei der Besprechung der Exarticulatio femoris betont, dass wir hier ebenso wie bei hohen Oberschenkelamputationen und überhaupt bei Amputationen, sobald die Venen dauernd bluten, Unterbindung machen, und wir glauben, dass dies Verfahren wohl von den meisten Chirurgen jetzt gebilligt wird. Auch Volkmann und Rose haben dazu gerathen und keine schlimmen Erfahrungen bei der Ausführung der Ligatur gemacht. So möchten wir also auch die Ligatur der Femoralvene, insofern sie unterhalb der Profunda statt hat, falls die Blutung aus dem Gefäss nicht alsbald steht, ohne weiteres empfehlen. Hier ist offenbar selbst dann, wenn man Arterie und Vene unterbinden muss, die Gefahr des Brandes nicht absolut vorhanden, während andererseits die Tamponade so wenig wie die von Langenbeck empfohlene Ligatur der Arterie sichere Mittel sind. Es sind Fälle bekannt, bei welchen trotzdem, dass in einer Stichwunde die Arterie unterbunden war, gefährliche Blutung aus der Vene fortdauerte (Stromeyer, Rose) und besonders bei exspiratorischem Druck das Blut in grossen Massen aus derselben hervorschoss. Unsicher ist jedoch noch die Beantwortung der Frage, ob man auch bei Blutung aus der Femoralvene direct unterhalb des Ligam. Poupartii die Vene zubinden darf, da man bei solcher Ligatur auch die Profunda aus der Circulation ausscheidet. Braune hat bekanntlich anatomisch nachgewiesen, dass unter normalen Verhältnissen neben der Vena femoralis kein Collateralkreislauf vorhanden ist, während man früher aus dem Zusammenhang der Venen in der Regio ischiadica und obturatoria einen solchen construirte. Die Klappen in diesen Venengebieten sind nämlich sämmtlich nach der Cruralis hin gerichtet und nur ausnahmsweise soll der Circulus obturatorius, falls die Vena circumflexa ilei der Klappen ermangelt, als Collateralbahn dienen können. Zum Beweis für die Thatsache führt Braune auch aus der Casuistik Fälle an (Roux, Linhart u. A.). Auch in der Volkmann'schen Klinik ist kürzlich die Beobachtung gemacht worden, dass nach einer Schussverletzung, welche dicht unter Lig. Poupart. Arterie und Vene getroffen hatte, und nach der nöthigen Unterbindung von Arterie und Vene, Gangrän des Beines eintrat. Wahrscheinlich musste ein Fall der Göttinger Klinik in gleicher Weise erklärt werden: Ein Bauer erhielt einen Hufschlag dermassen, dass ein Stollen des Hufeisens direct unter Lig. Poupart. in der Gefässgegend die Haut traf, eine Verletzung ausser der contundirten Hautstelle war nicht sichtbar. Das Bein war pulslos und gefühllos, es ward gangränös bis über das Knie. Heilung durch Amputation. Roux wollte sogar wegen des Ereignisses der hohen Venenverletzung sofort amputiren. Einzelne Geschwulstoperationen (Rabe), wie auch die Thatsache, dass wirklich obturirende Thrombosen ohne nachfolgende Gangrän verliefen, ebenso wie einige Unterbindungsfälle bei Blutung, so vor allem der von Rose, bei welchem zunächst die Arterie, dann auch die Vene direct unter dem Ligament. Poupartii unterbunden wurden, ohne dass Gangrän eintrat, sprechen wenigstens dafür, dass doch öfter Veränderungen in der Ventilwirkung der Klappen eintreten müssen, welche trotz hoher Unterbindung einen Ausgleich möglich machen. Bei Geschwülsten zumal ist ja auch wohl begreiflich, dass mit dem allmäligen Druck auf die Hauptvenen, die Klappen der Nebenvenen in ihrer Schlussfähigkeit abnehmen und man ist also ohne weiteres berechtigt, die Vene in einer Geschwulst zu exstirpiren oder zu unterbinden. Ausgedehnte klinische Untersuchungen müssen entscheiden, ob in der That häufig Aenderungen in dem von Braune als Regel aufgestellten Verhalten der Klappen eintreten, aber man wird wenigstens alle Ursache haben die Venenunterbindung oberhalb der Profunda nur in extremen Fällen zu unternehmen.

Gensoul hat schon 1836 vorgeschlagen, dass man zur Regulirung des Missverhältnisses zwischen Zu- und Abfluss des Blutes bei der Unterbindung der Vena cruralis auch die Arterie unterbinden solle. Dass dieser Rath Beherzigung verdient, geht aus einem von Oettinger berichteten Falle hervor. Als nach Exstirpation einer Geschwulst die Cruralvene ober- und unterhalb des Eintritts der Saphena hatte zugebunden werden müssen und die Extremität eine entschieden livide Farbe annahm, unterband er die Arterie. Die cyanotische Farbe der Extremität verschwand sofort und Circulationsstörungen traten nicht ein.

Auch auf die Möglichkeit, dass durch Saugwirkung bei Verletzung der Femo-

ralis am Ligament. Poupartii, indem dieselbe hier klaffend erhalten wird, Luft in grösserer, tödtlicher Menge eingesaugt werden kann, hat Braune hingewiesen.

§. 66. Wir haben für die Stichverletzungen der Oberschenkelarterien die directe Unterbindung verlangt, und wir fügen hinzu, dass wir auch bei Blutung aus anderweitigen Verletzungen im Verlauf des Oberschenkels, bei complicirter Fractur, bei Schussverletzung, sei es, dass sie primär oder secundär eintritt, für absolut nothwendig halten, wenigstens die locale Unterbindung zu versuchen. Die Hunter'sche Unterbindung des grossen Gefässstammes in der Continuität oberhalb des verletzten Gefässes hat im Ganzen keine günstigen Chancen. Wir wissen, dass schon bei primärer Unterbindung zuweilen rasche Nachblutung stattfindet, indem sich der Collateralkreislauf sehr bald wieder herstellt, noch viel eher kommt derselbe aber zu Stande und vernichtet die momentanen Effecte, wenn es sich bei Verletzung der Schenkelarterie bereits um Stromhindernisse von längerer Dauer, welche schon zu Erweiterung der collateralen Bahnen führten, handelt.

Aber freilich ist die Unterbindung an Ort und Stelle, zumal bei Oberschenkelschussfracturen, innerhalb der fracturirten Knochenstücke und der eiternden Wunde nicht immer möglich. Die Resultate der Continuitätsligatur sind hier so unsicher, dass wir unter solchen Umständen eine Amputation für gerechtfertigt halten. Uebrigens ist die Wahl des Orts für die Continuitätsligatur nicht ganz gleichgültig. Allgemein anerkannt ist die Gefahr der Ligatur der Arteria femoralis communis als Blutstillungsmittel für Blutungen in der Leiste und unterhalb, ebenso wie als Mittel zur Heilung von Aneurysmen. Sie hat unter den hier in Betracht kommenden Unterbindungen bei weitem die meisten Todesfälle und Nachblutungen, was wohl bei der Reichlichkeit der starken Seitenäste, welche sich rasch nach der Unterbindung in starke Collateralen umbilden, leicht zu erklären ist. Daraus erklärt es sich, dass bei Blutung aus der Femoralis communis oder einem angrenzenden Stück die Ligatur der Communis allein keine Sicherheit bietet und dass man, falls Nachblutung sicher ausgeschlossen sein soll, hier die Unterbindung oberhalb und unterhalb der Verletzung machen muss, so dass man die Arterie bis zu den nächsten grossen Collateralen blosslegt und diese sammt dem Hauptstamm unterbindet. Das andere Ende erhält eine einfache Ligatur (Kocher). Mehr Sicherheit als die Unterbindung der Femoralis communis bietet immerhin die Ligatur der Iliaca externa, und sie ist insofern bei solchen Fällen, welche weder directe Ligatur des blutenden Gefässes, noch doppelte Unterbindung zulassen, wohl immerhin der für dauernde Stillung der Nachblutung sicherer wirkenden, aber schwieriger zu machenden und gefährlicheren Unterbindung der Iliaca communis vorzuziehen. Uebrigens concurrirt mit ihr die Ligatur der Femor. comm. durch einen Querschnitt am Poupart'schen Bande (Porter). Blutungen im Gebiet der Femoralis unterhalb der Profunda verlangen, falls sie nicht direct stillbar sind, die Unterbindung der Femoralis externa, ebenso ist diese Arterie unter gleichen Verhältnissen bei Unterschenkelblutungen zuzubinden.

§. 67. Am Oberschenkel kommen, von der Kniekehle angefangen,

Aneurysmen bis zum Becken hin und in dasselbe hinein öfter vor. Auch Haematome arterieller Art und Communicationen zwischen Arterie und Vene sind besonders nach Schussverletzungen öfter beobachtet worden.

Ist es irgend thunlich, so wird man bei Aneurysmen zunächst unblutige Mittel versuchen. Digitalcompression kann auf dem Schambogen unter dem Poupart'schen Band geübt werden, im Ganzen empfehlen sich mehr Compressorien. Am Beckentheil des Oberschenkels kann man ein bruchbandartiges Compressorium (Abernethy) versuchen. Für tiefer unten gelegene Geschwülste bringt man mit einer auf die Rückfläche der Extremität zu legenden Hohlschiene eine an verschiebbarem Bogen fixirte, zum Schrauben eingerichtete Pelotte an, welche die Stelle wechseln kann, um Druck zu vermeiden.

Reicht man damit nicht aus, so wird sich für die im mittleren Dritttheil gelegenen Aneurysmen, bei welchen man den Schenkel gut blutleer machen kann, die Spaltung des Sackes mit doppelter Unterbindung und Ligatur der in den Sack mündenden Aeste empfehlen. Die Operation hat statistisch gute Resultate. Ist sie wegen besonderer Gründe nicht zu machen, so wäre für die tieferen Aneurysmen die Femoralis externa, für die höheren die Iliaca externa zu unterbinden. Dagegen empfiehlt sich für Kniekehlenaneurysmen wegen der hier für die Antyllus'sche Operation viel schwierigeren anatomischen Verhältnisse die prognostisch günstige Ligatur der Femoralis externa. Für Aneurysmen der Leistengegend müsste man die Ligatur der Iliac. externa und falls sie über das Lig. Poupartii hinaufreichte, die der Communis ausführen.

§. 68. Rabe hat die Resultate der Unterbindung an der Iliaca externa, der Femoral. communis, der Femoral. externa und der Poplitea zusammengestellt. (Deutsche Zeitschr. f. Chirurgie, Bd. V., S. 141.)

Wir können hier nur das Gesammtresultat angeben, nach welchem sich die Misserfolge nach der Operation der Femoralis externa, der Femoralis communis und der Iliaca externa verhalten wie 23 : 53 : 23. Indem wir auf die Arbeit verweisen, führen wir bloss an, dass R. zu dem Ergebniss kommt, dass die Ligatur unter dem Lig. Poupart. mittelst des Längsschnittes allerdings leicht zu machen ist und keine hochgradigen Gefahren von Phlegmone bietet, dass sie aber etwas häufiger Gangrän und sehr oft Nachblutung aus der Unterbindungsstelle im Gefolge hat, während sie keine bessere Gewähr für Blutstillung giebt, als die anderen Unterbindungen. Kann man wählen, so setzt man also die Ligatur der Communis der der Externa oder auch der der Iliaca externa nach. Zu ähnlichen Schlüssen sind auch schon Porta, Günther und Kocher gekommen.

§. 69. Die Arteria iliaca externa verläuft durch das Becken am inneren Rand des Musculus psoas nach der Mitte des Ligam. Poupart., unter welchem hindurchgehend sie an den Oberschenkel tritt. An ihrer inneren Seite liegt die Vena iliaca externa, während ein Ast des Nerv. cruralis sich der Aussenseite anlegt. Der Cruralnerv selbst liegt von den Gefässen getrennt weiter nach aussen. Direct oberhalb des Ligam. Poupartii geht die Arteria epigastrica und die circumflexa ilei aus dem Gefäss ab in die subseröse Schicht.

Der Gedanke, dass man die Iliaca, ohne das Bauchfell zu verletzen, unterbinden könne, war von Sue ausgesprochen worden, wurde aber von Abernethy zuerst ausgeführt. Gleich wie die früher beschriebenen Operationen an der Iliaca communis und interna handelt es sich darum, das Gefäss mit Umgehung der Bauchhöhle retroperitoneal aufzusuchen. Es muss also nach Trennung der Decken und der Fascia transversa mit den Fingern das Bauchfell nach oben geschoben und gehalten werden. Das geht am sichersten mit einem ungefähr dem Poupart'schen Band parallelen Schnitt. Ob derselbe gerad oder halbmondförmig verläuft (A. Cooper), erscheint ziemlich gleichgültig.

Nach der Methode, welche gewöhnlich Abernethy zugeschrieben wird, führt man etwa 2—3 Ctm. über dem Band einen je nach dem Fettreichthum der Person 6—9 Ctm. langen Schnitt durch die Haut, dessen Mitte der Lage der Arterie am Band entspricht. In der Richtung desselben wird die Fascie des Obliquus externus und sodann der Muscul. obliq. intern. und der Transversus auf der Hohlsonde oder zwischen zwei Pincetten schichtweise getrennt. Alle blutenden Gefässe werden sofort unterbunden. Die Fascia transversa präsentirt sich dann als eine hier ziemlich derbe, gestreifte Membran. Auch sie wird vorsichtig getrennt und zwar in der ganzen Ausdehnung des Schnittes. Hier sei man vorsichtig vor Gefässverletzung, zumal die Epigastrica oder Aeste derselben können verletzt werden. Mir machte in einem Fall die Blutung aus einer quer verlaufenden Vene viel zu schaffen. Es ist dies das Sammelgefäss der iliacalen Venen, welches quer über die Arterie zu der Schenkelvene verläuft. Man schiebt jetzt zwei Finger, die Gefühlsfläche nach oben, in die Tiefe der Wunde ein und mit ihnen das Bauchfell von der Umschlagsfalte und dem Psoas weg nach oben, wobei der Ureter, das Vas deferens und die Samengefässe in gleicher Richtung geschoben werden.

Die Arterie selbst findet man dann am besten, wenn man vom Poupart'schen Band an den Innenrand des Psoas verfolgt. Während man die Wunde mit stumpfen Haken auseinander halten lässt, sucht man mit dem Finger oder mit der Pincette die Arterie frei zu machen und umgeht sie mit grosser Vorsicht wegen der Vena iliaca von innen nach aussen. Man legt einen Faden, resp. eine dicke Catgutligatur um das Gefäss.

A. Cooper's halbmondförmiger Schnitt verläuft mit seinem tiefsten Theil dem Poupart'schen Band ganz nahe. Es wird dann nur die Fascie des Obliquus externus getrennt, während die beiden Muskeln aus der Rinne des Poupart'schen Bandes herausgehoben werden, bevor man die Insertion der Fascia transversa hinten an dem Poupart'schen Band abtrennt. Man braucht das Bauchfell nicht abzutrennen, da die Arterie jetzt direct von Fett und meist von Lymphdrüsen umgeben verliegt. Bei dieser Methode ist es nicht sicher, ob man die grossen Aeste unterhalb des Ligaturfadens behält.

Die Unterbindung der Iliaca externa hat keine Schwierigkeiten bei mageren Menschen mit nicht zu derben Bauchdecken; im entgegengesetzten Fall kann die Operation, besonders der Schlussact, recht schwierig werden. Hier könnte unter Umständen die Cooper'sche Methode den Vorzug verdienen.

Zur Vornahme der Operation empfiehlt sich Hochlagerung des Beckens. Selbstverständlich wird diese wie alle Arterienunterbindungen unter antiseptischen Cautelen vorgenommen. Als Unterbindungsmaterial empfehlen wir aseptische Seide.

§. 70. Das Gebiet, innerhalb welches man die Arteria femoralis communis unterbinden kann, ist ein sehr begrenztes. Die Arterie liegt direct unter dem Poupart'schen Band, der Oberfläche sehr nahe, nur von Haut, Subcutangewebe und Drüsen, wie von der Fascia lata bedeckt. An der Innenseite liegt die Vene, während sich der

Cruralnerv ausserhalb der Scheide zusammen mit dem Iliopsoas an dessen innerem Rand befindet.

Wir sagten, dass das Unterbindungsgebiet ein sehr begrenztes sei. In der Regel geht nämlich die Arteria profunda etwa 4 Ctm. unter dem Ligament von der Cruralis ab, aber in einem verhältnissmässig grossen Procentsatz findet der Abgang weit höher, sehr oft (22 Proc. Quain) 2,5 Ctm., ziemlich oft (11 Proc.), 2 Ctm. und nicht ganz selten noch höher bis zum Bande selbst (4 Proc. Srb.) statt. Aehnlichen Schwankungen ist aber der Abgang der Circumflexa interna unterworfen, welche oft (22. Proc.) oberhalb der Profunda entspringt.

Aus diesem Grunde empfiehlt sich vielleicht, um wenigstens von den gedachten Gefässen möglichst weit wegzubleiben, die Porter'sche Methode der Operation durch einen Schnitt, welcher direct unter Ligam. Poupart. quer verläuft. Der Schnitt, welcher 5—6 Ctm. lang, mit seiner Mitte auf der Arterie liegt, trennt somit Subcutangewebe, Lymphdrüsen und legt nach Trennung der Fascia lata und des darunter liegenden, bei fetten Menschen fett- und meist auch drüsenreichen Bindegewebes die Gefässscheide bloss.

Nach der gewöhnlichen Methode der Unterbindung führt man einen von der Mitte des Poupart'schen Bandes entsprechend dem Verlauf der Arterie nach unten und etwas innen laufenden Schnitt, welcher die Haut und das Subcutangewebe trennt, wobei Drüsen zur Seite geschoben oder weggenommen und die Verletzung der Vena saphena vorsichtig vermieden wird. Dann schneidet man oberhalb des Proc. falciformis die Fascia lata an und spaltet sie auf der Hohlsonde oder zwischen zwei Pincetten. Man eröffnet darauf die Scheide der Arterie und führt möglichst hoch oben von innen nach aussen die Nadel und den Faden um das Gefäss.

§. 71. Etwa 7 Ctm. unterhalb des Lig. Poupartii legt sich die Arterie an den inneren Rand des Sartorius an und bleibt zu demselben, insoweit sie überhaupt am Oberschenkel für die Unterbindung zugänglich erscheint, in bestimmter Beziehung. Die Arterie geht nämlich unter den Muskel, und zwar so, dass sie allmälig von seiner inneren nach seiner äusseren Seite gelangt, sich also mit ihm spitzwinkelig kreuzt. Etwa in der Mitte des Oberschenkels ist diese Kreuzung vollbracht und von hier bis zu der Stelle, an welcher die Gefässe den Adductor magnus durchbohren, liegt die Arterie auf der lateralen Seite des Muskels, in der Rinne zwischen Adductoren und Vastus internus.

Nahe an dem Adductorenschlitz wird die Gefässscheide von derben, sehnigen Faserbündeln bedeckt, welche zum Theil mit der Sehne des Adductor longus verwachsen sind. Unter der Schenkelmitte ragt zuweilen der Vastus internus etwas über das Gefäss hinaus und erschwert dadurch das Auffinden desselben.

Was das Verhältniss der Gefässe und Nerven zu der Arterie anbelangt, so liegt zunächst die Vene medianwärts von derselben. Bald aber begiebt sich dieselbe auf die hintere Seite des Gefässes und wird von ihr bedeckt. Da wo sich die Arterie zum inneren Rand des Sartorius begiebt, liegt derselben ein ziemlich starker Nervenast aus dem Cruralis aussen an (Saphenus magnus) und er geht im weiteren Verlauf an ihre innere Seite, auch wird sie noch öfter von Hautästen des Cruralis überschritten.

Etwa 8—9 Ctm. oberhalb des oberen Randes der Patella ist die Stelle, an welcher die Femoralis durch den Adductorenschlitz auf die Hinterfläche des Schenkels tritt.

Der Leiter für das Aufsuchen des Gefässes ist im Verlauf des Oberschenkels der Muscul. sartorius. Dieser Muskel deckt die Arterie und zwar von der Stelle an, wo sich die Arterie an seinen Innenrand anlegte, bis über die Schenkelmitte hinaus mit dem hinteren Blatt seiner Scheide. Bis zur Mitte macht man den Schnitt auf den Innenrand des Muskels, während man von hier abwärts die Richtungslinie des Gefässes mit den Fingerspitzen der von aussen, vorn um den Schenkel gelegten Hand aufsucht. Sie gleiten nämlich leicht in die Furche zwischen Vastus und Ad-

ductoren hinein. Hier unten zieht man zur Aufsuchung des Gefässes den Sartorius besser nach innen.

Um die Femoralis externa im oberen Dritttheile zu unterbinden, führt man einen von oben aussen nach unten innen auf den medialen Rand des Sartorius gerichteten Längsschnitt. Man eröffnet die Scheide des Muskels, welchen man an dem der Richtung des Schnittes parallelen Verlauf der schlanken Fasern erkennt. Man sieht dann durch das hintere Blatt der Sartoriusscheide, wenn man den gedachten Muskel aufhebt und lateralwärts verzieht, und zwar zwischen Vastus internus und Adductor longus, die Arterie in ihrer Scheide durchschimmern. An ihrer äusseren Seite liegt der Nervus saphenus, welcher ebenso wie die auf der inneren hinteren Seite liegende Vene nach Eröffnung der Scheide bei dem Freimachen der Arterie und Umgehen derselben mit der Aneurysmennadel geschont werden muss.

Die Unterbindung bis zur Mitte des Oberschenkels weicht nicht wesentlich von der eben beschriebenen Methode ab. Der Sartorius wird, nachdem der Hautschnitt ebenfalls parallel, aber etwas mehr nach aussen von seinem medialen Rand geführt wurde, lateralwärts verzogen, wobei die Gefässscheide nahe dem äusseren Rand des Muskels gefunden wird. Der Saphenus liegt der inneren Seite der Arterie nahe und die Vene nach hinten.

Noch weiter unten bis zur Durchtrittsstelle findet man die Arterie, indem man, wie oben angegeben, die Furche zwischen Adductoren und Vastus internus aufsucht. Der Schnitt verläuft in dieser Furche und der Sartorius wird, nachdem seine Scheide am äusseren Rand geöffnet war, medialwärts verzogen. Die vertiefte Lage des Gefässes, welches zuweilen von dem seitlichen Rand des Vastus internus gedeckt ist, die ziemlich derbe Scheide, machen hier zuweilen das Aufsuchen desselben schwierig, umsomehr, wenn man dem Adductorenschlitz zu nahe kommt. Hält man sich übrigens immer in der Adductorenfurche, so muss das Auffinden der Arterie gelingen.

§. 72. Am Oberschenkel entwickelt sich nicht selten ein isolirter oder mit anderweitigen Venenerweiterungen combinirter Varix der Saphena und zwar bald im Verlauf der Vene, bald an ihrer Einmündungstelle am Rande des Process. falciformis. Der Varix an letztgedachter Stelle hat besonders in diagnostischer Beziehung Bedeutung, insofern man denselben nicht mit einem Schenkelbruch verwechseln darf. Es sind mehrere Mal Exstirpationen solcher im Verlauf des Oberschenkels gelegenen Venensäcke und zwar mit Glück gemacht worden, was selbstverständlich jetzt nur unter antiseptischen Cautelen geschehen darf.

Auch wurde die Saphena in ihrem Verlauf öfter unterbunden, um dadurch Heilung der Unterschenkelvaricen herbeizuführen. Diese Operation wird subcutan gemacht und soll öfter den gewünschten Erfolg gehabt haben, ob auch dauernd, erscheint zweifelhaft. (Siehe über die betreffenden Operationen das Genauere bei Varicen des Unterschenkels.)

§. 73. Erst im Lauf der letzten Jahre hat man häufiger Ursache gehabt, sich chirurgisch mit den Nerven der unteren Extremität zu beschäftigen. Der Nervus ischiadicus kommt am häufigsten in Frage. Bald handelt es sich um eine Durchtrennung dieses Nerven in einer Wunde und um die Frage der Nervennaht, bald um das Aufsuchen und Vereinigen der getrennten Theile, wenn die Naht direct nach der Wunde

versäumt war. Auf jeden Fall empfiehlt es sich, dass man den in frischer Wunde durchtrennten Ischiadicus wie jeden anderen grossen Nervenstamm durch die Naht vereinigt. Unter antiseptischem Verfahren ist hier in gleicher Weise wie bei der Naht der grossen Nerven an der oberen Extremität zu erwarten, dass prima intentio und baldige Wiederkehr der Function eintritt. Aber auch alte Trennungen sind bei der offenbar geringen Gefahr, welche antiseptisch vorgenommene Nervenoperationen bieten, durch blutige Blosslegung der Nervenenden und durch Anfrischung derselben mit folgender Naht zu behandeln. Wenn auch der von B. v. Langenbeck in dieser Art behandelte Kranke nur eine Rückkehr der Sensation im gelähmten Bein erfuhr, so ist doch nicht gesagt, dass in späteren Fällen das Resultat kein besseres sein könne. Schlechter in Beziehung auf die Function der Extremität kann es auf keinen Fall werden.

Man hat auch verschiedenfach den Nervus ischiadicus durschnitten. Am meisten gerechtfertigt ist eine solche Operation, wenn man aus dem Nerven eine Geschwulst, ein Neurom entfernt. Ein solcher Fall wird von Michon berichtet, welcher Geschwulst und Nerven direct an der Incisura ischiadica mit günstigem Erfolg ausschnitt.

Auch wegen Ischias hat man öfter den Nerven resecirt (Bayard, Aczam, Nélaton u. A.) mit wechselndem, zum Theil nur sehr vorübergehendem Erfolge. Schliesslich hat Billroth zur Hebung einer peripher von dem Nervus ischiadicus hervorgerufenen Epilepsie mit glücklichem Erfolg eine Dehnung nach Blosslegung in der Art, wie wir dies für die obere Extremität von Nussbaum beschrieben haben, ausgeführt und hat dadurch das Feld auch für eine Reihe von solchen Dehnungen, die wegen anderer Indicationen am Ischiadicus vorgenommen wurden, geebnet. Hier stehen für uns in erster Linie die Erfolge, welche bei Ischias durch die Operation erzielt wurden. Eine Reihe solcher sind verzeichnet worden und wir selbst sahen 3 mal schwere und langdauernde Neuralgien nach derselben dauernd verschwinden. Wenn schon diese Resultate ziemlich unerklärt dastehen, so gilt dies noch mehr von denen, welche durch die Nervendehnung bei Fällen von Rückenmarks — zumal von tabetischer Lähmung (Langenbuch) letzter Zeit erreicht worden sind. Auf jeden Fall berechtigen sie uns, solche Fälle, welche nicht ganz aussichtslos, weil zu weit fortgeschritten erscheinen, versuchsweise zu operiren; konnten wir doch selbst (Bd. II. pag. 656.) über eine derartige erfolgreiche Operation bei Myelitis ascendens traumatica berichten. Langenbuch hat zahlreiche Besserungen, welche gelähmte Kranke dadurch erfuhren, berichtet. Wir selbst haben freilich in einigen Fällen von Tabes keine Besserung, aber auch keine Verschlimmerung eintreten sehen. Genug, bei der Resultatlosigkeit innerer Behandlung empfiehlt es sich wohl, diese Versuche fortzusetzen, um dereinst die Indicationen präciser stellen zu können.

Die Operation selbst ist sehr einfach. Man führt unterhalb des Randes vom Glutaeus einen Schnitt auf der Hinterfläche des Oberschenkels in der Mitte desselben. Nach Trennung der Fascie zieht man die Muskeln auf der Innenseite (semimembranosus, semitendinosus)

medialwärts. Der Musc. biceps überschreitet hier bald die Mitte der Hinterfläche des Schenkels, indem er von seiner Insertion am Tuber ischii lateralwärts zieht, er wird lateralwärts verzogen und hinter ihm der Nerv, resp. die beiden schon getheilten Nerven aufgesucht. Man macht den Nerven bloss, nimmt ihn zwischen die Finger und zieht zumal centralwärts, aber auch peripher derb an. Die Wunde wird drainirt, genäht und mit antiseptischem Verband behandelt.

Aehnliche Operationen hat man auch an den vorderen Nerven des Oberschenkels zumal dem Cruralis vorgenommen. Die Methode dieser Operationen kann nach der anatomischen Lage der Nerven leicht construirt werden.

B. Entzündliche Processe am Oberschenkel.

§. 74. Eine Anzahl von entzündlichen Reizen, welche die peripheren Lymphgebiete treffen, führen zu entzündlichen Processen der in der Schenkelbeuge gelegenen Drüsen. Eine der häufigsten Ursachen für inguinalen Bubo giebt eine leichte Verletzung am Fuss ab, und besonders die Zehen vermitteln auf dem Wege einer Erosion, eines angeschnittenen Hühnerauges etc. die Aufnahme von dort stets vorhandenen Zersetzungsproducten. Es kommt entweder nach einer Lymphangitis oder auch ohne dass deutliche Symptome derselben vorhanden waren zu der Entstehung des entzündlichen Bubo. Ein zweites peripheres Gebiet, welches stets bei acuter Schwellung der Leistendrüsen zu beachten ist, ist das der Geschlechtstheile. Nicht nur specifische Infection, sondern auch Erosionen, wie sie nach einfacher Balanitis eintreten, führen hier öfter zu Drüsenschwellung und Drüsenabscess. Man hat also bei dem Befund eines solchen Bubo stets zunächst nach den in den peripheren Abschnitten etwa vorhandenen Infectionsstellen zu suchen, und gar oft geht der Bubo zurück, wenn man nur die periphere Excoriation bei geeigneter Behandlung durch Aq. saturnin., durch Umschläge von Solut. lapid. infernalis u. dgl. mehr zur Heilung bringt. Aber es giebt doch in der That auch Bubonen, ohne dass man die erwähnten peripheren Infectionsstellen nachweisen könnte, und sonderbarer Weise giebt es sogar zuweilen kleine Epidemien dieser Krankheit, ein Ereigniss, welches ich selbst einmal in ausgezeichneter Weise zu beobachten Gelegenheit hatte.

Man braucht bei den gedachten entzündlichen oder specifischen Schwellungen der Leistendrüsen nicht sofort zum Messer zu greifen. Wir haben schon erwähnt, dass viele entzündliche Bubonen zurückgehen, wenn man die Resorptionsquelle durch Ausheilung der peripheren Verletzung zustopft. Auch die nach Schanker entstehenden Bubonen gehen selbst dann noch oft zurück, wenn man schon durch Erweichungspunkte an der Oberfläche der Geschwulst veranlasst glaubte den Durchbruch erwarten zu müssen. Erst dann, wenn sich eine paraadenitische Phlegmone hinzugesellt, welche sich in der diffusen Schwellung der Haut und der Weichtheile um die Drüse mit Hautröthung kenntlich macht, ist wohl immer das Geschick der Drüse entschieden. Treten solche Erscheinungen rasch,

mit Fieber auf, dann soll man also mit dem Messer nicht zögern, im anderen Falle hat es aber eine gewisse Berechtigung, wenn man den Process rückgängig zu machen sucht, wie es in der That unter Anwendung von Eis, Jodtinctur, zuweilen auch noch, nachdem sich bereits im Centrum der Drüse ein Eiterherd gebildet hat, durch aspiratorische Entleerung des Eiters gelingt. Es hat diese Therapie insofern ihre Vorzüge, als ein früher Schnitt in die nur partiell eitrig zerfallene Drüse häufig den Process enorm in die Länge zieht, indem es erst nach der Eröffnung zu weiterer Phlegmone um die Drüse und zu Senkungen kommt. Oft lassen sich solche chronisch gewordenen Drüsenfisteln nur dadurch zu rascher Heilung bringen, dass man die halb vereiterte Drüse selbst exstirpirt, resp. mit dem scharfen Löffel ausräumt. Ganz besonders zu fürchten sind in dieser Richtung die tiefen Drüsenschwellungen, die Schwellung der unter der Schenkelfascie, direct unter dem Poupart'schen Band oder gar in dem Raum zwischen ihm und horizontalem Schambeinast gelegenen (Rosenmüller'schen) Drüse. Durch sie werden öfter sehr unangenehme, langdauernde Senkungsabscesse in der Richtung der anschliessenden Bindegewebsräume hervorgerufen und ihre Behandlung mit dem Messer ist wegen des Gefässreichthums der Umgebung zuweilen recht schwierig. Alle diese Formen von hingezogener Schwellung der Drüsen und Fistelbildung haben freilich durch die Anwendung des antiseptischen Verfahrens, unter dessen Schutz man die Abscesse eröffnet und drainirt, die entzündlich veränderten Drüsen mit scharfem Löffel, mit Pincette und Scheere exstirpirt, viel von ihrem Schrecken verloren. Die Application von Jodoform in die auf solche Art angelegten Wunden macht die Ausheilung derselben zu einer noch rascheren, als dies mit der blossen antiseptischen Methode (Lister'scher Verband nach antiseptischer Operation) der Fall war.

§. 75. Der Oberschenkel giebt mit der Tibia die Praedilectionsstelle ab für das Auftreten acuter Osteomyelitis, und zwar sind es fast stets die Epiphysenregionen des Schaftes, welche von der gedachten Krankheit betroffen werden und hier wieder in ganz überwiegender Häufigkeit das Kniegelenksende.

Die acute spontane Osteomyelitis, welche wir erst im Lauf der letzten Decennien durch die Arbeiten von Chassaignac, Demme, Klose, Roser, Lücke, Rosenbach, Kocher u. A. kennen gelernt haben, ist in ihrem klinischen Bild besonders nach ihrem Auftreten in der gedachten Region geschildert worden. Sie ist so wesentlich eine Krankheit der Jahre bis zur vollendeten Entwickelung des Knochenskeletts und vor allem des Kindesalters, dass Fälle nach dem 25. Lebensjahre als seltene Ausnahmen betrachtet werden müssen. Ihr Vorkommen an den Epiphysenenden des Schaftes ist wohl durch den regeren Stoffwechsel an der Stelle, welche das Wachsthum des Knochens mindestens zum grössten Theil vermittelt, bedingt.

Dass aber gerade das Knochenmark bei dem Auftreten dieser Krankheit so wesentlich alterirt erscheint, das erklären wir uns durch die Betheiligung, welche diesem Körper (Neumann, Ponfick u. A.) wahrscheinlich für die Blutbereitung zukommt. Denn wir fassen die gedachte Krankheit als eine specifische Infectionskrankheit auf in ähnlicher Art, wie wir den Typhus, den acuten Gelenk-

rheumatismus als solche betrachten, und zwar müssen nicht nur die schweren, sondern auch die leichten Fälle in dieser Art gedeutet werden. Wenn sich dann, wie es öfter der Fall ist, die Krankheit nach einem leichten Trauma, einer Contusion oder dergleichen mehr entwickelt, so hat das Trauma hier offenbar nur eine untergeordnete, etwa dieselbe Bedeutung, welche es hat, wenn sich bei einem Syphilitischen nach einem Stoss auf die Tibia an Ort und Stelle ein Gumma entwickelt. Auch das multiple Auftreten der Krankheit an mehreren Knochen spricht für diese Auffassung.

Der allgemeine wie auch der locale Verlauf der Krankheit zeigt je nach der Intensität ziemlich verschiedene Symptomenbilder.

Fast stets setzt sie mit Fieber ein. Zuweilen entwickelt sich mit heftigem Schüttelfrost ein sehr intensives, dem typhösen so ähnliches Fieber, dass, da die Localerkrankung am Oberschenkel wegen der meist im Beginn fehlenden Schwellung übersehen werden kann, die Krankheit für einen Typhus gehalten wird. In den allerschwersten Fällen zeigen sich dann allerdings auch meist bald die Symptome einer der schweren Allgemeininfection entsprechenden, septischen Phlegmone des Oberschenkels. Aber auch die milderen Fälle beginnen doch nicht selten mit einem wenn auch leichteren typhusartigen Fieber. Ist der Kranke nicht benommen, so leitet schon der heftige Schmerz auf eine Untersuchung der Extremität, und hier findet man wenigstens nach einigen Tagen eine charakteristische, den Knochen mehr weniger peripher umgebende, tiefe, von der Epiphysengegend sich meist etwa bis zum mittleren Dritttheil erstreckende, harte Schwellung.

Bald wird die Haut ödematös und die Grenzen der Schwellung verwischen sich, indem die paraostale Phlegmone den die Knochen begrenzenden Bindegewebsbahnen, den Muskelinterstitien folgt. Vor dem Auftreten dieser Phlegmone schützt die Localisation der Geschwulst einerseits vor Verwechselung mit Gelenkeiterung, wie mit dem Auftreten derselben anderseits der Umstand, dass die Phlegmone die ganze Peripherie des Gliedes umgiebt, die Annahme einer einfachen Bindegewebsphlegmone ausschliesst. Zu der Osteomyelitis kommt fast immer eine Osteochondritis der Epiphyse und die Folgen davon äussern sich einmal durch die oft in der zweiten Woche der Krankheit hinzutretende Betheiligung des naheliegenden Gelenks, bald in der Form eines entzündlichen Hydrops, bald in der eines Empyems von verschiedener Schwere und Bedeutung. Die Osteochondritis führt aber anderseits gerade in den schlimmsten Fällen zu einem Ereigniss, welches einen Autor (Klose) sogar bestimmte, die Krankheit nach demselben als „entzündliche Epiphysenlösung“ zu taufen.

Die schlimmsten, mit typhösem Fieber, mit schwer infectiöser Eiterung und Phlegmone, mit Epiphysenlösung und schwerem Empyem des Knies oder des Hüftgelenks resp. beider bei Betroffensein des ganzen oder des oberen Theils vom Schaft verlaufenden Fälle enden fast immer tödtlich, bei den weniger schlimmen bilden sich weit verbreitete submusculäre, allmälig der Oberfläche nahe kommende Abscesse. Milde Formen können sich nach Entwickelung einer mehr weniger erheblichen ossificirenden Periostitis zurückbilden. Dies sind übrigens solche Fälle, bei wel-

chen sich dann oft noch nach vielen Jahren wiederholt recidivirende Fieberzufälle, zuweilen mit Phlegmone entwickeln, Zufälle, welche erst eine Operation am Knochen beseitigt, die entweder einen blossen Knochenabscess oder einen kleinen oder grösseren Sequester mit wandelbaren Mengen entzündlichen Ergusses nachweist. Auch die Epiphysenlösung hat durchaus nicht immer eine schlechte Prognose, Epi- und Diaphyse können wieder verwachsen, ja man hat sogar gesehen, dass das Wachsthum nach solchem Ereigniss trotz der Vereiterung in der Epiphysenfläche nicht erheblich zurückblieb.

Bei weitem die grössere Mehrzahl der an Osteomyelitis Erkrankten hat aber auch nach dem Ablauf der eigentlichen Krankheit noch Mannigfaches zu erdulden. Wir weisen hier nur hin auf die andauernde Gelenkaffection, auf die Lösung des Epiphysenendes mit Perforation der Haut und Durchtreten des Knochens an die Oberfläche, als auf seltenere Ereignisse. Der Ausgang, welcher in der Majorität aller Fälle die Krankheit complicirt, ist das Entstehen mehr weniger ausgedehnter Necrose.

Zuweilen auch erstreckt sich die Krankheit auf den ganzen Schaft bis zum oberen Epiphysenende oder sie kommt allein an dem oberen Dritttheil vor. Tritt hier Lösung der Epiphysen ein, so geht dies Ereigniss, falls es die innerhalb des Gelenks gelegene Schenkelkopfepiphyse betrifft, fast nie ohne Gelenkeiterung von Statten. Nur in seltenen Fällen kommt es zu adhäsiver Verwachsung des Hüftgelenks, bevor die Lösung in der Epiphyse eintritt, so dass in einem solchen Fall die Vereiterung des bereits verödeten Gelenks ausbleibt. Die isolirte Lösung der Trochanterenepiphysen vom Schaft brauchen sich ebenfalls nicht mit Gelenkeiterung zu compliciren.

Entsprechend der häufigsten Localisation des osteomyelitischen Processes finden sich dann auch die meisten Schenkelnecrosen nahe dem unteren Epiphysenende und zwar zumal auf der nach der Kniekehle hin sehenden Partie des Knochens. Totalnecrosen, welche in verschiedener Ausdehnung bis zur Mitte des Schaftes hinaufreichen, sind verhältnissmässig selten.

Es sind wohl wesentlich zwei Gründe, welche das Vorherrschen der Necrose auf der hinteren Seite des Knochens erklären. Das Periost sitzt dem sich der Epiphyse auf der Hinterseite anschliessenden Theil des Schaftes viel lockerer auf, als auf der Vorderseite, wo durch die vielfachen, sich hier in dasselbe inserirenden Muskelbündel ein inniger Zusammenhang mit der Knochenoberfläche herbeigeführt wird. Es wird also hier viel leichter und breiter abgehoben und somit die Oberflächenernährung des Knochens gestört. Dazu kommt aber, dass der Eiter vermöge der Lage der Extremität auf der Hinterfläche hier viel mehr stagnirt. Von der Masse und der Beschaffenheit des Eiters, zumal auch von dem Fauligwerden desselben nach der Eröffnung ist aber gewiss die spätere Ausdehnung der Necrose zu einem grossen Theil abhängig.

Die Fisteln, welche in die Cloakenöffnungen führen, liegen meist auf den beiden Seiten des Knochens, aussen zwischen Vastus externus und Biceps, innen zwischen Vastus internus und Adductoren, hier oft in sehr bedenklicher Nachbarschaft mit den grossen Gefässen.

Weniger constant ist die Lage der Fisteln am oberen Ende des Knochens; die nach der Gegend des Trochanter minor führenden finden sich meist in den Adductoren, mehr weniger nahe der Schenkelperinealfalte, die von der vorderen Trochanterregion vor dem Rande des Tensor fasciae, die tieferen am hinteren Rande des Trochanters und längs des äusseren Theils vom Femur.

Man kann im Durchschnitt annehmen, dass nach 2—3 Monaten auch ausgedehnte Schenkelnecrosen gelöst sind. Die Diagnose, ob das der Fall ist, kann man aber vielfach nur durch einen Eingriff machen, wie derselbe auch zur Operation nöthig ist. Nur selten gelingt es durch Einführung der Sonde oder einer Kornzange die Verschiebbarkeit eines kleineren Stückes nachzuweisen. Häufiger kann man durch kurze Stösse, welche man mit derber Sonde auf den Sequester führt, aus dem eigenthümlichen Klang, welcher darauf schliessen lässt, dass man nicht auf den in Continuität befindlichen Knochen, sondern auf ein abgelöstes Stück desselben stösst, wir möchten ihn als Scherbenklang bezeichnen, seine Lösung wahrscheinlich machen, öfter auch kann dies erst der eingeführte Finger oder die Sequesterzange, welche den Sequester ergreift und verschiebt, nachweisen. In manchen Fällen ist aber der grosse Sequester so innig von seiner Lade umfasst, dass man auf die objective Diagnose der Lösung desselben verzichten muss und ihm durch die erweiterte Sequestralhöhlenöffnung gleich mit zerkleinernden Instrumenten zu Leibe geht.

§. 76. Ob man bei dem Ausbruch der acuten Osteomyelitis durch Darreichung solcher Mittel, welche erfahrungsgemäss das inficirte Blut bis zu einem gewissen Grad günstig beeinflussen, als da sind Chinin, Salicylsäure und ihre Präparate, grosse Dosen Alkohol (Kocher) eine Coupirung der Krankheit oder wenigstens eine Milderung des Verlaufs herbeiführen kann, bleibt vorläufig unentschieden. Auf jeden Fall ist ein Versuch in der Richtung schon darum indicirt, weil diese Mittel das Fieber heruntersetzen. Der Chirurg hat aber ausserdem zunächst zur Milderung der Schmerzen und um die Bewegungsreize auszuschliessen in erster Linie für Ruhigstellung der Extremität zu sorgen.

Nicht nur, dass die ruhige Lage die Schmerzhaftigkeit erheblich vermindert, sie garantirt auch die so sehr hässlichen Contracturstellungen, welche, falls man die Extremität sich selbst überlässt, bei den entzündlichen Affectionen im Knie so leicht zu Stande kommen. Auch die Gefahr der Epiphysenlösung und der Dislocation des gelösten Theils vom Schaft wird durch die Ruhigstellung erheblich herabgesetzt.

Da man das Glied übersehen muss, so empfehlen sich zu diesem Zweck Beinkästen, Blechschienen und besonders Drathstiefel. Local wird Eis und nach dem Vorgang von Demme energischer Jodanstrich auf die erkrankte Partie angewandt.

Die frühzeitige Amputation, welche Chassaignac für die seiner Ansicht nach typisch malignen Fällen mit typhösem Fieber und Epiphysenlösung angerathen hat, hatte bis jetzt wenig günstige Erfolge zu verzeichnen, und es fragt sich, ob man nicht besser ganz darauf verzichtet. Ebensowenig kann man aber vorläufig zu Trepanationen der Schaftknochen rathen. Wohl mögen sie den Druck im Mark erheblich heruntersetzen; die Herderkrankungen in der Markhöhle werden sie aber doch, auch wenn man mehrere Löcher anlegt, in der Regel nicht treffen, und dazu kommt, dass man mit diesem Eingriff die grösste Gefahr für hinzukommende Knochenmarksepsis schafft, so dass sie nur bei absolut sicherer Antisepsis erlaubt sind. Es ist also wohl in der Regel abzuwarten, bis man Phlegmone und Eiter nachweisen kann. Für diesen Fall ver-

werfen wir aber entschieden halbe Massregeln (Punction und Carbolinjection, Kocher) wie sie neuerdings wieder empfohlen worden sind. Offenbar verlaufen nämlich sehr schlimme, über den ganzen Schaft ausgedehnte Erkrankungen, wie ich mich in letzter Zeit vielfach zu überzeugen Gelegenheit hatte, auffallend mild, wenn man die Eröffnung, welche nöthig ist, sobald der Eiter durch Fluctuation nachweisbar wird, unter antiseptischen Cautelen vornimmt und auch wenigstens die ersten Eiterungswochen bis zum Stadium der Fistelbildung unter Listerverband behandelt.

Es werden reichliche Oeffnungen so angelegt, dass der Eiterausfluss frei erfolgen kann. Dabei muss man häufig tiefe Löcher an gefährlicher Stelle machen. Man durchschneidet nur Haut und Fascie und bohrt dann mit geschlossener Kornzange langsam in den Eiterherd ein, quillt der Eiter heraus, so öffnet man die Kornzange (Roser). Darauf dringt der Finger ein, und indem man noch entsprechende Dehnung der Gewebe vornimmt, kann zugleich die Diagnose der Knochenentblössung gemacht, auch der Finger sofort in der Abscesshöhle nach einer Stelle vorgeschoben werden, welche besonders geeignet zur Anlegung von Gegenöffnungen erscheint. Man schneidet dann mit der anderen Hand auf den vordrängenden Finger die Weichtheile bis nahe der Abscesshöhle ein, um schliesslich wieder stumpf in der oben beschriebenen Art zu perforiren. Dann wird mit Carbollösung ausgespült und mit dicken Drainröhren drainirt, und nun deckt sofort der Lister'sche Verband nach reichlicher Krüllgazeunterlage die Extremität bis weit über die Oeffnungen hinaus zu.

Es ändert in der Sache nichts, wenn das Kniegelenk voll Eiter ist. Dasselbe wird dann für sich drainirt und ausgewaschen. In der Regel heilt die Gelenkeiterung rasch aus und die Drains können bald wieder entfernt werden. Es ist uns unter solchen Verhältnissen kein Fall vorgekommen, bei welchem wir auch nur vorübergehend an Amputation hätten denken müssen. Aber freilich muss man dabei auf das Strengste antiseptisch verfahren, dann gelingt es sogar, dass man Kranke mit Totalosteomyelitis des Schaftes, mit Eiterung im Hüft- und Kniegelenk durchbringt. Wir haben das mehrere Mal gesehen.

Es schien mir, als ob die Callusbildung unter solchem Verband träger von statten ging, als unter gewöhnlichen Verhältnissen. Ich habe daher vorläufig darauf verzichtet, bei antiseptischem Verfahren sehr frühe Sequesteroperationen vorzunehmen. In einem Falle ereignete sich nämlich bei der Extraction einer Necrose, welche ich in der 9. Woche mit Leichtigkeit vornahm, eine, übrigens nach verhältnissmässig kurzer Zeit heilende Fractur des dünnen Callus. Man muss jedoch die Möglichkeit des Entstehens einer solchen Fractur, welche besonders bei früher Operation von Necrosen, welche durch die ganze Dicke des Knochens gehen, öfter einmal eintritt, während noch starke Eiterung besteht, immer berücksichtigen.

An keinem Ort macht die Entfernung der Necrose dem Arzt mehr zu schaffen, als am unteren Ende des Oberschenkels, daher finden sich auch an keinem Knochen soviel alte Necrosen wie hier. Ich habe mehrere von zwanzig- und dreissigjähriger, ja sogar eine von 45jähriger Dauer operirt. Bald ist es die Schwierigkeit des Auffindens derselben in langen Fistelgängen, bald die Ausdehnung und das feste Umfasstsein von der Lade, bald die schwierige Lage der Fistelöffnungen wie der Necrose in der Nähe der Gefässe, des Kniegelenks oder in der Kniekehle, welche von dem Unternehmen oder Vollenden der Operation abschrecken.

Seit Esmarch's Verfahren, die Extremität blutleer zu machen,

Eingang gefunden hat, sind übrigens die Schwierigkeiten sehr viel geringer geworden. Man führt eine Sonde in die Fistel auf den Sequester ein, dann schneidet man zunächst die Weichtheile bis auf die Cloakenöffnung durch. Liegt die Fistel aussen zwischen Vastus externus und Biceps, so stehen dieser Erweiterung in der Längsachse des Gliedes auch keine anatomischen Bedenken im Wege. Es empfiehlt sich daher in der Regel, dass man, sobald die Ueberzeugung einer Schaftnecrose feststeht, auch dann, wenn auf der Aussenseite des Femur keine Fisteln bestehn, diese Stelle zur Anlegung des Lochs im Knochen wählt. Man schneidet mit Achtung vor dem Kniegelenk die Weichtheile bis auf den Knochen durch einen 6—8 Ctm. langen Schnitt, der nach Umständen zu verlängern ist, ein. Man entblösst den Knochen, indem man Periost sammt Weichtheilen mit Elevatorien aufhebt und zurückhalten lässt und schlägt nun mit dem Meissel ein nach der Grösse des Sequester und nach der Breite des Knochens ausgemessenes Loch. Zunächst macht man es meist nur so gross, dass der Finger eindringt und die Diagnose der Grösse und Lage des Sequesters feststellt und erweitert es dann erst je nach dem Befund.

Die Innenfisteln dagegen müssen, sowohl um Gelenkverletzung, als auch um Gefässverletzung zu vermeiden, immer viel vorsichtiger erweitert werden. Am Knochen wird auch hier das Periost um das Cloakenloch herum mit dem Elevatorium in gehöriger Ausdehnung abgehebelt, und nun schlägt man sich ebenfalls mit dem Meissel ein Loch, welches mindestens genügt, den Finger auf den Sequester eindringen zu lassen. Nur die wenigsten Sequester lassen sich aber von diesem Loch aus sofort mit derber Korn- oder Sequesterzange entfernen. Zuweilen gelingt ihre Entfernung, nachdem man sie mit dem Elevatorium losgehebelt oder mit der Sequesterzange zerbrochen hat. Wo nicht, so werden sie in der Längs- und Querrichtung mit dem Meissel verkleinert und dann erst ausgezogen.

Oefter gelingt es auch überhaupt erst nach entsprechender Erweiterung der Fisteln den Sequester aufzufinden. Hier wollen wir darauf aufmerksam machen, dass die seitlich gelegenen Fisteln gar nicht selten um den Knochen herum in einen Halbcanal in die Kniekehle führen, und dass man erst nach entsprechender Erweiterung der Fistelgänge durch Entfernung der hintersten Partie des Knochens auf der Aussenseite desselben den in einem Abscess der Kniekehle liegenden corticalen Sequester findet.

Trotz aller Gewandtheit passirt es auch dem sichersten Operateur, dass er einmal eine vergebliche Operation macht, den Sequester nicht findet oder nicht vollständig extrahiren kann. Das soll von einer Wiederholung nicht abschrecken.

Man macht selbstverständlich auch diese Operation unter allen antiseptischen Cautelen. Nach gehöriger Desinfection des Gliedes und der Fisteln wird es blutleer gemacht und dann antiseptisch operirt. Ist die Operation vollendet, so kann man sofort nähen und drainiren sowie den Verband anlegen, wenn man das Glied, bevor man den Schlauch löst, senkrecht emporheben und auch noch in den ersten

24 Stunden senkrecht liegen lässt. Doch rathen wir zumal dem Anfänger dies lieber nicht zu thun, sondern zunächst ebenfalls bei senkrechter Haltung des Gliedes, nach Lösung des Schlauchs die grösseren blutenden Gefässe zuzubinden. Manche Gefässe kann man auch schon vor der Lösung des Schlauchs finden und zubinden.

C. Die Geschwülste des Oberschenkels.

§. 77. Im subcutanen Bindegewebe des Oberschenkels kommen relativ häufig Lipome, Fibrolipome zur Entwickelung, und zuweilen nehmen sie gestielte Form und erhebliche Ausdehnung an. Fasciale und musculäre, der Bindegewebsreihe der Geschwülste angehörige Neubildungen sind ebenfalls verhältnissmässig oft beobachtet worden.

Das Myxolipom kommt, wie Lücke betont, öfter auf der Hinterfläche des Schenkels unter der Hinterbacke vor und wächst gern in das Foramen ischiadicum. Ueberhaupt sind die Muskeln des Oberschenkels zuweilen der Sitz von Myxomen mit schlimmer Prognose in Beziehung auf locale Recidive.

Die Hinterseite des Oberschenkels vom Foramen ischiadicum abwärts ist ausgezeichnet durch das Vorkommen von Neuromen. Es giebt eine Anzahl von Fällen (Velpeau, Paget u. A.), in welchen die Geschwülste aus dem Nerven herausgelöst wurden, ohne wesentliche Beeinträchtigung der Function des Gliedes.

Auch Echinococcen der Oberfläche im subcutanen und im intermusculären Bindegewebe kommen am Oberschenkel häufig vor. Besonders erscheint die Regio inguinalis wie die Adductorengegend bevorzugt. Diese cystischen, zuweilen durch Einschnürung zwischen den Muskelbündeln lappigen Geschwülste, zeichnen sich durch ihr schubweises Wachsthum, welches zuweilen lange Stillstände macht, aus. Hygrome finden sich ausnahmsweise in der Regio iliaca (iliacaler Schleimbeutel) und oberhalb des Kniegelenks (siehe unten).

In seltenen Fällen entwickeln sich auch an der Innenseite des Oberschenkels Cysten, welche zu grossen, bis in die Nähe des Knies zwischen den Adductoren sich erstreckenden Geschwülsten anzuwachsen vermögen. Solche Fälle sind von Velpeau, Erichsen, Michel (Centrbl. f. Chir. ref. v. Lossen. Bd. VII. p. 128) beobachtet worden. Sie finden sich auf der Innenseite des Schenkels und erstrecken sich vom Lig. Poupartii, vom Foram. obturat. aus, zwischen den Adductoren nach unten. Verschiedenfach ist angegeben, dass sie mit einem Stiel in das Becken hineingingen. Ob es sich hier nicht zuweilen um alte Congestionsabscesse mit serösem Inhalt gehandelt hat? Michel ist geneigt, diese Bildungen als congenitale, nach dem Bauch abgeschnürte Peritonealausstülpungen aufzufassen.

Es giebt zwei Stellen am Oberschenkel, welche als Praedilectionsstellen, die eine für mehr der Oberfläche angehörende, die andere für Knochengeschwülste bezeichnet werden müssen, wir meinen die Gegend unter dem Ligam. Poupart., entsprechend dem oberen Dritttheil des Oberschenkels (Trigonum subinguinale) und das Epiphysenende des Femur. Von oberflächlichen Geschwülsten nennen wir in der Leiste zunächst die zuweilen hier beobachteten Lymphangiome. Es sind Geschwülste, die faustgross und grösser werden können, sich meist weich anfühlen und bei genauerer Untersuchung aus einem Convolut von schreib-

federdicken Strängen zusammengesetzt erscheinen. Beiläufig wollen wir hier bemerken, dass auch Lymphvarix und Lymphorrhoe am Oberschenkel öfter gesehen worden ist (Gjoryjewic). Viel häufiger sind entzündliche oder auch carcinomatöse Drüsenschwellungen nach entsprechender peripherer Erkrankung. Aber auch primäre Drüsensarcome kommen hier nicht selten vor und oft hängen sie mit der Gefässscheide zusammen (Gefässscheidensarcome). Ich habe auch ein Carcinom in dieser Gegend beobachtet, welches offenbar von der Haut in eine Lymphdrüse hineingewachsen war. Lücke exstirpirte aus dem Trigonum ein Cystoadenom, dessen Ursprung sich wahrscheinlich auf eine durch den Schenkelcanal herabgetretene Ovarialhernie zurückführen liess (Sonnenburg). Auf die Häufigkeit der parostalen Osteosarcome an dieser Stelle macht Lücke wiederholt aufmerksam. Am Oberschenkel selbst gehen zuweilen von der Trochantergegend Myeloidsarcome aus, deren Diagnose erwogen werden muss gegenüber einem Tumor oder einer chronischen Entzündung des tiefen Schleimbeutels. Am Schaft selbst kommen öfter periostale Sarcome zur Entwickelung. Bei der Entwickelung von Schaftgeschwülsten hat man übrigens auch an Echinococcen zu denken. Einen ausgezeichneten Fall derart, welcher mehrfach zu Fractur des Knochens führte, haben kürzlich Kanzow und R. Virchow mitgetheilt. (Virch. Arch. Bd. 79. p. 180.)

Dagegen ist die untere Epiphysengegend der Sitz verschiedener mit dem Knochen zusammenhängender Geschwülste.

Osteoidchondrome und Sarcome kommen hier wie zuweilen höher oben am Schaft zur Entwickelung, an der Epiphysengegend selbst sind aber zwei Geschwülste öfter zu beobachten, die Exostosis cartilaginea und das Myeloidsarcom (centrales Osteosarcom, Riesenzellensarcom etc.).

Die Exostosis cartilaginea kommt entweder als Theilerscheinung allgemeiner Exostosenwucherung des Skeletts vor — man hat Fälle beobachtet, in welchen bis zu 200 derartige Auswüchse an bestimmten Stellen des Skeletts, an der Verbindung der Epi- und Diaphyse bei Kindern hervorwuchsen — oder sie entwickelt sich als alleinige Exostose an der inneren oder äusseren Seite der Femurepiphyse. Hier wächst sie aus dem Epiphysenknorpel hervor im Sinne des Längenwachsthums parallel dem Femur nach oben und nimmt zuweilen recht erhebliche Ausdehnung an. Manche Fälle sind ausgezeichnet dadurch, dass sich Schleimbeutel auf ihnen entwickeln. Broca theilt einen Fall mit, bei welchem sich eine Cyste mit Knorpelvegetationen um die Exostose gebildet hatte, Zuweilen scheint die Synovialhöhle mit dem Kniegelenk zu communiciren, wie in einem von Rindfleisch beschriebenen Falle Billroth's. Hier war die Innenwand des Synovialsackes mit Zotten versehen und enthielt eine grosse Anzahl freier Körper. Die fraglichen Neubildungen pflegen nur dann Beschwerde zu machen, wenn sie excessiv wachsen, wie dies zumal bei solchen, die sich nach einem Trauma entwickeln, sein kann. Auch in den Fällen, in welchen sie sich mit cystischen resp. synovialen Säcken compliciren, wird zuweilen ihre Entfernung wünschenswerth.

Die Myeloidsarcome gehen zumeist von der Spongiosa der Epiphyse jüngerer Personen (20—40 Jahre) aus. Während sich die Geschwulst an die Stelle des Knochengewebes setzt, treibt sie den Knochen allmälig zu einem mit knöcherner Schale umgebenen grossen Tumor auf, wächst nach dem Gelenk hin, so dass zuweilen nur der Knorpel noch das Sarcomgewebe deckt und verbreitet sich mit der Markhöhle in den Schaft des Knochens. In der aus Sarcomgewebe verschiedener

Art und vielfachen eingesprengten, zum Theil colossalen Riesenzellen bestehenden Neubildung stellen sich mit der Zeit Erweichungsvorgänge, die zu Cystenbildung führen, ein. Schliesslich wird die Schale durchbrochen und die parostalen Gewebe in den Bereich der Erkrankung hineingezogen. Diese Formen pflegen lange Zeit eine erhebliche dicke Schale zu behalten, welche sie gegen die gesunden Gewebe abschliesst und vielleicht liegt in dieser „Abkapselung" ein Theil ihrer Benignität begründet (Volkmann). Doch kommen auch solche vor, welche rasch durch den Knochen durchwachsen und dann demselben einseitig aufsitzen. Oberst hat einen derartigen auch sonst ausgezeichneten Fall vom Femur aus Volkmann's Klinik beschrieben, und auch in der Göttinger Klinik wurde ein ähnlicher, von der Tibia ausgehend, beobachtet.

Die Erscheinungen dieser epiphysären Sarcome bieten im Anfang zuweilen erhebliche diagnostische Schwierigkeiten, insofern sie eine Gelenkschwellung vortäuschen können, welche als Gelenkentzündung gedeutet wird. Ich erinnere mich eines Falles, in welchem erst die Punction die Diagnose aufklärte, der Troicart drang in den erweichten Knochen ein. Das centrale Sarcom giebt noch nach anderer Richtung am Oberschenkel öfter zu diagnostischen Bedenken Anlass, insofern es pulsirt und blasende Geräusche zeigt. Die Lage und Entwickelung der Geschwulst wird meist vor einer daraus zu folgernden Diagnose auf Aneurysma schützen. Wir wollen hier auch noch darauf hinweisen, dass zuweilen am Oberschenkel Fracturen durch eine sehr geringe Gewalteinwirkung zu Stande kommen, weil das Anfangsstadium eines centralen Sarcoms den Knochen brüchiger machte. Ich habe beobachtet, dass diese Complication die Möglichkeit der Heilung der Fractur nicht ausschliesst.

§. 78. Was die Behandlung dieser verschiedenen Geschwülste des Oberschenkels anbelangt, so kommt bald die Exstirpation, bald die Entfernung des Gliedes mit der Geschwulst in Frage. Der Echinococcus wird am besten mit breitem Einschnitt bei sofortiger Herausbeförderung der Blasen und Einlegung eines Drainrohres unter antiseptischen Cautelen behandelt. Zur Exstirpation eignen sich die Geschwülste der Oberfläche, die Lipome, Fibrome, Sarcome, Myxome der Haut, Fascien und Muskeln, doch kann auch bei diffuser Sarcomatose der Muskeln wegen der Gefahr der localen Recidive die Amputation in Frage kommen.

Nur bei chronischem Verlauf und gutartigem Charakter der Geschwulst kann bei Neuromen die Excision mit Erhaltung der Nerven erlaubt sein, im anderen Fall muss der Nerv in entsprechender Ausdehnung resecirt werden. Von besonderer Bedeutung sind auch in operativer Beziehung die Geschwülste im Trigonum subinguinale. Hier kommt man meist in Collision mit den Gefässen, und gleichwie bei den Geschwülsten am Hals kann man in die Lage kommen, die Arterie wie die Vene verletzen zu müssen. Wir haben bereits oben auf die Gefahren hingedeutet, welche durch die Verletzung der Vene dicht unter dem Lig. Poupartii herbeigeführt werden können, die Gefahren des Brandes durch Aufhebung der Venencirculation. In Anbetracht dessen hat man zur Stillung der Blutung aus der Vene die Arterie unterbunden (v. Langenbeck). Sicher ist dies Blutstillungsmittel nicht und so gereicht es zum Trost, dass bereits in einer Anzahl von Fällen Vene und Arterie unterbunden wurden, ohne dass der gefürchtete Brand eintrat. Auch die Gefahren der infectiösen Venenthromben werden durch das antiseptische Operationsverfahren doch erheblich herabgesetzt.

Auch ein Theil der Knochengeschwülste, wie die periostalen Fibrome und weichen Enchondrome können noch versuchsweise von dem Knochen abgelöst werden. Die epiphysären Exostosen sind zu operiren, wenn sie erhebliche Beschwerden machen, da ihre Operation Gefahren zwiefacher Art hat, welche in ihrem Bau liegen, die der consecutiven Osteomyelitis und der Pyämie einerseits, wie die der Kniegelenkseiterung für den Fall der leicht möglichen Verletzung des Gelenks bei der Operation. Freilich sind diese Gefahren bei correcter Anwendung des Lister'schen Verfahrens ausgeschlossen.

Man muss nach dem Weichtheilschnitt mit dem Elevatorium das Periost sammt allen Weichtheilen von der Geschwulst abheben und sie mit dem Meissel vom Knochen trennen. Ich habe in letzter Zeit eine Anzahl von Fällen ohne irgend welche nennenswerthe Reaction operirt.

Für den Fall eines Myeloidsarcoms oder eines periostalen Sarcoms von grösserer Ausdehnung kann nur die Amputation oder die Exarticulation im Hüftgelenk in Frage kommen. Die acut wachsenden periostalen und endostalen Sarcome, wie solche bei ganz gesunden blühenden jungen Leuten zur Entwickelung kommen, geben meist eine sehr schlechte Prognose. In der Regel kommen locale Recidive und Metastasen trotz hoher Amputation oder Exarticulation vor. Die Prognose der Amputation für Myeloidsarcome ist in Beziehung auf locale Recidive und Metastasen im Allgemeinen gut, doch sind beide nicht vollständig ausgeschlossen.

D. Amputation des Oberschenkels.

§. 79. Die Indicationen zur Amputatio femoris sind zum Theil in dem, was wir bis jetzt über die Krankheiten und Verletzungen des Oberschenkels mitgetheilt haben, ausgesprochen. Eine weitere Anzahl von Amputationen wird durch schwere Erkrankungen und Verletzungen des Kniegelenks und des Unterschenkels nothwendig.

Die Statistik der Oberschenkelamputationen, welche sich aus Beobachtungen der Zeit vor antiseptischer Operation ergiebt, verschlechtert sich je nach der höheren oder tieferen Stelle nicht unerheblich. Sie ist überhaupt aus begreiflichen Gründen die ungünstigste von allen Extremitätenoperationen ausser der Exarticulatio femoris. Wie viel Oberschenkelamputirte der Operation erliegen, lässt sich im Allgemeinen kaum bestimmen, da hier mehr noch wie bei anderen Operationen die Indication, nach welcher die Amputation ausgeführt wird, die äusseren Verhältnisse, welche während der Heilung auf den Amputirten influiren, zu denen wir auch die Methode der Nachbehandlung rechnen, von einschneidender Bedeutung sind. So erklärt es sich, wenn von den im Krimkrieg auf französischer Seite Amputirten über 91 pCt. starben, während die Mortalität im amerikanischen Krieg auf 64 pCt. berechnet wurde und von den Friedensamputationen vielleicht 50 pCt. mit dem Leben davon kamen.

Die meisten der Operirten starben an accidentellen Wundkrankheiten und im grossen Ganzen war die Mortalität unabhängig

von der Operationsmethode. Wohl aber ist sie, wie sich jeder, der einmal einige Jahre streng antiseptisch behandelt hat, überzeugen kann, so sehr abhängig von der Verbandmethode, dass wir nicht anstehen zu behaupten, unsere Statistik wird sich ganz erheblich für diese Operationen zum Besseren umgestalten, wenn wir mit grossen Zahlen rechnen können, welche durch antiseptische (Lister'sche) Operations- und Verbandmethode gewonnen sind. Da wir dieser Ansicht sind, so möge der Leser uns erlassen, zu schildern, dass man Lappen- und Cirkelschnitte, Ovalärschnitte u. s. w. am Oberschenkel vornehmen kann, wir halten es für ein müssiges Unternehmen, in der Richtung den Cirkelschnitt, den rectangulären Lappenschnitt nach Teale, oder den grossen vorderen Hautlappen nach Sédillot, Bruns zu empfehlen. Dahingegen wollen wir die Methode der antiseptischen Operation und des antiseptischen Verbandes, welche wir jetzt für die berechtigte halten, schildern.

Wir sind schon vollkommen daran gewöhnt, anzunehmen, dass unsre Oberschenkelamputirten alle genesen, wenn die Amputation unter gewöhnlichen Verhältnissen, nicht bei schon bestehender Sepsis od. dergl. m. gemacht wird. Ja wir vermögen nach unsren jetzigen Erfahrungen die Genesungszeit anzugeben. In der Regel sind die Oberschenkelamputationen in etwa 4—6 Wochen heil. Ausnahmen machen wie schon bemerkt, Operationen bei bereits bestehender septischer Infection, wie die, bei welchen nach Traumen oder auch bei schlechter Ernährung in Folge zu lang fortgesetzter Blutleere, grössere und kleinere Stücke der Bedeckungslappen necrosiren. Ganz besonders vortheilhaft pflegen die Amputationen bei Tuberculösen (Tuberculose des Kniegelenks älterer Personen oder Tuberculose resecirter Kniegelenke, welche nicht heilen wollen) zu verlaufen, und wir nehmen unter dem Schutz der Blutleere und der Antisepsis keinen Anstand, selbst hochgradig phthisische, alte Personen durch die Amputation von den Leiden zu befreien, welche ihnen ein tuberculöses Kniegelenk bereitet. Fast immer erholen sich die Patienten darnach, ja sogar ihr Lungenleiden pflegt sich nicht selten sofort nach der Amputation zu bessern und selbst, wenn sie nach Jahresfrist ihrer Phthise erliegen, haben sie von der Operation entschiedenen Vortheil gehabt.

Man kann den Oberschenkel amputiren oben bis in die Höhe des Trochanter minor, unten amputirt man noch innerhalb der Condylen und wir werden diese Operation beim Knie kurz besprechen. Für jetzt wollen wir annehmen, es handle sich um eine Amputation am Ende des mittleren Dritttheils.

Nachdem die Extremität durch Abbürsten mit Seife und wiederholtes Abspülen mit Carbollösung gereinigt worden ist, legen wir zunächst die elastische Binde an, indem wir vom Fuss bis zu der Stelle über der Amputationsgegend das Glied fest einwickeln. Dann wird der Gummischlauch oder auch ein Stück Gummibinde direct über der Binde um das Glied so angelegt, dass jede Umschlingung gleichmässig festliegt.

Für den Fall, dass Phlegmone vorhanden wäre, darf man erst oberhalb derselben einwickeln, um die infectiösen Stoffe nicht mit den Bindegewebsinterstitien centralwärts zu verdrängen. Geht die Phlegmone bis nahe an die Amputationsstelle, so verzichtet man auf die Einwickelung mit Gummibinde, man hält die Extremität nur eine Zeit lang, während der Kranke liegt, möglichst senkrecht in die Höhe, indem man das Glied am Fuss erhebt und es so möglichst blutleer macht und legt dann erst den Schlauch an. Soll derselbe sehr hoch oben angelegt werden, so wird er auf der Aussenseite der Extremität gekreuzt, dann um das Becken geführt und hier erst geschlossen, damit er nicht abrutscht.

Muss man aus irgend welchen Gründen auf die Anlegung des Esmarch'schen

Schlauchs verzichten, so lässt man die Arterie am besten von einem Assistenten in der Inguinalgegend comprimiren.

Nachdem die Extremität blutleer gemacht und der Kranke chloroformirt wurde, wird die Operation, während der Zerstäubungsapparat arbeitet (Carbolsäurelösung von 2—2,5 pCt.), vorgenommen. Wir ziehen an der gedachten Stelle, wie in den meisten Fällen wesentlich vordere Hautlappenbildung mit Bildung eines kleinen hinteren Lappens vor, doch verzichten wir darauf, der Methode andere Vorzüge zu vindiciren, als die der leichten Vereinigung und des freien Ausflusses der Wundsecrete. Der Lappen werde an der Basis, aber auch an seinem freien Ende recht breit gemacht, so dass er nicht zu sehr zungenförmig wird. Die Breite wird mindestens der Hälfte des Gliedumfangs entsprechend durch zwei Schnitte bezeichnet, welche, ungefähr in der Höhe der Durchsägungsstelle beginnend, so weit nach unten verlaufen, dass der Lappen fast so lang wird, wie der sagittale Durchmesser des Gliedes.

Die Seitenschnitte werden durch einen flach bogenförmig nach unten gerichteten Schnitt verbunden. Darauf präparirt man die Haut von der Vorderfläche des Gliedes ab und zwar so, dass das Subcutangewebe an der Haut bleibt. Ich bin nicht dafür eingenommen, die Muskelfascie mitzunehmen, da sie leicht necrosirt. Man erreicht dies dadurch, dass man die Schnitte mehr gegen die sitzenbleibende Muskelfascie, als gegen die Haut selbst richtet. Ist der Lappen bis zur Basis abgelöst, so führt man auf der Hinterfläche, etwa zwei Finger breit unterhalb des Anfangs der Seitenschnitte, einen halbcirkelförmigen Schnitt und löst den so entstehenden kleinen Hautlappen ebenfalls bis zur Basis des Vorderlappens ab. Dieser kleine hintere Lappen ist wünschenswerth, weil sich die Haut auf der Hinterfläche des Oberschenkels stark zurückzuziehen pflegt.

Die Operation ist bis hierher mit einem Scalpell gemacht worden. Jetzt thut man besser, ein langes Amputationsmesser zu nehmen, weil man mit demselben einen gleichmässigeren Schnitt führt, um nun die Muskeln mit circulärem Schnitt etwa 2 Ctm. nach der Peripherie von der Basis des Hautlappens zu durchschneiden.

Gut ist es, wenn man nun, nachdem etwa 1 Ctm. vor dem Ende des Muskelschnittes das Periost circulär durchschnitten wurde, dies mit dem Elevatorium so von dem Femur abhebelt, dass es mit dem Muskeltrichter möglichst in Verbindung bleibt, und diese Ablösung bis an die Basis des Hauptlappenschnittes treibt. Auf der vorderen Seite gelingt es immer leicht, hinten wegen der Linea aspera schwieriger. Nun lässt man mit einer carbolisirten Spaltbinde die Weichtheile, zumal den Periostmuskeltrichter zurückhalten und sägt den Knochen womöglich noch etwas höher, als die Basis des Hautschnittes liegt, ab.

Dann folgte die Unterbindung, und zwar nicht nur die der grossen Gefässe, sondern man sucht auch mit der äussersten Sorgfalt die Gefässe in den Muskelinterstitien auf und bindet sie mit Catgut, dessen Enden kurz abgeschnitten werden, zu. Man wird immer gewandter im Auffinden dieser kleinen Gefässe, welche gewöhnlich da liegen, wo sich

im Muskel Interstitien dadurch auszeichnen, dass sich zwei oder mehrere bindegewebige Zwischenwände, die an ihrer weissen Färbung kenntlich sind, kreuzen. Gerade in der Kreuzungsstelle liegt die Arterie. Hat man alle sichtbaren Gefässlumina zugebunden, so wird der Amputationsstumpf von einem Assistenten so gestützt, dass die Wundfläche senkrecht nach oben sieht. Jetzt wird der Schlauch gelöst; wenn man recht sorgfältig vor der Lösung des Schlauches zugebunden hat so blutet es nun garnicht oder es sind wenigstens, zumal bei traumatischen Amputationen und kräftigen Muskeln nur einige Aeste, welche rasch mit Pincetten verschlossen und zugebunden werden. Darauf werden die Drainlöcher angelegt, 2—3 auf der Rückseite des Stumpfes. Man sticht ein Messer durch die Haut, so dass die Drains gerade in ihrer Verlängerung auf den Knochen stossen und führt entsprechend starke, mit Sicherheitsnadeln versehene Röhren sofort ein. In der Regel ist es gut, auch noch ein bis zwei Drainlöcher auf der dorsalben Fläche anzubringen. In der letzten Zeit haben wir dann, ehe wir die Nath anlegten, die ganze Wundoberfläche noch mit Jodoform bestäubt. Es bedarf nur ganz wenig Pulver, welches man mit einem dicken Haarpinsel, in ähnlicher Weise wie man das Calomel in das kranke Auge bringt oder auch mit einer Streubüchse aufstäubt. Das Mittel hat eine so hochgradige secretionsbeschränkende Wirkung, dass wir letzter Zeit, während wir die Verbände nicht stärker machen als sonst, unter 1—2 Verbänden die Heilung des Stumpfes eintreten sehen. Jetzt wird exacte Nath mit aseptischer Seide angelegt und je nach Umständen werden in die Wundwinkel noch kleine Drainstücke eingeführt, welche ebenfalls mit Jodoform bestäubt sind. Dann folgt die Application des Verbandes. Ob man Protectiv auflegt oder nicht, ist gleichgültig. Wir haben letzter Zeit immer darauf verzichtet. Blut und Wundsecrete werden dann noch directer von der carbolisirten Gaze aufgenommen. Will man es anwenden, so wird ein schmaler Streifen aus der Carbollösung ($2^1/_2$ pCt.), in welcher auch sämmtliche bei der Operation gebrauchte Utensilien (Schwämme, Instrumente) liegen, entnommen und über die Wunde gelegt, darauf wird die Nahtlinie, die untere, die vordere und Oberfläche des Stumpfes reichlich mit gekrüllter Gaze bedeckt und diese mit carbolisirter Binde so fixirt, dass der ganze Stumpf leicht comprimirt wird. Wir pflegen gewöhnlich einen Abschluss dieses Polsters von Listergaze nach oben dadurch zu machen, dass wir einen zwei Finger breiten Streifen von Salicylwatte gut handbreit oberhalb der Amputationswunde um das Glied legen. Er verhindert, dass die Secrete rasch nach oben dringen und zwingt dieselben, zunächst die Lagen von gekrüllter Listergaze zu durchfeuchten. Ueber diese Verbandlage kommt nun der viereckig geschnittene Verband von 8facher Listergaze, zwischen dessen äusserste Schichten eine Platte von undurchlässigem Stoff (Gummipapier) gelegt ist. Der Verband soll den Stumpf nach oben noch etwa zwei Hände breit einhüllen. Bei kurzem Oberschenkelstumpf muss der Listerverband bis zum Becken reichen und hier durch Bindentouren befestigt werden, da sich ohne diese Vorsicht der Verband zu leicht lockert und abstreift. Er wird wiederum comprimirend eingewickelt.

Seit wir reichlichere Drainlöcher anlegen, sind wir von der starken Compression des Stumpfes, wie sie Volkmann empfohlen hat, zurückgekommen, da der Methode doch eine Reihe von misslichen Nebenwirkungen eigenthümlich sind. Wir erreichen übrigens vollkommen dieselben guten Resultate.

Der Stumpf muss, um Blutungen hintanzuhalten, in den ersten 24 Stunden in der steilen Stellung, welche ihm seit dem Abnehmen des Schlauchs gegeben wurde, liegen bleiben. Es ist vielleicht nicht nöthig, dass man so lange die unbequeme Lage lässt, aber es ist sicherer. Nach dieser Zeit wird dem Stumpf nur ein dünnes Polster untergelegt und die etwa eintretenden Zuckungen durch Auflegen eines schweren zusammengelegten Leinwandlakens bekämpft. Zum Schutz wird eine Reifenbahre über den Stumpf gestellt.

Ist der Verband vollgeblutet, so wird er noch an demselben Tage oder am folgenden Tage erneuert. Findet sich keine Spur von Zersetzung, kein Fieber bei dem ersten Wechsel des Verbandes und tritt in der Folge auch keines ein, so bleibt der Verband liegen, bis er schmutzig wird. Stellt sich dagegen Fieber ein, so rathen wir zum Wechsel, um die etwa nöthigen Auswaschungen bei putridem Secret vorzunehmen, um ein verstopftes Drainrohr wieder durchgängig zu machen u. s. f. In der Regel freilich ist nach dem einen Verbandwechsel ein zweiter nur etwa nach 14 Tagen nöthig um die Drains wegzunehmen und die Näthe zu entfernen.

IV. Das Kniegelenk.

Anatomisch mechanische Vorbemerkungen.

§. 80. Vermöge der erheblichen Oberflächenausdehnung der im Kniegelenk articulirenden Knochen, sowie der diesem Gelenk eigenthümlichen, colossalen Flächenausdehnung der Synovialis, nimmt dasselbe eine gewisse Sonderstellung ein. Auch die Umgebung des Gelenks hat manches für die Erkrankungsformen eigenthümliche. Auf der Vorderfläche ist die obere Ausdehnung des Gelenks gedeckt von dem Streckmuskel des Unterschenkels, welcher sich mit der grössten Masse seines sehnigen Endes an den oberen Rand der Kniescheibe festsetzend, über dieselbe hinaus als Ligament. patellae an der Tuberositas tibiae inserirt, während ziemlich erhebliche Massen seitlicher in eine derbe Fascie ausgebreiteter Fasern, indem sie die Patella umgehen, innen und aussen zur Tibia verlaufen. Unterhalb des Gelenks setzt sich der Pes anserinus (Sehnen des Sartorius, Gracilis, Semitendinosus) mit Einschaltung eines breiten Schleimbeutels an die Tibia fest.

Auf der Rückfläche ist die Kniekehle begrenzt von unten durch die beiden Endsehnen des Gastrocnemius, an welche sich nach der freien Seite hin innen die Sehne des Semimembranosus, aussen die des Biceps anlehnen, nach oben verlaufen und mit ihnen zusammen das Gebiet der Kniekehle begrenzen.

Innerhalb der Kniekehle selbst liegen dann die Gefässe und Nerven, letztere liegen oberflächlicher, so dass der Ischiadicus bei mageren Menschen in der Mitte, der mit der Bicepssehne am medialen Rand derselben verlaufende Nervus peroneus nach aussen durch die Haut gefühlt werden kann. Unter dem Ischiadicus folgt die Vena poplitea und von ihr gedeckt, aber etwas mehr nach innen, die Arterie.

Von besonderem Interesse sind die in der Nähe des Gelenks liegenden, in ihrem Verhalten nicht ganz constanten Schleimbeutel. Wir folgen in dem auf sie bezüglichen Angaben wesentlich der Beschreibung von Henle.

Ihrer chirurgischen Bedeutung nach stehen die mit dem Gelenk meist communicirenden obenan. Es sind

1. Bursa synovialis suberuralis. Der unter der Extensorsehne liegende

grösste Schleimbeutel verhält sich nicht ganz constant. Zuweilen schliesst das Gelenk dicht über der Patella ab, der Schleimbeutel beginnt oberhalb und communicirt nicht, oder die Kapsel geht hinter dem Schleimbeutel ohne Communication weiter nach oben. Meist communiciren sie breit und nur eine ringförmige Falte bezeichnet die frühere Trennung. Die ganze Synovialtasche ist dann vorn mit der Sehne verwachsen, je höher nach oben, desto lockerer mit den darunter und darüber gelegenen Geweben in Verbindung, so dass man sie als Sack aus dem umliegenden Gewebe auslösen kann (siehe Resection). Nach den Untersuchen von Ed. Schwartz (Arch. génér. de med. 1880 Jul.) ist das Verhältniss so, dass unter 10 Fällen bei Kindern 7mal, bei Erwachsenen 8mal Communication des Schleimbeutels mit dem Gelenk besteht;

2. Bursa poplitea. Soll am regelmässigsten mit dem Gelenk durch einen Spalt am Semilunarknorpel auf der äusseren hinteren Seite desselben communiciren. Lateralwärts ist der Spalt durch die sich hier inserirende Popliteussehne begrenzt. Der Spalt führt in die sich auf der hinteren äusseren Fläche der Tibia herab erstreckende, zuweilen mit dem Fibulargelenk communicirende Tasche;

3. Bursa synovialis semimembranosa (gastrocnemio-semimembranosa), an der hinteren medialen Ecke des Gelenks. Sie liegt zwischen lateraler Fläche der Sehne der Semimembranosus und dem medialen Kopf des Gastrocnemius, welchen sie mehr oder minder weit nach abwärts umkleidet. Communicirt etwa in der Hälfte aller Fälle mit dem Gelenk. Die Tasche ist gross und bildet bei Hydrops ansehnliche Geschwülste;

4. Inconstant ist die Communication zweier kleiner, an den äusseren und inneren Seitenbändern gelegener Schleimbeutel mit dem Gelenk.

Dahingegen communiciren folgende Schleimbeutel in der Regel nicht mit dem Kniegelenk:

5. Bursa bicipitis cruris (Albin) zwischen Insertionssehne des Biceps und Lig. accesor. laterale;

6. Der schon oben beschriebene, auf der Volarfläche der Tibia zwischen Semitendinosus, Gracilis etc. gelegene Synovialsack;

7. Auch unter der Ursprungssehne des inneren Kopfes vom Gastrocnemius in der Grube zwischen Tuberculum supracondyloideum und medialem Condylus liegt ein Schleimbeutel, die Bursa supracondylica medialis (Gruber), welcher zuweilen mit dem Gelenk communicirt;

8. Unter der Insertion des Ligament. patellae, zwischen dem Band und der Tibia findet sich ein Schleimbeutel von wechselnder Grösse (Bursa subpatellaris infragenualis). Seine isolirte Erkrankung ist offenbar nicht ganz selten. Es ist durch das subpatellare Fett vom Gelenk geschieden:

9. 10. 11. Dazu kommen noch die drei patellaren Schleimbeutel. Der eine liegt direct unter der Haut, ein anderer zwischen der Schenkelfascie und der Insertionssehne, der dritte zwischen dieser und der Kniescheibe. Sie erkranken bekanntlich oft, sind aber in ihrem Vorkommen inconstant. Sie communiciren öfter, wenn mehrere vorhanden, wie Linhard gezeigt hat, einer mit dem andern, zuweilen stehen alle drei in Verbindung;

12. Bursa praetibialis zwischen der Fascie der Spina tibiae und Ligamentum patellae.

Die Kapsel selbst inserirt sich vorn, entfernt von der Gelenkfläche. Je nach der Verschiedenheit der Communication mit dem subcruralen Schleimbeutel findet diese Insertion in wechselnder Höhe (2—8 Ctm.) oberhalb der Patella statt (oberer Recessus des Gelenks). Von der höchsten Kuppe geht die Tasche nach den Seiten zum Epicondylus seitlich etwas steiler als innen (medial), um sich dann nach hinten in den Knorpelgrenzen der Condylen zu inseriren. Vorn ist die Kapsel auf dem Oberschenkel reichlich mit Fett unterpolstert, dagegen mit der hinteren Wand der Strecksehne untrennbar verwachsen.

Seitlich und hinten geht der Synovialsack vom Femur zu der Tibia hinüber und legt sich zum Theil an den äusseren Rand der medialen und lateralen Bandscheiben, mit ihnen verwachsend, an. Hier sind hinten die beiden, oft mit den betreffenden Schleimbeuteln communicirenden Spalten. Vorn geht sie von der Patella und der seitlichen Ausdehnung unter der Extensorsehne als ziemlich weiter Sack zur vorderen Fläche der Tibia. Der Zwischenraum zwischen der Sehne und

dem Synovialsack ist durch Fett ausgepolstert, welches bei den Bewegungen der Patella und der Gelenkenden sich überall da hineinlegt, wo in Folge derselben ein leerer Raum entsteht. Dieses Fett erstreckt sich nach oben bis zur Kniescheibe hin, deren überknorpelte Fläche ebenfalls von einem mässigen Fettpolster rings umgeben ist. Von den Fettläppchen am unteren Rand der Patella geht eine sagittale bandartige Scheide (Lig. mucosum, Lig. plicae synovial. patellaris) zum vorderen Ende der Fossa intercondyloidea postica. Aussen ist die Kapsel durch vielfache fibröse Faserzüge verstärkt. Besonders mächtige derartige Züge sind die Seitenbänder. Das äussere (Lig. accessorium laterale) ist als derber, bei gestrecktem Knie straff gespannter Strang fühlbar, welcher vom Epicondylus lateralis zum Fibularköpfchen verläuft. Bei Flexion erschlafft das Band. Das mediale entspringt als doppeltes Band (accessor. med. long. et breve) am Epicondylus internus, Ersteres, das long., geht senkrecht herab zur Tibia und inserirt sich unterhalb des Gelenkrandes, während das breve nur bis zur Bandscheibe verläuft. Das Ligam. mediale longum ist bei Beugung und Streckung gleich gespannt.

Nach innen setzt sich die Synovialis fort als Ueberzug für die Kreuzbänder und die Bandscheiben. Die Kreuzbänder, das anticum und posticum, verlaufen unter sich und mit der hinteren Kapselwand durch lockeres Gewebe verbunden, von den rauhen Gruben vor und hinter der Eminentia intercondyloidea der Tibia zur Fossa intercondyloidea des Oberschenkels und bilden so eine sagittale Scheidewand im Gelenk. Das vordere geht von der vorderen Grube der Tibia zu dem hinteren Theil des Condylus externus, welcher der Fossa intercondyloidea zugekehrt ist. Das hintere verläuft von der Fossa intercondyloidea postica zur vorderen medialen Wand der Fossa condyloidea. Auf die Bedeutung für die Bewegung kommen wir unten zurück.

Die Bandscheiben, welche zum Ausgleich der Incongruenz der flachen Gelenkfläche der Tibia dienen, indem sie an den Rändern hoch, nach der Mitte sich abflachen, entspringen von der Tibia, so dass die Insertion des medialen Meniscus die des lateralen umfasst. Vorn erstreckt sich nämlich die Insertion der medialen Scheibe über den vorderen Rand der Gelenkfläche auf die Tibia, während die hintere Insertion sich breit an der vorderen Wand der Fossa intercondyloidea posterior inserirt. Dadurch bekommt diese mediale Scheibe in der That die Halbmondform, während die sich mit hinterem und vorderem Ende an die Fossa intercondyloidea anterior und posterior ansetzende laterale Bandscheibe einem durch die Eminentia intercondyloidea getrennten Ring gleicht.

Die Kapsel wird bei den Bewegungen durch verschiedene Muskeln gespannt gehalten. Vorn geschieht die Spannung beim Strecken durch den Subcruralis, hinten ziehen Semimembranosus und Popliteus beim Beugen der Kapsel vom Knochen ab.

Die Patella hat einen eigenen Bewegungsmechanismus gegenüber dem Oberschenkel. Sie gleitet an der sattelförmigen Vertiefung zwischen den Condylen von dem oberen Knorpelrand des Schenkels, wo sie bei der Streckung steht, auf dem Schenkel nach hinten und unten, so dass sie bei starker Flexion den hinteren Ausschnitt zwischen den Condylen deckt. Dabei wird der vordere Anfang der Grube für den fühlenden Finger zugänglich. Mit ihrer grösseren Hälfte steht die Patella dem Condylus externus gegenüber.

Die Bewegungen zwischen Femur und Tibia sind im wesentlichen Beugung und Streckung. Wären diese Bewegungen die einzigen, welche das Gelenk leisten soll, so würde es genügen, wenn die Gestalt beider Condylen die zweier cylindrischer Oberflächen mit einfach horizontal liegender Achse zeigte. So verhält es sich in der That fast mit den hinteren Abschnitten der überknorpelten Gelenkenden des Femur. Dahingegen weicht der vordere Abschnitt des Condylus internus in seiner Richtung nicht unerheblich von diesem hinteren Abschnitt ab. Er biegt sich ziemlich plötzlich nach aussen um, d. h. er liegt nicht mehr einfach so, dass seine Achse horizontal verläuft, sondern sie stellt sich allmälig etwas auf. So bekommt also die Achse dieses Theils eine etwas mehr senkrechte Richtung. Dieser Theil des Gelenks erzwingt neben der einfachen Flexion und Extension einen gewissen Grad von Drehung des Unterschenkels sammt dem Fuss nach innen und nach aussen. Vor allem setzt er das Ende der Streckbewegung noch in der Art fort, dass er entsprechend seiner

Umknickung nach aussen dem letzten Rest der Bewegung auf dem inneren Condylus der Tibia einen gewissen Grad von Aussenrotation der Tibia um ihre Längsachse und somit des Fusses hinzufügt. Dabei dreht sich der äussere Condylus, auf dessen specielle Einrichtung für rotatorische Bewegung durch den Meniscus wir sofort zurückkommen, so weit, dass, während sich die hintere Kuppe des inneren nach hinten wendet, der äussere etwas nach vorn tritt. Selbstverständlich findet bei der beginnenden Beugung die umgekehrte Drehung nach innen statt. Die ganze Drehung geschieht um das hintere gekreuzte Band (Meyer).

Für diese Bewegung hat der innere Meniscus fast nur die Bedeutung, dass er die concave Form des zur Aufnahme des stärker gekrümmten Condylus internus femoris bestimmten inneren Condylus der Tibia durch seine Verschiebbarkeit, welche in der oben beschriebenen Sichelform mit Fixirung der freien Enden begründet ist, jeder Stellung passend adapirt.

Anders dagegen verhält sich der äussere Meniscus. Er ist nahezu kreisförmig mit seinen beiden Enden an die mittlere höchste Stelle der Eminentia intercondyloidea fixirt, und kann somit auf der kegelförmigen Gelenkfläche des äusseren Condylus der Tibia sich drehend herumbewegen, wobei sein Ruhepunkt sich zwischen den Anheftungspunkten an der Spitze der Eminentia intermedia befindet. Diese Bewegungen macht er zusammen mit dem äusseren Condylus femoris. Aber der Character der Bewegung wird also nicht von letzterem, sondern in der That wesentlich von dem äusseren Meniscus gegenüber der Kegelmantelfläche der Tibia bestimmt. Diese Bewegung ist entsprechend der mehrfach gedachten Kegelmantelform des Condylus externus tibiae eine Rotation, und man kann insofern von einem Doppelgelenk im Knie reden, als der Meniscus mit dem Kegelmantel der Tibia die Rotation besorgt, während sich der Condylus auf dem Menicus zur Beugung und Streckung bewegt (Henke).

Nun bedingt, wie oben beschrieben, die Abweichung der Gestalt der Condylen namentlich des inneren, an seinem vorderen Ende von der rein sagittalen Krümmung auch eine Rotation neben der Streckung und Beugung besonders am Ende der ersteren. Da aber diese Rotation von der Bandscheibe entsprechend mitgemacht werden muss, welche dadurch bereits an das vordere Ende des Spielraums, den sie auf der Tibia hat, gelangt, so folgt daraus, dass nun eine Rotation als besondere Bewegung in voller Streckung nicht mehr weiter möglich ist. Wohl aber existirt in der Beugung die Möglichkeit einer selbstständigen Rotation der Tibia nach aussen. Auch diese Bewegung verläuft um das gespannte hintere gekreuzte Band.

Die Excursion der Tibia bei der Flexion beträgt nach den Messungen der Gebrüder Weber am Lebenden zwischen 136,5 und 153,1. Die Möglichkeit der Rotation ist von ihnen auf 39° im Mittel bestimmt worden. Meyer hat den Rotationswinkel für die Beugestellungen bestimmt. Das Maximum der Rotation nach aussen setzt er bei 60° Flexion auf 52°.

Was die Hemmung der Bewegung anbelangt, so sind für die Streckung, wie sie für gewöhnlich beim Gehen gebraucht wird, besonders die Menisken und zwar zumal der Meniscus externus maassgebend. Wir haben beschrieben, dass am Ende der Streckung durch die besondere Lage des vorderen Theils der Rolle des Condyl. internus zur Aussenrotation erzwungen wird, welche sich auf dem Condylus externus tibiae so vollzieht, dass der Condylus externus femoris sammt dem Meniscus sich auf der Tibia hin nach vorn bewegt. Der Schluss dieser Bewegung ist erreicht, wenn der Meniscus soweit nach vorn geschoben ist, wie dies überhaupt möglich erscheint. Dann klemmt er sich hier bei der in der Streckung starken Spannung der Lateralbänder zwischen Tibia und Femur ein. Erst durch die folgende Beugebewegung wird die Einklemmung aufgehoben. Durch diese fortwährende Einklemmung wird allmälig eine Facette von dreieckiger Form in der Gelenkfläche des Femur gedrückt, welche man ebenso wie die kleinere ähnliche Facette am inneren Condylus als Hemmungsfacette bezeichnen kann (Henle). Selbstverständlich werden sich extremeren Streckungsversuchen die hintere Kapselwand und die Kreuzbänder widersetzen.

Für die Hemmung der Beugebewegung ist ebenso das Anstossen der dicken Ränder der Bandscheiben hinter den Gelenkflächen der Condylen maassgebend; hier stösst auch schliesslich die Tibia an dem Femur an.

Die Muskeln gruppiren sich meist so, dass sie beiden Bewegungen dienen. Die auf der Vorderfläche herablaufenden, welche sich zum grossen Theil durch Vermittelung der Patella an der Tibia ansetzen, dienen der Streckung. Beiläufig sei übrigens bemerkt, dass auch bei Verwachsung der Patella, falls keine gleichzeitige Verwachsung zwischen Femur und Tibia stattfand, die Streckung nicht ganz aufgehoben ist, indem die von den seitlichen Theilen des Quadriceps auf den Unterschenkel übergehende Aponeurose noch einen Theil der Streckbewegung vermittelt, eine Bewegung, welche sich mit der Zeit kräftiger ausbildet. Die hinteren Muskeln besorgen die Flexion, die medial an der Tibia inserirten zugleich die Rotation der Fussspitze nach der Mitte, der lateral inserirte Biceps und der mediale Kopf des Gastrocnemius die nach der Seite, wobei wohl immer die Streckmuskeln gegen den beugenden Effect gleichzeitig mitwirken müssen. Nur der Popliteus wirkt lediglich auf Rotation der Fussspitze nach der Mitte (Henke).

Das Gelenk zwischen Fibula und Tibia communicirt zuweilen mit dem Kniegelenk auf dem Wege des poplitealen Schleimbeutels. Es hat soviel gleitende Bewegung, um die Verschiebung der unteren Enden von Tibia und Fibula im Knöchelgelenk möglich zu machen. Für den Chirurgen hat es nur geringe Bedeutung.

A. Die Verletzungen des Kniegelenks.

1. Luxationen.

a. Luxation des Kniegelenks resp. der Tibia.

§. 81. Luxationen der Tibia gegen den Oberschenkel, welche auf traumatischem Wege entstehen, kommen im Ganzen selten zur Beobachtung. Dies erklärt sich auch leicht aus der guten Fixirung der breiten Flächen des Kniegelenks durch den festen Bandapparat. Sie kommen, wie Malgaigne nach 80 Beobachtungen nachweist, hauptsächlich im höheren Mannesalter, weit häufiger bei Männern als bei Frauen vor. Schon Hippocrates fürchtete diese nur durch schwere Gewalteinwirkung zu Stande kommenden Verletzungen wegen ihrer Complicationen, unter welchen die Läsionen der Poplitealgefässe mit der Gefahr des eintretenden Brandes die seltneren, die der Hautverletzung und des Hervortretens der Knochen aus solcher, besonders der Tibia auf der Vorderfläche, die häufigeren darstellen. Zuweilen auch kam es bei nicht eingerichteter Luxation secundär zu Gangrän und Perforation der Haut vorn.

Die Fälle, welche anatomisch untersucht wurden, zeigten, insofern sie vollständig waren, sehr erhebliche Kapsel- und Weichtheilzerreissungen. Maschinenverletzungen bieten oft noch complicirtere Verhältnisse, da es sich hier oft auch um gleichzeitige Fractur der Gelenkenden handelt.

Man hat diese Verrenkungen in der Richtung von vorn nach hinten wie auch seitlich eintreten sehen, und dazu kommen noch solche, welche durch Verdrehung der Tibia um ihre Längsachse in der Richtung nach innen und nach aussen entstanden sind. Malgaigne hat so 7 Arten und 15 Unterarten zusammengestellt, indem er vollkommene und unvollkommene, wie auch Subluxationen schied. Die Seltenheit der Verletzung und die relative Einfachheit der anatomischen Verhältnisse, welche, indem sich die Theile bei ihrer Verschiebung für die zufühlende Hand und das Auge leicht zugänglich erweisen, auch am Lebenden

studirt werden können, überhebt uns der Aufgabe einer eingehenden Besprechung.

Die Luxation nach vorn kommt wohl am häufigsten so zu Stande, dass, während der Unterschenkel feststeht, oder vielleicht noch der Fuss bei einem Sprung in einer Vertiefung festgehalten wird, der Körper nach vorn überschlägt und so durch Hyperextension, indem die Gelenkflächen sich auf den vorderen Rändern feststellen, die Condylen des Oberschenkels auf der Hinterseite, die Kapsel sprengend, heraustreten und zugleich die Tibia nach vorn rutscht, ein Act, welcher durch eine folgende Flexionsbewegung begünstigt wird. Man hat jedoch die Luxation auch durch Stoss auf die Vorderfläche des Oberschenkels bei feststehendem Fuss eintreten sehen. Ist sie vollständig, so steht die Tibiagelenkfläche deutlich abfühlbar nach vorn hervor, während die Oberschenkelcondylen sich in der oberen Wadengegend fühlen lassen, hier die Weichtheile stark spannend. Die Patella liegt schlaff, meist verdreht, in der Lücke zwischen Tibia und Femur. Die Extremität ist erheblich verkürzt (bei einem Fall von Pitha 8 Ctm.) und überstreckt. Der Unterschenkel ist seitlich leicht beweglich.

Seltener ist die Luxation nach hinten, doch hat Malgaigne bereits eine Anzahl von Beispielen, welche die Möglichkeit unvollständiger und vollständiger Luxation beweisen, zusammengestellt und Lossen hat diese blos vervollständigt. Auch Billroth hat mehrere Fälle unvollständiger hinterer Luxation beschrieben. Sie scheinen meist durch einen Stoss auf die Vorderfläche der Tibia bei gebeugtem Knie zu entstehen. An der Leiche lässt sich die Verrenkung durch starke Flexion mit nachfolgender Streckung hervorbringen, während der Tibiakopf zurückgehalten wird (Roser).

Die Stellung des Gliedes scheint zu variiren. Malgaigne berichtet von mehreren unvollkommenen mit Flexion des Knies, während bei den vollkommenen die Extremität im Knie meist als gestreckt oder überstreckt bezeichnet wird. Im Sonstigen verhalten sich die Erscheinungen umgekehrt, die Tibia ist nach hinten aus einem grossen Loch der Kapsel herausgetreten und auf der Hinterfläche der Condylen emporgerutscht. Sie bildet in der Kniekehle eine starke Hervorragung. Vorn tritt die Spina stark zurück und über derselben treten die Condylen scharf hervor, während sich das Ligament. patellae gespannt über sie hinweg zu seiner Insertionsstelle begiebt und die Patella zwischen die Oberschenkelcondylen hineingezogen erscheint. Auf der Hinterseite sind die Sehnen, Gefässe und Nerven durch die prominirenden Tibiacondylen scharf gespannt. Gerade bei diesen Fällen fand man die Vasa poplitea öfter zerrissen.

Von seitlichen Luxationen erwähnt Malgaigne zunächst Subluxationen. In Folge einer Gewalt, welche das gestreckte Knie nach aussen oder nach innen treibt, zerreisst das an der Convexität des Bogens gelegene Seitenband, und zwar so, dass eine Diastase des Gelenks entsteht, welche man durch entsprechende Bewegung zum Klaffen bringen kann. Doch hat man auch unvollkommene und vollkommene Luxationen nach der Seite beschrieben, welche wohl eben-

falls bei einer das gestreckte Knie treffenden Ab- oder Adductionsbewegung eintreten mögen, wenn die Tibia noch gleichzeitig einen Stoss bekommt, welcher sie in der Richtung nach der Seite der Knickung heraustreibt.

Diese Verletzungen sind wohl, zumal wenn es sich um totale seitliche Verschiebungen handelt, nur mit sehr erheblicher Bänderzerreissung möglich. Die äusseren Luxationen scheinen häufiger zu sein. Pitha beschreibt zwei Fälle, welche er ganz frisch beobachtete. Die Tibia stand so vollständig nach aussen, dass ihre Oberfläche frei palpirt werden konnte, und die Haut war darüber auf das äusserste gespannt. Auf der Innenseite ragte der innere Condylus ebenso scharf hervor. Die Kniescheibe ist selbstverständlich auch verrenkt, nach aussen gezogen, schief, fast quer gestellt.

Die sogenannte Luxation der Menisken lässt sich besonders bei schlaffen Gelenken in Flexionsstellung des Gelenks durch eine forcirte Rotation entstehend denken. Da sich hier zumal der äussere Condylus sammt seinem Meniscus auf der Tibia dreht (siehe vorigen Paragraphen), so ist, wie Pitha hervorhebt, zweierlei möglich. Entweder kann der Condylus externus bei der Drehung den Meniscus überspringen, und ihn dann nach hinten drängen, oder die Rotationsbewegung reisst den Meniscus an seiner Insertionsstelle an der Eminentia intercond. tibiae ab und schiebt ihn vor sich her.

Als Cur wird starke Flexion und Rotation in der der Verschiebung entgegengesetzten Richtung empfohlen. Anatomisch ist die Verletzung einmal von Reid nachgewiesen (siehe Lossen pag. 138). Auf jeden Fall soll man Menschen mit so schlaffen, zu solchen Verletzungen disponirenden Gelenken eine Kniekappe tragen lassen.

Die Prognose der Knieluxation scheint, falls die Einrichtung bald geschieht, quoad vitam et functionem nicht schlecht zu sein. Bleibt aber das Glied längere Zeit uneingerichtet, so kann die Verletzung durch Hautbrand und secundäre Eröffnung des Gelenks zu einer sehr schweren werden, ebenso wie die Fälle von sofortiger Perforation der Weichtheile durch den luxirten Knochen, wie auch die von Subcutanzerreissung von Arterie und Vene resp. der Nerven oder eine nachfolgende Thrombose der grossen Gefässe mit nachfolgender Gangrän des Fusses schlechte Prognose bieten. Hier kann öfter die sofortige Amputation das einzig angezeigte Verfahren sein. Sieht man jedoch Hautperforationen frisch, so darf man, zumal unter Lister'schem Verband, wohl wagen, die Reposition zu versuchen. Es giebt bereits Mittheilungen über eine Anzahl solcher und zwar mit mobilem Gelenk geheilter Fälle (Hancocke). Auch durch secundäre Resection wurde die Heilung in einem Fall von complicirter Verrenkung nach aussen erzielt (Doutrelepont). Manche dieser durch Maschinengewalt hervorgebrachten Verletzungen sind freilich so schwerer und complicirter Natur, dass die Kranken an Shok resp. Blutverlust sterben, ehe nur die Amputationsfrage in Erwägung gezogen werden kann. Bleiben diese Luxationen uneingerichtet, so scheint die Function der Glieder bei der Luxation nach hinten entschieden besser zu sein als bei der Luxation nach vorn.

Die Einrichtung wird fast immer als leicht bezeichnet. Meist wurde sie durch einfachen Zug in der Achse des Gliedes bei entsprechend coaptirendem Druck auf die prominirenden Knochen vollbracht.

Auch die Beugung im Knie, schon von Hippocrates empfohlen, wurde von Blizard mit gutem Erfolg ausgeführt, während Hüter, Galen folgend, die Einrichtung unter Hyperextension begann und in dieser Stellung den Kopf der Tibia nach hinten schob (Lossen a. a. O.). Spence konnte trotz mit gehöriger Kraftanwendung und nachträglich auch noch durch permanente Extension versuchter Reduction die Einrichtung nicht vollbringen. Er schnitt das Gelenk unter antiseptischen Cautelen auf und die Einrichtung gelang nach Durchschneidung des Lig. extern. und einiger Sehnen (?). Dies Verfahren wird auch in der Folge unter gleichen Verhältniss ausgeführt werden müssen. Ruhige Lagerung in Drahtstiefel oder gefenstertem Gypsverband, Eisbeutel und Beobachtung der localen Erscheinungen am Knie, wie der Erscheinungen am Fuss, die eintretenden Brand wegen Verletzung der Poplitealgefässe andeuten, sind geboten.

Man hat auch congenitale Luxation der Tibia beobachtet. Maas sah eine solche nach vorn, bei welcher die Patella fehlte, und ähnliche Verschiebungen wurden noch neuerdings von Godlee, Barwell beschrieben. In anderen Fällen (Richardson, Porter) stand die Tibia mehr nach aussen. Es wurde Heilung durch Extension und Tragen eines entsprechenden Apparates erreicht. Die Verfahren, welche hier nöthig sind, richten sich nach dem speciellen Fall. Correctur in Chloroformnarcose und Anlegung eines fixirenden Gypsverbandes und entsprechender Schienen wird sich meist empfehlen.

Wir wollen nicht unerwähnt lassen, dass man auch isolirte Luxationen der Fibula beobachtet hat. Theils fanden sie, durch den Muskelzug des Biceps verursacht, nach hinten statt (Dubreuil, Melzer) und wurden durch directen Druck reponirt, theils war das Köpfchen bei gleichzeitiger Fractur der Tibia unterhalb des Gelenks in der Richtung der Fractur bald nach vorn, bald nach hinten mit dem Schaftstück der Tibia dislocirt (Foucher, Melzer u. A.).

b. Luxatio patellae.

§. 82. Die Patella, als Sesamknochen der Sehne des Extensor cruris eingeschaltet, gleitet bei Beugung und Streckung auf der grossen concaven Gelenkfläche, dem Sattel, welcher da auf der Vorderfläche des Oberschenkels beginnt, wo die beiden Condylen zusammenstossen. Sie ist insofern gegen das Ausgleiten aus diesem Sattel gesichert, als sie fast in der Mitte einen Längsfirst besitzt, welcher sich im wesentlichen bei Beugung und Streckung in der tiefsten Rinne zwischen den Condylen hält. Durch die Spannung des Extensor und der unteren Theile der Kapsel wird der Schaltknochen bei den Bewegungen gegen die Femurcondylen angedrängt erhalten; die Ungleichheiten der Oberflächen gleichen sich dadurch aus, dass das subsynoviale Fett überall da hineingepresst wird, wo eine Lücke entsteht.

Unter Luxation der Patella versteht man den Zufall, dass die Kniescheibe in Folge einer Gewalteinwirkung, welche einen ihrer Ränder trifft und welche noch durch einseitige Action des Extensor cruris verstärkt und in bestimmter Richtung geleitet werden kann, selten wohl nur in Folge der gedachten ungleichen Muskelcontraction allein, nach den Seiten über das Sattelgelenk hinaustritt (innere und äussere Luxation), oder indem sie sich auf einen Rand stellt, senkrecht aufgerichtet stehen bleibt und ihre Flächen nach innen und nach aussen wendet (verticale Luxation). Sehr selten kommt es vor, dass sich der Knochen ganz herumdreht, so dass die vordere Fläche zur hinteren, die hintere zur vorderen wird.

Wir haben also nach dieser Definition im wesentlichen gegenüber Malgaigne's 9 Verrenkungsarten festzuhalten die Verrenkungen nach innen und nach aussen. Hier lassen wir die Bezeichnungen vollständige und unvollständige Luxation fallen, unterscheiden aber an den inneren wie an den äusseren Verrenkungen den Stand, welchen der verschobene Knochen annimmt. Die Patella kann nämlich, wie Streubel betont, entweder nur auf den Seitenflächen der Condylen, oder in der vorderen Zwischencondylengrube einen Halt finden, in dem Raum zwischen diesen beiden Punkten kann sie nur äusserst selten unter abnormen Verhältnissen Halt machen. Man kann demnach die completen Verrenkungen als solche neben den Condylus, die incompleten als Verrenkungen auf den Condylus bezeichnen.

Die letzteren Formen geben den Uebergang zu den verticalen, welche demnach streng genommen, nicht geschieden zu werden brauchen. Sie sind eben eine Steigerung der durch ungleiche Muskelwirkung hervorgerufenen Verrenkungen auf den Condylus. Doch erscheint es zweckmässig, wegen des prägnanten Symptomenbildes im Anschluss an das Gesagte verticale innere und verticale äussere Luxationen beizubehalten. Die vollständige Umdrehung ist dann nur ein weiteres Umkippen, welches bei den verticalen inneren und äusseren Luxationen eintreten kann.

Als Schema ergiebt sich somit:

1. Luxation nach aussen.
   a. Luxation neben den Condylus extern. (complete Luxation).
   b. Luxation auf den Condylus extern. (incomplete Luxation).
   c. Verticale Luxation nach aussen (hintere überknorpelte Fläche der Patella steht nach aussen).
2. Luxation nach innen.
   a. Luxat. neben den Cond. intern. (complete Luxat.).
   b. Luxat. auf den Cond. intern. (incomplete Luxat.).
   c. Verticale Luxat. nach innen (hintere überknorpelte Fläche steht nach innen).

Die Luxation der Kniescheibe ist keine häufig vorkommende Verletzung. Malgaigne schrieb, gestützt auf 48 Erfahrungen, Streubel zählte schon über 120 Fälle. Bei weitem die grössere Anzahl derselben findet in der Richtung nach aussen statt, während Fälle von Luxation nach innen, besonders solche neben den Condyl. intern., sehr selten sind. Verticale Luxationen betreffen etwa $^1/_6$ sämmtlicher Beobachtungen und von diesen sind etwa $^2/_3$ verticale Verrenkungen nach aussen, d. h. der innere Rand der Patella steht in der Fossa intercondyloid., der äussere erhebt sich vorn unter der Haut, die überknorpelte Fläche sah nach aussen.

Der Grund für die so sehr viel grössere Häufigkeit (etwa 15 : 1) der lateralen Luxationen wird von jeher gesucht in dem höheren Rand, welcher die Sattelgelenkfläche der Kniescheibe nach innen begrenzt, neben der in Folge der Einknickung des Knies nach innen etwas schiefen Richtung im Zug der Extensorsehne.

In letzterer Richtung hat bereits Malgaigne auf die Coincidenz von Genu valgum mit äusserer Luxation hingewiesen, und Andere haben geradezu das Genu valgum als ursächliches Moment für die Verletzung angesehen.

Besonders Hüter ist der Ansicht, dass der Defect, welchen der Condylus externus beim Genu valgum von der Incisura intercondyloidea bis zum äusseren Rand der Gelenkfläche erleide, beim Uebergang der Beugung in die Streckung unter der

Voraussetzung begünstigender Gewalteinwirkung im Stande sei, der Kniescheibe als Leiter für die seitliche Luxation zu dienen. So verführerisch die Annahme erscheint, ist sie doch vorläufig durch die Casuistik nicht bestätigt, wohl aber ist constatirt, dass bei congenitaler, bei pathologischer und bei nicht eingerichteter traumatischer Verrenkung das Genu valgum als Folge des schiefen Zugs der Sehne sich einzustellen pflegt.

Durch äussere Gewalt kann die Verrenkung nur bei erschlaffter Sehne, d. h. bei Streckung des Knies oder wenigstens kurz vor der Streckung herbeigeführt werden. Ein Stoss gegen den hinteren Rand, wie er z. B. beim Vorbeireiten mit leicht gekrümmtem Knie an einem harten Gegenstand zu Stande kommt, kann die Verletzung bewirken, auch eine rotirende Gewalt, welche auf die Tibia wirkt, nachdem der Unterschenkel nach aussen umgeknickt worden war, war zuweilen maassgebend. Bei vielen Fällen ist aber Muskelcontraction mitwirkend, wenn nicht allein maassgebend. Während z. B. der Fuss nach aussen, das Knie nach innen gewendet ist, wie beim Ringen, thut der Verletzte einen Fehltritt, das Knie knickt nach innen um, der Unterschenkel dreht sich nach aussen und eine jetzt eintretende starke Contraction der Extensoren, welche das Zubodenfallen verhindern soll, ist im Stande, die Kniescheibe auf die äussere Fläche des äusseren Schenkelknorrens herumzuschleudern (Streubel). Wir müssen uns auf diese Angaben beschränken und wollen nur noch einige Ergebnisse des Experiments hinzufügen.

Streubel führte an der Leiche eine vollkommene Luxation nach aussen durch Anwendung einer Tischlerschraube (zum Trocknen geleimter Theile) auf den inneren Rand der Kniescheibe herbei. Als die Patella mit krachendem Geräusch über den Condylus hingetreten war, vollendete eine weitere Beugung des Unterschenkels unter Krachen die Luxation. Es fand sich ein sehr grosser Kapselriss, welcher neben dem Kniescheibenband beginnend, das innere Seitenband, die Kapsel aufwärts am inneren Rand der Extensorsehne bis zu ihrer seitlichen Ausbuchtung trennte. Der schief nach aussen laufende Rand der Extensorsehne wie der innere Rand des Bänderrisses war gespannt. Bei ähnlichen Versuchen, Luxation nach innen zu bewirken, konnte man die Patella wohl unter den gleichen Verletzungen der Kapsel auf der Aussenseite nach dem Condylus internus verschieben, aber es gelang nicht sie dort zu fixiren.

Dagegen liess sich mit grosser Gewalt Luxation nach aussen bewirken, wenn man ein Genu valgum durch Einreissen der Kapsel auf der Innenseite forcirte und nun den nach aussen geknickten Unterschenkel stark auswärts rotirte und flectirte. Der Kapselriss auf der Innenseite war selbstverständlich sehr gross.

Die verticalen Luxationen konnten nur auf complicirte Weise erzielt werden, indem man die Kniescheibe mit einem unter sie geschobenen Bohrer auf die hohe Kante wälzte, während man vorher den Bandapparat eingeschnitten hatte. Es zeigte sich, dass die Anstemmung der Kniescheibe im Zwischencondylenraum durch die Spannung des hohen Randes der gedrehten Extensorsehne, des Lig. patellae und der ebenfalls verdrehten Kapsel erhalten wurde.

Somit kommen äussere Luxationen nur bei grossem Kapselbänderriss zu Stande, Kniescheibenband und nach aussen gewichene Extensorsehne erhalten die Patella in ihrer Stellung. Sind die Extensoren erschlafft und will die Reposition trotzdem nicht gelingen, so ist die Spannung der Ligamente zu beschuldigen.

Innere Luxationen sind, wie es scheint, als complete nur denkbar unter der Voraussetzung eines pathologisch verlängerten Lig. patellae,

da das normale nicht hinreicht, um die Patella über den Condylus hinaustreten zu lassen.

Für die verticalen Luxationen liegt in der durch die Verdrehung herbeigeführten Spannung das Haupthinderniss für die Reposition. Giebt es doch einen Fall, in welchem die Einrichtung trotz der Durchschneidung des Lig. patellae und der Extensorsehne nicht gelang.

Bei einer Anzahl von Luxationen gelang die Einrichtung leicht. Doch ist bei dem grossen Kapselriss ein Bluterguss immer zu erwarten und demgemäss zu verfahren. Gerade für Vernachlässigung nach der Richtung ist wohl das Habituellwerden der Luxation, wie es mehrfach berichtet wurde, zu fürchten.

Es giebt übrigens eine Anzahl von Beobachtungen, bei welchen, trotz nicht zu Stande gebrachter Einrichtung, die Verletzten gut gingen. In anderen Fällen traten mehr weniger erhebliche Störungen ein. Die Extensoren wirken in mehr drehender Weise und bringen den Unterschenkel allmälig nach aussen. Genu valgum bildet sich aus, völlige Streckung und Flexion ist nicht mehr möglich und besonders das Gehen treppab, bergab gestört. Schliesslich fügen wir hinzu, dass Gelenkvereiterungen als Folge der Verletzung oder der Reductionsversuche beobachtet worden sind.

Bei den seitlichen Luxationen steht die Extremität, wie es scheint immer in mässiger Flexion. Die sonstigen Symptome verstehen sich so von selbst, dass wir sie nur kurz erwähnen wollen. Je nachdem der mediale Rand noch der Fossa intercondyloidea nahe (incomplete Luxation) oder ebenfalls auf der Aussenseite des Condylus steht, erscheint die Fossa mehr oder weniger leer und der äussere Rand der Kniescheibe überragt nach aussen den Epicondylus. Selbstverständlich ist auch das Lig. patellae lateralwärts verzogen und durch seine veränderte Zugrichtung steht der Unterschenkel und der Fuss in Rotation nach aussen.

Ebenso ist bei frischer Verletzung die Diagnose der verticalen Luxation leicht. Hier fühlt man deutlich den aufgestellten scharfen seitlichen Rand und meist kann man auch die Richtung nach innen oder aussen durch den Nachweis der Richtung der Knorpelfacetten mittels der fühlenden Finger constatiren. Für diese Richtung ist ferner der Nachweis des Verlaufs der strangartig gedrehten Extensorsehne wichtig. Die Extensorsehne ist gespannt und das Knie steht in Streckung.

Die Einrichtung der meisten seitlichen Luxationen gelingt leicht, oft hat schon der Verletzte selbst die Kniescheibe wieder an ihren Platz geschoben. Findet das Zurückschieben mit den Fingern, wobei man besonders bei der Luxation an die Aussenseite des Condylus, zuweilen erst in der Richtung von hinten nach vorn schieben muss, in der gegebenen Stellung Schwierigkeit, so scheint Hüftbeugung und Streckung des Knies zur Erschlaffung des Extensor und zur Reposition vortheilhaft. Sie gelingt meist ohne Narcose. Zuweilen haben die Repositionsversuche erst zum Ziel geführt, nachdem man zunächst die Spannung der Sehne und damit wohl auch den Kapselriss vermehrte, auch wohl die Anstemmung der Kniescheibe aufhob durch eine

vermehrte Flexion. Aus dieser heraus geht man dann zu den beschriebenen Handgriffen über.

Die verticale Luxation hat sich bereits in einer Anzahl von Fällen unüberwindlich gezeigt. Man versucht hier selbstverständlich zunächst in Hüftflexion directen Druck nach oben und seitliches Zurückdrehen in der der Luxation entgegengesetzten Richtung. Gelingt dies nicht, so wird auch hier zunächst flectirt und dann gestreckt und zurecht gerückt (Malgaigne). Dabei muss man aber wegen der Gefahr der Abreissung des Ligam. patellae vorsichtig sein. Auch eine entsprechende Rotation am Unterschenkel kann vortheilhaft sein (Roser). Gaszan hat das Ligam. patellae ohne Erfolg subcutan, Wolf das Lig. patellae und die Extensorsehne nicht subcutan und doch ohne Erfolg durchschnitten. Hier scheint Gaulke's einmal gelungener Versuch mit der Tischlerschraube empfehlenswerth.

Die Versuche von Moreau und Cunyat, die Kniescheibe, nachdem die Kapsel angeschnitten war, durch einen untergeschobenen Hebel (Elevatorium) zurecht zu rücken oder sie mit einem durch die Haut eingeführten Haken ziehend und hebelnd zu reponiren, werden heut mit antiseptischem Verfahren nicht mehr grosse Bedenken bieten, ja man ist mit demselben im Stande, nach Gelenkschnitt das Hinderniss aufzusuchen und mit dem Messer zu beseitigen, ohne dass dadurch schwere Gelenkaffection und Ankylose herbeigeführt wird. Ich habe vor kurzem eine Verticalluxation der Patella nach aussen von 3monatlicher Dauer durch einen bogenförmigen 8 Ctm. langen Schnitt längs des lateralen Randes des luxirten Knochens blossgelegt und nach Trennung der spannenden ligamentösen Stränge (Quadricepssehne und Ligam. patellae) eben an diesem äusseren Rand die Reduction vollbracht. Dem Eingriff folgte keine Gelenkeiterung und die Gelenkfunction war bereits, als die Kranke entlasssn wurde, wieder eingeleitet.

§. 83. Congenitale Kniescheibenluxationen nach aussen sind in einer Anzahl von Fällen beobachtet worden, in einem Falle wurde sogar die Erblichkeit nachgewiesen (Caswell). Zielewitz, welcher 13 Fälle zusammenstellte, nimmt in einer von ihm beobachteten Doppelluxation intrauterines Trauma an. Oefter wurde gleichzeitig mangelhafte Ausbildung des Condylus externus nachgewiesen, so auch in einem von mir beobachteten Falle. Hier schien die abnorme Lage der Extremitäten im Uterus = Abduction der Unterschenkel und Rotation nach aussen — als ursächliches Moment für die gedachte Dislocation zu beschuldigen.

Ebenso hat man, und zwar noch häufiger pathologische Luxation gesehen. Bei manchen Menschen tritt, ohne dass der Gebrauch der Extremität erheblich gestört wurde, ein allmäliges Rutschen der Patella auf den Condyl. extern. ein, ohne dass man am Gelenk sonstige Abnormitäten findet. Hier handelt es sich vielleicht auch um Congenitaldisposition.

Aber in den meisten Fällen ist doch die Genese der pathologischen Luxationen, auf deren Häufigkeit zuerst Malgaigne hinwies, durchsichtiger. Es handelt sich, wie Isermeyer auf Grund von Beobachtungen Baum's hervorhebt, um Veränderungen in der Zugrichtung der Extensorsehne, welche mehr nach aussen verlegt ist und als deren Ursachen Verlängerung des Bandapparates wie Veränderung an den articulirenden Flächen betrachtet werden müssen. Aus diesen Gesichtspunkten erklärt sich das Eintreten der Luxation bei gewissen Beschäftigungen (Tänzer, Gaukler), wie auch nach Rheumatismus acutus, chronischem Hydrops ebensowohl wie das Auftreten des Symptoms bei Genu valgum, bei Arthritis deformans, wie bei Gelenkbrüchen. Als Schutzverband empfiehlt sich bei extremen Fällen eine lange Seitenschiene.

§. 84. Wenn ein Mensch beim Ausgleiten das Bestreben des Körpers nach rückwärts zu fallen durch plötzliche, kräftige Contraction des Extensor cruris zu verhindern sucht, so entsteht dabei öfter eine

Fractur der Patella (siehe folg. Paragraphen). Seltener ist es, dass das Ligament. patellae an seiner Insertionsstelle an der Patella, noch seltener, dass es an seiner tibialen Insertion einreisst und am spärlichsten sind Beobachtungen, welche ein queres Durchreissen behaupten.

Es giebt einzelne Beobachtungen, welche beweisen, dass, wenn eine durch fibröse Verbindung geheilte Patella wieder von neuem der eben gedachten Gewalteinwirkung ausgesetzt wird, diese nicht nothwendig in der fibrösen Verbindung zu reissen braucht, sondern dass auch hier zuweilen das Ligam. patellae zerreisst (Bulley, Zeis).

Wie bei allen solchen Sehnenrissen an der Insertionsstelle, sind zuweilen grössere oder kleinere Stücke des Knochens mit ausgerissen. Auch unvollständige Risse sind zur Beobachtung gekommen und für die Dislocation ist es gewiss von grosser Bedeutung, ob neben dem Sehnenriss, welcher extracapsulär verlaufen kann, auch noch die seitlich nach der Tibia verlaufende Insertionsfascie der Quadricepssehne (siehe oben) und mit ihr wohl auch die Kapsel breit zerrissen ist. Auch der Bluterguss ins Gelenk ist für die Verletzung wichtig.

Die Erscheinungen der Verletzung richten sich nach dem Grad der Zerreissung, von welchem es abhängig ist, wie hoch die Patella aus ihrer Grube heraus nach oben wich. In einzelnen Fällen soll sie bis zu 10 Ctm. nach oben gewichen sein, und man fühlt dann die Rissstelle der Sehne resp. den Sehnenstumpf wie auch die von der Patella verlassenen Condylen. Streckung ist bei weitgehender Ruptur unmöglich.

In einer guten Anzahl der Beobachtungen blieb die Heilung aus und die Verletzten gingen sehr schlecht, zum Theil nur mit einem Apparat, welcher das Knie in gerader Stellung fixirte. Bei der Behandlung sind im wesentlichen dieselben Gesichtspunkte maassgebend, wie bei der Fractura patellae (siehe §. 85). Ruhige Lagerung der gestreckten Extremität mit Hüftbeugung — also Planum inclinatum — ist in erster Linie anzurathen. Zeis hat empfohlen, durch elastische Binden die Patella nach unten zu fixiren. Für Fälle mit erheblicher Dislocation würde gewiss eine Naht der zerrissenen Sehne unter Listerschem Verband anzurathen sein. Hier hat man die Aufgabe, nach einem Gelenkschnitt den Bluterguss aus dem Gelenk durch Ausspülen desselben mit Carbolsäurelösung zu entfernen und dann den Riss in der Sehne zu vernähen. Dabei muss das Gelenk wenigstens für die erste Zeit drainirt werden.

Auch der Extensor femoris reisst bei der gleichen Muskelaction zuweilen an seiner Insertionsstelle an der Patella aus. Die Symptome bestehen in der oberhalb der Patella eintretenden Einziehung der Haut und in dem Fühlbarwerden der Patella an ihrem oberen, sich nach innen umwendenden Rand. Meist stellt sich rasch ein Bluterguss in das Gelenk ein. Ist der ganze Muskel abgerissen, so hört die Möglichkeit das Bein zu strecken auf. Die Behandlung ist die gleiche wie bei der Ruptur des Ligam. patellae. Lorinser macht darauf aufmerksam, dass auch bei incorrecter Heilung die sich um die Patella herum zur Tibia begebende Fascieninsertion des Extensor den Zusammenhang desselben mit dem Unterschenkel und einen gewissen Grad von Streckwirkung gestatte. (Siehe §. 80.) Lister hat bei einem Manne, welchem beide Muskel abgerissen waren und der dadurch in einen

hülflosen Zustand gekommen war, auf der einen Seite den Muskel aufgesucht und mit Catgut zusammengenäht.

2. Fracturen.

a. Fractura patellae.

§. 85. Ein Theil der Patellabrüche entsteht auf analoge Weise wie die eben beschriebene Zerreissung des Ligam. patellae durch Muskelzug, indem ein Fallender durch vehemente Wirkung des Extensor cruris den nach hinten sinkenden Körper zu halten, vorwärts zu werfen sucht. Solche Brüche sind als reine Rissbrüche zu bezeichnen. In einer weiteren Anzahl von Fällen wird die bei flectirtem Knie durch Dehnung des Extensor dem Kniegelenk fest anliegende Kniescheibe in Folge eines plötzlichen Muskelzuges nach aufwärts angezogen. Indem nun das Lig. pat. die Kniescheibe in der Richtung nach unten hält, während der Muskel nach oben zieht, so verläuft die Richtung des Zugs nicht in gerader Linie, und es summirt sich die biegende Wirkung mit der dehnenden. Die Kniescheibe wird also zum Theil zerrissen, zum Theil quer zerbrochen. Dazu kann noch kommen bei dem letztgenannten Mechanismus die Einwirkung directer Gewalt, indem der Kranke auf das flectirte Knie fällt, und schliesslich mögen auch eine Anzahl von Fracturen bloss der directen Gewalteinwirkung zuzuschreiben sein. Es ist schwer, das in jedem einzelnen Fall zu entscheiden. Typische Querbrüche sind meist mehr weniger indirecte, Längs- und Comminutivbrüche fallen wohl immer directer Gewalteinwirkung zur Last.

Unter 156 Fällen war 40mal Muskelaction, 56mal Fall, 19mal Stoss u. dgl. 37mal keine bestimmte Ursache angegeben (Gerok, Bruns). Auch nach den Untersuchungen von Howe (Centrbl. 5 p. 168) (59 Fälle, 47 Männer, 12 Frauen) sind die directen Ursachen entschieden die häufigsten, (81,4 pCt. gegen 18,6 pCt. durch Muskelzug). Man muss aber wohl annehmen, dass in allen diesen Fällen von directer Gewalteinwirkung der Muskelzug mitgewirkt hat und dass in einer grossen Anzahl das Verhalten so war, dass der Verletzte erst auf das Knie fiel, nachdem er durch Muskelzug die Kniescheibe gebrochen hatte. Ausserdem kommen complicirte Fracturen durch Fall auf scharfe Körper, durch Hieb, Schuss u. s. w. vor.

Die Erscheinungen und der Verlauf bei den typischen Brüchen der Kniescheibe sind wesentlich abhängig von der Ausdehnung des Risses auf die Weichtheile und dem davon abhängigen Bluterguss in die Umgebung des Gelenks und in dasselbe hinein.

Es scheint, dass in einer Anzahl von Fällen im wesentlichen nur der Knochen bricht, während die Aponeurose ganz bleibt. Diesen gegenüber stehen solche, bei welchen sich die Ruptur zu beiden Seiten breit fortsetzt in die Fascie, welche die Contunuität der Seitentheile des Muskels der Tibia vermittelt. Breite Risse in dieser Richtung sind aber undenkbar ohne breite Kapselrisse.

So erklärt sichs, dass man in dem einen Fall nur einen mässig klaffenden Spalt der Patella nachweist, wobei man sich vor dem Irrthum hüten muss, welcher durch eine mässige Blutung in den poplitealen Schleimbeutel herbeigeführt werden kann. Durch Schwellung am Rand des Schleimbeutels, während die Mitte weich bleibt, kann man sich hier in ähnlicher Art eine Depression vortäuschen lassen, wie dies beim Schädel möglich war.

Dagegen sind in den Fällen mit weitergehender Zerreissung die Theile mit der Entstehung des Risses soweit auseinandergewichen — oberes Fracturstück mit Extensor nach oben, unteres mit Ligam. patellae nach unten —, dass die Distance (1—6 Ctm.) leicht gefühlt

werden kann. Aber besonders unter solchen Umständen gesellt sich meist rasch ein erheblicher Erguss in dass Gelenk und um dasselbe herum zu der Verletzung hinzu und kann wenigstens in den ersten Tagen die Diagnose erschweren. Durch Flexion des Gelenks kann sie unter Umständen erleichtert werden, indem sich die Diastase der Fragmente dabei vermehrt.

Bei der ersten Form ist vielleicht Gehen noch möglich, bei der letztgedachten hört jede Möglichkeit der Fortbewegung auf.

Es giebt eine Anzahl von durch Autopsie verbürgten knöchernen Heilungen bei Fractura patellae, welche auch ohne directe Nath zu Stande kamen. Aber die Gründe sind leicht einzusehen, warum so oft knöcherne Vereinigung ausbleibt. Sie liegen lediglich darin, dass die Fragmente nicht hinreichend genähert werden, denn wir wissen jetzt, seit wir nach Volkmann oft Knieresection mit Durchtrennung der Patella machen, dass die genähte Patella so gut wie ausnahmslos knöchern verheilt. Wenn eine kurze fibröse Narbe auch dann entsteht, falls die Fragmente durch den Verband leicht genähert werden konnten, so kann man hier die unvollkommene Periostbekleidung auf der einen Seite (es fehlen hier die weicheren Schichten, welche besonders Callus formiren), und auf der anderen Seite den Knorpelüberzug der Patella beschuldigen. Auch ist es möglich, dass eine Interposition stattfindet in der Art, wie ich dieselbe fand gelegentlich der Nath eines frischen Bruches. Der Ueberzug der Patella (Fascie, Sehne, Periost) war höher oben abgerissen und hatte sich über die Bruchfläche des unteren Fragments vollkommen herüber gelegt, so dass es nur durch die Eröffnung der Gelenke möglich wurde, die Theile zusammen zu bringen, und Heilung zu erreichen. Vollständig begreiflich aber ist das Zustandekommen einer mehr weniger langen Bindegewebsverlöthung, wenn bei den breiten Rissen die Fragmente stark auseinandergewichen waren und durch den Verband auch nicht recht genähert werden konnten. Dies sind denn auch selbstverständlich die Fälle mit functionell schlechter Prognose, welche übrigens auch bei diesen Fällen sehr verschieden ist. Dieselbe ist im Wesentlichen abhängig von der Grösse des unteren Fragmentes. Je grösser dieses ist, desto kleiner ist der Nachtheil bei gleich grosser Diastase. Die Erklärung für diese Erscheinung liegt wohl darin, dass an dem grossen unteren Fragment verhältnissmässig viel Verbindung mit dem Streckapparat bleibt, während, wenn das obere Fragment das grössere ist, an diesem auch der grössere Theil der Muskelinsertion hängen bleibt.

Solche Menschen, bei denen Heilung mit Diastase eintrat, können das Knie schlecht strecken, schlecht Berge und Treppen steigen u. s. w. Bei mässiger Diastase gleicht sich jedoch der Schaden meist aus, während anderseits eine gewisse Schwäche des Extensor cruris leicht auch bei den gut geheilten Fällen zurückbleibt. Complicirte Patellarbrüche sind immer wegen der Eröffnung des Kniegelenks schwere Verletzungen.

Die Kniescheibenbrüche mit geringer Verschiebung pflegen zwar auch nicht immer knöchern, aber doch mit den gewöhnlichen Verbandmitteln so zu heilen, dass das Knie brauchbar wird. Man legt

die Extremität in eine Hohlschiene, das Kniegelenk gestreckt und erhebt sie zur Erschlaffung des Extensor auf ein Planum inclinatum, so dass das Hüftgelenk gebeugt ist und der Fuss 20—30 Ctm. höher steht als das Becken. Zunächst ist die eintretende Knieschwellung durch kalte Umschläge, noch besser durch Compressivverband zu bekämpfen. Ist das Knie abgeschwollen, so wird gewöhnlich ein erstarrender Verband angelegt. Roser räth, für die Patella ein Loch zu schneiden und durch Einstopfen von Baumwolle das obere Fragment herabzutreiben.

Allein die grössere Anzahl aller Kniescheibenbrüche sind mit erheblicher Diastase der Fragmente verbunden. Man reicht in solchen Fällen mit der Hochlagerung der Extremität in einer Hohlschiene nicht aus und ebenso unzureichend sind alle Mittel, welche durch Bandagendruck auf die Fragmente dieselben gegeneinander zu treiben suchen. Man hat dies versucht durch Binden, welche in Achtertour das untere Fragment nach oben, das obere nach unten treiben sollen, ebenso wie durch Heftpflasterstreifen, durch solide und elastische Gurte, wie durch besondere Apparate. Alle diese Versuche scheitern gewöhnlich daran, dass man, während das Knie noch erheblich geschwollen ist, die gleichsam auf der Kniegeschwulst basculirenden Fragmente durch Apparate einander nähern will.

Mit Recht hat Hutchinson schon wiederholt darauf aufmerksam gemacht, dass der Erguss das Haupthinderniss der Näherung der Fragmente sei. Wenn man nämlich bei starker Schwellung durch irgend welche Bindentouren die Fragmente zu nähern sucht, so drückt man sie nur an der Insertionsstelle der Sehne herunter, an den Fracturenden richten sie sich auf. Man muss daher zunächst durch einen Compressionsverband zugleich auf Beseitigung des Blutergusses, wie auf Näherung der Fragmente wirken. Dies kann durch einen Verband mit Flanellbinde, später durch Heftpflasterverband, welcher aber nicht nur einseitig auf die Fragmente wirken, sondern das ganze Knie comprimirend einwickeln soll, geschehen. Dann wird noch ein Gypsverband hinzugefügt. Will der Erguss bei Compression nicht schwinden, so kann man auch, wie Volkmann zuerst that, zunächst eine Punction des Gelenks vornehmen. Auch elastische Binden können zu diesem Zweck mit Vorsicht angewandt werden.

Schede hat in jüngster Zeit die Behandlung der Patellabrüche regelmässig mit einer Punction des Gelenks begonnen. Diese wird mit starkem Troicart vorgenommen und nach Entleerung des mit Synovia gemischten Blutes die Gelenkhöhle so lange mit 3 proc. Carbolsäurelösung ausgewaschen, bis dieselbe rein abfliesst. Die Punction ist freilich in solchen Fällen nichts werth, in welchen das Knie mit Gerinnseln gefüllt ist. Wir haben dies zwei Mal erlebt ebenso wie Volkmann. Es ist möglich, dass das Blut noch ungeronnen ist, wenn man alsbald nach der Verletzung die Punction vornimmt. Die Troicartwunde wird antiseptisch verbunden und darauf die Fragmente der Patella mit dachziegelförmig sich deckenden Heftpflasterstreifen (Testudo) gegen einander gezogen. Dann folgt Einwickelung mit Flanellbinde und

Gypsverband. Als sehr wesentlich betrachtet Schede aber wegen der bald stattfindenden Abschwellung des Gliedes, dass der Verband wiederholt zuerst in 8 Tagen, später in etwas längeren Zwischenräumen erneuert wird. Die Fixation soll etwa 6 Wochen dauern und dann das Knie noch etwa für ein halbes Jahr durch Anlegung eines Tutors, der nur Flexion bis zu 20 Grad zulässt, geschützt werden. Er hat auf diese Weise 3 Patellafracturen knöchern geheilt.

Zweifellos sind aber alle Verfahren unsicher, welche nicht die Fragmente selbst angreifen und gegeneinander ziehen. Von dieser Einsicht waren auch ältere Chirurgen schon durchdrungen und manche darauf gestützte Pläne hätten wohl das Ziel erreicht, wenn sie nicht für die Zeit, in welcher man noch nicht antiseptisch arbeitete, zu gefährlich gewesen wären. Erwähnen wollen wir hier nur der ja auch noch heute unter antiseptischem Schutz zuweilen gebrauchten Malgaigne'schen Klammer. Eine Klammer, ähnlich den in den anatomischen Bestecken befindlichen Muskelkaken, mit dem Unterschied, dass die die Doppelkaken verbindende Platte aus zwei durch einen Schraubmechanismus verschiebbaren Stücken besteht, wird in die beiden Fragmente durch die Haut eingehakt, da, wo sich die Sehnen inseriren. Dann werden sie durch die Kraft der sie verbindenden Schraube genähert. Das Verfahren hatte in jener Zeit manche gute Resultate, aber auch eine Anzahl von Gelenkvereiterungen zur Folge.

Trélat hat diese Gefahr zu vermeiden gesucht durch eine Modification des Verfahrens, welche aber freilich dann auch wieder den Zweck verfehlte, indem die Klammer den Knochen nicht direct anhakt.

Er hakt die Klammer in zwei nach der Form des Kniegelenks oberhalb und unterhalb der Patellafractur in weichem Zustand modellirte Guttaperchaplatten. Noch einfacher ist es, solche Platten zu formiren und während sie weich sind, Haken in denselben zu fixiren, welche man durch einen Gummischlauch verbindet, während die Platten durch Binden oder Heftpflaster fixirt werden (Hagedorn).

Noch directer auf das Ziel hinaus ging Kocher, indem er nach zwei kleinen Längsschnitten am oberen und unteren Rand der Patellafragmente eine mit Silberdraht armirte Nadel unter antiseptischen Cautelen unter den Fragmenten — Ein- und Querstich am unteren und oberen Rand der Patellafragmente — durchführte und die Drahtenden über einer Krüllgazerolle auf der Kniescheibe, so die Fragmente nähernd, zusammendrehte. Die Operation soll nach vorhergehender Punction gemacht und dann ein antiseptischer Verband angelegt werden. Nach einigen Tagen wird der Draht, welcher inzwischen nachgegeben hat, stärker angezogen.

Aber alle diese Methoden haben doch nicht annähernd die Sicherheit der directen Naht der blosgelegten Fragmente und sie vermögen auch bestimmte Heilungshindernisse (Interposition siehe oben) nicht zu beseitigen, und so lag es ja Angesichts der vielfach gemachten Operationen im Kniegelenk unter dem Schutz der Antiseptik nahe, durch einen queren Schnitt auf die Diastase die Fragmente frei zu legen und durch Nath zu vereinigen.

Es giebt bereits eine ganze Anzahl von Fällen, bei welchen durch späte Knochennaht die bestehende unbrauchbare Pseudarthrose beseitigt wurde (Kühn, Logan

u. A.), und auch die Naht frischer Brüche ist schon von Brainard geübt. Sie hat mir in einem Fall von Hiebfractur der Patella Vorzügliches geleistet. Bei solchen complicirten Fracturen, welche quere Trennung zeigen, wird man, falls sie frisch in Behandlung kommen, den Knochen nähen und die Wunde schliessen. Ist schon Eiterung eingetreten, so näht man wohl nach gründlicher Desinfection der Wunde ebenfalls noch den Knochen, aber man legt sofort Gelenkschnitte in geeigneter Weise an und drainirt das Gelenk. Die Amputation ist nur für ganz vernachlässigte Fälle, bei welchen schon jauchige Phlegmone und Schüttelfrost eingetreten waren, zu reserviren.

Es sind nun auch bereits eine Anzahl wohlgelungener Nahtvereinigungen der frischen Patellafractur bekannt geworden. Pfeilschneider hat dieselben auf Grund einer eigenen Beobachtung zusammengestellt und wir können den 10 Fällen noch zwei aus eigener Beobachtung hinzufügen, welche günstig abliefen. Die Methode der Operation besteht, wie bereits erwähnt, in Blosslegung der Fragmente, bald durch einen Längsschnitt, bald durch queren Schnitt. Wir geben dem queren Schnitt, welcher nach unten convex ist und somit in seiner Naht nicht mit der Patellanaht zusammenfällt, den Vorzug, da es zumal für veraltete Fälle, in welchen man die Patella erst gehörig frei machen muss, ein Act, welcher wie Anderen und auch uns bekannt, zuweilen nur schwer gelingt, einzig den nöthigen Raum giebt. Man bohrt dann die Patellastücke an und vereinigt sie durch Naht, entweder mit Silberdraht, wie Pfeilschneider will, oder mit aseptischer Seite, welche wir vorziehen. Das Bindegewebe auf der Patella wird dann noch für sich vereinigt. Darauf folgt Naht der Hautwunde und seitliche Drainage des Gelenks.

Wenn wir unsere Ansicht über die verschiedenen blutigen Verfahren aussprechen sollen, so halten wir für das sicherste die eben beschriebene Naht. Wir würden dieselbe also zumal allen jugendlichen Individuen, bei denen es doch oft darauf ankommt, ein ganz leistungsfähiges Knie zu behalten, damit sie die bis jetzt betriebene Beschäftigung weiter treiben können, empfehlen. Aber der Arzt, welcher sie macht, muss sich der vollen Verantwortlichkeit bewusst sein. Werden geringere Ansprüche an die Leistungsfähigkeit gemacht, dann würden wir uns mit der subcutanen Naht begnügen. Allein die Kocher'sche Naht geht durch das Gelenk und ist insofern von septischer Gefahr nicht frei. Es würde sich also hier wohl die Methode, welche Volkmann schon früher geübt hat und die wir auch versucht haben, empfehlen: Während die Haut scharf einmal nach oben, einmal nach unten angezogen wird, sticht man eine Nadel durch das Lig. patellae einerseits und durch die Sehne des Quadriceps anderseits und zieht eine Fadenschlinge nach, welche auf der Patella geknüpft wird; selbstverständlich wird auch diese Operation antiseptisch ausgeführt und es wird verbunden.

Ein einfacher Querbruch bedarf 4—6 Wochen zur Heilung. Kranken mit breit klaffenden Brüchen ist erst nach 8—12 Wochen, nachdem man die Haltbarkeit der Narbe versucht hat, und auch dann nur mit grosser Vorsicht, besonders mit Vermeidung von Flexion oder Begrenzung derselben durch einen Tutor, Bewegung zu gestatten. Ist nur bindegewebige Heilung eingetreten, so dehnt sich die Narbe Anfangs noch sehr leicht. Bei wirklicher Diastase, welche das Gehen erheblich beeinträchtigt,

mache man womöglich nachträglich Knochennaht. Sonst kann man nur durch einen Tutor mit Kniekappe der Bewegung mehr Sicherheit geben.

b. Gelenkfracturen. Brüche der Condylen des Femur und der Tibia.

§. 86. Es kommen gleichzeitige Brüche des Femur und der Tibia in den Condylen vor, und zwar theils als Effecte directer, theils als solche indirecter Gewalteinwirkung, eines Falls auf die Füsse. Trélat hat gefunden, dass unter 33 Brüchen des Gelenkendes vom Femur 21 durch Fall auf das Knie, 2 durch Fall auf die Füsse, 3 durch Abreissung, 7 durch Zermalmung und unbekannte Ursachen entstanden waren. Oft entsteht durch einen Fall auf die Füsse eine mehr weniger quere oder schiefe Fractur des unteren Dritttheils vom Oberschenkel, wie wir dies §. 59 u. 60 beschrieben und abgebildet haben, während Fall auf das gebeugte Knie nach Vorstehendem viel häufiger den Anlass zu Gelenkbrüchen giebt.

Madelung hat experimentell wahrscheinlich gemacht, dass die Brüche eines Condylus oder die TBrüche so entstehen, dass der die Kniescheibe treffende Stoss bei flectirtem Knie solche als Keil gegen die Fossa intercondyloidea wirken lässt und die Condylen zunächst mit einem Längsriss auseinandertreibt. Dieser Längsriss kann dann entweder schief nach aussen verlaufend einen Condylus abtrennen, die seltenere Form, oder er verläuft als T- oder Y-Bruch nach beiden Seiten und sprengt beide Condylen ab. Die Patella zeigt dann öfter Splitterung an ihrer Gelenkfläche, mit welcher sie die Keilwirkung vollbrachte. Uebrigens haben die Versuche von Marcuse gezeigt, dass die gedachten Brüche auch ohne Vermittelung der Patella bei einem Stoss, welcher die Femurcondylen trifft, entstehen. Auch Längsbrüche kommen auf diese Art zu Stande.

Die Symptome setzen sich in beiden Fällen zusammen aus denen der Dislocation sammt solchen, welche durch den hinzutretenden Bluterguss in das Gelenk herbeigeführt werden.

Der Bruch eines Condyls führt oft zur Dislocation desselben nach oben und nach der Seite des Bruches, und leicht folgt die Tibia diesen Bewegungen, so dass bei Fractur des äusseren Condylus eine Genuvalgumstellung, bei der des inneren eine Genuvarumstellung eintreten oder wenigstens durch seitliche Bewegungen mit dem Unterschenkel hervorgerufen werden kann. Die Dislocation kann so weit gehen, dass die Verletzung einer seitlichen Luxation gleich sieht.

Auch bei den Brüchen beider Condylen tritt rasch ein erheblicher Bluterguss in das Gelenk ein. Zu den eben beschriebenen Dislocationen, welche ganz in derselben Weise wie bei dem Bruch eines Condylus eintreten können, kommt dann meist eine in ihrer Ausdehnung wechselnde Verkürzung. Der Schaft kann auch zwischen die beiden Condylen hineintreten und so eine erhebliche Verbreiterung des Gelenks herbeiführen. Dazu können die mannigfachsten seitlichen und rotatorischen Dislocationen des Unterschenkels eintreten. Zuweilen hat man auch die beiden Condylen crepitirend gegeneinander verschieben können, wie denn Crepitation bei Bewegungen im Gelenk diesen Brüchen sämmtlich eigen ist.

Analoge Verletzungen ereignen sich nun auch an der Gelenkfläche der Tibia. Wir meinen nicht die durch schwere directe Gewalteinwirkung, z. B. durch Ueberfahren des oberen Dritttheils vom Unterschenkelschaft herbeigeführten, in das Gelenk hineingehenden Rrüche, sondern Fracturen eines Condylus. In den Fällen, welche ich sah, war es beide Male der innere, und auch von Volkmann sind solche vom inneren Condylus beschrieben worden. Sie entstehen in ähnlicher Art wie die

der Femurcondylen durch Fall auf die Füsse, durch Fall auf das Knie. Die Dislocation erfolgte in allen diesen Fällen so, dass Genu varum eintrat. Bei einem von mir beobachteten Kranken, welcher offenbar auch (siehe unten) bereits Symptome von Arthrit. deformans darbot, konnte nur durch einen Tutor das Gehen möglich gemacht werden.

Volkmann hat gerade von solchen Condylenverletzungen im Knie einige vernachlässigte, dislocirt geheilte Fälle berichtet, welche die exquisitesten Erscheinungen der traumatischen deformirenden Arthritis boten.

Schliesslich wollen wir nicht versäumen zu erwähnen, dass man auch am Oberschenkel jugendlicher Personen Epiphysenbrüche beobachtet hat, welche insofern von erheblicher Bedeutung sind, als das Längenwachsthum der unteren Extremität durch solche Fracturen geschädigt zu werden pflegt.

Bei Individuen vom 2. bis 15. Jahr sind auch Epiphysenlösungen der Femurenden beobachtet worden. Dieselben entstanden selten als Folge directer Gewaltseinwirkung, meist durch indirect zerrende und torquirende (Ziehen bei der Geburt an den Füssen des Kindes), oder durch Hyperextension. Bald erfolgt die Trennung, sodass der Knorpel quer an der Knochengrenze abbricht, bei noch ganz erhaltener knorpeliger Epiphyse (P. Vogt), bald ist es ein ungleich gezähnter Knochenbruch in den jüngsten Schichten der Diaphyse. Die Fracturenden können eingekeilt sein. Sind sie dislocirt, so kann winklige Einknickung vorhanden sein oder sie sind gegeneinander verschoben, in der Regel das Diaphysenende nach hinten, selten umgekehrt, wobei dann eine schädliche Wirkung auf die Gefässe zuweilen beobachtet wurde. Für die Diagnose, welche selbstverständlich öfter zwischen Fractur und Bruch schwankend bleiben wird, ist massgebend das Alter der Kranken, die Lage des Bruches und das weiche Knorpelreiben.

Bei der Prognose hat man mit der Wachsthumshemmung zu rechnen, welche bald eintritt, wahrscheinlich in solchen Fällen, in welchen die Epiphyse zerstört wurde, sei es durch Zermalmung oder durch nachträgliche Entzündung, während sie in anderen Fällen ausbleibt.

Auch an der Tibiaepiphyse sind die gleichen Abbrüche beobachtet worden.

Sämmtliche hier beschriebene Gelenkbrüche bedürfen einer sehr sorgfältigen Behandlung. Die bestehende Dislocation muss durch Zug und Coaptation beseitigt werden, und dann hat man die Aufgabe, ruhige Lagerung des Gliedes herbeizuführen und gleichzeitig den Gelenkerguss zu beseitigen. In manchen Fällen, bei welchen der letztere nicht zu erheblich ist, entspricht der sofort angelegte Gypsverband am besten allen Anforderungen. Befürchtet man noch zunehmende Schwellung, so kann je nach den Umständen ein Fenster eingeschnitten werden. Ist die Gelenkschwellung bereits zu beträchtlich, so muss diese zunächst durch Application von Eis, durch mässige Compression, in sehr renitenten Fällen, wenn noch seröser Gelenkerguss hinzukommt, durch Punction bekämpft werden. Dabei dient zuweilen Lagerung im Drahtstiefel, in einer Blechrinne, ein ander Mal Extension am besten zur Erhaltung der guten Stellung der Fragmente. Ist die Schwellung verschwunden, so ziehen wir auch jetzt einen erstarrenden Verband allen anderen vor. Wir rathen, nicht zu früh Bewegungen anzufangen. An-

gesichts der zu befürchtenden Arthritis deformans bei schlechter oder ausbleibender Heilung hat man zumal bei den schweren Formen in erster Linie für Ruhe, welche die Heilung begünstigt, zu sorgen, selbst auf die Gefahr hin, ein steifes Knie zu behalten. Gut thut man immer, wenn man diese Verletzungen in leichtester Flexion (etwa 5—10 Grad) verbindet.

c. Verletzungen des Kniegelenks. Distorsion. Haemarthros. Bluterguss in das Gelenk.

§. 87. Bereits bei der Besprechung der Luxationen im Knie haben wir auf verschiedene Formen von Distorsion hingewiesen. So entstehen durch Gewalteinwirkung auf das periphere Ende der Extremität zuweilen eigenthümliche Symptome von Bewegungshemmung mit erheblicher Schmerzhaftigkeit, welche man mit mehr oder weniger Recht auf Luxation der Menisken bezieht (s. §. 81). Schede macht darauf aufmerksam, dass manche solcher Distorsionen, welche sich bei Menschen mit schlaffem, seitlich wackelndem Gelenk ereignen, wohl auch auf der Anwesenheit eines kleinen Gelenkkörpers beruhen können.

Auch der Möglichkeit, dass bei entsprechender Ab- oder Adductionsbewegung des Unterschenkels ein Ligament. laterale auch wohl mit einem Stück des Knochens reissen kann und somit eine vorübergehende Diastase eintritt, haben wir bereits gedacht. Ebenso sollen die Ligament. cruciat. isolirt, ohne anderweitige erhebliche Verletzung des Gelenks zerreissen können, was wohl am leichtesten bei einer die Hyperextension forcirenden Bewegung gedacht werden kann. Stark hat zwei solche Fälle beschrieben, welche sich durch fehlende Hemmung in der Streckrichtung und vollständige Machtlosigkeit der Bewegung auszeichneten. Die hintere Kapselwand war wohl mit zerrissen.

Oft bleiben auch nach leichten distorquirenden Einwirkungen, ohne dass man eine der fraglichen Verletzungen nachweisen konnte, erhebliche Störungen in der Fixation des Gelenks zurück.

Die Distorsion verbindet sich fast stets mit Bluterguss in das Gelenk und sehr häufig mit einem folgenden entzündlichen Erguss.

Dittel hat zumal darauf hingewiesen, dass nach distorquirend wirkenden Gewalten zuweilen schwere innere Verletzungen des Gelenks sich ereignen, während man die Diagnose nur auf Haemarthros stellen kann. Besonders schlimm ist in dieser Richtung die Hyperextension. Hier kann, wie das Experiment zeigt und wie ich in einem Fall am Lebenden beobachtet, der Oberschenkel sich mit dem vorderen Abschnitt der Condylen in die vorderen Abschnitte der Tibiagelenkfläche, diese zertrümmernd, hineindrängen. Dabei kann sich die Tibiaepiphyse von hinten ablösen. Auch das Ligam. cruciat. posterius vermag bei starker Gewalteinwirkung von seiner Tibiainsertion abzureissen. Solche Verletzungen erklären hinreichend die zuweilen nach einfachem Distorsionshaemarthros bleibenden schweren Störungen.

Der Bluterguss in das Knie ist aber noch häufiger der Effect einer direct contundirenden Gewalt, eines Schlages, Stosses oder Falles u. s. w. Zuweilen birgt sich allerdings unter demselben, wie eben bereits angedeutet, eine der oben beschriebenen Knochenverletzungen und Luxationen, aber andererseite kommt gerad am Knie doch gar nicht

selten ein erheblicher Bluterguss ohne anderweitige schwere Verletzungen zur Beobachtung. Rasch nach dem Trauma füllt sich der obere Recessus des Gelenks mit Blut, zuweilen so plötzlich und so prall, dass man denken sollte, der Erguss müsse die Kapsel sprengen. Entsprechend der grossen Menge des Ergusses kommt es auch am Kniegelenk in solchen Fällen viel langsamer zur Resorption und leicht wird das im Gelenk liegenbleibende Blut zur Ursache für die Entstehung von einem chronischen Hydrarthros mit Erschlaffung des Gelenks.

Die Frage darüber, was aus dem in die Gelenke ergossenen Blut wird, ist jüngst von B. Riedel experimenteller und clinischer Prüfung unterzogen worden. Abgesehen von der physiologischen Bedeutung dieser Frage, hat sie auch eine grosse practische Wichtigkeit. Die so sehr verschiedene Dauer der Heilung, das Zurückbleiben von Ergüssen, das leichte Hinzukommen entzündlicher Reizung, die Möglichkeit, dass Bewegungshemmungen nach einfachem Haemarthros, ja, dass vielleicht Ankylose eintreten kann, das alles sind Verhältnisse, welche wohl bekannt aber noch nicht im einzelnen aufgeklärt sind.

In erster Linie stand die Frage nach dem Flüssigbleiben oder Gerinnen des Blutes, da ja bekanntlich bei dem Menschen in einer Anzahl von Fällen bereits geronnenes Blut, und zwar zahlreiche Gerinnsel gefunden wurden, die grössten freilich, wenn es sich nicht nur um den Bluterguss, sondern zugleich um eine erhebliche Kapsel-, Fleisch- oder Knochenwunde handelte. Bei Thieren zeigt es sich nun, dass die Synovialis gewiss nicht geeignet ist, so grosse Mengen Blutes ungeronnen zu erhalten als die Pleura. Es bleiben etwa $^2/_3$ des Blutes beim Thier ungeronnen, $^1/_3$ gerinnt. Das geronnene Blut wird zum Theil in die Synovialwandung aufgenommen, zunächst von Endothel bedeckt, dann schiessen Zellstränge in dasselbe hinein, während die Blutkörperchen verschwinden. Aber auch die freien Gerinnsel bedecken sich mit Endothel, gehen dann aber eine rückgängige Metarmorphose ein, indem sie kleiner werdend, bald nur noch aus mässigen Fibrinmengen, aus weissen Blutfarbstoff führenden und den restirenden rothen Körperchen bestehen und daneben Fett enthalten. Bald sind sie ganz geschwunden. Bei renitenten Blutergüssen findet man nun auch beim Menschen zuweilen in dem Erguss die gleichen Dinge, vor allem grössere Massen Fett, dessen Genese in dieser Menge schwer zu erklären ist, und welches vielleicht die schwierige Resorption erklärt.

Alle diese dem Anschein nach leichte Verletzungen sind demnach gewiss nicht leicht zu nehmen. Die Distorsion ohne erheblichen Erguss lässt sich zuweilen durch Extension am Fussende und Rotation des Unterschenkels beseitigen. Auch das Massiren thut hier oft rasch gute Dienste. Ist der Verdacht da, dass schwerere Verletzungen stattgefunden haben, oder gesellt sich bald ein stärkerer Erguss hinzu, so muss das Glied auf jeden Fall im Drathstiefel ruhig gelagert, Eis applicirt oder mit Compression behandelt werden. Weniger empfehlenswerth ist ein länger liegender Gypsverband.

Vor allem aber erfordert der Bluterguss im Gelenk eine sorgfältige Behandlung und man kann den Kranken sofort bedeuten, dass er sich bei erheblichem Erguss mindestens auf Arbeitseinstellung bei ruhiger Lage für 14 Tage bis 3 Wochen und noch länger gefasst machen muss. Meiner Erfahrung nach leistet forcirte Compression bei Hochlagerung der Extremität (über die Methode derselben siehe unten) hier mehr als alle anderen Mittel, wie Eisapplication u. s. w. Wirkt die Compression nicht bald, so dass der gespannte Recessus schlaff wird, dann geht es oft rascher, wenn man mit gehörig desinficirtem Instrument die Flüssigkeit auslässt, man wählt dazu bald einen Troicart, bald die Saugspritze. Nach der Punktion comprimirt man, bis jede

Spur von Erguss verschwunden ist. Die Untersuchung, welche dies feststellt, muss sehr exact gemacht worden sein. Lässt man solche Patienten zu früh gehen, so tritt leicht wieder ein entzündlicher Erguss mässigen Grades ein. Genügt auch dies nicht, so muss von neuem punctirt und das Gelenk mit 3—5 proc. Carbolsäurelösung ausgewaschen werden. Bleibt Schlaffheit des Gelenks und Empfindlichkeit, so lässt man eine Kniekappe oder einen Schienentutor mit Kniekappe noch längere Zeit tragen. Ob nach einfachem Erguss durch Verwachsung der auf die Gelenkoberflächen niedergeschlagenen organisirten Blutgerinnsel wirkliche Ankylosen eintreten können, wie dies Volkmann bei einer geheilten Patella-fractur mit Erguss in das Gelenk gesehen hat, das ist anatomisch noch nicht erwiesen.

Die penetrirenden Gelenkverletzungen betrachten wir bei dem folgenden Capitel.

B. Entzündliche Processe am Knie.

1. Acute Kniegelenksentzündung.

§. 88. Erkrankungen der Synovalis sind am Kniegelenk ansserordentlich häufig, was sowohl aus der exponirten Lage, wie auch aus der grossen Ausdehnung des in seinem Flächenraum durch die so häufig mit ihm zusammenfliessenden Schleimbeutel vergrösserten Synovialsacks hinreichend erklärt werden kann.

Von acuten exsudativen Processen sieht man alle die, welche überhaupt beobachtet werden. So tritt zumal nach Verletzungen der Gelenkgegend, aber auch ohne einen vorhergehenden Bluterguss in das Gelenk, aus unbekannten Ursachen oder auch in Zusammenhang mit einem multiplen Rheumatismus acutus eine acute Synovitis serosa ein. Es handelt sich hier um einen sehr eiweissreichen, im Beginn der Erkrankung meist auch mehr weniger Faserstoff neben Blut- und Eiterkörperchen enthaltenden Erguss, welcher oft schon nach kurzer Zeit spontan verschwinden, in anderen Fällen jedoch auch bleibend werden kann. Die Reizerscheinungen treten ganz zurück, es bleibt ein Hydrops genu, eine Synovitis serosa chronica. Wenn auch ein solcher längere Zeit bestehen kann, ohne dass schwere Gelenkveränderungen eintreten, indem zunächst nur eine mässige gefässreiche Schwellung der Synovialis zumal am Rand ihrer Insertion bei Bindegewebswucherung und Sclerosirung des fibrösen Theils der Kapsel eintritt, so kommen doch in der Folge bei längerer Dauer schwerere, den Gebrauch der Extremität schädigende anatomische Störungen zur Entwickelung. Allmälig dehnt die zuweilen sehr massenhafte Flüssigkeit das Gelenk nach allen Richtungen aus. Auch der fixirende Bandapparat kann so zur Dehnung kommen und gleichzeitig entwickeln sich regressive Metarmorphosen und Schwund am Knorpel. Mit solchen Veränderungen verbinden sich öfter erhebliche Wucherungen des synovialen Ueberzugs der Kapsel und Randveränderungen am Knorpel, ähnlich denen bei Arthritis deformans, wie denn freilich andererseits auch die Arthritis deformans am Knie ungewöhnlich häufig mit erheblichen Ergüssen in den Synovialsack verläuft.

In Folge dieser Vorgänge können sich schwere Stellungsanomalien wie Genu valgum, Zurücksinken der Tibia und Schlottern des Gelenks nach allen Richtungen aus der Synovitis serosa chronica entwickeln.

Der Gelenkerguss ist zuweilen ausserordentlich massenhaft. Qualitativ zeigt er ebenfalls erhebliche Verschiedenheiten, wird dicker, gallertig, enthält nicht selten reichliche Eiterkörperchen und Entzündungskugeln. Fibringerinnungen scheiden sich öfter aus dem Erguss aus und geben den Anlass zu der Bildung von Fremdkörpern. Die Entwickelung multipler, durch die Bewegung gegen einander abgeschliffener,

aus geronnenem Faserstoff und verfetteten Zellen bestehender, zunächst weicher allmälig härter werdender Körper (Reiskörper, Corpora oryzoidea) ist sicher das Resultat einer derartigen Synovitis sero-fibrinosa. Von Volkmann und Ranke wurden in der letzten Zeit mehrere derartige Fälle publicirt. Ranke, welcher diese Form von Erkrankung des Kniegelenks als Hydrops fibrinosus, unter Mittheilung einschlägiger Beobachtungen von Monro, Velpeau, Bidder und Meckel, der zuerst die eigenthümlichen Körper als Gerinnungsproducte bezeichnet hat, beschreibt, hebt ebenfalls hervor, dass ein Theil der Körper einfache Concremente, ein anderer Theil, besonders die gestielten, Gewebsstücke (Zotten u. s. w.) seien, welche mit Gerinnungen bedeckt durch eingelagerte Albuminate gequollen sind. Bei mehreren in der letzten Zeit in der Göttinger Klinik beobachteten Fällen handelte es sich ebenfalls um vermehrten und durch Eiterkörperchen mässig getrübten, relativ dicken Erguss, welcher als Inhalt das eine Mal etwa bohnengrosse Körper zeigte, welche Farbe und Consistenz von eben gerinnendem Eiweiss darboten, das andere Mal schon festere, abgerundete, grössere Körper in grosser Anzahl enthielt, die etwa die Consistenz von ganz hart gekochtem Eiweiss und auch die Farbe desselben mit etwas gelblicher Beimischung hatten. In einigen Fällen war die Synovialis nur wenig geschwellt, geröthet, in anderen sah sie aus wie rother Sammt und wieder in anderen war die Synovialis offenbar tuberculös erkrankt, zeigte fungöse Beschaffenheit und man konnte in excidirten Stücken Tuberkelknötchen nachweisen. Da nun auch einzelne Fälle, welche bei der ersten zur Entfernung der Reiskörper gemachten Operation nur mässig geschwellte oder sammtartig rothe Synovialis zeigten, in der Folge zweifellose Tuberculose erkennen liessen, so sind wir in Beziehung auf die klinische Bedeutung der Reiskörper sehr misstrauisch geworden, und wenn wir auch nicht annehmen, dass jeder Reiskörper-Hydrops ein tuberculöser ist, so behaupten wir doch, dass Reiskörper und Synovialtuberculose recht häufig zusammen vorkommen. Auf die Symptome kommen wir unten kurz zurück.

Ob es eine trockene croupöse Synovitis giebt, wie dieselbe von Bonnet gerade für das Knie behauptet wurde, ist noch unentschieden. Relativ geringe Schwellung bei Contractur und äusserst heftige Schmerzen sollen diese Affection clinisch bezeichnen. Uns scheint dies mehr das Bild einer ostalen Entzündung des Knies, vielleicht mit früher Zerstörung des Knorpels (primäre acute Ulceration der Gelenkknorpel, Brodie).

Die mit Recht am meisten gefürchtete acute Affection im Kniegelenk ist das Eiterknie, die Synovitis acuta purulenta, Gonitis purulenta, Empyema articuli. Doch sind die einzelnen Formen der Krankheit ganz ungemein verschieden in ihrer Bedeutung für die Integrität des Gelenks. Zwar wusste man lange schon, dass Gelenke, welche unter den Zeichen des Empyems erkrankten, wieder ohne functionelle Störung zur Genesung kommen konnten, aber erst Volkmann hat auf das häufige Vorkommen dieser Fälle und zwar gerade am Knie hingewiesen und sie unter dem gut gewählten Namen der Synovitis catarrhalis von den schweren destructiven Formen ausgeschieden. Hier handelt es sich in der That um die Secretion eines dem Schleim analogen Eiters, und wie der Schleimhautcatarrh mit wenig Tiefenentzündung und ohne Destruction der Mucosa zu hinterlassen verläuft, so geht auch bei diesen Fällen im Gelenk die Störung ohne erhebliche parasynoviale Phlegmone, ohne Destruction des Gelenks vorüber.

Aber diese leichten Formen gehen ohne scharfe Grenzen in die schweren über. Das Secret nimmt mehr und mehr den eiterigen Charakter an. Es gesellt sich Tiefenentzündung und paraarticuläre Phlegmone hinzu. Erstere äussert besonders ihre deletären Einflüsse am Knorpel. Hier kommt es zu Ulceration, welche unter den Effecten des Drucks der Gelenkenden zu wechselnd rascher Zerstörung desselben führen kann. Nach dem Knorpel wird der Knochen in gleicher Art befallen (ulceröser Decubitus). Die paraarticuläre Phlegmone begünstigt aber in hohem Grad den raschen Durchbruch der Kapsel, wodurch gerade für das Knie die schweren Folgezustände, die mit den Bindegewebsräumen am Ober- und Unterschenkel sich verbreitenden Abscesse, hervorgerufen werden. Von dem Grade der Intensität der eiterigen Entzündung ist es abhängig, wie rasch die Entwicklung dieser Folgezustände eintritt. Der Eiter kann sofort primär hochgradig infectiöse Eigenschaften für die Gewebe haben. Es kommen sogar einzelne Fälle vor, in welchen sich ohne Eröffnung des Gelenks, eine acute putride Entzündung entwickelt, meist

im Anschluss an eine septische Osteomyelitis einer Epiphyse oder an allgemeine Sepsis. Viel häufiger gewinnt jedoch die eiterige Entzündung des Gelenks diesen Charakter erst dadurch, dass das Gelenk eröffnet wird und der Eiter fault, wie denn auch die Verletzungen des gesunden Gelenks unter ungünstigen Bedingungen (Communication mit der atmosphärischen Luft) die schweren und schwersten Formen der Eiterung herbeizuführen im Stande sind.

§. 89. Die Erscheinungen der eben kurz geschilderten anatomischen Formen von Gonitis setzen sich zusammen aus den physikalischen Symptomen, welche durch die Anfüllung des Gelenks mit Flüssigkeit hervorgerufen werden, wie sie am reinsten bei dem Hydrops genu zu beobachten sind, sowie aus den Zeichen der durch den entzündlichen Erguss bedingten, sich über das Gebiet der Kapsel hinaus verbreitenden Phlegmone. Dazu kommen locale Schmerzsymptome und Contractur. Die acute seröse, resp. serofibrinöse Synovitis, wie die verschiedenen Formen von Empyem sind daneben von den Zeichen begleitet, welche der durch Resorption pyrogener Stoffe entstehenden allgemeinen Ernährungsstörung entsprechen — sie sind begleitet von einem je nach der Qualität des Ergusses wechselnden, mehr oder weniger hochgradigen Fieber.

Die physicalischen Zeichen der Kapselfüllung zeigen sich am wewigsten getrübt bei dem Hydrops genu. Er verhält sich in der That ziemlich analog in seinem Bild dem, was man sieht bei Füllung des Gelenks durch Injection mit Wasser. Kaum bedarf es der Beschreibung, welche Form ein in der gedachten Art geschwelltes Knie annehmen wird. Die Flüssigkeit findet begreiflicher Weise im Gelenkspalt selbst keinen Raum, sie füllt den weiten Synovialsack und die in ihn mündenden Schleimbeutel, vor allen den subcruralen.

Aus unserer Beschreibung des verschiedenen Verhaltens gedachten Schleimbeutels ist auch sofort klar, wie die Form des hydropischen Gelenks wenigstens im Beginn der Krankheit sehr verschieden sein muss. Besonders beim Kind wird unter der Voraussetzung, dass noch keine Communication des Sackes mit dem Synovialsack existirt, der mit Flüssigkeit gefüllte Ballon nur um Weniges die Kniescheibe überragen; er pflegt dann meist entsprechend der starken seitlichen Ausdehnung des Synovialsacks, besonders lateralwärts als Tumor hervorzutreten. Besteht nur schmale Communication, so kann man zuweilen den Eindruck einer Doppelgeschwulst haben und man hat, weil der Schleimbeutel sich dann selbstständig und mehr nach oben ausdehnt, den Effect, als sei schon ein Durchbruch zwischen die Muskelinterstitien zu Stande gekommen.

In den gewöhnlichen Fällen bei Erwachsenen sieht man dagegen einen sich ziemlich gleichmässig von der Seiteninsertion der Kapsel an den Epicondylen 6—10 Ctm. und in alten Fällen noch weit höher nach oben ausdehnenden, oberhalb der Patella am breitesten erscheinenden runden Tumor. Derselbe zeigt wechselnde Spannung, zuweilen ist er so prall, dass man eine harte Geschwulst vor sich zu haben glaubt. Bei ganz mässiger Ansammlung von Flüssigkeit kann man durch kurze Schläge auf einer Seite auf der anderen Wellenbewegung entstehen sehen, bei stärkerer Füllung ist das Gefühl der Fluctuation sehr ausgesprochen vorhanden, während es bei ganz straffer Spannung des Sackes fehlt. Auch die Patella ist bei reichlichem Erguss mit dem Synovialsack emporgehoben, sie schwimmt auf der Flüssigkeit; man kann sie aber durch einen derben Druck gegen den Femur anstossen, lässt man sie

los, so wird sie von der Flüssigkeit rasch wieder emporgehoben, die Patella tanzt.

Man muss diese Untersuchung bei horizontaler Rückenlage vornehmen. Dabei darf der Extensor nicht activ gespannt sein. Ebensowenig wird man die Diagnose bei mechanischer Spannung des Muskels, wie sie in flectirter Stellung eintritt, machen, da beide Male ein Theil der Flüssigkeit in den hinteren Gelenkraum verdrängt, im ersteren Falle auch durch die Muskelspannung jede genauere Untersuchung unmöglich gemacht wird.

Bei forcirten Injectionen in das Kniegelenk stellt sich dasselbe nach Bonnet in fast rechtwinklige Flexion. Delitsch, welcher neuerdings diese Experimente an der Leiche wiederholt hat, fand, dass bei 20—30° Flexion das Knie am meisten Capacität besitzt. Auf jeden Fall leidet die stärkere Beugung bei praller Füllung am meisten. Scheinbar im Widerspruch mit diesem Ergebniss des Experiments pflegt sich bei Synovitis serosa wie bei dem chronischen Hydrops nur ausnahmsweise eine Flexionscontractur einzustellen; die Kapsel accommodirt sich nämlich bald, falls das Glied gebraucht wird, der Flüssigkeitsmenge auch in Streckstellung, sie dehnt sich allmälig mehr und mehr aus.

Bei den meisten Fällen von serofibrinösem Erguss, wie z. B. im Rheumatismus acutus, braucht nun die Flüssigkeitsansammlung keine sehr erhebliche zu sein. Hier kommt aber leicht eine diffuse Schwellung um die Kapsel hinzu und die locale Schmerzhaftigkeit, besonders an den Stellen, wo die Kapsel sich inserirt, wie entsprechend dem Gelenkspalt, ist meist erheblich. Auch Contracturstellung in Flexion ist zuweilen ausgesprochen vorhanden.

Ueber die Symptome der Synovitis serofibrinosa mit Gerinnungskörpern sind wir noch nicht vollkommen sicher, da wir erst in der letzteren Zeit, seit wir mit mehr Sicherheit und häufiger die Arthrotomie machen, diese Krankheit diagnosticirt haben. Zuweilen kann man, wie mir dies in meinen Beobachtungen möglich war, ein eigenthümliches Knirschen, ähnlich dem Schneeballknirschen, bedingt durch das Gleiten der Massen gegeneinander, nachweisen. Wenn man dies in einem scheinbar hydropischen Gelenk findet, bei welchem der Hydrops keinen hohen Grad erreicht und sich gegen die gewöhnlichen Mittel (Compression etc.) renitent zeigt, so wird man mit Recht die bestimmte Form von Erguss diagnosticiren. Es scheint etwas mehr Paraarticularphlegmone als ein Hydrops zu der Krankheit zu gehören, die Weichtheile um die Synovialis herum sind ödematös geschwellt. Handelt es sich um Reisskörperchen bei bereits bestehender tuberculöser Synovitis, so ist man meist auch im Stande die geschwollenen Kapselfalten zumal an den Seitentheilen, wo sie sich umschlagen und also gedoppelt sind, durch die Palpation nachzuweisen.

Das Empyem des Gelenks bietet fast in allen Fällen neben den Erscheinungen der eben beschriebenen Synovialsackgeschwulst sofort auch die der Kapselschwellung und der paraarticulären Phlegmone. Dadurch kann begreiflicherweise die charakteristische Gestalt des mit Wasser gefüllten Knies mehr und mehr verwischt werden, die Schwellung verflacht sich mehr allmälig. Am wenigsten ist dies noch der Fall bei dem catarrhalischen Empyem. Aber auch hier fehlt doch als Ausdruck des Eiters fast nie: eine gewisse Infiltration der paraarticulären Weichtheile, und man weist wenigstens einen leichten Grad von collateralem Oedem um das Gelenk herum, besonders auf und in der Gegend der Spina tibiae seitlich auf den Epi-

condylen, nach. Bei den schweren Formen lässt dagegen eine erheblichere Schwellung, welche sich für die besonders infectiösen Fälle auch rasch mit Phlegmone und Hautröthung verbindet, nicht lange auf sich warten. Bei den acut septischen Formen konnte man öfter durch Percussion das im oberen Recessus angesammelte stinkende Gas nachweisen. Ehe der Eiter die Haut nach aussen durchbricht, pflegt er entsprechend dem geringsten Widerstand meist nach oben durch den Schleimbeutel hindurch seinen Weg zu nehmen und sich hier in den Muskelinterstitien unter dem Extensor cruris und weiter nach oben zwischen diesem und den Adductoren auf der medialen ebenso wie auf seiner lateralen Seite zu verbreiten, unter Umständen bis in die Nähe des Hüftgelenks. In diesen beiden Linien durchbricht er denn auch schliesslich die Haut. Seltener findet ein Durchbruch nach hinten statt, sei es auf dem Wege des poplitealen, sei es auf dem des Schleimbeutels vom inneren Kopf des Gastrocnemius. Besonders im letzteren Fall bilden sich leicht ausgedehnte Wadenabscesse. Auch in den Schleimbeutel auf der vorderen Innenfläche der Tibia (Sartorius, Gracilis etc.) sah ich öfter Perforation von dem zwischen Semimembranosus und Gastrocnemiuskopf gelegenen Schleimbeutel aus eintreten.

Das Fieber ist je nach dem verschiedenen Inhalt des Gelenks und je nach der Krankheit, zu welcher das Empyem hinzukam, verschieden, fehlt aber fast nie und ist insofern für die leichteren Formen von diagnostischer Bedeutung. Die schweren Formen zeigen meist ein hochgradig septisches Fieber und wenn Perforation eintritt, so entwickelt sich leicht ein Fieber von pyämischem Character bei abudanter Eiterung und macht der Krankheit und dem Leben des Patienten ein Ende.

§. 90. Wir haben bereits einige aetiologische Bemerkungen eingeflochten, müssen aber auf die Aetiologie der verschiedenen Formen von Synovitis hier nochmals zurückkommen.

Vom Hydrops articuli haben wir angeführt, dass er sich öfter an die acute Synovitis anschliesst, welche als Resultat einer Verletzung des Gelenks eintritt. Wir haben bereits darauf hingewiesen, dass sich zu Fracturen in der Nähe des Gelenks leicht ein Bluterguss gesellt. Bei diesem handelt es sich wohl immer um gleichzeitige Gelenkverletzung, sei es in der Art, dass die Fractur in das Gelenk hinein verläuft, sei es, dass die Kapsel eine Ruptur erlitt. Aber auch höher am Oberschenkelschaft gelegene Fracturen zeigen zuweilen Gelenkschwellung alsbald nach der Verletzung, noch häufiger aber entsteht in den ersten 24 Stunden nach derselben eine Synovitis. Man muss sich wohl denken, dass ein Theil des ergossenen Blutes bei seiner Vertheilung in die Gewebe durch die Synovialis in das Gelenk eindringt und hier eine Synovitis anregt. Wenigstens wurden in dem Erguss öfters intacte und veränderte Blutkörperchen in grösserer Menge gefunden. Letzter Zeit haben sich besonders französiche Chirurgen mit dieser Form der Synovitis beschäftigt und ihr eine hohe Stellung in der Symptomatologie der Oberschenkelfractur einräumen wollen (Berger, Lannelongue u. A.). So häufig, wie von Einzelnen behauptet wird, ist sie

gewiss nicht. Hier müssen wir auch der Formen Erwähnung thun, welche nach langdauernder Immobilisirung des Gelenks, wie nach der Behandlung von Oberschenkelfracturen, zumal bei Anwendung des Gypsverbandes, aber auch bei anderen fixirenden Verbänden aufzutreten pflegen.

Schon Cloquet, später Teissier und Bonnet haben auf diese Veränderungen, welche in Folge von langdauernder Immobilisirung der Gelenke eintraten, aufmerksam gemacht. Volkmann hat neuerdings Beobachtungen darüber mitgetheilt und Menzel, Reyher haben darüber experimentirt. Es handelt sich um Rigidität der Kapsel in Folge der langen Ruhigstellung des Gelenks, wie auch um Veränderung des nicht gebrauchten Knorpels, um leichten Druckschwund an den Stellen, welche erheblichen Druck ausgehalten haben, um Atrophie da, wo während der Ruhigstellung überhaupt kein Contact stattfand. Werden wieder Bewegungen des Gelenks versucht, so treten in Folge davon Symptome von Distorsion ein. Die rigiden Kapselpartien reissen stellenweise ein, in das Gelenk erfolgt wohl immer etwas Blutung und diese wie der Reiz, welchen die ungleichen Knorpeloberflächen bei der Bewegung hervorrufen, führen zu bald leichtem, bald sehr erheblichem synovialem Erguss. Die leichten Fälle pflegen spontan zu verschwinden, während die schweren, wenn sie vernachlässigt werden, zu chronischem Hydrarthros mit secundärer Erschlaffung des rigiden Gelenkapparats führen. Recidive kommen in der ersten Zeit auch bei den milderen Formen leicht zu Stande.

Ebenso haben acute und chronische Osteomyelitis, Tumoren des Femur und der Tybia öfter Synovitis serosa und bleibenden Hydrops zur Folge.

Der chronische Hydrops kommt zuweilen, ohne dass wir ihn ätiologisch erklären können, vor. In anderen Fällen ist er nur eine Begleiterscheinung anderweitiger Erkrankung des Gelenks, der Arthritis deformans, des chronischen Gelenkrheumatismus. Gar nicht selten entwickelt sich ein chronisches Hydrops bei allgemeiner Synovialtuberculose. Seit wir diesem Gegenstand unsere Aufmerksamkeit schenken, haben wir, wie in anderen Gelenken, so zumal im Knie, eine ganze Anzahl von Fällen beobachtet, welche als Hydrops, als Hydrops mit Reiskörpern begannen und bei denen in der Folge bald die Tuberculose des Gelenks augenfällig wurde. Ebenso ist die Syphilis öfter als Ursache des Hydrops zu beschuldigen. Von ihr weiss man, dass sie zuweilen mit anscheinender Regelmässigkeit wiederkehrenden Gelenkhydrops veranlasste. Doch ist Syphilis überhaupt keine häufige Ursache für die Krankheit.

Uns schienen in den Fällen, welche wir sahen, immer Gummata der fibrösen Kapsel als Ausgangspunkt für den Gelenkhydrops angesehen werden zu müssen, aber es sind auch solche beschrieben worden, bei denen die Krankheit früh auftrat, ohne nachweisbare Gummata. Abgesehen von diesen der Synovialis angehörigen Erkrankungen, kommen besonders in ganz später Zeit durch Knochenerkrankung der Gelenkenden herbeigeführte, secundäre Synovitiden zu Stande. Bei solchen finden sich meist schwere Veränderungen in der ganzen Peripherie des Gelenks, (Richet, Mém. de l'Academie de médicine. Tome XVII. 1853, pag. 249) Gummata der Knochen und des paraarticulären Bindegewebes.

Eine ätiologisch und therapeutisch noch ganz unklare Form ist der intermittirende Gelenkhydrops. Bei sonst gesunden Personen

stellt sich in Zwischenräumen von 8 Tagen bis 4 Wochen eine schmerzhafte Anschwellung eines oder beider Kniegelenke ein. Rhythmisch erfolgt die Anschwellung bis zu einer gewissen Höhe, sie hat dann ebenso eine gewisse Zeit bestanden, um dann in bestimmter Zeit wieder zu verschwinden. Die Dauer des Anfalls beträgt 4—6 Tage; über die Aetiologie ist man, wie schon gesagt, vollkommen im Unklaren. Seligmüller betrachtet sie als vasomotorische Neurose. Mit Intermittens hat sie meist nichts zu thun. Trotzdem haben Chinin- und Arsenpräparate in einigen Fällen (Bruns, Verneuil) gute Dienste gethan.

Selten treten bei allgemeinem Hydrops auch hydropische Ergüsse im Kniegelenk auf.

Für die acute Synovitis serosa resp. serofibrinosa haben wir bereits den Rheumatismus acutus als ursächlich angeführt. In vielen Fällen ist eine besondere Ursache nicht nachzuweisen, so besonders auch nicht für die mit Bildung von Gerinnungen (siehe übrigens oben).

Wenn wir kurz auf die Aetiologie des eigentlichen Empyems eingehen, so wollen wir zunächst darauf hinweisen, das metastatische Gelenkentzündungen bei Pyämie und Septicämie sich im Kniegelenk mit Vorliebe entwickeln. Auch den verhältnissmässig häufigen gutartigen Charakter der pyämischen Kniegelenksaffection wollen wir nicht unerwähnt lassen. Hier handelt es sich recht oft um Catarrh des Gelenks. Manche der in früherer Zeit als Metastase aufgefassten Formen von Gelenkentzündung eiterigen Charakters haben aber doch wohl sehr directe Beziehungen zu den diffus entzündlichen Processen, welche über das Gelenk hinwegziehen. So vor allem das Empyema erysipelatosum, welches man nach einer über das Knie hinziehenden Rose auftreten sieht, und auch bei manchen Fällen von Phlegmone der tiefen Weichtheile oder entzündlichen Processen des Knochens entsteht ein Empyem, welches wohl als direct eingewandertes, gleichsam als Fortsetzung der Phlegmone auf den Synovialsack anzusehen ist. Dazu kommen dann noch die Fälle, welche sich nach Typhus, Scharlach, Diphtherie u. s. w. entwickeln. Viele dieser Empyeme sind, wenn sie rechtzeitig behandelt werden, von guter Prognose, sie behalten lange Zeit den gutartigen, nicht destruirenden Charakter bei.

Wenn man bei einem Manne ein monoarticuläres Empyem im Knie auftreten sieht, so untersuche man vor allem die Urethra. Die catarrhalische Gelenkeiterung im Knie, das Tripperknie mit ebenfalls verhältnissmässig guter Prognose, ist eine ziemlich häufige Gelenkerkrankung, welche wesentlich in der späteren Zeit des Trippers, auch beim „Nachtripper" auftritt. Die Prognose wird hier nur getrübt durch die Disposition zu Recidiv.

Doch wollen wir nicht unerwähnt lassen, dass es auch, wie Volkmann bereits auf Grund mannigfacher eigener und fremder Beobachtungen hervorgehoben hat, polyarticuläre Formen von Gelenkaffection nach Tripper giebt und dass durchaus nicht in allen Fällen die Gelenkaffection den gutartigen Character trägt. Ich habe noch kürzlich einen Fall gesehen, bei welchem rasch destructive Gelenkveränderungen, Durchbruch der Kapsel, multiple Abscesse und pyämischer Tod eintrat. Wir können wohl nicht anders, als die Trippergicht durch eine Aufnahme specifischer Infectionsstoffe erklären, ebenso wie die Fälle, bei welchen Stricturkranke von ähnlicher Gelenkaffection befallen werden.

Aber immerhin bleiben noch eine Anzahl von Fällen mit weniger sichergestellter Aetiologie übrig, Fälle von leichter und schwerster Gelenkeiterung, von primärer Jauchung, die wir vorläufig ebensowenig aetiologisch erklären können, als die acute Osteomyelitis. Eine acute Epiphysenosteomyelitis ist nun in der That auch öfter die Ursache für eine bald ganz leichte, adhäsiven Character tragende, bald schwer eiterige, jauchige Entzündung des Gelenks, ebenso wie durch das Verhalten der Sequester zum Gelenkende des Femur und der Tibia auch öfter noch in später Zeit das Gelenk bald mehr, bald weniger schwer erkranken kann.

Auch die monoarticulären und polyarticulären Entzündungen im Säuglingsalter wollen wir hier erwähnen, weil sie das Knie verhältnissmässig am häufigsten betreffen. Rauchfuss hat dieselben besonderer Besprechung gewürdigt und hervorgehoben, dass zuweilen gleichzeitige perineuritische Entzündungen zu peripherer Lähmung einzelner Extremitäten führen. Auch diese Eiterungen haben selten destruirenden Character.

§. 91. Eine häufige Ursache zu eiteriger und jauchiger Gelenkentzündung bieten die Verletzungen des Kniegelenks.

In der Friedenspraxis ist vor allen Beschäftigungen die der Zimmerleute solchen Verletzungen ausgesetzt. Die Axt gleitet beim Behauen des Holzes ab und verletzt das Knie meist in der Gegend des inneren Condylus. Der Synovialsack hat eine scharfe Hiebwunde, der Knochen und Knorpel ist öfter angehauen. Zuweilen hat auch die Patella eine Verletzung erlitten oder sie ist wohl gar in zwei Stücke getrennt.

Indem wir diesen Beilhieb als den Typus für die Verletzungen mit scharfem Instrument betrachten, wollen wir bemerken, dass durchaus nicht immer auf diese Verletzung, auch wenn sie nicht sofort geschlossen wird, Eiterung einzutreten braucht. Es giebt eine ganze Anzahl von Beobachtungen, welche beweisen, dass eine solche Verletzung ohne Gelenkeiterung verlaufen kann.

Ich erinnere mich, dass ich eine auf die gedachte Art entstandene Kniewunde erst nach 24 Stunden zu sehen bekam. Der obere Recessus des Menschen, welcher noch einen halben Tag mit dem Hieb im Knie gearbeitet hatte, war prall mit Blut und Luft gefüllt. Trotzdem trat nach Entleerung des Inhalts und folgender Naht primäre Heilung ein. In einem zweiten Fall war die Primärheilung nicht vollkommen, es floss aus einer Ecke der Wunde noch 14 Tage Synovia aus. Auch hier folgte tadellose Heilung. Dies waren Fälle, welche vor langen Jahren ohne antiseptische Cautelen behandelt wurden.

Aber in den meisten Fällen tritt doch, wenn die Wunde nicht bald nach der Verletzung durch die Naht verschlossen wurde, eiteriger Catarrh des Gelenks ein, und falls die Communication mit der äusseren Luft bestehen bleibt, ist die Tendenz zu fauliger Zersetzung des Eiters mit all den oben geschilderten Consequenzen, den Senkungsabscessen, der Knorpel- und Knochendestruction, dem schweren septischen, resp. pyämischen Fieber eine ausserordentlich grosse.

Im Allgemeinen sind die Verletzungen durch Schnitt und Stich den ebengedachten Hiebverletzungen gleichwerthig. Die Stichverletzung mit reinem Instrument, als gleichsam subcutane Verletzung, hat, wie wir aus dem chirurgischen Gebrauch des Troicarts wissen,

keine grosse Gefahr. Wohl aber erfolgt zuweilen nach dem Stich mit unreinem Instrument, z. B. mit einer Schusterahle u. dgl. m., eben durch den Import inficirender Schädlichkeiten, schwere Knieeiterung.

Beiläufig erwähnen wollen wir, dass zwar die in das Knie eindringende Nadel — das Knie von Personen, welche den Boden scheuernd auf demselben herumrutschen, ist diesem Zufall besonders ausgesetzt — keine sofortigen schweren Erscheinungen hervorzurufen pflegt, dass aber mit der Zeit durch das Eindringen und Wandern des oft noch in Stücke zerbrochenen Fremdkörpers recht unangenehme Symptome von wiederkehrender Synovitis mit erheblicher Schmerzhaftigkeit des Gelenks herbeigeführt werden können.

Von schwererer Bedeutung sind die mit Wunde complicirten Knochenverletzungen des Gelenks. Verhältnissmässig günstig verlaufen unter diesen noch die eigentlichen Wunden, wie die Hiebfractur der Patella. Sie können, wenn bald eine exacte Vereinigung vorgenommen wurde, mit Erhaltung der Gelenkfunction heilen.

Dahingegen sind Fracturen der Gelenkenden mit Wunde immer sehr schwere Verletzungen.

Die Schusswunden des Kniegelenks gehören zum grösseren Theil zu dieser Categorie von Verletzungen, wenn auch, zumal am oberen Recessus, die Kugel den Synovialsack ohne Läsion des Knochens zu durchbohren vermag. Ja es kann bei bestimmter Stellung des Gelenks ein Projectil dasselbe von hinten nach vorn durchsetzen, ohne dass die Knochen verletzt wurden. Es ist ohne weiteres klar, dass eine Kugel, welche oberhalb der Patella in querer Richtung durchdringt, nur den oberen Recessus zu verletzen im Stande ist, und ebenso ist dies auch bei einem auf der Innen- oder Aussenseite oberflächlich durchtretenden Geschoss möglich.

Aber auch von vorn nach hinten und in querer Richtung unterhalb der Patella ist es möglich, dass das Projectil bei bestimmter Stellung das Gelenk perforirt, ohne die Gelenkenden wesentlich zu verletzen. Mit dem experimentellen Nachweis dieser Möglichkeit an der Leiche hat Simon eine Anzahl von ganz leicht, sogar mit Erhaltung der Function verlaufenden Kniegelenkschüssen erklärt, bei denen man aus der Lage der Schussöffnungen schliessen zu müssen glaubte, dass die Knochen erheblich verletzt, perforirt seien.

Trifft ein von vorn nach hinten in sagittaler Richtung penetrirendes Geschoss, welches unterhalb der Kniescheibe durch das Lig. patellae oder etwas seitlich von demselben eintritt, das flectirte Knie, so ist schon bei einem Winkel von 170°, noch mehr aber bei stärkerer Beugung (130°) die Möglichkeit gegeben, dass das Projectil in das vorn klaffende Gelenk ein und durch die Fossa intercondyloidea nach der Kniekehle hin austritt. Man vermag spitzige Eisenstäbe in der gedachten Richtung durch das Gelenk zu stossen, ohne dass die Knochen eine Verletzung erfahren. Tritt der Eisenstab von vorn ein, so ist die Austrittsöffnung in der Kniekehle um so höher nach oben, je mehr das Knie flectirt war. Sehr wesentlich für den Verlauf der Verletzung ist aber der Umstand, dass, wenn nun die Extremität, nachdem die Verletzung zugefügt war, gestreckt wird, sich die Lage der Oeffnungen in den verschiedenen Schichten gegeneinander so verschiebt, dass eine Communication der Kapselwunde nach aussen überhaupt nicht mehr stattfindet. Die Hautöffnung verschiebt sich nach oben und liegt auf der Patella. Auf der Hinterfläche rückt die Hautwunde nach unten, so dass auch hier der Paralellismus der Hautwunde und der tiefen Wunde aufhört.

Ebenso kann man bei stärkerer Flexion von einer Seite zur andern unter der

Patella einen Stab durch das Gelenk schieben, was bei gestrecktem Glied nicht möglich ist. Hier wird durch die Streckung die Kapselwunde zusammengedrängt und die Hautwunde scheint auf den Condylen der Tibia oder des Oberschenkels zu liegen. Der Wundparallelismus ist also auch hier aufgehoben, die Verletzung nähert sich in ihrer Bedeutung der subcutanen.

Aber die grössere Mehrzahl der Kniegelenksschüsse ist mit Knochenverletzungen complicirt. Diese sind sehr mannigfacher Art, bald handet es sich um eine Fractur im unteren Drittel des Schaftes mit Sprüngen in das Gelenk resp. Auseinandersprengung der Gelenkenden in verschiedene Stücke, bald ist ein Condylus oder ein Stück desselben abgesprengt oder auch Tibia und Femur gleichzeitig verletzt, zuweilen in viele Stücke zertrümmert. In anderen Fällen ist das Projectil in einem Condylus sitzen geblieben und ragt wohl in das Gelenk, dessen Knorpeloberfläche gesprengt ist, hinein, oder es hat einen Condylus, z. B. den inneren des Femur fracturirt und ist von der Gelenkfläche aus in die Tibia eingedrungen. Nicht selten beobachtet man auch isolirte Verletzungen der Patella.

Abgesehen von den oben geschilderten, gleichsam subcutanen Durchbohrungen des Gelenks ohne erhebliche Knochenverletzungen, welche ohne Gelenkeiterung mit und ohne locale Synechie des Gelenks heilen können, zeigen die übrigen Gelenkschüsse im Krieg einen ziemlich uniformen Verlauf. Nur selten kommt es sehr rasch zu einer fauligen Gelenkeiterung mit paraarticulärer septischer Phlegmone und Tod durch acute Sepsis. Meist entsprechen die ersten Tage und vielleicht sogar die ersten Wochen der Annahme gar nicht, dass es sich um eine so schwere Verletzung handelt. Weder ist im Beginn die Eiterung so abundant, noch braucht das Gelenk sehr geschwollen zu sein, ja sogar die Schmerzen bei activer und passiver Bewegung können vielleicht im Anfang ganz fehlen. Erst in der 2.—4. Woche wird das Gelenk sehr schmerzhaft, es schwillt an und nun kommt bald auch die multiple Kapselperforation und die Senkung des Eiters, wie wir selbe oben für das Empyem beschrieben, hinzu. Schüttelfröste stellen sich ein und der Kranke geht meist pyämisch zu Grunde. Nur wenige erholen sich, bei welchen der Eiter von vorne herein recht freien Ausfluss hatte.

Es wäre nun von grosser Bedeutung, wenn man wenigstens erhebliche Fracturschüsse des Gelenks immer diagnosticiren könnte. Zuweilen ist dies allerdings möglich, indem die Crepitation, die Verschiebbarkeit des abgesprengten Knochens keinen Zweifel lässt. Oft fehlen aber diese Symptome. Von Bedeutung ist dann die Lage der Schussöffnungen. Entsprechen sie den oben geschilderten, so hat man Ursache anzunehmen, dass eine Fractur mit mehr subcutanem Charakter vorliegt, und das um so mehr, wenn Ausfluss von Synovia nur Anfangs oder gar nicht stattfand. Aber die Haut ist sehr verschieden in ihrer Verschiebbarkeit, und so können auch diese Zeichen täuschen. Hat man nach der Lage der Schussöffnungen mehr Ursache, einen Knochenschuss anzunehmen, so ist es bei frischen Verletzungen angezeigt, wenn auch nach vorheriger Dilatation unter antiseptischen Cautelen, die Verletzung zu untersuchen, wobei man anamnestisch möglichst genau die

Richtung der Verletzung zu eruiren und dann das Gelenk in die Stellung zu bringen hat, welche es im Moment der Verletzung einnahm. Aber auch dann, wenn man die Verletzungen im Stadium der Eiterung in Behandlung bekommt, muss man in der Regel unter allen antiseptischen Cautelen eine entsprechende Untersuchung mit Sonde und Finger vornehmen, denn nur so ist man in der Lage, dem einzelnen Fall die nöthigen antiseptischen Hülfleistungen zu Theil werden zu lassen.

§. 92. Die Behandlung der acuten Synovitis serosa besteht für die erste Zeit in der Application von Kälte auf das in ganz leichter Flexionsstellung fixirte Gelenk. Bald geht man zu Reizmitteln auf die Haut über und man hat hier die Wahl zwischen dem energisch wirkenden Vesicator und der Application von Tinct. jod. auf die den oberen Recessus deckende Haut.

Ein energischer Jodanstrich, so dass die Haut dunkelbraun wird, mit darauf folgender Application einer Eisblase auf das Gelenk hat mir zur Beseitigung der Synovitis im Rheumatismus acutus, besonders bei sehr schmerzhaftem Gelenk, sehr gute Dienste gethan, und kann ich nach Erfahrungen an meinen eigenen Kniegelenken diese Methode empfehlen. Dazu innere Verabreichung grosser Dosen Salicylsäure.

Ist die Synovitis serosa über das acute Stadium hinaus oder handelt es sich um Beseitigung eines chronischen Hydrops, so steht die Behandlung mit forcirter Compression (Volkmann) in erster Linie.

Man macht dieselbe mit Binden von unelastischem Stoff oder mit elastischen Binden. Ich pflege nur Flanellbinden anzuwenden, indem die Application einer elastischen Binde, zumal in der Privatpraxis, wegen ihrer viel schwerer zu berechnenden Wirkungen, nicht ohne Gefahr erscheint. Auch forcire ich nicht sofort die Compression auf das äusserste bis zum Einschlafen des Fusses und kann versichern, dass man in bei weitem den meisten Fällen auf diese Weise, wenn auch vielleicht einige Tage später, zum Ziele kommt. Meist geht es so immer noch rascher, als bei allen anderen ausser den operativen Mitteln. Will man sehr energisch wirken, so legt man eine leicht concave, wohlgepolsterte Schiene zum Schutze der Poplitealgefässe in die Kniekehle, so dass Gefässe und Nerven überbrückt werden. Ich pflege eine derbe Leinwandcompresse, welche die Länge des Gelenks hat und so breit ist, dass sie die Kniekehle überbrückt, so auf die Hinterfläche des Gelenks zu legen, dass sie seitlich auf den Flexoren aufliegt. Hier wird mit Baumwolle gut untergefüttert, um Druck auf die prominenten Sehnen zu vermeiden. Dann wickelt man mit einer 3 bis 4 Finger breiten, glatten, womöglich neuen Flanellbinde das ganze Gelenk bis über den geschwollenen Recessus hinaus bei Vermeidung aller Falten so mit 8 Touren ein, dass man die einzelnen Bindentouren, welche sich von oben und unten nach der Mitte des Gelenks hin allmälig nähern, kräftig ziehend anlegt. Sofort wird auch, um Stauungsschwellung zu vermeiden, der Unterschenkel und Fuss mit Flanellbinde eingewickelt und die Extremität mit dem Fussende hoch gelegt.

Meist klagt der Patient zunächst über ein taubes Gefühl im Fusse, die Zehen werden etwas blau und schwellen mässig an. Doch lassen bei nicht zu forcirter Application diese Erscheinungen bald nach, falls man die Einwickelung der Extremität uud die Hochlagerung nicht versäumt. In der Privatpraxis muss man aber immerhin mit den äussersten Graden der Compression vorsichtig sein, sie nicht anwenden, ohne dass man den Kranken bald nach der Application der ersten Binde wieder sieht. Wird die Binde locker, was meist bald eintritt, so legt man dieselbe neu an und in den meisten Fällen schwindet, wenn nur erst das gespannte Gelenk etwas schlaffer wurde, der Rest viel rascher.

Viel Schwierigkeit bereiten oft die in Folge von Ruhigstellung der Gelenke eintretenden Synovitiden. Hier handelt es sich meist darum, dass man den Gelenkerguss durch Compression behandelt, während man gleichzeitig active und passive Bewegungen übt, welche den Zweck haben, die Veränderungen der Knorpeloberfläche, die Rigidität der Kapsel zu repariren. Auch Massage thut dabei gute Dienste. Man muss abwägen, wie viel Bewegung für den Kranken nothwendig ist, und öfter solche nur bei Feststellung des Gelenks durch Kniekappe oder Binde, oder durch eine articulirende Schiene gestatten.

Aber es giebt alte Fälle, welche dem Verfahren nicht weichen. Manche derselben sind nun überhaupt nur einer Palliativcur zugänglich. So vor allen die mit Arthritis deformans complicirten, sei es, dass die Veränderungen der Gelenkenden und die Hyperplasie der Synovialis zu dem Hydrops oder der Hydrops zu der Arthritis deformans hinzukommt. Hier erzielt man immerhin öfter eine Besserung der Erscheinungen, ein Schwinden des Hydrops mit der Compression.

Fehlen dagegen schwerere (Arthritis deformans) Veränderungen, so ist zuweilen wohl die Spannung des prall gefüllten Recessus so gross, dass die Compression die Resorption nicht mehr erzwingen kann. Dann thut Punction des Gelenks oft vorzügliche Dienste. In der That ist dieselbe auch ganz ungefährlich, wenn sie nur recht vorsichtig ausgeführt wird. Der Troicart muss vor dem Gebrauch ausgekocht und mit Desinfectionsmitteln (Carbolsäure) gereinigt, das Glied selbst an seiner Oberfläche gehörig abgeseift und mit Carbollösung abgewaschen werden. Es kommt bei der Punction in solchen Fällen gar nicht darauf an, dass die Flüssigkeit bis auf den letzten Tropfen entleert wird. Man lässt nach der Entleerung einen kleinen Listerverband und darüber wieder die Compressionsbinde anlegen und sieht nun fast immer baldige Abnahme des Ergusses eintreten.

Für die Fälle, welche dem bis jetzt beschriebenen Verfahren widerstehen, hat man aber ein weiteres sehr wirksames Mittel in der Injection von reizenden Mitteln in die Gelenkhöhle. Bonnet und Velpeau haben zu diesem Zweck wesentlich die Jodtinctur empfohlen, etwa zu gleichen Theilen mit Jodkalilösung verdünnt. Carbolsäurelösung von 3—5 pCt. dienen dem Zweck ebenfalls. Es wird, gleichwie bei der Hydroceleninjection, eine acute Entzündung der Synovialis hervorgerufen, welche umstimmend wirkt, so dass die Disposition zu chronischer Exsudation schwindet. Die Gefahr dieser Injectionen ist aber, wenn man die Injection unter Berücksichtigung der eben gegebenen Cautelen gegen septische Infection beachtet, nicht grösser als bei der Hydroceleninjection. Nur muss man das Gelenk nach der kleinen Operation wie ein verletztes, entzündetes behandeln, ruhige Lage, Listerverband u. dgl. m., später mässige Compression appliciren.

Die milden Formen von Gelenkeiterung, der gonorrhoische Catarrh, die erysipelatöse Gelenkeiterung und ähnliche Formen, welche wenig Fieber und wenig paraarticuläre Phlegmone machen, weichen ebenfalls am sichersten der eben beschriebenen Compressionscur. Gerade für sie ist aber, wenn nicht bald eine Abnahme des Ergusses bei einfacher Compression eintritt, die Verbindung der Compression mit der Punction ein fast sicheres Mittel. Seit ich diese

Combination methodisch übe, bin ich mit solcher Behandlung fast in allen Fällen zum Ziel gekommen. Es handelt sich hier noch weniger darum, dass man mit dem Troicart, welcher übrigens nicht zu dünn gewählt und bei leichter Verziehung der Haut eingestossen wird, allen Eiter entleert, es ist dies auch gar nicht immer möglich. Erzwingt jetzt die Compression noch nicht die Heilung, so folgt eine zweite Punction und dann sofort eine Injection von 10—15 Gramm 5 pCt. Carbolsäurelösung. In der Regel reicht man damit aus. Strenge Auswaschung des Gelenks mit 3 pCt. Carbollösung bis die Carbolsäurelösung ganz rein abfliesst hat man gewiss nur selten nöthig. Darauf folgt wieder Listerverband und Lagerung in Drahtstiefel etc. Der Listerverband wird nicht zu fest angelegt, denn in einer Anzahl von Fällen folgt Anschwellung des Gelenks, wie nach der Injection einer Hydrocele, und zuweilen auch mehr weniger hohes Fieber. Drückt der Verband nicht, so kann er bis zur definitiven Entfernung, 5—8 Tage, liegen bleiben.

Weit schlimmer sind die Fälle, bei denen der Eiter infectiösere Eigenschaften besitzt, bei denen sich bald erhebliches Fieber, erhebliche paraarticuläre Phlegmone mit Kapselperforation und der oben beschriebenen Eitersenkung entwickelt. Hier war man bis vor kurzem, zumal für die Fälle, bei welchen der Eiter bereits das Gebiet der Kapsel erheblich überschritten hatte, sehr im Argen. Der Eröffnung pflegte faulige Zersetzung des Eiters zu folgen und auch wenn man die Amputation vornahm, so ereilte den bereits durch Fieber und Eiterung geschwächten Kranken fast stets der pyämische Tod. Durch die antiseptische Behandlung sind wir nun auch für diese Fälle in die Lage versetzt, die Prognose im Allgemeinen gut stellen zu dürfen. Nach gründlicher Abwaschung und Desinfection der ganzen Extremität wird unter Spray die Eröffnung des Gelenks und der Senkungsabscesse vorgenommen. Man schneidet breite Löcher in der Art, wie wir dies für Osteomyelitis beschrieben haben, und legt dieselben so an, dass der Eiter gut ausfliessen kann, dann wird der Eiter entleert, mit Carbolsäure ausgespült und durch dicke, kurze Rohre drainirt. Nun folgt ein Lister'scher Verband, welcher hier sehr reichlich mit gekrüllter Gaze unterfüttert wird und mässig comprimiren soll.

Es sind jetzt fast 6 Jahre, dass ich das Verfahren zuerst in einem anscheinend hoffnungslosen Fall anwendete. Es handelte sich um einen fast bis zum Hüftgelenk versenkten Abscess, welcher sich nach einer perforirenden Verletzung des Knies, die rasch geheilt war, entwickelt hatte. Der delirirende Kranke hatte Temperaturen bis zu 41 und machte den Eindruck eines Typhuskranken. Gleich nach der Eröffnung sank die Temperatur auf 37, um nicht wieder febril zu werden, und nach 6 Wochen war das Gelenk mit geringer Beweglichkeit ausgeheilt. Seit dieser Zeit habe ich wiederholt ungefähr das Gleiche beobachtet.

Sieht man aber ein Empyem im Kniegelenk entstehen und wachsen und kann man schliessen, dass dasselbe wegen des hohen Fiebers und der bereits bestehenden paraarticulären Phlegmone nicht zur Ausheilung kommen wird ohne Perforation, oder hat man bereits die oben geschilderte Behandlung mit Punction und Carbolinjection fruchtlos versucht, so mache man frühzeitig, ehe der Kapseldurchbruch stattgefunden

hat, unter antiseptischen Cautelen Incisionen in das Gelenk und drainire dasselbe. Wer die Methode vollkommen beherrscht, der kann hier wohl mit Sicherheit ein günstiges Resultat voraussagen. Volkmann hat diese Art der Behandlung in Deutschland besonders cultivirt und ich kann mich auf Grund vielfacher Erfahrungen seinen günstigen Mittheilungen nur anschliessen. Aus Vorstehendem erhellt, dass es in manchen Fällen nicht leicht sein wird zu entscheiden, ob man mit Punction und Injection ausreicht, oder ob eine Drainage des Gelenks nothwendig ist. Je mehr Symptome von Infectiosität des Ergusses (paraarticuläre Schwellung, Fieber) vorhanden sind, desto mehr wird man geneigt sein, die Incision vorzunehmen. Septische Ergüsse verlangen unbedingt die Gelenkdrainage mit wiederholter Ausspülung.

Am besten thut man, bei einem noch nicht perforirten Empyem, nach gründlicher Desinfection des Operationsfeldes, sofort zwei Einschnitte auf den Seiten des Gelenks zu machen von 2—3 Ctm. Länge, entweder zu beiden Seiten der Patella oder etwas mehr nach rückwärts, so dass auch aus dem oberen Recessus der Ausfluss erzielt werden kann. In der Regel empfehlen sich aber wohl bei sehr ausgedehntem Gelenk 4 Drainlöcher; 2 zu beiden Seiten des Gelenks auf den Condylen des Femur und 2 für den obersten Recessus. Dann zieht man zunächst nach Entleerung des Eiters und für den Fall, dass derselbe schon Spuren von Zersetzung zeigt, nach Auswaschung des Gelenks mit 3—5proc. Carbolsäurelösung, ein Drain quer durch das Gelenk. Die Enden desselben schneidet man genau an der Wundoberfläche ab und fixirt sie durch eine Sicherheitsnadel, welche durch eine Wand des Rohres gestochen wird. Nun folgt gekrüllte Gaze, von der man gut thut, soviel zu nehmen, dass ein weiches Polster das ganze Gelenk sammt oberen Recessus umgiebt, und wickelt zunächst comprimirend ein. Ein grosser Listerverband deckt dann nochmals das gesammte Gelenk bis zum Fuss und fast zur Hüfte. Genügt der Doppelschnitt nicht, so kann man auch noch eine besondere einfache oder Doppelincision für den oberen Recessus hinzufügen. Dann folgt ruhige Lagerung der Extremität im Drahtstiefel oder Extensionsverband. Der Listerverband wird am besten nach 24 Stunden entfernt, darauf neu verbunden. Nun kann der nächste Verband, falls es sich nicht um fauligen Gelenkinhalt handelte, 4—8 Tage liegen bleiben. Bei dem zweiten Verbandwechsel thut man gut das Drainrohr auszuziehen und nur noch zwei kurze Drainstückchen auf jede Seite in die Kapsel einzuführen.

Handelt es sich um einen entschieden fauligen Erguss, so wird der Verband öfter gewechselt und hier wiederholte Gelenkausspülung mit Carbolsäurelösung vorgenommen. In solchem Fall könnte auch unter Umständen eine permanente Irrigation des Gelenks mit Salicylsäurelösung nöthig werden. Ist unter ihrer Anwendung der Gelenkinhalt wieder fäulnissfrei geworden, so kehrt man zum Listerverband zurück. Sehr wesentlich ist es bei solchen septischen Processen, dass man eine Incision in der Kniekehle anlegt und auch von hier aus das Gelenk drainirt.

In den Fällen von fibrinöser, zur Bildung von Reiskörperchen führender Entzündung habe ich, wie bei der Operation der Gelenkmäuse, den oberen Recessus seitlich breit angeschnitten, die Körper entleert, durch einen kräftigen Strahl von Carbolsäurelösung den Rest ausgespült und dann nach exacter Naht Listerverband angelegt. Es erfolgte Heilung unter dem Verband. Volkmann hat die gleichen Fälle bis jetzt durch Punction mit dickem Troicart und Ausspülung mit Carbollösung behandelt. In meinen beiden Fällen wäre die Entleerung des Gelenks durch ein Troicartrohr nicht möglich gewesen. Uebrigens möchte ich nach einer neueren Beobachtung doch nicht rathen, das Gelenk sofort zu schliessen. Es scheint zweckmässiger, dasselbe zunächst zu drainiren.

Ob sich auch die schwersten Fälle von ganz acut putrider Eiterung am Knie mit septischen Erscheinungen durch Incision mit Auswaschung (mit Chlorzink?) heilen lassen, vermag ich ohne eigene Erfahrung darüber, nicht zu sagen. Vielleicht wird man wohl für die schwersten Fälle von acuter Sepsis bei der Amputation bleiben müssen. Ich habe vor Jahren in einem solchen Fall einen Kranken mit schweren septischen Symptomen (Collapstemperatur, Bewusstlosigkeit etc.) durch sofortige Amputation geheilt.

Einige Wochen nach Operation einer Kniekehlennecrose trat ganz acute Schwellung des Kniegelenks ein. Es liess sich alsbald in dem trommelartig aufgetriebenen Gelenk durch Percussion Gas nachweisen und der Kranke, welcher am ersten Tag bei sehr hohen Temperaturen delirirt hatte, blieb am folgenden Tag bei Collaps-Temperaturen fortwährend im Delirium. Die sofortige Amputation schnitt alle Symptome ab und es erfolgte rasche Heilung.

Nach Vorstehendem beantwortet sich die Frage nach der Behandlung der Gelenkverletzungen mit scharfem, schneidendem Instrument leicht. Sie besteht in Verschluss der Wunde durch die Naht nach gründlicher Desinfection des Operationsgebietes und Lister'schem Verband. Wir legen auch hier der grösseren Sicherheit halber Listerverband an, obwohl wir sofort zugestehen, dass auch ohne solchen bei frischen Fällen die Heilung meist zu erwarten ist, wenn man nur gleichzeitig für Ruhigstellung des Gliedes (Gypsverband, Drahtstiefel etc.) sorgt. Ist die Verletzung schon älter, so wird nach sorgfältiger Ausspülung des Gelenks drainirt und dann Listerverband angelegt. Auch die Hiebfracturen der Patella sind in gleicher Art zu behandeln. Man näht die Patella zunächst mit aseptischer Seide oder Silberdraht zusammen und drainirt. Es giebt eine Anzahl von Fällen, welche in dieser Art sogar mit voller oder partieller Erhaltung der Function geheilt sind (Schede) und auch ich kann von einem solchen berichten. Man wird aber endlich die Friedensfracturen des Kniegelenks überhaupt, wenn sie nicht so ausgedehnt sind, dass Entfernung der zertrümmerten Theile, Resection, oder bei zu ausgedehnter Verletzung von Weichtheilen und Knochen Amputation nöthig wird, in gleicher Weise zu behandeln haben. Hier thut man aber wohl immer gut, die oben beschriebenen Schnitte in das Gelenk zu führen, um wenigstens für die erste Zeit zu drainiren. Liegt die Verletzung angemessen, so lässt man auch wohl einen Theil derselben für die Einführung des Drainrohres offen.

Es ist sehr schwierig, im Augenblick, wo wir ausser den wenig zahlreichen Beobachtungen von Reyher und Bergmann, noch keine Erfahrung über den Listerverband im Kriege haben, bestimmte Anhaltpunkte über die Grenzen anzugeben, in welchen möglicherweise die Amputation für die Schussverletzungen des Kniegelenks zurückgedrängt werden könnte. Hat man Zeit und Verbandmaterial, so ist in der That kein Grund vorhanden, diese Verletzungen anders zu behandeln, als die Friedensverletzungen. Hier wird man also bei frischen Kapselverletzungen, eventuell nach Entfernung des Projectils und anderer Fremdkörper durch einen die Wunde erweiternden Schnitt das Gelenk drainiren und Lister'schen Verband anlegen. Frische

Knochenverletzungen, wenn sie nicht zu ausgedehnt erscheinen, sind zunächst durch einen entsprechenden Schnitt freizulegen, lose Knochenstücke, Projectile u. s. w. zu entfernen und dann nach gründlicher Desinfection der Wunde und des Gelenks ist dasselbe zu drainiren, mit Lister's Verband zu umgeben und in einem Lagerungsapparat (Drahtstiefel, Volkmann's Schiene) passend zu fixiren. Ist die Zertrümmerung zu ausgedehnt, besonders die Gelenkoberfläche sehr stark zertrümmert, so kommt Resection in Frage und die Amputation wäre für die ausgedehnten Knochen- und Weichtheilzertrümmerungen zu versparen. Im Frieden oder bei dem Vorhandensein der für Antisepsis nothwendigen Bedingungen im Krieg würden wir Abweichung von den angegebenen Grundsätzen für Kunstfehler erklären, und die Beobachtungen von Bergmann zeigen, dass man auch mit mässigen Mitteln an Verbandmaterial viel mehr erreichen kann als man früher erreichte.

Hat doch Volkmann in jüngster Zeit bei einer frischen Schussverletzung des Kniegelenks, während aus der das Caput tibiae durchdringenden Wunde Synovia austrat, durch Ausmeisselung des Geschosses aus der Tibia unter antiseptischen Cautelen und Lister'schem Verband rasche Heilung mit vollkommen beweglichem Gelenk erreicht.

Sehen wir vom Listerverband ab, so sprechen die Erfahrungen der letzten Kriege im allgemeinen dafür, dass man die conservirende Behandlung auf die Fälle beschränken muss, bei welchen es sich nicht um Knochenverletzung handelt. Das wären also im Wesentlichen die Verletzungen des oberen Recessus, wie die Schüsse unter der Patella in querer und sagittaler Richtung, welche nach Simon's Versuchen ohne oder mit sehr geringer Knochenverletzung verbunden sind. Die Fälle mit schwerer Verletzung des Knochens sollen primär amputirt werden. Die Resection als Primäroperation für die Verletzungen, welche nicht zu ausgedehnt erscheinen, wie z. B. in dem abgebildeten Fall (Fig. 47 ab.), würden wir nicht principiell verwerfen. Aber die Verhältnisse sind selten sofort in der Art günstig, dass man einem Resecirten alle die Sorgfalt, welche er bedarf, kann zu Theil werden lassen.

Die traurigen Erfahrungen, welche die meisten Militairchirurgen mit der conservirenden Behandlung der Knieschüsse gemacht hatten, haben dahin geführt, dass von den angesehensten Kriegschirurgen (Larrey, Guthrie, Stromeyer u. A.) die sofortige Amputation als das Normalverfahren angesehen wurde. Auch im amerikanischen Krieg war das Mortalitätsverhältniss der conservirenden Methode (68 Proc.) schlechter als das der Amputation, so dass in Folge aller dieser Erfahrungen im letzten französischen Krieg von mancher Seite das Unterlassen der Amputation fast als ein Vergehen angesehen wurde. Nur Langenbeck hat auf Grund von Erfahrungen, besonders aus dem böhmischen Krieg, die conservative Behandlung für die nicht zu ausgedehnten Knochenverletzungen empfohlen.

Auch aus der Arbeit von Heinzel, welche auf Grund der Acten des Kriegsministeriums über die Resultate der Oberschenkelamputation bei Knieverletzung im französischen Krieg angefertigt ist, sollte doch den unbedingten Vertheidigern der Amputation klar werden, dass die Aussichten für den, welcher das Glied durch Amputation verliert, doch mindestens nicht bessere sind, als wenn er bei nicht zu ausgedehnter Knochenverletzung die conservirende Behandlung riskirt. Der Amputirte hat freilich den Vortheil, nicht an der Knieeiterung zu sterben. Von 421 wegen Knieverletzung Amputirten wurden 102 geheilt, starben 265 = 72,2 Procent. Primär Amputirte starben von allen Amputirten etwa 60 Proc., secundär Ampu-

tirte 77,6. Interessant sind noch die Mittheilungen über die Resultate einer Anzahl von conservativ behandelten (191 mit 143 Heilungen, 48 oder 25,1 Proc. Todesfällen). Unter diesen gingen von den 96 einfachen Gelenkverletzungen oder solchen mit oberflächlichem Streifschuss der Condylen zu Grund 14,5 Proc. In 30 Fällen von Eröffnung des Knies mit Patellarschuss starben 10 Proc. Von 65 schwereren Knochenverletzten gingen 47,6 Proc. zu Grund.

In einem folgenden Krieg werden wir aber schon dadurch zu einer Probe des Lister'schen Verfahrens gedrängt werden, dass eben viele Schussverletzungen des Kniegelenks, sei es mit Absicht, sei es ohne Absicht des Arztes, der primären Amputation entgehen. Und wir glauben, dass, falls man einen Verletzten in der Zeit zur Behandlung bekommt, welche wir als die milde Zwischenzeit bezeichnet haben, bevor es zur schwer putriden Eiterung kommt, die Behandlung des Gelenks in der oben beschriebenen Art durch Incision und Drainage, hier mit reichlicher Ausspülung desselben mit Carbollösung (3—5p Ct.), welche nach Umständen wiederholt werden muss, bis der Eiter seine putride Beschaffenheit ganz verloren hat, ihre günstige Wirkung nicht versagen wird. Erst nachdem der Eiter keine infectiösen Eigenschaften mehr hat, wären dann die nöthigen Operationen, die Entfernung der fracturirten Stücke sammt der Kugel, die Resection zu vollführen. Aber auch ohne Lister'schen Verband sollten doch nicht alle eiternden Knieschüsse secundär amputirt werden. Bei gutem Kräftezustand, bei begrenzt bleibender Eiterung, bei begrenzter Knochenverletzung ist im Reservelazareth die Resection eine ganz vollkommen indicirte Operation. Ich habe zwei derartige Verletzte, welche unter solchen Voraussetzungen operirt wurden, — der eine ist der, dessen Femur ich Fig. 47 abbilden liess, — mit brauchbarem Glied durchgebracht, und auch von anderer Seite wird gleiches berichtet. Hier wäre also die Amputation auch auf die Fälle von verbreiteter Eiterung und weitgehender Knochenzertrümmerung zu beschränken.

Fig. 47.

a. b.

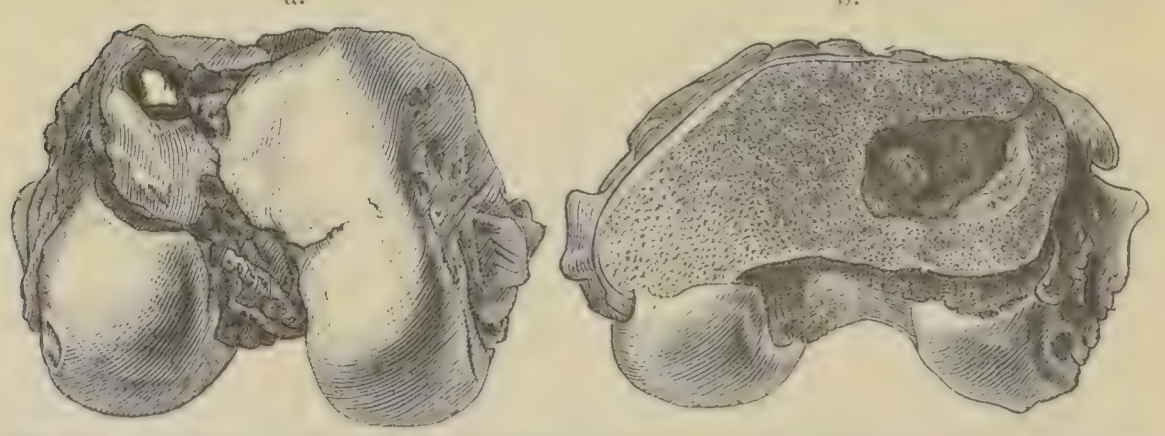

Resecirtes Kniegelenk. Die Kugel sass im Condyl. externus und hatte Sprünge in das Gelenk bewirkt.

Man mag behandeln wie man will, so gehört Ruhigstellen des Gelenks, sei es im Gypsverband, sei es im Drahtstiefel oder in einer zweckmässigen Blechrinne (siehe unten) zu den ersten Desiderien.

Wir sollten denken, dass durch exacten Lister'schen Verband,

welcher besonders am Knie auch unter schwierigen Aussenverhältnissen so ausserordentlich leicht zu machen ist, in einem folgenden Krieg manches Glied, dessen Gelenkenden nicht zu ausgedehnt verletzt waren, gerettet werden könnte.

2. Die chronische Entzündung des Kniegelenks.

a. Tuberculose des Kniegelenks. (Fungöse, granulirend eitrige Gelenkentzündung. Tumor albus genu.

§. 93. Die grosse Mehrzahl aller der Fälle, welche wir bis vor Kurzem als Tumor albus, als Fungus des Kniegelenks bezeichneten, beruhen auf tuberculöser Erkrankung des Gelenks. Bei dieser im kindlichen Alter zumal so sehr häufigen Gelenkentzündung liegen die primären Erkrankungsherde meist am Knochen. Die bekannten Formen von theils granulirend tuberculösen Herden, theils tuberculösen Necrosen des Knochens kommen an den Gelenkenden vor und erst von ihnen aus wird die Tuberculose dem Gelenk mitgetheilt. In der Regel handelt es sich um kleine tuberculöse Granulationsherde am Rand des Knorpels oder subchondral mit deren Durchbruch in das Gelenk erst dieses erkrankt. Doch ist auch am Kniegelenk, zumal bei Erkrankung Erwachsener oder auch bei secundärer Erkrankung des Gelenks jugendlicher Personen von einem tuberculösen Herd an anderer Stelle aus die diffuse Tuberculose der Synovialis nicht selten.

Zu der Tuberculose des Gelenks gesellen sich aber so gut wie immer noch anderweitige Veränderungen, es gesellen sich Reizungsprocesse mit ihren Folgen dazu. Zuweilen, und zwar zumal bei der diffusen Synovialtuberculose bleibt es bei ganz mässiger Schwellung der tuberculösen Synovialis, aber es gesellt sich als Reizerscheinung ein Hydrops hinzu. Wir haben schon oben erwähnt, dass dieser Hydrops tuberculosus nicht ganz selten ist. In anderen Fällen entwickelt sich, hier übrigens schon mit fungöser Schwellung der Synovialis, ein kalter Abscess derselben, während wieder in anderen die verschiedenen Formen der Granulationsbildung sich hinzugesellen.

Recht häufig sind die Processe rein granulirende und besonders unter der Voraussetzung, dass nicht vielfach erneute Schädlichkeiten auf das Gelenk einwirken, fehlt jede nennenswerthe Eiterung im ganzen Verlauf der Krankheit bis zu erheblicher Destruction des Knochen- und Bandapparats. In solchen Fällen, den eigentlichen Repräsentanten der granulirenden Synovitis am Knie, entwickelt sich die synoviale Granulation am stärksten an den Umschlagsfalten der Synovialinsertion zum Knochen, seitlich an den Condylen des Femur wie an der patellaren Insertion der Kapsel. Hier nimmt schon das Knie in seiner Form durch die Anhäufung der Granulation an diesen Stellen den entschiedensten Geschwulsttypus an und das umsomehr, als sich gerade an diesen, den zumeist gereizten Stellen, die Reizung und Schwellung überträgt auf das parasynoviale Gewebe. Nach oben bestimmt der Druck des sich über den Recessus spannenden Muskels eine gewisse Abflachung und ebenso geht nach unten, wo auf der Vorderfläche die Synovialis sich bald den Menisken und der Tibia anlegt, die Schwellung sich rasch abflachend auf den Unterschenkel über. Früh entwickelt sich übrigens in der Peripherie des Gelenks, besonders auf der vorderen Fläche, die Entzündung, auch an dem paraarticulären Gewebe. Die deckenden Muskeln und Fascien werden von weich granu-

lirendem oder von speckig fibrösem Gewebe durchsetzt und verdrängt. Wir führen dies hier an, weil für die eigenthümlich spindelförmige Gestalt des Tumor albus diese Verhältnisse bestimmend sind. Innerhalb der Granulation findet man in wechselnder Menge und Verbreitung Tuberkel. Am leichtesten nachweisbar sind selbe bei der diffusen, miliaren Tuberculose. Hier scheinen sie auf der Oberfläche der Synovialis als graue oder gelbe Knötchen durch, und ein Schnitt auf die sulzige Gelenkmembran lässt im Gewebe zahlreiche gleiche Knötchen erkennen. Ebenso ausnahmslos stehen sie dichtgereiht auf der pyogenen Membran der kalten Abscesse. Dagegen muss man sie in den Fällen, in welchen von einem Knochenherd aus die Infection stattfand, oft suchen. Am zahlreichsten stehen sie in einem solchen Falle meist in der Nähe des Knochenherdes. In der sulzigen Granulation und in dem sulzig degenerirten Fett (subseröses Fett unter der Patella und auf der Vorderfläche des Oberschenkels) sind sie am seltensten, öfter in den seitlichen oberen Umschlagsfalten der Synovialis. Dieselbe sieht an solchen Stellen grau, graugelb aus, und bei zahlreichen Tuberkeln kommt gern ein ulceröser Zerfall der Granulation, es entsteht ein mit käsigem Eiter gefülltes Geschwür, dessen Wände meist zahlreiche Tuberkel haben. Aus solchen tuberculösen Abscessen findet nicht selten ein Durchbruch des Gelenks statt und es entwickeln sich von da aus tuberculöse Senkungswege zwischen den Geweben.

Der Name Tumor albus war gerade für das Kniegelenk gemacht. Für manche Fälle von fibrös-speckiger Infiltration der Weichtheile mit Verdünnung der schlecht genährten anaemischen Haut ist er in der That auch heute noch bezeichnend, während er als Bezeichnung dieser ganzen, anatomisch wohl characterisirten Gruppe von Gelenkentzündungen unstatthaft ist. Wir sehen heute solche Fälle überhaupt wohl seltener und Roser hat Recht, wenn er das Entstehen des Tumor albus davon ableitet, dass ein an granulirender Gelenkentzündung erkranktes Gelenk vielfach bewegt, gebraucht, nicht durch Verband ruhig gestellt wurde. Er fasst die paraarticuläre Induration als den Effect vielfacher Bewegungsreize auf.

Characteristisch für das Kniegelenk ist zuweilen die Entstehung der Granulation an einem Abschnitt des Gelenks in der Form einer Geschwulst. Wir haben im Lauf einiger Jahre bereits in einer Anzahl von Fällen die geschwulstartige Entstehung des Gelenkfungus beobachtet, während das übrige Gebiet des Gelenks noch verhältnissmässig frei war. In recht characteristischen Fällen handelt es sich um wirkliche auch klinisch nachweisbare verschiebbare, bis zu Welschnuss grosse Geschwülste, welche sich offenbar von dem fibrösen Theil der Synovialis in unseren Fällen von dem äusseren Gebiet der Kapsel aus entwickelt hatten. Die Geschwulst mit derber Bindegewebshülle bot auf dem Durchschnitt das Bild einer comglomerirten Tuberculose. In einem bindegewebigen Stroma, welches bald mehr den Character des Fibroms, bald mehr den des weichen Granuloms trug, waren massenhaft wie die Follikel in einer Drüse, Tuberkel nachweisbar. (Vergl. Deutsche Zeitschrift für Chirurgie Bd. X., Riedel). In diesen Fällen entwickelt sich meist innerhalb des Synovialgebietes der oben erwähnte Hydrops. Wir haben schon oben erwähnt, dass dieser Hydrops sich auch öfter einstellt bei diffuser Tuberculose der Synovialis, und dass in solchen Fällen die Diagnose zwischen dem einfachen und dem Hydrops tuberculosus zunächst meist schwankend bleibt.

Innerhalb des Gelenks kommt es nun zuweilen neben der bald alle bindegewebige Theile ergreifenden Granulation zu der Bildung von Eiter. Wir haben schon betont, dass vielfach jede Eiterbildung ausbleibt. Doch pflegt bei erheblicher fungöser Granulationsbildung nicht selten aus dem Zerfall der weichen, tuberculösen Gewebsmassen ein dicker, mit Gewebsfetzen gemischter käsiger Eiter zu entstehen (siehe oben). Ein ander Mal bildet sich, zumal nach leichten Traumen, ein weniger ausgedehnter Abscess, welcher dann meist bald die freigebliebenen Partien des oberen Recessus, seltener den poplitealen, den semimenbranösen Schleimbeutel einnimmt. Auch in den paraarticulären Entzündungsschwarten bilden sich gern circumscripte Herde von dünnem, besonders aber von käsigem Eiter. Alle diese Eiterungen haben, weil ihnen infectiöse Eigenschaften im höheren Grade fehlen. wenig Tendenz zum Durchbruch, zur Senkung, die aber, wenn sie Statt hat, in denselben Bahnen geht, welche wir für die acuten Processe beschrieben haben.

In manchen Fällen tritt die Granulationsbildung zurück oder es entwickelt sich wenigstens mit der Granulation rasch ein ausgedehnter kalter Abscess des Ge-

lenk. Derselbe pflegt sich in vielen Beziehungen analog dem Hydrops genu zu verhalten, d. h. er dehnt das Gelenk nach allen Richtungen mechanisch durch hydrostatischen Druck aus, ohne dass er Neigung zum Durchbruch hätte. Auch dadurch hatte der kalte Abscess die erwähnte Analogie, dass unter seinem Einfluss der Knorpel nur sehr wenig und nur erst in später Zeit angegriffen wird. Noch vor Kurzem sah ich einen solchen bei einem Kind, welcher den suberuralen, den poplitealen und den Schleimbeutel des Semimembranosus zur äussersten Ausdehnung gebracht und von letzterem sogar eine Communication nach vorn auf die Tibia in den Schleimbeutel des Pes anserinus erzwungen hatte. Aber der Abscess zeigt sich deutlich als ein tuberculöser. Nicht nur, dass die die Synovialis überziehende pyogene Membran eine entschieden tuberculöse ist; auch die Infection der Versuchsthiere findet gerade mit solchem kalten Abscesseiter am sichersten statt.

Während sich die bis jetzt beschriebenen Vorgänge mit mehr weniger deutlichen Symptomen in Beziehung auf die äussere Beschaffenheit des Gelenks vollziehen, pflegt sich das, was sich in der Zeit im Inneren an den Gelenkenden und Bändern ereignet, dem Auge wie der tastenden Hand mehr weniger zu entziehen. Es sind die bekannten Uebergänge der pathologischen Processe auf die Oberfläche der Gelenkenden. Vom Rand der Synovial-Umschlagsfalte verbreitet sich die Granulation auf die Oberfläche der Gelenkenden. Sie lockert den Knorpel auf seiner Unterlage und hebt ihn, während sie ihn gleichzeitig verzehrt, ab. Zugleich entwickelt sich an der Stelle, wo die Gelenkenden sich drücken, ein entzündlicher, zur Geschwürsbildung führender Process des Knorpels, der nach Zerstörung desselben auf den Knochen übergeht, es entsteht ulceröser Decubitus des malacischen Knochens. Aus der bestimmten Contracturstellung können wir Wahrscheinlichkeitsschlüsse ziehen, an welchen Stellen diese Defecte sich bilden werden, und da die Contractur meist in der Richtung der Flexion und Abduction geht, so wird auch der Oberschenkel in dem hinteren Abschnitt seiner Condylen und zwar der äussere wegen der häufigeren Abductionsstellung öfter betroffen sein. Seltener entwickeln sich früh schon erhebliche Destructions-Verhältnisse an der Tibia. Hier geht meist zunächst der Meniscus zu Grunde, und erst bei lange dauernder Krankheit, bei fortdauerndem Druck, zumal aber bei hinzugekommener offener Eiterung, bei Zersetzung des Eiters, tritt erhebliche Oberflächen-Zerstörung beider Knochen ein. In dieser Zeit bilden sich dann, besonders wenn die dislocirten Gelenkenden gegen einander hin- und herrutschen, in der Peripherie des Gelenks mehr weniger erhebliche Osteophyten aus.

Schon während der Zeit, dass die Knorpelnecrose eingeleitet wurde, sind meist auch die Insertionsstellen der Ligam. cruciata durch Granulation erweicht, allmälig werden die Bänder ganz von Granulation zerstört. Sie können dem Gleiten der Gelenkenden in der Richtung von hinten nach vorn und umgekehrt gegen einander kein Hinderniss mehr entgegenstellen.

Heilt die Krankheit aus, was in jedem Stadium, am wenigsten allerdings im letzten möglich ist, so kann die Granulation im Beginn schwinden und Beweglichkeit, wenn auch in etwas beschränktem Grad, erhalten bleiben. War der Process weiter vorgeschritten, so tritt bei der Heilung an die Stelle der weichen Granulation eine erhebliche Schrumpfung. Der obere Recessus verödet, die Kapsel schrumpft an den Seiten wie an der Hinterfläche. Bleibt es dabei, so kann noch ein gewisser Grad von Beweglichkeit erhalten bleiben. In anderen Fällen verwächst das Gelenk, selten knorpelig, häufiger bindegewebig und die bindegewebige Verbindung hat die Neigung zu Verknöcherung. Die Contractur, die Ankylose findet statt in der fehlerhaften Stellung, welche während der Krankheit angenommen wurde. Es ist für die Frage der Recidive von der grössten Bedeutung, dass die beschriebene Ausheilung nicht selten zu Stande kommt, während die ostalen Herde noch vollkommen in ihrer tuberculösen Structur bestehen bleiben. Ich habe orthopädische Resectionen von seit langen Jahren, wie es schien, ausgeheilten Gelenken gemacht und fand in einem, durch Bindegewebsnarbe von dem Gelenk abgeschlossenen Herd den verkästen tuberculösen Knochenherd. In einem Fall entwickelte sich sogar von einem solchen Rest aus eine sehr hartnäckige, characteristische Localtuberculose. Was nun diese ostalen Herde schliesslich anbelangt, so sind dies die bekannten Herderkrankungen, deren specielles Verhalten wir bereits mehrfach bei den verschiedenen Gelenken geschildert haben. Bald sind es, wie besonders an der Tibiagelenkfläche, ganz kleine

Fig. 48.

Ostale Herde im Kniegelenk.
a. Im Femur. b. In der Tibia.

subchondrale Granulationsherde, bald haben sie den Character des käsigen Abscesses, in anderen Fällen handelt es sich um cariös necrotische Vorgänge, das eine Mal mit Erweichung, das andere Mal mit Sclerose des Sequesters und der Knochenhöhle. Abgesehen von den kleinen subchondralen Herden der Tibia kommen sie hier noch mit Vorliebe am Rand der Menisken vor und machen zuweilen eine ganz circumscripte, durch Bindegewebsbildung vom Gelenk abgeschlossene Eiterung. Am Femur entwickeln sie sich gern an den Seitentheilen der Condylen, dem überknorpelten Gelenkrand nahe, übrigens auch in der ganzen Oberfläche, wie die nebenstehend gegebene Abbildung beweist. Bei älteren Personen kann man zuweilen nach Traumen so scharfrandige, durch tuberculöse Granulation noch mit dem Gelenkende in Beziehung stehende, der freien Oberfläche des Gelenks angehörende keilförmige Sequester sehen, dass man glauben möchte, sie wären durch das Trauma, durch eine circumscripte Gelenkfractur entstanden. Zuweilen lässt sich aus der localisirten Schwellung, dem Abscess neben dem Gelenk die Erkrankung des Knochens erkennen, es erfolgt ein Durchbruch nicht in, sondern neben dem Gelenk nach der Oberfläche, meist äussert sich das Leiden erst deutlich dadurch, dass sich von der ostalen Entzündung der Gelenkenden aus, eine tuberculös granulirende oder eiterige Synovitis entwickelt. Nur selten und dann besonders bei diffuser Osteomyelit. chronica der Gelenkenden hat sich während der Entwickelung der Knochenentzündung eine Adhäsiventzündung, eine Synechie des Gelenks ausgebildet.

Weit seltener als solche circumscripte Ostitis ist dagegen eine diffuse Osteomyelitis, welche sich von der Epiphyse nach dem Gelenk, aber auch nach dem Schaft hin erstreckt. Auch mit dieser granulirenden Form der Knochenerkrankung verbindet sich fast stets eine bald eintretende tuberculöse Gelenkentzündung.

Die tuberculöse Entzündung des Kniegelenks entwickelt sich öfter im Anschluss an ein Gelenktrauma, welches mit nachweisbarem Bluterguss in das Gelenk verbunden war. Ein ander Mal geht die Krankheit aus einem acuteren Leiden, einer Synovitis hervor, in der Regel sind dies aber wohl solche Fälle, wie wir schon oben andeuteten, welche nur fälschlich für einfache Synovitiden gehalten wurden, bei denen der Erguss schon ein Symptom der Gelenktuberculose war. Dagegen hat die gewöhnliche Form nur sehr lockere Verbindung mit dem Trauma, einem Stoss, welcher das Knie traf, nicht mehr wie wir dies für die Wirbelsäule, das Hüftgelenk zugegeben haben. Besonders sind es scrophulöse Kinder, oder ältere, bereits anderweit tuberculöse Individuen, welche von der Krankheit befallen werden, aber durchaus nicht ausschliesslich.

§. 94. Die sich allmälig ausbildende tuberculös granulirende Synovitis hat in ihren Erscheinungen für gewöhnlich etwas ausserordentlich characteristisches. Vermöge der Entwickelung der entzündlichen Neubildung wesentlich in der Gegend des knöchernen Gelenks, der Condylen, nimmt das Gelenk eine eigenthümliche Gestalt an, welche sich wohl characterisirt gegenüber der bei allen flüssigen Ergüssen. Von letzteren sahen wir, dass die Vergrösserung des Gelenkumfangs wesentlich an den ausdehnbaren Gelenksäcken, besonders im oberen Recessus stattfand, dahingegen zeigt sich bei der granulirenden Form der tubercu-

lösen Entzündung die Schwellung im Bereich der Condylen, im Bereich des Gelenkspaltes zu beiden Seiten des Lig. patell., wo durch die im Inneren des Gelenks wuchernde Granulation das subsynoviale Fett in wulstiger Form herausgedrängt wird. Nach oben wie nach unten fällt die Schwellung allmälig ab. In Folge davon bekommt das Knie eine ziemlich ausgesprochene Spindelform. Fühlt man die geschwollenen Partien an, so fehlt besonders im oberen Recessus die Fluctuation, aber je nach der Form der paraarticulären Schwellung gestalten sich die physikalischen Verhältnisse sehr verschieden. Bei dem eigentlichen Tumor albus ist die weisse Geschwulst ausgezeichnet durch Härte. Dagegen zeigt die Schwellung bei weicher Granulation im Gelenk und mässiger paraarticulärer Entartung der Gewebe vielfach eine sehr elastische pseudofluctuirende Beschaffenheit. Diese findet sich zumal an den wulstigen Stellen zu beiden Seiten des Lig. patellae, ferner auf dem Gelenkspalt und nicht selten oberhalb des oberen Randes der Patella, hier zumal bei jungen Kindern bei geringer Ausdehnung des oberen Recessus. Nun kommt aber auch recht oft mehr oder weniger reichliche Eiterbildung hinzu. Wenn sich der Eiter aber erst später entwickelt, so macht es immer mehr den Eindruck, als sei er herdweise abgesperrt, wie ihn denn in der That zuweilen die weichen Granulationen an bestimmter Stelle, z. B. im obersten Theil des Recessus, in einem der hinteren Schleimbeutel (Poplit., Semimembran.) umschlossen halten und in anderen Fällen ist er wirklich abgesgesperrt, er liegt in den paraarticulären Granulationsschichten. Abgesperrte Abscesse kommen aber ferner vor bei primär ostalen Entzündungen, und sie haben insofern eine nicht unerhebliche Bedeutung für die Diagnose dieser Formen, als sie sich an einer Stelle entwickeln, nach welcher unter gewöhnlichen Verhältnissen aus dem Gelenk nicht wohl Eiter kommt. So am vorderen Rand der Tibia, auf den Seitenflächen der Condylen. Aber selbst den Formen, bei welchen es sich sofort um die Entwickelung massenhaften Eiters handelt, den zuweilen in sehr kurzer Zeit sich ausbildenden kalten Abscessen des Gelenks, fehlt nicht die granulirende Schwellung der Synovialis an den oben bezeichneten Stellen, und schon dadurch ist der kalte Abscess sehr wohl characterisirt gegenüber der Synovitis serosa und dem acuten Empyem. Letzterem gegenüber noch durch die meist lange dauernde Resistenz der Kapsel und des Knorpels, welche allerdings anderseits wieder die Diagnose gegenüber dem Hydrops erschweren kann.

Am schwierigsten für die Diagnose sind die mehrerwähnten Formen der Gelenktuberculose, welche zunächst unter den Erscheinungen eines Hydrops auftreten. Das chronische Auftreten desselben, das Verschwinden nach den gewöhnlichen Mitteln welchen auch der Hydrops weicht, lässt uns die Diagnose des letzteren meist festhalten. Kommt der Erguss im Gelenk bald wieder, so werden wir freilich schon zweifelhaft und zeigt derselbe jetzt bei der Punktion einige Trübung oder gar Reiskörper, so machen solche Symptome die Gelenktuberculose recht wahrscheinlich. Vollends sicherer wird aber die Diagnose für den Fall, dass man bei einem jugendlichen Individuum, nachdem der Hydrops geringer geworden oder ganz verschwunden ist, die Synovialis selbst geschwellt findet. Am leichtesten führt man den Nachweis solcher Schwellung, da wo dieselbe gedoppelt erscheint an der Seite des oberen

Recessus, auch auf der Umschlagfalte an den Gelenkenden. Bei der folgenden Punktion hat jetzt meist der granulirende Gelenktumor so zugenommen, dass jeder Zweifel verschwindet.

Zu all den eben besprochenen, sich aus der Eigenthümlichkeit der entzündlichen Neubildung erklärenden Erscheinungen kommen nun in den meisten Fällen im Verlauf Contracturen und zwar nicht nur solche in physiologisch möglichen, sondern auch als Ausdruck der Destruction des Gelenks in physiologisch nicht möglichen Bewegungsrichtungen. Es kommen ferner hierzu wirkliche Verschiebungen der Gelenkflächen gegeneinander, selten Luxationen, meist Subluxationen. Alle diese Deformitäten finden sich bei den acuten Formen der Gelenkentzündung in weniger ausgesprochen typischer Weise, und wir schieben deshalb die kurze Betrachtung derselben hier ein.

Das erkrankte Gelenk stellt sich meist zunächst in mässige Flexion. Wir haben bereits betont, dass eine Flexionsbewegung von etwa 20—30 Grad nothwendig ist, um die Kapsel in die Stellung zu bringen, in welcher sie am meisten Flüssigkeiten aufzunehmen im Stande ist. Es liegt auf der Hand, dass wir durch diese experimentell vielfach bestätigte Thatsache das Eintreten der Contractur bei granulirender Gelenkentzündung schon deshalb nicht erklären können, weil sich ja bei ihnen nur in Ausnahmefällen so viel Flüssigkeit im Gelenk findet, um die Gestalt der Kapsel zu erzwingen, welche der Flexion parallel geht. Es ist auch weiter mit der darauf gegründeten mechanischen Theorie nicht zu erklären, warum sich nun bei manchen Fällen die einfache Flexion rasch steigert, in extremen Fällen bis zum spitzen Winkel. Meist pflegt dies bei solchen Kranken einzutreten, welche an dem erkrankten Knie heftige, bis zu clonischen Muskelzuckungen führende Schmerzen haben, und gerade die letztere Combination hat wohl am meisten Anlass zu der Annahme gegeben, dass es sich hier um einen Reflexvorgang handle, dass die Reizung der sensiblen Nerven eine Bewegung der Muskeln der Gegend, an welcher diese sensible Reizung statthat, hervorrufe.

Der einfachste Zusammenhang scheint uns vorläufig so zu sein, dass der Kranke der Extremität zunächst die am wenigsten schmerzhafte Stellung giebt, und diese mag immerhin die Mittelstellung Bonnet's in leichter Flexion sein. Sie entspricht ja in der That auch schon unter gesunden Verhältnissen der Stellung, welche wir einnehmen, „um es uns möglichst bequem zu machen, um das Glied möglichst ruhen zu lassen". Tritt erhebliche Schmerzhaftigkeit des Gelenks ein, so versucht der Kranke nun, dasselbe durch Muskelwirkung festzustellen. Da die Stellung des Gliedes schon nach der Flexionsseite geht, so werden hier selbstverständlich die Flexoren das Uebergewicht haben, ganz wie bei dem entzündlichen Plattfuss zumal die Muskeln, welche der Abductions-Bewegung des Fusses entsprechen, in Contractur kommen.

Mit der Flexion verbindet sich bei weitem in den meisten Fällen Rotation des Unterschenkels nach aussen. Sie mag durch die Lage der Extremität im Bett ganz erheblich begünstigt werden. Bonnet, welcher die Lage im Bett zuerst methodisch für die Entstehung der typischen Contracturstellung verwerthet hat, unterscheidet wesentlich die Lage auf der gesunden und auf der kranken Seite, da die Rückenlage mit gestrecktem Bein nach seiner Annahme nicht lange eingehalten

wird. Auf jeden Fall disponirt aber im Allgemeinen sowohl die Lage auf der kranken, als die auf der gesunden Seite eher zu Aussen- als zu Innenrotation.

Im ersteren Falle rotirt der Kranke, um das flectirte Glied auf die Aussenfläche auflegen zu können, sein Hüftgelenk nach aussen. Damit hat schon der Fuss ebenfalls die Tendenz der Schwere nach mit seiner Aussenfläche auf das Lager zu sinken, und diese Neigung wird noch befördert dadurch, dass sich zunächst die Ferse mit ihrer Aussenfläche, resp. die Aussenfläche des Proc. calcanei besonders aufstützt, wodurch die Fussspitze nach der entgegengesetzten Richtung um den Unterschenkel herum oder mit demselben im Knie rotirt wird. Dies bedeutet eine Rotation des Unterschenkels nach aussen. Liegt der Kranke dagegen auf der gesunden Seite, so stützt er sich mit dem inneren Fussrand, und zwar hauptsächlich mit dem vorderen Theil desselben, gegen das Lager auf, und während das Knie nach innen sinkt, der adducirte Oberschenkel eine Stütze auf dem gesunden Bein sucht und findet, wird Fuss und Tibia durch diesen Druck in der Richtung von innen nach aussen herumgedrängt, indem sich gleichzeitig das Ligament. internum spannt.

Zu der Flexion und Aussenrotation kommt aber weiter gern eine abnorme Valgumstellung. Das Knie stellt sich nach innen, der Unterschenkel weicht nach aussen ab, es entsteht in der Knieverbindung ein abnormer Winkel mit der Oeffnung nach aussen. Mit der Zunahme dieses Abductionswinkels rutscht die Kniescheibe allmälig mehr nach aussen auf den äusseren Condylus.

Man muss sich in Acht nehmen, dass man den Abductionswinkel nicht übersieht, ebenso wie man sich in Acht nehmen muss, dass man ihn nicht annimmt, wo er nicht vorhanden ist. Rotirt man bei flectirtem Knie den Oberschenkel nach innen (im Hüftgelenk), so wird selbstverständlich der Flexionswinkel des Kniegelenks mit seinem Scheitel nach innen verdreht, und die Oeffnung steht nicht mehr ganz nach hinten, sondern nach hinten aussen. Rotirt man dagegen bei vorhandener Valgusstellung des flectirten Kniegelenks den Oberschenkel nach aussen, so verlegt man damit den Scheitel des Winkels nach aussen, unter Umständen soviel, dass die Oeffnung ganz nach hinten sieht, und somit der Abductionswinkel ganz verschwindet.

Man untersuche also genau in mittlerer Rotationsstellung, welche man durch die Stellung der Kniescheibe, und wo diese selbst verschoben ist, durch die Stellung der Condylen bestimmt.

Nach meiner Ueberzeugung entstehen entzündliche Genua valga höheren Grades nur unter der Voraussetzung, dass die Kranken die mässig flectirte, auswärts rotirte Extremität zum Gehen benutzt haben, und unter dieser Voraussetzung ist die Entstehung derselben einfach genug.

Der Kranke geht mit einem solchen Glied in der Art, dass er den nach aussen rotirten Fuss wesentlich mit seinem inneren Rand auf den Boden aufsetzt. Die Körperschwere wirkt aber auf den mit seiner Innenfläche aufgesetzten Fuss so, dass der Druck nicht mehr in der Längsachse der Extremität stattfindet, sondern in einer Linie, welche auf der Aussenseite neben dem Knie vorbeigeht. Dadurch findet statt ein vermehrter Druck auf den äusseren Condylus und ein vermehrter Zug auf der Innenseite an der Convexität des Bogens.

Die Effecte dieser abnormen Belastung machen sich nun geltend nach zwei, der Vermehrung der abnormen Stellung günstigen Richtungen. Am äussersten Theil des Gelenks kommt es zu Druckschwund, zunächst meist der Bandscheiben, dann auch der Oberfläche der Condylen, des Femur, der Tibia. An der Innenseite findet vermehrte Spannung der medialen Theile des Bandapparates statt, der Bandapparat wird gedehnt. Selbstverständlich wird gleichzeitig der innere Condylus von Druck entlastet, das Gelenk kommt auf der Innenseite zum Klaffen. In manchen Fällen

tritt als Folge solcher Druckentlastung ein vermehrtes Wachsthum an dem inneren Condylus jugendlicher Individuen ein, zuweilen von so erheblichem Grad, dass nach orthopädischer Correctur des Genu valgum, indem jetzt der innere Condylus des Femur wieder in den Contact mit dem der Tibia zurückgeführt wird, eine nachweisbare Verlängerung der Extremität zu Stande kommt.

Wenn wir den Gebrauch der flectirten, auswärts rotirten Extremität als die regelmässige Ursache der Abductionscontractur ansahen, so wollen wir damit nicht ganz abweisen, dass auch in Folge abnormer hebelartiger Wirkung der Tibia bei der Lage im Bett die gleiche Deformation eintreten kann, wie sie denn zumal früh eintreten muss, wenn primär ostale Processe den Condylus externus zum Schwinden gebracht haben.

Sehr viel seltener tritt eine Winkelstellung des Kniegelenks in entgegengesetzter Richtung — Genu varum — ein. Man beobachtet sie als Folge eines primären ostalen Leidens des Condyl. internus, doch wohl auch als Folge abnormer Lage im Bett, bei welcher die Druckverhältnisse so statthaben, dass die Theile am inneren Condylus durch abnorme Druckerhöhung schwinden, während die am äusseren vielleicht ebenfalls excessiv wachsen.

Noch seltener aber ist ein Genu recurvatum, eine Winkelstellung, wobei das Knie überstreckt, der Scheitel des Winkels nach hinten, die Oeffnung nach vorn liegt. Sie kommt wesentlich vor als Effect schlechter, Ueberstreckung erzwingender Lagerung eines entzündeten Gelenks.

Neben und mit den beschriebenen Contracturstellungen kommt als eine häufige Subluxation am Kniegelenk vor die der Tibia nach hinten. Das Zustandekommen dieser Deformität ist jedoch nur unter bestimmten Voraussetzungen möglich, welche sich auf die gestörte Integrität des Gelenks beziehen. Damit die Deformität sich einstellen kann, muss entweder der Bandapparat oder die Gelenkenden oder beide gelitten haben. Wir betonen ausdrücklich, dass auch der Bandapparat allein die Schuld tragen kann, wenn die Tibia einfach dem Gesetz der Schwere nach, unterstützt vielleicht durch Aufstützen des Fusses auf die Ferse, welches zur Hebelwirkung im Sinn der Dislocation führt, nach hinten rutscht. Wir haben solche Dislocation sowohl bei chronischem Hydrops als auch bei fungöser Synovitis gestreckter oder leicht flectirter Gelenke beobachtet, und es widerspricht dies auch gar nicht den neueren Anschauungen über die Bedeutung der Menisken für die Hemmung solcher Bewegungen. Ist der Bandapparat pathologisch gedehnt, zerstört, findet also eine Diastase des Gelenks statt, so ist von einem „Einklemmen“ der Menisken überhaupt nicht mehr die Rede.

Aber die häufigsten Fälle von Dislocation der Tibia nach hinten entwickeln sich nicht aus gestreckter, sondern aus stärker flectirter, auswärts rotirter Stellung.

Hier haben zunächst die Muskeln durch active Contractur nur die hinteren Abschnitte der malacischen Gelenkoberflächen in Contact geführt. Im kranken Kniegelenk schwinden aber stets, entsprechend dem Flexionswinkel, die Theile, welche den Contact allein vermitteln, sie haben verhältnissmässig am meisten Druck auszuhalten, und so kommt es an ihnen wie auch an der Patella und dem Theil der Condylen, welchen sie berührt, zur Druckusur. Ist einmal an diesen hinteren Partien Druckschwund vorhanden, oder sind sie durch prmiär ostale Processe zerstört, so bekommt die Tibia, wenn noch bestimmte anderweitige Ursachen hinzukommen, die Tendenz auf der schiefen Fläche der Condylen nach hinten zu rutschen. Solche Ursachen liegen aber einmal in den erkrankten Theilen selbst.

Selten wohl ziehen in dieser Zeit die Flexoren die Tibia noch activ durch tonische oder clonische Contractur über die schiefe Fläche des Femur nach hinten. Häufiger bewirken solches die Vorgänge narbiger Schrumpfung, welche zu Verkürzung der auf der Flexionsseite gelegenen Theile, der Kapsel und der angrenzenden Gewebsschichten, auch der Muskeln führen, und zwar um so mehr, wenn sich mit ihnen noch die Wirkungen äusserer mechanischer Kräfte summiren. Stützt ein solcher Mensch das untere Ende der Rückfläche der Extremität auf das Lager auf, so tritt dasselbe ein, was zu Stande kommt, wenn der Operateur in forcirter Weise die Flexion des krummen Knies aufheben will durch Beugung in entgegengesetzter Richtung, wobei er sich des peripheren Endes der Extremität als Hebelarm bedient. Die letztere Gewalteinwirkung ist nun auch die, welche zu den schwersten Verschiebungen der Tibia, so dass fast die ganze Gelenkfläche vom Femur nach hinten abgerutscht ist, führt.

Man sieht und fühlt das Zurücktreten der Spina tibiae gegen das Knie und weist dadurch wie durch die Prominenz derselben am unteren Theil der Kniekehle die Subluxation nach. Eine Linie, welche man als Verlängerung der Tibia nach oben zieht, trifft eine solche, welche man sich als Verlängerung des Femur nach unten gezogen denkt, nicht mehr im Kniegelenk, sondern die Kreuzung derselben findet höher oben am Schenkel statt.

Sonnenburg bezieht in einer Anzahl von Fällen die Erscheinungen der Subluxation auf eine Knickung der Tibia in der Richtung nach hinten, welche als Folge der gleichen hebelartigen Wirkung, wie wir selbe als bestimmend für das Eintreten der Subluxation bezeichnet haben, bei jugendlichen Individuen mit Osteoporose zu Stande kommen kann.

Nur selten beobachtet man an kranken Kniegelenken wirkliche Luxationen, welche begünstigt durch die Destruction, sei es am Bandapparat, sei es an der überknorpelten Gelenkoberfläche resp. den Menisken, nach geringen Gewalteinwirkungen entstehen. Ich sah mehrere Mal laterale Luxationen bei entzündlicher Genuvalgumstellung in der gedachten Art zu Stande kommen. Sie wurden leicht durch Coaptation bei mässiger Extension beseitigt.

§. 95. Die Diagnose der tuberculösen Gelenkentzündung unterliegt nach dem eben gegebenen Symptomenbild in der Regel keinen Schwierigkeiten. Für die granulirende Form sind die charakteristische Spindelgestalt des Gliedes, das Zurücktreten der Geschwulst im oberen Recessus, die Ungleichheit der Form, wenn wirklich partielle Eiterung eintritt und sich im oberen Recessus zwischen den Granulationen als fluctuirende Schwellung zeigt, die eigenthümlich elastische Beschaffenheit der Geschwulst, Anhaltspunkte genug, um die meist chronisch verlaufende Krankheit von acut exsudativen Processen zu trennen. Ueber die Diagnose des Hydrops tuberculosus haben wir bereits oben das Nöthige gesagt. Wesentlich bei ihm ist die eigenthümliche dem Hydrops fehlende Schwellung der Synovialis. Ebenso lassen auch die kalten Abscesse des Gelenks, obwohl sich hier der obere Recessus mit Eiter füllt, die Diagnose um deswillen früh machen, weil mit der Bildung des Eiters fast in allen Fällen die Kapsel an den oben bezeichneten Stellen sofort typisch anschwillt. Dazu fehlt ihnen oft lange Zeit alle Neigung zu paraarticulärer Phlegmone und jegliches Fieber. Was das Fieber überhaupt anbelangt, so ist dasselbe höchst inconstant. Zuweilen fehlt es bei grossen Eiteransammlungen ganz; allein in den meisten

Fällen characterisirt sich doch das Auftreten von Eiter im Gelenk wie auch nicht minder die Entwickelung der Abscesse, welche durch eiterigen Zerfall der Granulation entstehen, durch ein Fieber von nicht sehr hohen Curven. Meist hebt sich nur die Abendtemperatur bis zu 38,0 Grad, während die Morgentemperatur normal bleibt, ja sogar unter die Norm herabgeht. Dazwischen schieben sich höhere Abendsteigerungen, zumal nach einem Eingriff, einer blossen Untersuchung, einer Correctur der Stellung u. s. w. In diesem Fall gehen auch zuweilen die Morgentemperaturen in die Höhe. Im Ganzen hat also das Fieber den remittirenden Charakter. Hohes, langdauerndes Fieber hat bei granulirender Gelenkentzündung stets etwas Verdächtiges, es erweckt den Argwohn, dass es sich um irgend welche anderweitige Erkrankungen (metastasirende Tuberculose mit Eiterung) handelt. Alle diese Bemerkungen gelten selbstverständlich nur, so lange keine Fisteln bestehen. Zersetzt sich der Eiter nach der Eröffnung, so kann und wird fast stets hohes Fieber auftreten.

Somit ist die Diagnose gegenüber den acuten und subacuten Ergüssen meist unschwer zu machen. Schwieriger ist es zuweilen, beginnende Neoplasmen der Gelenkenden sofort als solche zu erkennen. Wir haben auf diese Verhältnisse bereits oben hingewiesen.

Bieten uns nun die Erscheinungen an dem erkrankten Gelenk Anhaltspunkte, um die Diagnose in dem einzelnen Fall noch genauer zu präcisiren als dahin, dass es sich hier um einfach granulirende, dort um granulirend eiterige, wieder ein ander Mal um wesentlich eiterige Entzündung handelt? Sind wir im Stande zu schliessen, dass in dem einen Fall der Knochen, im anderen die Synovialis primär erkrankt war? Sind wir weiter im Stande, aus den Erscheinungen im Verlauf der Krankheit Schlüsse zu ziehen in Beziehung auf das Eintreten und Vorhandensein von destructiven Vorgängen an den Gelenkenden oder an dem Bandapparat?

Was zunächst die erste Frage anbelangt, so ist es meist, wenn wir nicht den Verlauf der Krankheit von Anbeginn beobachtet haben, nicht möglich, bestimmt zu sagen, es handelt sich hier um primär ostale Processe. Eine Anzahl dieser Herde, wie z. B. die kleinen, unter der Gelenkoberfläche der Tibia gelegenen, welche meist rasch in das Gelenk perforiren, entziehen sich überhaupt unserer Erkenntniss. Die Herde dagegen, welche sich seitlich an den Condylen, ebenso wie auf der Vorderfläche der Tibia entwickeln, lassen öfter wenigstens eine Wahrscheinlichkeitsdiagnose zu. Nachdem locale Schmerzhaftigkeit an der bestimmten Stelle des Knochens schon längere Zeit vorhanden gewesen war und vielleicht auch eine teigige Schwellung nachgewiesen wurde, bleiben Gelenkerscheinungen ganz aus, oder sie treten erst spät und zunächst in geringem Grade ein. Nun entsteht auch wohl öfter ein localisirter Abscess an abnormer Stelle, d. h. nicht an den für die Senkung des Eiters aus dem Gelenk typischen Regionen, sondern seitlich auf einem Condylus, vorn an der Tibia. Dazu kommt, dass sich bei älteren Personen, zumal nach vorhergegangenen chronisch entzündlichen Processen der Lungen verhältnissmässig häufig ostale Processe (Tuberculose) entwickeln. Dies ist besonders dann der Fall, wenn dem

Entstehen der Krankheit ein heftigeres Trauma vorausging. In solchen Fällen entwickelt sich nicht selten ein grosser cariös necrotischer, bis zur überknorpelten Gelenkfläche ragender Sequester (siehe oben anatomische Bemerkungen).

Etwas sicherer, wenigstens für eine Anzahl von Fällen, ist die Diagnose der secundären Zerstörungen innerhalb des Gelenks. Hier wissen wir zunächst, dass der abnorme Druck auf die oberflächlich erweichten Gelenkenden, besonders dann, wenn nicht durch schützende Verbände eine Druckentlastung herbeigeführt wurde, Knorpel- und Knochengeschwür an typischer Stelle hervorruft, und wir können z. B. schon bei einer längere Zeit bestehenden, erheblichen Flexionscontractur mit Wahrscheinlichkeit annehmen, dass mehr weniger tiefgehende Defecte an den hinteren Abschnitten der Condylen, wie da, wo die Patella anliegt, vorhanden sind. Wir werden aber noch sicherer gemacht, wenn wir bestimmte Contracturstellungen vor uns haben, welche nur gedacht werden können bei Zerstörung bestimmter Theile des Gelenks. So berechtigt die bestehende, entzündlich flectirte Valgumstellung, wenn sie einige Zeit gedauert hat und zumal wenn der Kranke noch mit dem Glied herumlief, zu der Annahme, dass es sich hier um Destruction wesentlich auf der Aussenseite des Gelenks handelt.

Ist das Genu valgum hier nicht durch einen primär ostalen Herd im Condylus externus, welcher zu raschem Defect geführt hat, entstanden — der seltenere Fall —, so pflegt im Allgemeinen zunächst der Meniscus zu schwinden. Dann wird der Knochen ulcerös und zwar gewöhnlich zuerst der Femur an dem Contactpunkt mit der Tibia. Handelt es sich um eine stark nach hinten gerutschte Tibia, so ist meist anzunehmen, dass die hinteren Theile der Condylen destruirt sind. Doch kann auch, zumal wenn die Dislocation in nahezu gestreckter Stellung auftrat, die Zerstörung der Ligament. cruciata durch die Granulation bestimmend für dieselbe geworden sein. Wir geben diese Einzelheiten nur als Beispiele, wie man wenigstens meist eine Wahrscheinlichkeitsdiagnose machen kann.

Nur selten ist man aber in der Lage, durch Untersuchung mit der Sonde die ostale Gonitis zu erweisen. Auch möchten wir der geringen Wichtigkeit wegen, welche im Stadium der Fistelbildung dieser Nachweis hat, aus anderweitigen Gründen von einer ausgedehnten Untersuchung in dieser Richtung abrathen.

§. 96. Die tuberculöse Gonitis ist im Allgemeinen ein sehr chronischer Process. Er kann jahrelang dauern, bis schliesslich doch noch Heilung ohne Fistel oder auch nach langjähriger Fistelbildung eintritt. Bei einer Anzahl von erkrankten Gelenken tritt überhaupt keine Eiterung bis zur schliesslichen Heilung ein. In anderen Fällen bricht der Eiter meist, nachdem vorher Senkungen in ähnlicher Art, wie wir dies für die acuten Processe geschildert haben, stattfanden, nach aussen durch, oder er wird früher durch Einschnitt entleert. In vielen dieser Fälle pflegt das jetzt durch die Zersetzung des Eiters eintretende Fieber in höchst störender Weise auf das Allgemeinbefinden der Kranken zu wirken. Acut septische oder pyämische Fieber können dem Leben ein Ende machen, chronische Hektik rafft dasselbe nicht minder häufig dahin.

Zuweilen beobachtet man auch, ähnlich wie bei der Hüfte, eine ganz acute Vereiterung, Verjauchung der bis dahin chronischen Granulation.

Während in der Regel die Entwickelung der Krankheit sehr allmälig vor sich geht, giebt es auch Fälle, bei welchen sich in wenigen Wochen ein ganz enormer Fungus entwickelt. Ich habe dies mit verhältnissmässig guter Prognose einige Mal im Anschluss an einen vernachlässigten Haemarthros beobachtet (siehe unten).

Die schliessliche Ausheilung kann bei vollkommener Function des Gelenks erfolgen, aber ein solches Ereigniss ist doch verhältnissmässig selten. Billroth bestimmt nach allerdings nicht sehr grossen Zahlen die ganz geheilten Kranken auf 11,7 Proc. Etwa 30,8 Proc. wurden mit mehr weniger grosser Beschränkung der Function geheilt. Hier handelt es sich bald um Ankylosenheilung, und die Brauchbarkeit des Gliedes ist von der Winkelstellung abhängig, bald um sehr erhebliche Beschränkung der Bewegung, bald um weitere Störungen, welche durch die Deformität des Gliedes, vielleicht auch durch die mangelhafte Fixation desselben in der fehlerhaften Stellung herbeigeführt werden. Auch den nach langer Krankheit geheilten Gliedern droht in der Folge noch eine Gefahr, welche ihre Brauchbarkeit sehr erheblich schädigen kann — die Wachsthumsstörung. Zumal solche Glieder, welche nach langer Fistelbildung ausheilten, erfahren oft in der Folge, und zwar besonders, falls sie wegen der erheblichen fehlerhaften Stellung gar nicht oder sehr wenig gebraucht werden konnten, eine bedeutende Hemmung des Wachsthums, besonders wenn sich die Krankheit in sehr jugendlichem Alter ereignete. Es können dadurch sehr hochgradige (8—10 und mehr Centimeter) Verkürzungen entstehen und zwar scheint das Wachsthum der Tibia zumeist besonders beeinträchtigt, nach meinen Messungen doppelt soviel als das des Femur.

Die Lebensprognose wird aber in gleicher Weise, wie wir dies für das Hüftgelenk besprochen haben, durch allgemeine Tuberculose, wie durch Amyloiddegeneration verschlechtert. Billroth stellte durch approximative Berechnung die Letalität auf etwa 42 Proc. fest. Heilungen sind im jugendlichen Alter viel häufiger als nach der Pubertät und zumal im höheren Alter.

§. 97. In der Häufigkeitsscala der fungösen Processe steht das Kniegelenk oben an. Kinder sind auch hier verhältnissmässig viel öfter von der Krankheit befallen. Fast ein Drittel der von Billroth zusammengestellten Fälle fiel auf das erste Decennium und ein weiteres Sechstel auf das zweite, somit auf das 1.—20. Jahr die Hälfte aller Erkrankungen.

Die grosse Mehrzahl der Fälle bei Kindern ereignen sich auf dem Boden der Scrophulose, nicht selten nach einem leichten Trauma. Wir verweisen in Beziehung auf diese Verhältnisse auf das beim Hüftgelenk Gesagte. Im fortgeschrittenen Alter ist die Krankheit nicht selten schon als die Aeusserung bestehender tuberculöser Allgemeininfection bei tuberculöser Lungenphthise u. s. w. zu betrachten.

§. 98. Bei der Behandlung der tuberculösen Gelenkentzündung

im Knie gilt zunächst alles das, was wir bereits mehrfach, zuletzt beim Hüftgelenk wiederholt haben in Beziehung auf roborirende Diät, auf den Genuss der frischen Luft, den Gebrauch von Sool- und Seebädern u. s. w.

Wir wollen zunächst den Fall annehmen, dass wir eine Gelenkentzündung in ihrem ganzen Verlauf zu behandeln hätten. Da wir hier durch geeignete Verbände dem Glied eine Stellung geben, welche das Eintreten von Contracturen hintanhält, so sehen wir zunächst von solchen ab.

Wie kein anderes Gelenk, gestattet das Knie durch seine relativ in grosser Fläche für die Anwendung äusserer Mittel zugängliche Lage die Application dieses Heilapparats. Leider entspricht für einen grösseren Theil desselben die Wirkung nicht den Erwartungen, zu welchen man sich berechtigt glaubt. Die Einreibung resorbirender Salben, wie der Jodsalbe oder gar des Ung. ciner., welches Mittel noch wegen seiner zu fürchtenden Nebenwirkungen besonders zu widerrathen ist, hat im Allgemeinen wohl ebenso wenig günstige Resultate erzielt, als die länger dauernde Anwendung Priessnitz'scher Umschläge, sei es, dass man einfaches Wasser, sei es, dass man verdünnte Soole oder, wie Hüter will, Carbolsäurelösungen dazu gebraucht. Diese Umschläge können aber wohl als intercurrirende, bestehende Reizzustände beseitigende Medicamente in Gebrauch gezogen werden, ebenso wie der Eisbeutel. Sie mögen vielleicht unter solchen Verhältnissen das Hinzutreten von Eiterung verhüten können. (?)

Vielleicht etwas wirksamer, aber in ihrer Wirkung bis jetzt durchaus noch nicht ausser allen Zweifel gestellt, sind die stärkeren Reizmittel auf die Haut. Gewiss sind bei der Unsicherheit der guten, bei der Sicherheit der schlechten Wirkung, dass sie langdauernde, zu Erysipel und Granulationskrankheit disponirende, eiternde Wunden hervorrufen, die tiefwirkenden Mittel wie die Moxen, das Glüheisen, zu verwerfen. Kleine (fliegende) Vesicatore, welche Velpeau zuerst empfohlen hat, vor allen die Application der Jodtinctur auf das Gelenk, haben von diesen Mitteln noch den grössten, wenn auch einen immerhin beschränkten und unbestimmbaren Werth.

Dasselbe gilt nach unseren Erfahrungen von den Hüter'schen Carbolinjectionen in das Gelenk. Es soll mit einer Pravaz'schen Spritze oder mit einem besonderen Infusor 2—3proc. Lösung von Carbolsäure in mehrtägigen Zwischenräumen, selbstverständlich mit allen von uns vielfach geschilderten, antiseptischen Cautelen in das Gelenk oder in das paraarticuläre Gewebe bei mässigem Druck injicirt werden.

Ich habe bei dem Gebrauch dieser Injectionen in einer grösseren Anzahl von Fällen zwar keine ungünstigen, aber auch nicht die erwarteten günstigen Wirkungen in beweisender Art eintreten sehen. Der Umstand übrigens, dass auch von andrer Seite (Petersen, Schede) günstige Erfolge mit der gedachten Medication erreicht worden sind, fordert zu weiteren Versuchen in dieser Richtung entschieden auf.

Eine andere Frage ist es, ob man nicht durch Incision und durch wiederholte Application stärkerer Carbolsäurelösungen auf die Innenfläche der zum Theil durch

den scharfen Löffel von ihrer Granulation befreiten Synovialis den Process zum Stillstand zu bringen vermag. Ich habe in verschiedenen, durch besondere Umstände zu diesem Verfahren auffordernden Fällen wie Volkmann, Versuche in der Richtung gemacht und kann zunächst nur versichern, dass ich damit nie geschadet habe. Dagegen muss ich mich zunächst einer besonderen Empfehlung des Verfahrens enthalten.

Ich habe diese Versuche zumal in solchen Fällen, in welchen es wahrscheinlich ist, dass man ostale Processe findet, wieder aufgenommen unter dem Schutz des Jodoforms, aber ich kann über das Endresultat noch nichts sagen. Man kann aber dem Schutz dieses Mittels das Gelenk frei öffnen, etwaige Abscesse auskratzen, durch Klaffendmachen der Gelenkverbindung auch ostale intraarticuläre Herde erreichen und mit dem scharfen Löffel, dem Meissel beseitigen. Nach dem unter antiseptischen Cautelen gemachten Eingriff pudert man mit dickem Pinsel mässige Mengen Jodoform in das Gelenk und verbindet antiseptisch nach Drainage der Operationsöffnung. Eine Reaction ist bei uns bis jetzt nach diesem Eingriff nicht eingetreten, aber am Knie auch noch keine vollkommene Heilung, wohl aber mehrere an anderen Gelenken.

So lange es sich nur oder doch wenigstens wesentlich um Granulation im Gelenk handelt, so lange keine grössere Eiteransammlung vorhanden ist, traue ich verhältnissmässig viel zu der Compression. Meiner Erfahrung nach lässt sie sich hier am besten ausführen durch etwa 3—4 Ctm. breite Heftpflasterstreifen, welche zum Theil sich dachziegelförmig deckend, zum Theil auch in Achtertouren um das Gelenk geführt werden und zwar so, dass man sie kräftig, aber sehr gleichmässig anzieht. Der Fuss wird mit Flanellbinde eingewickelt und hochgelegt.

Bei allen diesen Mitteln wird das Glied durch einen Verband festgestellt. Will man Jod appliciren, so ist am sichersten ein gefensterter Verband von erhärtendem Material (Gyps, Wasserglas, Magnesit). Muss man das Gelenk breiter übersehen, so legt man das Glied in eine schützende Rinne, in einen Drahtstiefel, eine Blechrinne, oder man fixirt die Extremität, indem man seitlich Sandsäcke legt, mit Hülfe des Extensionsverbandes.

Führ gewöhnlich ist es genügend, wenn die erhärtenden Verbände über den Knöcheln beginnen und bis zum Hüftgelenk hinreichen. Nur ausnahmsweise empfiehlt es sich, den Fuss in den Verband hinein zu nehmen. Den Magnesitverband empfehlen wir wegen seiner Leichtigkeit und Festigkeit besonders für abgelaufene Fälle, wenn man den Patienten noch eine Zeit lang unter dem Schutz eines solchen Verbandes herumgehen lassen will. Ueber die Methode geben wir bei dem Klumpfuss das Nöthige.

Wir haben den Extensionsverband bis dahin als wirkliches Curmittel noch nicht erwähnt. Wir glauben, dass für die acuten Fälle von Gonitis die Mittel, welche wir dort angegeben haben, von ungleich grösserer Wirksamkeit sind, als der Zug mit Gewichten; aber auch für die chronischen Fälle wenden wir denselben nur vorübergehend an, um bestimmte Symptome zu bekämpfen. So ist er oft entschieden das wirksamste Mittel, um bestehende abnorme Schmerzhaftigkeit zu beseitigen, und hier wirkt er um so sicherer, je heftiger der Schmerz, auch dann, wenn er sich mit Muskelzuckungen verbindet. Ebenso

bedienen wir uns des Mittels sehr vielfach zur Beseitigung der Contractur (siehe unten).

Dahingegen haben wir ebensowenig wie Schede eine günstige Wirkung auf den Verlauf der Krankheit an sich, wenn Schmerz und Contractur beseitigt waren, gesehen, wohl aber erwähnen wir als Nachtheil des Verbandes, dass mehrfach Gelenke, welche lange Zeit in Extension liegen blieben, auffallend schlottrig wurden.

Die Bearbeiter der Extensionsfrage am Kniegelenk haben in letzter Zeit die Wirkung des Zugs in verschiedener Weise experimentell zu begründen gesucht.

Zunächst handelt es sich dabei um die Entscheidung der Frage, ob durch Zug mit den Gewichten, welche wir für gewöhnlich anwenden, eine Diastase der Gelenkenden herbeigeführt wird. Reiher fand, dass Gewichtsbelastung von 20 Kilogr. bei intactem Gelenk eine Diastase von 1 Mm. hervorrief und Schulze erzielte bei 25 Pfund 1 Mm., Diastase auf der Innenseite, 1,5 Mm. auf der Aussenseite. Die Untersucher haben dabei ein Verhältniss ausser Acht gelassen, welches für die Wirkungen des Zugs am gestreckten Gelenk von der grössten Bedeutung ist. Jedes Kniegelenk zeigt bekanntlich einen nach aussen offenen Winkel, einen geringen Grad von genu valgum. Somit bildet das ganze gestreckte Bein gleichfalls einen leicht krummen Stab, dessen Convexität nach innen gerichtet ist. Ein Zug am peripheren Ende dieses Stabes sucht zunächst die Krümmung auszugleichen. Dies geschieht dadurch, dass das Gelenk auf der Aussenseite auseinander gezogen (klaffender Spalt am Condylus externus) während es zunächst auf der Innenseite mit seinen Condylen eher auf einander gepresst wird. Dies hat Riedel durch Eisbilder und durch Beobachtung am freigelegten Gelenkspalt bewiesen. Erst stärkere Belastung des Gliedes bewirkt auch am Condylus internus ein mässiges Klaffen des Gelenks.

Eine andere Frage ist die nach dem Verhalten des hydrostatischen Druckes im Gelenk bei der Anwendung von Gewichten. Während man hier a priori anzunehmen geneigt ist, dass durch die Distraction, also durch die Vergrösserung des Raums zwischen den Gelenkenden, die Synovia hierhin entweichen und somit der durch eine in das Gelenk geschobene Manometerröhre messbare Druck vermindert würde, hat Hüter gefunden, dass bei Anwendung eines bis zum Knie reichenden Heftpflasterverbandes im Gegentheil der hydrostatische Druck steigt. Er bezog dies Phänomen auf die Spannung der herabgezogenen Haut, welche eine comprimirende Wirkung auf den oberen Recessus ausüben sollte. Reiher hat jedoch durch sehr ausgedehnte Experimente nachgewiesen, dass die Haut in der von Hüter bezeichneten Weise nur ausnahmsweise für die Erhöhung des Druckes von Bedeutung ist. Dagegen ist leicht verständlich, dass man die Stellung des Gliedes berücksichtigen muss. Zieht man ein mit Flüssigkeit angefülltes Gelenk aus der Bonnetschen Mittelstellung, in welcher die Capacität des Gelenkraumes am grössten ist, gerad, so wird selbstverständlich zunächst der Druck steigen. In gestreckter Stellung ist aber das Verhalten der Muskeln in der Peripherie des Gelenks, vor allen des Quadriceps und des Gastrocnemius, für den intraarticulären Druck massgebend. Werden sie durch kräftigen Zug gespannt, wie dies bei leichenstarren Leichen und bei lebenden Individuen mit gespannten Muskeln der Fall ist, so wird, falls eine Vermehrung von Gelenkinhalt vorhanden ist, der Druck, welchen die gespannten Muskeln auf die Kapsel ausüben, indem sie so die Spannung des Kapselraums steigern, grösser sein, als die druckherabsetzende Wirkung, welche durch die Diastase der Gelenkkörper herbeigeführt wird. Der hydrostatische Druck wird also steigen. Sind dagegen die Muskeln schlaff, so kann zunächst der Druck sinken, und er steigt erst, wenn die Diastase durch Steigerung des Gewichts so erheblich wird, dass auch die schlaffen Muskeln angezogen werden und sich spannen. Diese Spannung tritt aber erst ein, wenn Gewichte gebraucht werden, von denen wir therapeutisch keine Anwendung machen (50 Kilo).

Ist das Gelenk normal gefüllt, so findet weder bei schlaffen noch bei gespannten Muskeln eine Druckerhöhung statt.

Es ist gleichgültig, ob man mit einem Knöchelgurt oder mit einem Heftpflasterzug arbeitet.

Ranke hat die Frage, insofern sie sich auf Leichenexperimente bezieht, in gleicher Art beantwortet. Die Differenzen, welche er bei Lebenden erhielt, in deren pathologisch gefüllte Kniegelenke mittelst eines Troicarts ein Manometer eingeführt und dann in Chloroformnarcose mit starken Gewichten (20 Kilogr. bei Erwachsenen) extendirt wurde, erklärt er dadurch, dass bei den Gelenken Lebender nie aus ganz gestreckter Stellung gezogen wurde. Es bewirkte nämlich der Zug bei positivem Druck stets eine Steigerung desselben. War der Druck gleich Null, so bewirkte die Extension ein Sinken desselben. Nur bei granulirend eiterigen Entzündungen hatte er auch dann noch eine Drucksteigerung zur Folge.

Die Frage, wie man sich zu verhalten hat bei dem Auftreten von Eiterung im Gelenk, beantwortet sich jetzt für die, welche antiseptisch arbeiten, durchaus anders als früher. Wenn man auch nicht nöthig hat, sofort, nachdem man die Diagnose eines kleinen Abscesses gemacht hat, denselben zu öffnen, so soll man doch nicht zulassen, dass er sich weit ausdehnt, Senkungen in die Muskelinterstitien u. s. w. macht. Die Anhänger des Gehenlassens solcher Abscesse warten hier lange Zeit auf die Resorption, welche man etwa noch durch Eisapplication, durch Compression, durch Punctionsentleerung des flüssigen Antheils unter antiseptischen Cautelen begünstigen kann. Aber wenn wir die Wahrheit sagen sollen, so kommt doch eine solche Resorption eines etwas grösseren Abscesses im Kniegelenk gar zu selten vor. Können wir denselben also früh eröffnen, bevor er erhebliche Senkungen gemacht hat, ohne dass wir die früher mit Recht gefürchtete Zersetzung eintreten sehen, so ist dies ein grosser Vortheil. Und wir können es in der That, wenn wir uns dabei des antiseptischen Verfahrens bedienen. Hier werden wir bald eine einfache Oeffnung, bald eine Drainage des Gelenks in ähnlicher Art, wie wir dies für die acuten Ergüsse beschrieben haben, unter Umständen mit Entfernung der Granulationen durch den scharfen Löffel vorzunehmen haben. Ganz besonders für operative Behandlung geeignet sind aber die Fälle von ostaler Tuberculose, welche noch keine Perforation in das Gelenk und keine Infection desselben bewirkt haben. Solche Formen kommen am ehesten auf der vorderen und auf der seitlichen Fläche der Tibia vor, doch wohl auch in der Gegend der Epicondylen seitlich am Oberschenkel. Man legt sich dieselben durch einen entsprechend grossen Schnitt unter antiseptischen Cautelen bei Blutleere bloss, man verfolgt die oberflächlich tuberculösen Gänge nach dem Herd hin, entfernt den tuberculösen Sequester, die tuberculöse Granulationsmasse der Höhle, meisselt oder löffelt auch die Wandung des Herdes so weit weg, bis man in ganz gesundes Knochengewebe kommt, unbekümmert selbst, ob man dabei ein Loch in das Gelenk schlägt. Dann wäscht man mit Carbolsäure aus, streut Jodoformpuder ein und drainirt — für den Fall, dass das Gelenk verletzt war, entweder sofort oder sobald Erguss eintritt, auch dieses. Dann verbindet man antiseptisch. Ja wir würden, wie wir schon oben bemerkten, bei Kindern dies Verfahren jetzt empfehlen, auch wenn bereits Gelenkaffection eingetreten ist. Selbstverständlich muss man, um diesen Versuch zu machen, alle Regeln der Antiseptik auf das Strengste befolgen. Immerhin kann man zunächst auch den Versuch machen, ob es nicht gelingt, den Eiter mit dem

Troicart zu entleeren und darauf sofort nach gründlicher Ausspülung der Eiterhöhle mit dünnerer Carbolsäurelösung eine Injection von starker Lösung (5 proc.) folgen zu lassen. Zuverlässiges erreicht man übrigens nach diesem Verfahren nicht.

Bei reichlicher Eiterung und Zersetzung des Eiters ist zunächst für freie Entleerung durch passende Gegenöffnung und Drainage Sorge zu tragen. Oefter ist es nöthig, dass man sofort eine breite Oeffnung auf der Kniekehlenseite anlegt. Man geht hier am besten medialwärts von dem Nerv. tibial. anticus, vorsichtig präparirend und schliesslich die Theile stumpf trennend, auf den poplitealen Schleimbeutel vor.

Zuweilen gelingt es in den schlimmsten Fällen noch, durch starke Gewichtsbelastung der Extremität (10—15 Kilogr.) ein Klaffen des Gelenks herbeizuführen. Ein zwischen den Gelenkenden durchgeführtes Drainrohr wird unter solchen Verhältnissen, besonders wenn man eine Oeffnung auf der Hinterfläche anlegt, dann noch im Stande sein, den Eiter frei zu entleeren (Reiher).

Man versucht auch jetzt durch wiederholte Ausspülung mit starken Carbolsäurelösungen den Eiter fäulnissfrei zu machen. Uebrigens sind wir hier an den Grenzen der conservativen Behandlung angelangt und es handelt sich in einer Anzahl von Fällen um die Entscheidung der Frage, ob resecirt oder amputirt werden soll, worüber unten.

§. 99. Wir haben bis jetzt ganz von der Frage abgesehen, was wir thun sollen unter der Voraussetzung, dass es sich handelt um die Beseitigung entzündlicher Contractur. Vier Verfahren kommen hier in Frage und zwar

1. das Redressement in Chloroformnarcose,
2. die Streckung in Apparaten,
3. die Anwendung der Gewichtsextension,
4. das Aufschneiden des Gelenks und die Adaption der Gelenkenden durch Trennung der spannenden Gewebstheile wie durch Entfernung der die Correctur hindernden Gelenkenden.

Das Bonnet'sche Redressement hat für eine Zeit lang alle anderen Correctionsverfahren in den Hintergrund gedrängt, umsomehr, als noch durch die Chloroformnarcose jeder schädliche active Einfluss der Muskeln ausgeschlossen werden konnte. Wenn wir aber als richtig annehmen, wie dies von Busch besonders in so überzeugender Weise dargethan wurde, dass zumal die Flexionscontractur, nachdem sie wesentlich in ihrer Entstehung dadurch begünstigt wird, dass die Kapsel zwar auf der vorderen, nicht aber auf der hinteren, der Kniekehlenseite ausdehnbar ist, und berücksichtigen, dass sie auch durch die mit der Zeit noch zunehmende Verkürzung eben dieses Theiles der Kapsel erhalten wird, so ist ohne weiteres klar, dass eine gewaltsame Streckung in höchst unangenehmer Weise zu wirken vermag.

Denken wir uns die Tibia durch die verkürzten Theile gegen die hinterste Partie der Oberschenkel-Condylen in stärkerer Beugung festgehalten und versuchen wir jetzt eine Bewegung, bei welcher wir den Unterschenkel am Fuss als Hebelarm benutzen in der Absicht, den bestehenden Winkel zu beseitigen, so dreht sich dabei die Tibia um den Fixationspunkt, welchen sie durch die gedachte, gespannte hintere Kapselwand gewinnt. Sie wird dadurch selbstverständlich verhindert, nach vorn zu gleiten, ihr vorderer Rand stützt sich gegen einen Punkt der Oberfläche der Oberschenkel-Condylen an, und während jetzt die hintere Kapselwand

gedehnt wird oder einreisst, bleibt die Tibia eben an diesem Stützpunkt stehen, sie gleitet nicht nach vorn, und zwar bleibt sie stehen in Subluxation nach hinten. Hüter hat auf diesen, den für floride Fälle gewiss wahrscheinlicheren Mechanismus aufmerksam gemacht, während H. Meyer schon vorher die Aufmerksamkeit der Chirurgen auf ein anderweitiges unglückliches Ereigniss, welches bei fehlerhaften Streckversuchen eintreten kann, gelenkt hatte. Er nimmt an — es handelt sich für ihn wesentlich um abgelaufene Processe — dass die hinteren Weichtheile nicht nachgeben, und dass deswegen bei der versuchten Streckung die Tibia nicht nach vorn um die Achse des Gelenks sich bewegen kann. Sie dreht sich vielmehr eben um diesen hinteren Punkt, an welchem sie fixirt ist, und somit wird der nach vorn von diesem gelegene Theil der Tibia-Gelenkfläche gegen die Oberfläche der Schenkel-Condylen angepresst. Die Compression kann hier an dem vorderen Rand soweit gehen, dass, besonders bei malacischen Knochen, eine Zertrümmerung des einen Gelenkendes eintritt, und zwar betrifft dieser Zufall zumeist die Tibia, welche bis gegen die Tuberositas hin einknickt. Seltener wird der Oberschenkel eingedrückt, und der vordere Rand der Tibia dringt in die Substanz desselben ein. Abgesehen von diesen beiden Ereignissen, vermag die von dem Chirurgen in der gedachten Art ausgeübte Gewalt auch zu einem Bruch der Tibia unterhalb des Gelenks oder zu einer an der gleichen Stelle gelegenen Fractur des Femur führen.

Mag nun das eine oder das andere geschehen, so treten sehr ungünstige Verhältnisse für die spätere Brauchbarkeit des Gelenks ein. Am ungünstigsten sind dieselben in dem Falle, welchen Hüter hervorgehoben hat, in dem Falle der Luxation nach hinten, da hier noch durch das Reissen der hinteren Kapselwand, wenn auch noch die vorderen Theile der Kapsel gelockert sind, ein vollständiges Abrutschen der Tibia nach hinten auf die Rückfläche der Condylen stattfinden kann. Solche Glieder pflegen später nur mit Stützapparaten, oder falls sie sehr schlotterig wurden, auch gar nicht mehr brauchbar zu sein.

Will man überhaupt strecken, so darf man wenigstens nicht in der oben bezeichneten Art fortfahren, sondern man muss den Angriffspunkt an der Hinterfläche des Caput tibiae nehmen und von hier aus die Tibia um die Condylen des Femur herumschieben. Wir kommen auf die Methode unten zurück.

Bei manchen Fällen ist aber während der Dauer der Entzündung der Knochen so malacisch, dass derselbe auch bei dem zweckmässigsten Versuch einbricht.

Es ereignete sich in einem Fall, in welchem ich bei fungöser Kniegelenksentzündung in Chloroformnarcose nur ganz leichte Versuche machte, ob das flectirte Gelenk sich strecken lasse, dass der Oberschenkel in der Gegend der Epiphyse brach. Es gelang dann allerdings durch folgende Streckung in der Fracturstelle und folgenden Gypsverband nicht nur die Heilung der Fractur, sondern der traumatische Reiz brachte auch den Fungus zur Heilung.

Immerhin ist aber ein solcher günstiger Verlauf durchaus nicht in allen Fällen zu erwarten. Im Gegentheil weiss man, dass nicht selten nach dem Redressement acute Eiterungsprocesse und vermehrte Reizung eingetreten sind, und zwar nicht nur bei gleichzeitigen Fisteln, sondern auch bei geschlossenem Gelenk.

Es ist daher am besten, wenn man, falls überhaupt eine Chloroformnarcose zur genaueren Untersuchung nöthig war, in dieser nur in soweit die Beugestellung beseitigt, wie es bei einem leichten Zug und gleichzeitiger Unterstützung der Tibia an ihrem hinteren oberen Ende möglich ist. Nur in einem Falle müssen wir zu dem Redressement in

mehr energischer Weise rathen. Es kommen acutere Formen von Tumor albus, wie auch von serös eiteriger resp. eiteriger Kniegelenksentzündung mit ganz ungemeiner Schmerzhaftigkeit vor. Hier weichen die Schmerzen am raschesten dem vorsichtig ausgeführten Redressement. Auch bei Recidiven von Tumor albus ereignet es sich zuweilen, dass erhebliche schmerzhafte Flexionscontractur mit Muskelzuckungen eintritt. Für sie ist ebenfalls das vorläufige Redressement mit nachfolgender Extension das beste Verfahren (Schede).

Viel weniger Bedenken hat die allmälige Streckung mit Maschin'en. Am einfachsten dient hier ein Beinkasten in der Form des Planum inclinatum duplex. Es genügt bei frischen Fällen und einfacher Beugecontractur fast stets, wenn man allmälig den Beugungswinkel des Planum inclinatum vermindert. Complicirtere Maschinen sind immer theuer, und da sie nicht für jeden Fall passen, umständlich in der Anwendung. Im Allgemeinen sind sie so construirt, dass auf einem Grundbrett zwei Hohlschienen, je eine, welche den Unterschenkel mit dem Fuss und den Oberschenkel aufnehmen, mit dem Oberschenkel fixirt und entsprechend dem Knie durch eine stellbare Articulation verbunden sind. Derartige Apparate sind von Bonnet, Lorinser, Stromeyer, Burow u. A. construrirt worden. Die hier abgebildeten Apparate sind von Lorinser und Bonnet.

Fig. 49.

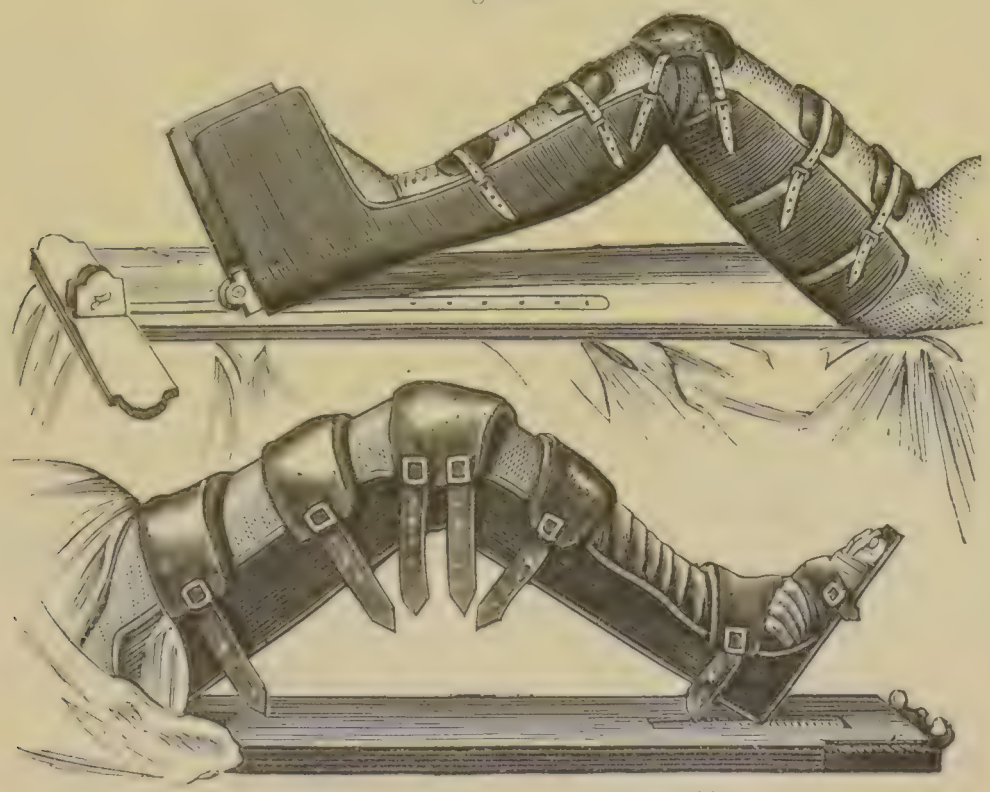

Lorinser's und Bonnet's Streckmaschine.

Das Verfahren, welches sich jedoch seiner Einfachheit und Schmerzlosigkeit halber für die meisten Fälle empfiehlt, und dem zu gleicher Zeit eine günstige Wirkung in Beziehung auf Druckentlastung der Gelenkenden, zumal bei zunehmender Streckung, nicht abzusprechen ist,

ist die Extension mit Gewichten. Vielleicht mag auch gerade dem erhöhten hydrostatischen Druck, welcher im Gelenk eintritt, wenn es aus der Beugung in die Streckung übergeführt wird, ein direct heilender Einfluss zuzuschreiben sein (Busch). Die Hauptwirksamkeit des Verfahrens beruht aber eben in der meist schmerzlosen Beseitigung der Deformität.

Busch hat vollkommen Recht, wenn er dem Zug, welcher nicht in der Achse des Oberschenkels, sondern in der des zum Oberschenkel in einem Winkel stehenden Unterschenkels wirkt, zunächst nur einen streckenden Einfluss auf den Winkel zuschreibt, wobei die Contactpunkte der Gelenkenden allmälig gewechselt und dadurch die vorher gedrückten ulcerösen, cariösen Partien von Druck entlastet werden. Allein je mehr sich der Winkel streckt, desto mehr nähert sich doch die Richtung des Zugs der Achse des Oberschenkels und wirkt somit mindestens gleichzeitig auf Diastase, auf Auseinanderzerrung der Gelenkenden und somit auf Verminderung des Drucks derselben gegeneinander.

Wir sagten, dass die Extensionsmethode die einfachste sei und brauchen dies wohl kaum weiter zu begründen.

Es wird ein Extensionsverband mit Heftpflaster oder Flanellbinden in derselben Art, wie wir dies bereits beschrieben haben, angelegt, jedoch nur bis unterhalb des Kniegelenks. Für erheblichere Flexionsgrade muss man vorerst wenigstens die Kniekehle, damit sie nicht zu hohl liege, durch ein Spreukissen schützen. Seitlich an die Extremität gelegte, lange Sandsäcke vervollständigen diesen Schutz. Die Ferse muss selbstverständlich durch ein Fersenkissen vor Druck bewahrt werden. Nun beginnt man, zumal bei Kindern, mit schwacher Belastung. Drei bis vier Pfund sind oft genügend, 10—12 Pfund fast immer ausreichend, wenn man nur nicht zu rasch das Ziel erreichen will.

Die Methode hat aber den weiteren Vorzug, dass sie auch die neben der Flexionscontractur bestehenden Deviationen der Tibia noch am leichtesten zu beseitigen im Stande ist. So vor allen Dingen wenigstens in frischen Fällen das entzündliche Genu valgum. Mit dem Flexionswinkel verschwindet gleichzeitig der abnorme Abductionswinkel. Wir möchten darauf grosses Gewicht legen (siehe unten Streckung der Contracturen). Aber man hat damit auch in der Hand, die bestehende Subluxation der Tibia nach hinten zu beseitigen, wenn man dem Zug in der Achse des Unterschenkels einen solchen am Tibiakopf in der Richtung nach oben und einen zweiten am Femur in der Richtung nach unten hinzufügt, wie solches auf Volkmann's Klinik zuerst geübt worden ist. Die Methode ist aus beifolgender, Schede's Abhandlung in Langenbeck's Arch. Bd. XII. entnommener Abbildung ohne weiteres verständlich. (Siehe Fig. 50.)

Ist die Streckung gelungen, so rathen wir gerade für solche Fälle mit Abductionscontractur und Subluxationsneigung zur baldigen Anwendung eines Gypsverbandes.

Sollen wir nochmals kurz recapituliren, so sehen wir der Einfachheit, der Sicherheit und Schmerzlosigkeit der Wirkung halber die Gewichtsextension als das Normalverfahren an.

Wir halten sie für sicherer in der Wirkung, zumal für die complicirten Contracturen (Abduction, Luxation der Tibia nach hinten), als die Maschinenbehandlung. Uebrigens

können wir auch die letztere für die meisten Fälle empfehlen. Dagegen ist die forcirte Streckung nur für die Ausnahmsfälle beizubehalten, bei welchen heftige Schmerzen und Muskelzuckungen vorhanden und durch langsame Gewichtsextension nicht zu beseitigen sind.

So wenig wir ihre Wirksamkeit unterschätzen, so sehr sind wir überzeugt, dass auch bei vorsichtigem Gebrauch der Methode eine Anzahl von unglücklichen Ereignissen für den Operirten nicht auszuschliessen sind.

Als letztes Mittel der Correctur haben wir für die Beseitigung bestimmter Contracturen die Blosslegung der Hindernisse durch das Messer und die directe Beseitigung derselben empfohlen. Zumal die Fälle von Correctur mit starkem Rückwärtssinken, mit Abduction der Tibia, lassen zuweilen gar keine andere Methode zu. Wir kommen darauf bei der Besprechung der Contracturen und Ankylosen (§. 101) zurück.

§. 100. Wie weit die Berechtigung des Chirurgen geht, durch die Resection des Kniegelenks die Tuberculose in ihrem Verlauf

Fig. 50.

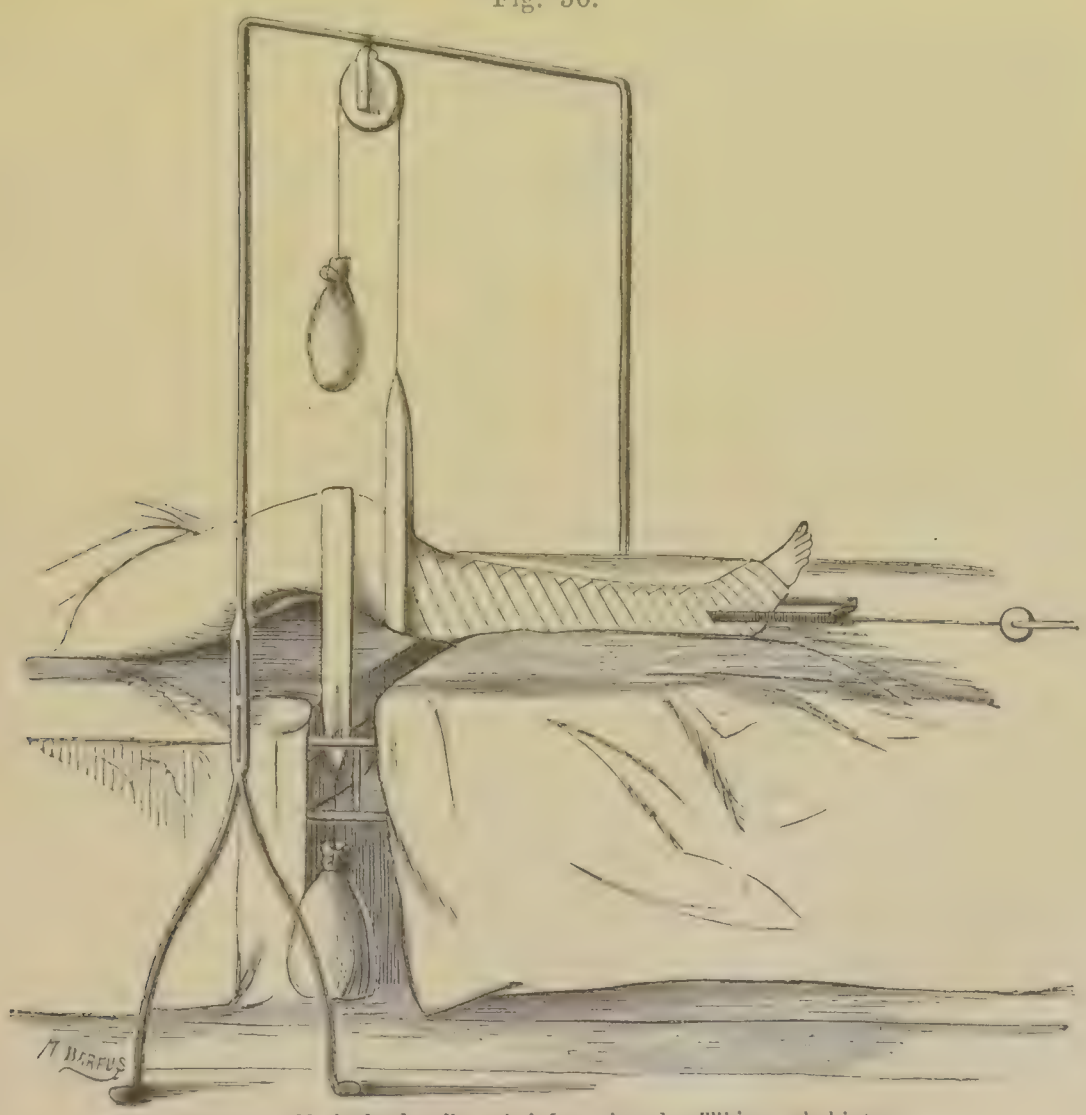

Schede, Methode des Zugs bei Luxation der Tibia nach hinten.

zu unterbrechen, das lässt sich nach den uns bis jetzt vorliegenden Thatsachen nicht bestimmt aussprechen. Wie bei allen Operationen, müssten wir, um zunächst den Eingriff selbst rechtfertigen zu können, genau wissen, wie sich die Todesziffer nach Resection verhält zu der, welche wir bei dem Verlauf gleichartiger Fälle ohne Resection gewinnen. Statistisch können wir nur den ersten Theil der Frage beantworten, und auch diesen, wie es bei jeder zusammengelesenen Statistik stets der Fall ist, nur unvollkommen. Nach verschiedenen in vorantiseptischer Zeit gemachten statistischen Zusammenstellungen (Heyfelder, Hodges, Holmes, Price, König, Knoll u. A.) schwankt die Mortalitätsziffer nach der Knieresection zwischen 20 und 50 pCt.

Am geringsten ist offenbar die Mortalität im Kindesalter ($19^9/_{44}$ Proc.) und ein Theil der differenten Ergebnisse der einzelnen Statistiker der Kniegelenkresection ist gewiss aus diesen Thatsachen zu erklären, denn die aus Heyfelder's Statistik herausgelesene Mortalitätsziffer der Erwachsenen ergiebt 39 Procent. Aber auch die einzelnen Völker haben bis jetzt nach der Operation, sei es durch individuelle Verhältnisse der Operirten, sei es durch die bessere Operationsmethode und Nachbehandlung, günstigere Zahlen geboten (Engländer). Uebrigens müssen wir hinzufügen, dass diese ganze Mortalitätsstatistik auch für uns jetzt unter der total veränderten Nachbehandlung (Listerverband) keinen Werth mehr hat, wenigstens insofern die Mortalität durch accidentelle Wundkrankheiten bestimmt ist. Nach einer allerdings noch nicht auf sehr grosse Zahlen basirten Zusammenstellung von unter antiseptischen Cautelen ausgeführten Kniegelenkresectionen beträgt die Mortalität dieser Verletzungen circa 13 Proc. (Grotkass, Dissertat.).

Neben der Frage der Mortalität kommt aber die Zahl der Misserfolge bei dem Kniegelenk sehr in Betracht. Zunächst ist die Zahl der nicht heilenden Gelenke eine ungewöhnlich grosse. Sie beträgt wohl 20 pCt. Unter diesen Misserfolgen sind allerdings noch eine Anzahl von Kranken — bei der von mir aufgestellten Kinderstatistik sind es etwa 10 pCt. — durch Amputation am Leben erhalten worden.

Die Heilung, welche in den meisten Fällen durch verhältnissmässig feste Vereinigung (fibröse Narbe, knorpelige, knöcherne Synostose), seltener durch bewegliche und dann meist unbrauchbare Pseudarthrose erfolgt, vermag, zumal wenn die feste Verwachsung in ganz leichter (5—10°) Winkelstellung erfolgte, sehr brauchbare Gliedmaassen zu erzielen. Aber gerade in den Fällen, in welchen die Resection am meisten erwünscht scheint, bei dem Fungus genu der Kinder, droht dem Glied, welches vollkommen brauchbar ausgeheilt war, in der Folge noch die Gefahr, unbrauchbar zu werden. Einmal besteht nämlich, auch wenn eine vollkommene Synostose erzielt zu sein schien, zumal wenn das Knie in der für das Gehen erwünschten leichten Flexion ausheilte, eine grosse Tendenz zur allmälig zunehmenden Flexionscontractur. Ausserdem bleibt in vielen Fällen das Wachsthum des Gliedes sehr erheblich zurück, selbstverständlich umsomehr, je jünger das operirte Kind war.

Ich habe mich bemüht, die Ursachen für das zurückgebliebene Wachsthum der Extremität in ähnlicher Art, wie dies bereits von Murray-Humphry geschehen war, festzustellen. Aus einer Untersuchung der Fälle, in welchen das Wachsthum erheblich, bis zu 10—12 Ctm. und mehr zurückgeblieben war, geht im Allgemeinen hervor, dass mit der Grösse des entfernten Stückes die Gefahr für Wachsthumsatrophie wächst, dass vielfach also das Wegschneiden der Epiphysenfläche

als ursächlich beschuldigt werden muss. Leider bleibt aber das Wachsthum nicht nur dann zurück, wenn die Epiphysenfläche weggeschnitten wurde, sondern auch bei manchen Kranken, denen die Gelenkenden nur bis zur der Epiphyse entfernt wurden, blieb die Extremität zu kurz und wurde mit jedem Jahr kürzer. Dabei besteht eine grosse Neigung zu Flexionsstellung, gleichzeitig mit dem Zurückbleiben im Wachsthum. Ich habe nachgewiesen, dass in einem Falle, in welchem von der Epiphysenfläche garnichts geopfert wurde, und in welchem der Kleine bereits acht Wochen nach der Operation sein Bein wieder gebrauchte, nach 8 Jahren eine sehr erhebliche Verkürzung eingetreten war, und in einem anderen Falle, in welchem nur ein Theil der kranken Tibiaepiphyse durch die Operation fortfiel, fand sich nach derselben Zeit das gleiche Endresultat.

So kann es kommen, dass durch die aus der Flexionscontractur und dem zurückbleibenden Wachsthum resultirende Verkürzung das Glied nahezu oder, wie ich es in einem anderen Falle erlebt habe, vollkommen unbrauchbar werden kann.

Aber freilich kann man, wenn man sich Mühe giebt, leicht nachweisen, dass auch Glieder, welche in früher Jugend nach langer Dauer der schweren Entzündung und Fisteln ausheilten, den gleichen Nachtheilen unterworfen sind, und es bleibt also noch zu erweisen, ob unter diesen Verhältnissen gerade dem Eingriff der Resection grössere Gefahr für Wachsthumsbeschränkung zuzumessen ist, als der sich noch viel länger hinziehenden Heilung ohne Resection.

Nach allem dem ist wohl begreiflich, wenn viele Chirurgen noch der Ansicht sind, man soll bei dem Fungus genu nur reseciren, wenn wirkliche, durch Eiterung und Fieber bedingte Lebensgefahr eintritt. Aber auch für diese Fälle muss man in Erwägung ziehen, ob nicht sofort amputirt werden soll, oder wenigstens, ob man nicht bei dem Resectionsschnitt den Kranken schon vorher darauf aufmerksam zu machen hat, dass möglicherweise amputirt werden müsse. Personen jenseits der 30er Jahre, welche bei offenen Kniefisteln fiebern, amputirt man wohl in den meisten Fällen, und für den Fall, dass bei Kranken zwischen 20 und 30 Jahren weitverbreitete ostale Herde nachweisbar sind, so dass gleich oben im Schaft resecirt werden müsste, scheint mir ebenfalls der Nutzen der Erhaltung eines sehr verkürzten Gliedes nicht so gross, dass die Amputation, welche rasche Heilung und grössere Sicherheit gegen die Gefahr von nachträglicher Tuberculose bietet, nicht vorgezogen werden sollte. Ebenso wird man auch bei ganz jugendlichen Individuen wegen der Gefahr, dass die Extremität in der Folge durch Wachsthumshemmung functionell unbrauchbar werden kann und in der That häufig wird, die Operation selbst für den Fall von Fieber nicht gern machen, sondern sich eher mit wiederholten Auslöffelungen des Gelenks begnügen. Man wird dies um so mehr thun, als man jetzt in dem Jodoform ein Mittel gefunden hat, welches vielfach nach Auskratzen der tuberculösen Granulationen die Ausheilung beschleunigt.

Meine persönliche Meinung geht aber dahin, dass der Resection doch eine grössere Ausdehnung gegeben werden muss und zwar umsomehr, als jetzt mit Lister'schem Verband und mit Jodoform die Mortalitätsstatistik viel besser ausfällt. Ich lasse mich dabei bestimmen durch die Thatsache des so unendlich chronischen, in seinem Ausgang vielfach total un-

bestimmbaren Verlauf des Kniefungus. Ich resecire Gelenke nach längerer fruchtloser Anwendung der oben beschriebenen Heilmittel, sobald bestehende Abscesse sich mehr und mehr ausdehnen, ja auch ohne den Nachweis von Abscessen, wenn aus dem Vorhandensein von erheblichen Contracturstellungen (Genu valgum, Zurücksinken der Tibia) erschlossen werden muss, dass schwerere Gelenkdestruction vorhanden ist. In diesen Fällen darf man ohne Operation auch im besten Fall erst nach Jahren die Ausheilung mit mehr weniger unbrauchbarem Glied erwarten, und ich schreite daher umsomehr zur Resection, falls das Gelenk erheblich schlotterig, wohl gar seitlich verschiebbar geworden ist. Am leichtesten entschliesse ich mich unter solchen Voraussetzungen zur Resection bei Personen von 12—20 Jahren, am schwersten bei Kindern bis zum 7. Jahre.

Ich glaube aber, dass man die Zahl der Misserfolge erheblich heruntersetzen wird, wenn man die Resection bei Fungus in der Art vollführt, dass man den Schwerpunkt nicht auf die ausgedehnte Entfernung von Knochen, sondern auf die sorgfältige Entfernung der kranken Kapsel verlegt. Die Mehrzahl der Nachamputationen ist nöthig wegen fortschreitender Tuberculose im oberen Recessus, und wir werden unten die Methode angeben, wie man diesen Herd für Recidiv zu entfernen hat.

Findet sich bei Kindern der Knochen wenig krank, so soll man die Operation an diesem auf das äusserste Maass beschränken — ich habe in mehreren Fällen nur den kranken Knorpel und vom gesunden und dem darunter liegenden Knochen soviel — bei Kindern meist mit dem Messer — entfernt, dass eine gute Adaption möglich wurde. Dies ist jetzt unter dem Schutze des Jodoform noch viel mehr erlaubt und geboten als es früher der Fall war. Man erreicht auch bei diesen Fällen feste Verwachsung der Gelenkflächen. Im anderen Fall entferne ich nur solche Scheiben, dass die Epiphysenfläche sicher geschont wird, und schaffe kranke Theile nachträglich mit der Säge, dem Messer, dem scharfen Löffel isolirt weg, in der Hoffnung, dass, wenn nicht die ganze Epiphyse geopfert wird, der Rest noch für das Wachsthum der Extremität von Nutzen bleibt. Bei Kindern wird man aber gut thun, die Extremität in Streckstellung zu heilen, und mindestens noch für Jahre einen Tutor, welcher das Eintreten von Flexionsstellung unmöglich macht, tragen zu lassen.

Der Amputation sind die Fälle zuzuweisen, bei welchen die Eiterung weit über das Gebiet des Gelenks hinausreicht, zumal für den Fall, dass schweres Fieber oder Symptome anderweitiger Tuberculose eine möglichst baldige Ausheilung der Localaffection nöthig machen. Ingleichen rathen wir auch zu amputiren bei den oben bereits besprochenen Degenerationen der grossen Drüsen (Niere, Leber, Milz) des Unterleibes. Schliesslich macht, wie wir bereits bemerkten, ungewöhnlich hoch an den Knochen sich erstreckende Erkrankung die Amputation nöthig.

Die Contracturen und Ankylosen im Knie und deren Beseitigung.

§. 101. In der überwiegend grösseren Anzahl sind Ankylosen und Contracturen im Kniegelenk die Folge der eben besprochenen Gelenkentzündungen — es handelt sich um arthrogene Bewegungshemmungen. Wir würden daher bereits Besprochenes wiederholen, wenn wir darauf näher eingehen wollten, dass und warum dieselben meist Flexionscontracturen, in einer Anzahl combinirt mit Genuvalgumstellung, meist mit Rotation des Fusses nach aussen und nicht selten mit Luxation der Tibia nach hinten zu sein pflegen. In wenigen Fällen wurden sogar rechtwinkelige Ankylosen nach vorn (Genu recurvatum) als Folge unzweckmässiger Lagerungsapparate beobachtet (Grant u. A.).

Wir wollen nur kurz bemerken, welcher Art die Bewegungshindernisse sind.

Es handelt sich in der grösseren Mehrzahl der nach Gelenkentzündungen zurückbleibenden Bewegungshemmungen nicht um feste Ankylose. Häufiger sind von der fehlerhaften Stellung des Gliedes aus noch mehr weniger ausgedehnte Bewegungen möglich. In diesen Fällen liegen die Bewegungshindernisse bei Flexionscontractur wesentlich in den verschiedenen Bindegewebslagen auf der Beugeseite. Selbst der Bindegewebsantheil der Haut kann sich hier bis zur Zerreissbarkeit bei Streckversuchen verkürzen, zumal wenn noch tief eingezogene Fistelnarben vorhanden sind. Froriep hat ferner schon darauf hingewiesen, dass sich die Fascie auf der Beugeseite erheblich verkürzt, und ebenso sind ja die Muskeln, vor allem die Bindegewebsscheide und das intramusculäre Bindegewebe der Flexoren, des Biceps und des Semimembran., Semitendin. entschieden zur Schrumpfung geneigt. Hat man doch eine Zeit lang in der Idee, dass die Muskeln das wesentliche Hinderniss abgeben, wie auch in der Annahme, dass man durch Ausscheidung des Muskelzugs bei dem Redressement die Tibia vor dem Zurücksinken bewahren könne, vielfach Tenotomien der gedachten Muskelsehnen vorgenommen. In der That sind aber noch viel häufiger die tiefen Bindegewebsbahnen das schwerste Hinderniss für die Beseitigung der Contractur; und zwar ist, wie wir dies schon oben erwähnt haben, die narbige Retraction der hinteren Kapselwand das am meisten zu befürchtende Reductionshinderniss. Zu den bis dahin angeführten, für die Bewegungshemmungen, die Contracturen wesentlich massgebenden Ursachen kommen nun die Synechien des Gelenks, die Hemmungen durch Verschränkung von periostalen Knochenwucherungen am Rand der Gelenkflächen (selten) als wesentliche Bedingungen für Ankylose. Zum Theil sind es knorpelige Synostosen und zwar vorwiegend bei noch relativ erhaltenen Gelenkoberflächen, zum Theil bindegewebige Verwachsungen. Beide können als solche verharren oder verknöchern, aus der knorpeligen, der bindegewebigen Synostose wird die knöcherne Ankylose.

Die Prognose dieser verschiedenen Formen von Contractur ist ebenso verschieden, wie die Form selbst. Ein nach leichter, serös eiteriger Synovitis mit partieller Synechie geheiltes Knie gestattet meist die Prognose auf rasche Beseitigung der Contractur und Beweglichkeit des Gelenks zu stellen. Ging länger dauernde Eiterung voraus, waren Fisteln vorhanden, so darf man, wenn noch nicht zu lange Zeit verging, wohl eine Beseitigung der etwa vorhandenen fehlerhaften Stellung, nicht aber ein Wiederkehren der Beweglichkeit mit Sicherheit versprechen. Steht das Gelenk in Streckstellung oder in dem für das Gehen brauchbarsten Winkel von 5—15 Grad flectirt, so ist meist überhaupt nichts weiter zu versuchen. Ein Versuch, unter solchen Umständen Mobilität zu erzwingen, darf erst nach reiflicher Erwägung aller Hin-

dernisse und Gefahren (Möglichkeit des Wiedereintretens von Entzündung) unternommen werden. Es gehört Energie von Seiten des Patienten und des Arztes dazu, wenn man die höchst schmerzhafte Cur durch Flexionsbewegungen, welche der Chirurg mit seinen Händen, oder Chirurg und Patient mittelst Maschinen (Bonnet) vornimmt, zu günstigem Ende führen will.

Die Prognose der schlimmen Fälle richtet sich nach der Stellung der Extremität, nach dem Grad der Destruction der Gelenkoberfläche, nach der Festigkeit der Verwachsung. Je spitzer der Winkel, desto ungünstiger ist bei langer Dauer und fester Contracturstellung die Prognose. Gerade in solchen Fällen ist es schwer, die schon oben beschriebene Luxation der Tibia nach hinten bei der Reduction hintanzuhalten, und zwar um so schwerer, wenn dieselbe bei weniger spitzwinkliger Flexion schon besteht. Ganz schlimme Prognose geben fast immer die Fälle mit erheblicher Genuvalgumstellung neben mittlerer Flexion und starker Rotation des Unterschenkels nach aussen. Hier handelt es sich meist noch um geringe Grade von Beweglichkeit. Sucht man bei ihnen die Flexionsstellung gleichzeitig mit der Abduction zu beseitigen, so gelingt es schwer, die Tibia auf den inzwischen abnorm gewachsenen inneren Condylus zurückzuführen, und leicht erkauft man das Redressement mit einer zunehmenden Unsicherheit, einem Erschlaffen des Gelenks, so dass man schliesslich zufrieden ist, wenn der Kranke mit einem Schutzapparat gehen kann.

Erschwert wird auch die Prognose durch die Verwachsung der Patella, und zwar nach zwei Richtungen. Da es offenbar nur immer ausnahmsweise gelingt, die Kniescheibe, sei es durch einen plötzlichen ruckweisen Zug vermittelst Ligam. patellae, indem man Flexion forcirt, sei es durch Händedruck oder durch kurze Schläge mit einem Holzhammer auf den mit einer Compresse geschützten Rand, aus ihrer Verwachsung zu befreien, so kann einmal, wenn die Verwachsung bei starker Flexionsstellung stattfand, die Kniescheibe soweit nach der Fossa intercondyloidea hineingezogen sein, dass für die Tibia in Streckstellung überhaupt kein Raum ist. Steht sie so, dass die Streckung gelingt, so ist es sehr wichtig, dass das Gelenk nach der Operation möglichst fest gestellt bleibe. Denn die Wirkung des Quadriceps als Apparat für die Erzielung von Streckstellung ist sehr reducirt, auf die Verbindungen mit der Tibia, welche zu beiden Seiten um das Gelenk herum in die Unterschenkelfascie gehen, beschränkt.

Feste Ankylose schliesst häufig jedes andere als ein blutiges Heilverfahren aus und ist insofern von ungünstigerer Prognose. Zu berücksichtigen bleibt endlich noch das, was wir oben über das zurückgebliebene Wachsthum des Beines nach langdauernder Entzündung und Nichtgebrauch gesagt haben. Die Verkürzung, welche daraus resultirt, muss selbstverständlich bei der Voraussage, welche sich auf die Brauchbarkeit des Gliedes nach einer etwa vorgenommenen Streckung bezieht, in Rechnung gebracht werden.

§. 102. Dieselben Mittel, welche wir bereits bei der Behandlung der entzündlichen Contractur besprochen haben, kommen auch hier in Frage, und wie da, kommen wir für die leichteren Fälle vollständig mit der Gewichtsextension aus, und sie entfaltet vielseitigere Wirkungen bei richtiger Wahl der Methode (§. 99.), als die Maschinenbehandlung, welche dazu kostspieliger und häufiger auch langweiliger ist.

Allein die schwereren Formen sind meist diesen beiden Mitteln, oder wenigstens ihnen allein nicht zugänglich. Sie erfordern die forcirte Streckung. Auf die Gefahren, welche das Brisement forcé bei Benutzung des Unterschenkels als langen Hebelarm mit sich führt, haben wir bereits §. 99. hingewiesen. Hier haben wir nur die Methode, welche diese Gefahren möglichst zu umgehen sucht, zu besprechen. Vorausschicken wollen wir, dass wir im Einklang mit anderen Chirurgen (Busch, Volkmann u. A.) die Streckung hochgradiger Kniecontracturen nicht in einer Sitzung forciren. Meist begnügen wir uns, bis zu einem gewissen Grad die Deformität zu beseitigen, und wir fixiren dann das erreichte Resultat durch einen Gypsverband, oder auch, besonders wenn gleichzeitige Unterschenkelabduction vorhanden und der Flexionswinkel nicht mehr zu erheblich ist, durch Belastung mit Gewichten (10—15 Pfund). Im letzteren Fall geht jetzt oft die Streckung mit Leichtigkeit in einigen Tagen vor sich. Im anderen Fall wird die Operation, nachdem die entzündlichen Erscheinungen verschwunden sind, wiederholt. Das Endresultat wird stets für längere Zeit durch einen Gyps- oder Magnesitverband, später zuweilen durch einen Tutor fixirt.

Die Streckung selbst wird immer an dem tief narcotisirten Patienten vorgenommen, und zwar pflege ich stets zunächst in Rückenlage die ersten Versuche zu machen. Die Extremität wird so gelegt, dass der Oberschenkel mit der Beugeseite bis zum freien Rand des mit einem festen Polster belegten Tisches aufliegt. Der flectirte Unterschenkel hängt somit über den Tisch herunter. Während nun ein Assistent den Oberschenkeltheil des Kniegelenks gegen die feste Unterlage andrängt, ergreift man mit der Rechten den Fuss und zieht ihn in der Richtung des Unterschenkels, allmälig mehr und mehr in die des Obersehenkels übergehend, an. Gleichzeitig lege ich die Fläche der linken Hand gegen den obersten Theil des Unterschenkels unterhalb der Kniekehle, und ziehe und hebe die Tibia in der Richtung von hinten unten nach vorn oben empor. Dabei wird ebenso Abductionsstellung durch Zug und Druck in entsprechender Richtung beseitigt.

Bei weitem die meisten Redressements gelingen mir auf diese Weise. Erst wenn es so nicht gelingt, lege ich den Kranken auf den Bauch, damit die Rückfläche des Oberschenkels auf dem festen Lager liegt. Aber dann ist zu rathen, dass man nicht den langen Hebelarm des Unterschenkels am Fuss zur Streckung benutzt, sondern man schiebt auch hier, indem man den Oberschenkel auf das Lager niederdrängt oder drängen lässt, den Kopf der Tibia aus der Kniekehle heraus nach vorn. Man verzichtet dabei auf den langen Hebelarm, aber man ist im Stande, mit reichlicher Kraft zu arbeiten, da man die Körperschwere auf die schiebende Hand als Belastung mitwirken lassen kann (v. Langenbeck).

Schnallt man den Oberschenkel auf ein auf dem horizontalen Lager liegendes Brett, an welchem sich zwei lange, den Fuss überragende, in der Kniegegend articulirende Schienen befinden, gegen welche der Kopf der Tibia durch einen Gurt, der auf der Hinterfläche derselben verläuft, fixirt ist, so kann man den langen Hebelarm der Schienen mit weniger Gefahr benutzen.

Für einzelne Fälle mag der von Langenbeck in gedachter Art construirte Apparat von Nutzen sein. Man wird ihn aber fast stets entbehren können, wenn man unsere oben gegebene Regel, nicht alles auf einmal erreichen zu wollen, berücksichtigt.

Wir sind auf die Tenotomie der Flexoren (Semitendinos., Semimembran., Biceps), wie besonders spannender Theile der Fascie hier nicht näher eingegangen, weil wir dieselbe, zumal wenn man unseren Rath, die Streckung nicht auf einmal erzwingen zu wollen, befolgt, meist für entbehrlich halten.

Aber auch die forcirte Steckung genügt nicht für alle Fälle, sie

genügt nur für einen sehr kleinen Theil der knorpeligen und knöchernen Ankylosen. Will man in solchen Fällen die Patienten nicht mit Kniestelzen gehen lassen, so bleibt nur eine blutige Operation übrig.

Bei den Versuchen, auf operativem Weg die Knieankylose zu beseitigen, hat man bald das Gelenk selbst, oder wenigstens die Verwachsungsstelle der Condylen in Angriff genommen, bald hat man den Oberschenkel zur Correctur benutzt. Gelänge es, mit einiger Sicherheit eine Fractur oberhalb des Gelenks am Femur zu erzielen und durch schiefes Anheilen derselben die am Knie bestehende Verbiegung zu compensiren, so würde gewiss dieser Weg als der mildeste, subcutane zu betreten sein. Da man es aber ohne weitere Vorbereitung fast nie in der Gewalt hat, gerade an der gewünschten Stelle einen Bruch hervorzurufen, so hat man verschiedenfach versucht, den Knochen durch subcutane Perforation nach Brainard brüchig zu machen und dann den Bruch zu bewirken (Pancoast). Schon viel früher wurde jedoch eine breite Wunde angelegt und die Deformität durch Aussägung eines entsprechend keilförmigen Stückes, dessen Spitze nach hinten, dessen Basis nach vorn lag, beseitigt (Rhea Barton 1835). Gordon Buck war der erste, welcher den Keil an dem Scheitel des Winkels hinwegnahm, also in der Art, dass er ihn aus dem Gelenk selbst entfernte (1844).

In der letzten Zeit sind diese und ähnliche Operationen in Deutschland besonders von Billroth, Volkmann mit Glück geübt und in Beziehung auf die Methode die Anwendung des Meissels ganz besonders empfohlen worden.

Nach meinen persönlichen recht zahlreichen Erfahrungen bin ich immer mehr ein Anhänger der Keilresection, aus dem Gelenke selbst, geworden. Diese Operationen sind unter antiseptischen Cautelen gefahrlos und haben uns ausnahmslos gute Resultate geliefert. Es scheint, dass zumal bei fester Ankylose des Gelenks, nach der Keilresection so gut wie immer ein festes, gut brauchbares Glied sich bildet. Doch giebt es auch für diese Fälle entschiedene Anhänger der Osteotomia cuneiformis oberhalb des Gelenks. Sollte ich vor die Wahl gestellt werden — ich betone aber, dass ich persönlich fast in allen Fällen die Gelenkresection vorziehe — so würde ich bei fester winkliger Ankylose die Osteotomie des Oberschenkels zulassen, dagegen bei Ankylose, wenn auch Luxation der Tibia nach hinten und Genuvalgumstellung vorhanden ist, die Correctur dieser Deformität durch Resection vornehmen. Die Osteotomie macht man nach einem Schnitt auf der Rückseite der Femur mittelst des Meissels direct oberhalb der Condylen. Gerade Volkmann hat in der letzten Zeit verschiedene derartige wohlgelungene Operationen ausgeführt.

Dahingegegen kann für den Fall einer Contractur nur von einer wirklichen Resection die Rede sein und hier ist die Operation, zumal für die schlimmen Fälle (Genuvalgumstellung mit Zurücksinken der Tibia) sehr empfehlenswerth. Die Methode derselben ist die, dass man nach einem Querschnitt unter der Patella oder mit Durchsägung der Patella zunächst die hintere Kapselwand scharf an ihrer Insertion an den beiden Knochen oder auch nur am Femur lostrennt und so die Knochen gegeneinander verschiebbar macht. Man muss dann durch Streckung die Flexion beseitigen, gleichzeitig die Tibia nach vorn heben und die Genuvalgumstellung ausgleichen, indem man die Tibia auf den von ihr verlassenen inneren Condylus schiebt. Dies gelingt meist erst, nachdem man von den Gelenkenden noch in entsprechender Weise die Oberfläche mit Messer und Säge entfernt hat.

Man braucht bei diesen Operationen das Glied nicht blutleer zu machen, es pflegt sehr wenig zu bluten, sobald man das Knie flectirt und die spritzenden Arterien sofort zubindet. Man soll nicht allzu kräftig strecken, weil sonst nachträglich im Verband durch Anspannung der Poplitealgefässe die arterielle Ernährung des Fusses zu stark beeinträchtigt wird und falls noch ein drückender Verband hiuzukommt, Gefahr der Gangrän eintreten kann. Lieber soll man etwas mehr Knochen entfernen. Ist die Operation beendet, so streut man Jodoform in die Wunde, vereinigt die Knochen mit Catgut oder antiseptischer Seide, legt kurze Drainstücke in die Enden der Schnitte seitlich und verbindet antiseptisch in der Art, wie wir unten beschreiben. Das Glied wird auf eine lange Blechschiene gelegt.

Genu valgum (Knickbein, X-Bein, Bäckerbein, Kniebohrer etc.).

§. 103. Bis jetzt haben wir nur der Contracturstellungen am Kniegelenk gedacht, welche sich entwickeln unter dem Einfluss entzündlicher Processe. Nun giebt es aber auch Verkrümmungen, Deformitäten der Beine, bei welchen das Kniegelenk zumal durch seine abnorme Stellung in den Vordergrund der Erscheinungen tritt, und welche nicht durch entzündliche Processe hervorgerufen worden sind. Sie gehören auch streng genommen um so weniger zu den Contracturen, als der Gelenkmechanismus selbst kaum gestört, sondern beeinflusst ist durch das abnorme Verhalten der Knochen, welche den in der Regel normalen Gelenkstücken schief aufgesetzt sind.

Die Verkrümmungen, welche wir meinen, sind auch dem Laien wohl bekannt. Sie müssen gar häufig als Objecte des Volkswitzes herhalten und die Bezeichnungen, welche wir in der Ueberschrift angeführt haben, sind zum grossen Theil dem Munde des Volkes entsprungen. Die wichtigste, weil am meisten die Functionstüchtigkeit schädigende Deformität ist das Genu valgum, die Verkrümmung der Beine, bei welcher das Knie nach innen verbogen erscheint. Wir werden sie eingehend betrachten. Dann müssen wir der entgegengesetzen Krümmung, bei welche die Kniee nach aussen gerichtet sind, gedenken, der Verkrümmung, welche der Volksmund als O-Bein, als Säbelbein bezeichnet (Genu varum). Die Extremität eines normal gebauten Menschen trägt bei den gewöhnlichen, mit mässigem Aufwand von Muskelkraft ausgeübten Stellungen und Bewegungen die Körperschwere in einer Linie, welche vom Scheitel des Schenkelkopfs durch die Mitte beider Condylen zur Mitte des Sprunggelenks (Tibia) geht in der Art, wie dies beifolgende, der Arbeit von Mikulicz entnommene schematische Figur zeigt.

Unter gewöhnlichen Verhältnissen ist also die Last, welche das Knie trägt, ganz gleich auf beide Condylen vertheilt, und die Annahme, welche von der Ansicht, der auch wir früher huldigten, ausgeht, dass die

Fig. 51.

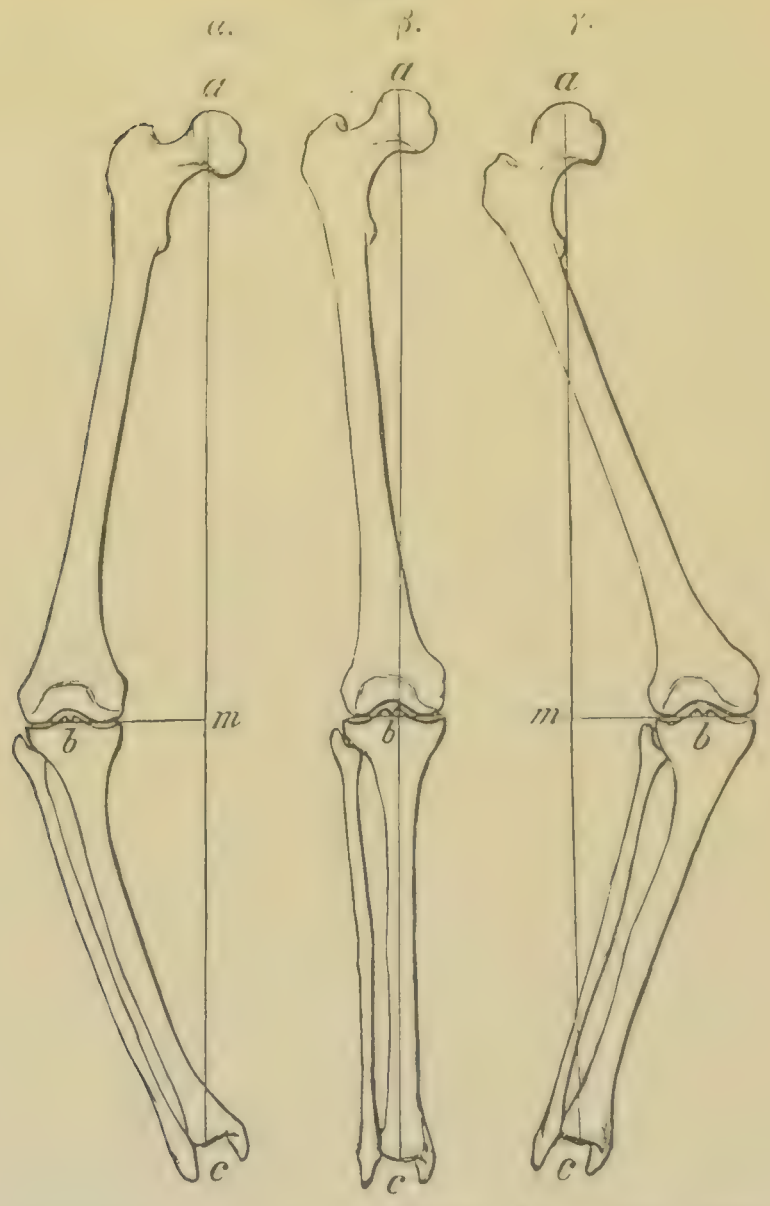

α. Rechtes Bein, Genu varum. β. Normales Bein. γ. Genu valgum.

Richtungslinie vom Trochanter zum Fussgelenk und somit im Knie von der Mitte auswärts falle, ist, wie Mikulicz betont, unrichtig. Weicht aber das Knie von der Richtungslinie seitlich ab, dann tritt die Deformität ein, welche wir bei der Abweichung nach innen als Genu valgum (Fig. 51γ) bei der nach aussen als Genu varum (Fig. 51α) bezeichnen, ein.

Geringe Abweichungen der Richtungslinie innerhalb des Kniegelenks nach innen oder nach aussen fallen immerhin noch in das Bereich des normalen. Es ist zwar, wenn sie zu weit nach aussen fällt, bereits eine gewisse Störung vorhanden, in sofern der äussere Condylus mehr belastet wird, und es wird also, falls ungünstige Einwirkungen hinzukommen, hierin der Beginn schwererer Störungen begründet sein, aber eine wirklich schwere Störung der Statik tritt doch erst ein, wenn die Belastungslinie, so wie es in unseren Figuren α und γ bezeichnet ist,

die Gelenkenden von Tibia und Fibula gar nicht mehr trifft, sondern nach aussen neben denselben vorbeigeht.

Wir bezeichnen also die Extremität als Genu valgum, bei welcher die Richtungslinie der Schwere so weit nach aussen fällt, dass sie die stützende Fläche der Gelenkenden gar nicht mehr trifft.

Die Deformität kommt vorwiegend in zwei Altersabschniten vor. Zunächst und am meisten verständlich für den Arzt entwickelt sie sich in einer Zeit, in welcher jene Krankheit des Knochensystems, die zu Erweichung und abnormem Wachsthum der Knochen Veranlassung giebt, vorwiegend zur Beobachtung kommt. Sie entsteht auf dem Boden der kindlichen Rhachitis dann, wenn die Kinder ihre Beine gebrauchen. Wir wissen, dass unter solchen Verhältnissen bald Verkrümmungen der Oberschenkel, bald solche der Tibiae nahe am Fussgelenk sich ausbilden oder dass die in Rede stehende Form des Beines, welche das Genu valgum veranlasst, zur Entwickelung kommt. Es würde uns hier zu weit führen, wenn wir die Ursachen verfolgen wollten, welche in dem einen Falle die eine, in dem anderen die andere Verkrümmung herbeiführen. Genug dass wir darauf hingewiesen haben, wie hier die Belastung des Beines erweichte Knochen trifft, und dass wir der Phantasie des Lesers überlassen, sich in dem einzelnen Falle die Gründe für die Richtung, welche die Verkrümmung nimmt, aufzusuchen. Maassgebend sind hier die unvollkommene Muskelkraft und die Schlaffheit der Gelenkverbindungen einerseits wie manche noch im Bereich des Physiologischen liegende Differenzen der Form und der Richtungen der unteren Extremitäten anderseits, zusammen mit bestimmten Aussenverhältnissen, welche auf das eine Individuum in dieser auf das andere in jener Richtung schädlich einwirken.

Wir sehen vorläufig keinen Grund ein, weshalb wir nicht für diese Form der Verkrümmung wie Mikulicz will, den von Hüter vorgeschlagenen Namen des Genu valgum rhachiticum aufgeben sollten, denn selbst dann wenn es sich, wie wir gern zugeben wollen, als unzweifelhaft herausstellen sollte, dass das Genu valgum adolescentium auf dem Boden einer ähnlichen Knochenveränderung erwächst wie das der Kinder, so bleibt das Genu valgum rhachiticum des frühesten Kindesalters sowohl clinisch als therapeutisch eine so wohl characterisirte Form gerade durch die characteristischen groben Erscheinungen der kindlichen Rhachitis, dass wir vorziehen das Epitheton beizubehalten.

§. 104. Die zweite Form des Genu valgum ist die, welche sich wesentlich in der Entwickelungsperiode, im eigentlichen Jünglingsalter, ausbildet. In der Regel handelt es sich vorwiegend um männliche Individuen, in der Zeit der Pubertätsentwickelung und zwar ganz besonders um solche, deren Extremitäten plötzlich erheblich mehr angestrengt werden, als dies bis dahin der Fall war. Zumal solche Beschäftigungen, welche langes Stehen verlangen, wie die der Bäcker, Tischler, Schlosser, Drechsler, Kellner, auch die mancher Fabrikarbeiter, wirken auf Verkrümmung der Extremitäten. Es entstehen aber in solchen Fällen durchaus nicht immer Genua valga, sondern es bildet sich ein Genu varum neben einem Genu valgum (selten), oder beide Beine werden Säbelbeine (häufig), oder aber beide Kniegelenke stellen sich nach innen. Das eine Moment, und gewiss das wesentliche in

Beziehung auf das Eintreten der Deformität, ist das Statische d. h. die relativ zu grosse Belastung der unteren Extremitäten durch das Körpergewicht. Die Kranken ermüden im Stehen, sie suchen sich gern eine Stellung aus, in welcher sich ihre Gelenke ohne Mitwirkung der Muskeln feststellen. Bis dahin nahm man an, dass sich in Folge der Feststellung der Gelenke durch die Hemmapparate derselben die Mechanik des Gelenks unter der Einwirkung dieser Schädlichkeiten abnutze und wir selbst haben noch in der vorigen Ausgabe dieses Buches einen solchen Entstehungsmodus der Genu valgum, als den häufigsten, an die Spitze unserer Betrachtung gestellt, obwohl wir auch dort schon von selbst beobachteten Fällen sprachen, deren Entstehung man nicht auf die Gelenke, sondern auf die Knochen beziehen müsse.

Hüter hatte in sehr ansprechender und wie es schien befriedigender Weise die Entstehung des Genu valgum aus der Abnutzung des Gelenkmechanismus erklärt und wir waren ihm wesentlich in dieser Erklärung gefolgt. Zunächst in der Annahme der physiologischen Mehrbelastung des äusseren Condylus, als Folge davon, dass sich Femur und Tibia in einem ganz leicht nach aussen offenen Winkel treffen. Wenn schon nach dieser Annahme es nahe lag eine grössere Abnutzung des Gelenkapparats auf der Aussenseite anzunehmen, so kam dazu, dass die eigenthümliche Bewegung beim Schluss der Streckung, die Hemmung welche durch das Einklemmen des äusseren Meniscus im vorderen Gebiet der Tibiagelenkfläche zwischen ihr und dem Femur bewirkt wurde, für den Fall, dass sie zu oft und zu langdauernd ausgeübt wurde, auf eine Wachsthumsatrophie des lateralen Theiles der Tibiagelenkfläche wirken sollte. Gleichzeitig sollte dadurch auch die Hemmungsfacette im äusseren Condyl. sich tiefer ausprägen (siehe pag. 395) und durch diese Defecte im lateralen und zumal im vorderen Gebiet des Gelenks das Symptomenbild, die Abduction des Unterschenkels, die Ueberstreckung und die vermehrte Rotation nach aussen am Schluss der Streckung erklärt werden.

Es ist durch neuere Untersuchungen zweifelhaft geworden, ob es überhaupt Fälle giebt, welche sich in der gedachten Art erklären lassen. Zumal anatomische Untersuchungen, wie sie von Mikulicz, Weil gegeben worden sind, haben auf das Unwiderleglichste bewiesen, dass es weit erheblichere Veränderungen an den Knochen sind, welche die Schiefheit der Beine herbeiführten, und auch mannigfache clinische Untersuchungen, wir nennen zumal die von William Macewen, haben die Befunde bestätigt. Mikulicz fand nämlich, dass die Verkrümmung im wesentlichen die Diaphysen der Knochen, und zwar am Femur das unterste Gebiet desselben, betrifft. Dieser Theil ist nach innen verbogen, und an sein, der Epiphyse, zugekehrtes Ende ist das Gelenkstück schief angesetzt. Ebenso lässt sich an der Tibia nachweisen, dass der oberste Theil des Schaftes nach innen verbogen, oder das Wachsthum an der Diaphysengrenze in einer Art ungleichmässig war, dass hierdurch der gleiche Effect herbeigeführt wurde.

Macewen hat am Lebenden herausgemessen, dass ausser der besprochenen Schaftverkrümmung auch eine Verlängerung des inneren Condylus bei der Deformität mitwirken könne.

An den Knochen sind aber öfter noch anderweitige Formveränderungen nachweisbar. So eine gewisse Schlankheit des Schenkelschaftes, welche eine geringere Widerstandskraft des Knochens motivirt. Ferner giebt Macewen an, dass das Femur meist neben der Knickung nach innen auch nach vorn geknickt sei. Auch der Torsionswinkel beider

Knochen, zumal der Tibia, ist öfter vermehrt, und zwar in der Richtung nach aussen. Zu erwähnen wären dann noch Verdickungen der Knochen an der Innenseite, oberhalb der Epiphysenlinie, welche auch Macewen erwähnt. Wir sahen dieselbe zumal an der Tibia und fassen sie als abnormes Wachsthum in ähnlicher Weise auf wie es, freilich viel ausgesprochener an der typischen Epiphysenexostose vorkommt.

Ausser den gedachten Veränderungen fand Mikulicz bei seinen Praeparaten im Gelenk nichts wesentliches. So betont er zumal, dass die Form und Grösse der Gelenkenden, abgesehen von einer leichten Abflachung des Condylus externus, welcher er nur secundäre Bedeutung zuschreibt, normal war. Der Knorpel fand sich auf der Aussenseite (der gebrauchten, belasteten) hypertrophisch, auf der nicht gebrauchten inneren war er atrophisch. Schwere Veränderungen an dem Bandapparat waren ebenfalls nicht vorhanden. In einer Reihe von Fällen sind sämmtliche Bänder schlaff, ein bestimmtes abnormes Verhalten des Seitenbandes liess sich nicht nachweisen. Die Patella ist zuweilen nach aussen luxirt.

Bei alten Knickbeinen finden sich Veränderungen, welche der Arthritis deformans eigenthümlich sind, Knorpelzerfaserung mit Schwund und Abschleifung, pilzförmige Neubildung am Rand der Gelenkflächen.

Von besonderer Bedeutung aber ist, dass die Untersuchungen von Miculicz auch ein weiteres Moment ergeben haben, welches darauf schliessen lässt, warum bei einer Anzahl von Jünglingen, welche ihre Extremitäten in der oben gedachten Art anstrengen, eine Verbiegung und ein abnormes Wachsthum der Knochen stattfindet. Bei einer Anzahl von Präparaten fand er nämlich, dass der Epiphysenknorpel erheblich verbreitert war und zwar wie die mikroskopische Untersuchung erwies, wesentlich auf Kosten der Wucherungszone. Daneben war auch der Typus der Proliferation der Knorpelzellen erheblich verändert, in ähnlicher Art wie bei der Rhachitis. Da nun Miculicz sowohl am Scelett der Individuen, von welchen diese Präparate stammen, ähnliche Veränderungen vorfand, als auch am Lebenden wiederholt neben dem Genu valgum anderweitige rhachitische Symptome gefunden zu haben glaubt, so bezeichnet er die Knochenveränderung, welche für die Entstehung des Genu valgum adolescentium wesentlich ist, ebenfalls als eine rhachitische. Wir enthalten uns vorläufig des Urtheils, ob es sich hier um ganz dieselbe Krankheit handelt, wie bei dem Kind, erkennen aber ohne weiteres an, dass in dem anatomischen Befund der Alteration des Knochenwachsthums ein wesentliches Glied für die Genese des Genu valgum gefunden ist.

Warum nun in dem einen Falle ein Genu valgum, ein Genu varum im anderen entsteht, darauf wollen wir uns hier nicht weiter einlassen. Wir verweisen auf das, was wir ebenfalls nur andeutungsweise bei der Besprechung des rhachitischen Genu valgum anführten.

Das wesentlichste Symptom des Genu valgum ist die Stellung des Kniegelenks nach innen. Oberschenkel und Unterschenkel zusammen construiren einen abnormen, nach aussen offenen Winkel, dessen Scheitel das Kniegelenk ist.

Sucht man unter dem Lig. Poupart. die Stelle auf, an welcher die Arteria femoralis liegt und spannt einen Faden von da aus nach der Mitte zwischen beiden Malleolen und misst nun vom Kniegelenk zu dem Faden hin die Entfernung mit dem Centimetermaass, so hat man den Grad der Deviation des Kniegelenks von der Linie der Schwere. Die Aussenwinkel vermag man durch ein auf die vordere Fläche ge-

legtes Winkelmaass zu bestimmen. Es ist aber wichtig, dass man diesen Aussenwinkel zur Bestimmung des Antheils, welchen Femur und Tibia an der Verkrümmung haben, in zwei ungleiche Hälften zerlegt, in der Art wie Miculicz die Verbiegungen der Knochen an den Praeparaten nachgewiesen hat. Zu diesem Zweck bestimmt man zunächst den von Miculicz sogenannten Kniebasiswinkel. Miculicz bezeichnet als Kniebasis die Linie, welche die untersten Scheitelpunkte beider Femurcondylen verbindet. Verlängert man diese Linie nach der Richtungslinie der Schwere (siehe Figuren 51 γ) bm., so lassen sich die Winkel, welche Femur und Tibia mit dieser Linie machen, bestimmen. Am Lebenden freilich mit nur beschränkter Sicherheit. Man beugt das Knie spitzwinklig und lässt so die beiden Femurcondylen zu Tage treten, was am inneren vollkommen, am äusseren (Patella) nur mit dem lateralen Rand möglich ist. Jetzt stellt man einen Tastercirkel senkrecht zur Femurachse und setzt die Enden desselben auf die untersten Punkte beider Condylen. Ein Lineal, welches dann an die Arme des Cirkels gelegt wird, entspricht der Kniebasis und man vermag nun die Winkel zwischen ihm und Femurschaft zu bestimmen. Ziehen wir nun vom ganzen Aussenwinkel den Kniebasiswinkel ab, so bekommen wir den Winkel zwischen oberer Gelenkfläche der Tibia und dem Tibiaschaft. Der ganze Aussenwinkel des Knies, wie er durch Femurschaft und Tibia hergestellt wird, schwankt unter normalen Verhältnissen zwischen 170 und 177,5. Der Kniebasiswinkel beträgt ebenso normaler Weise etwa 81, (schwankt zwischen 76 und 84), der Winkel der Tibia differirt zwischen 90 und 98.

Wir geben diese Verhältnisse nach den Miculicz'schen Angaben wieder, weil es wünschenswerth erscheint, solche Bestimmungen in der Folge zu machen. Wenn sie sich, wie wir nicht bezweifeln, bestätigen, so sind sie auch practisch von Bedeutung weil sie zeigen, in wie weit die einzelnen Knochen bei der Verkrümmung betheiligt sind.

Am ausgeprägtesten erscheint aber in den meisten Fällen der Aussenwinkel bei Streckstellung der Extremitäten und meist verschwindet er bei einem gewissen Grad von Flexionsstellung.

Die Erklärung dieses Symptoms, dass die Krümmung bei einem gewissen Flexionswinkel verschwindet, war, wie wir oben anführten, durch die Hüter'sche Annahme des Schwundes der Gelenkenden auf den lateralen und vorderen Partien sehr leicht. Es verschwand jede Ursache zur der Bildung des Aussenwinkels, sobald die hinteren Abschnitte der Condylen in Berührung kommen. Sie ist mir für die Erklärung der Verkrümmungen durch Verbiegung des Schaftes nicht immer gelungen. Wohl kann man ohne weiteres zugeben, dass in vielen Fällen die Correctur nur eine scheinbare ist, indem sie durch Rotation im Hüft- und Kniegelenk compensirt wird. Miculicz nimmt an, dass, falls die Verkrümmung nur im Schenkelschaft liegt, die rechtwinklige Flexion nur eine abnorme Aussenrotation des Unterschenkels zur Folge habe, welche durch die entgegengesetzte Rotation im Knie compensirt werde. Wenn dagegen auch die Tibia schief sei, so müsse auch bei Flexion Abductionsstellung eintreten. Er verwirft Girards Erklärung für das Ausbleiben derselben, welcher annimmt, dass die Condylen hinten anders geformt seien, als vorn (cond. extern. verlängert, internus verkürzt) und glaubt, wenigstens für eine Anzahl von Fällen, eine Compensation durch Aussenrotation der Hüfte annehmen zu müssen.

Bei der grossen Mehrzahl der Fälle kommt zu dem Symptom des Aussenwinkels noch ein weiteres: das kranke Gelenk lässt sich über die normale Grenze hinaus hyperextendiren und in der Streckung tritt eine vermehrte Rotation des Unterschenkels nach aussen ein.

Wie aus unseren Bemerkungen über die Mechanik des Kniegelenks hervorgeht, tritt in Folge der eigenthümlichen Form des inneren Condylus bei der Streckung des Kniegelenks eine Rotation des Unterschenkels nach aussen ein. Man darf also annehmen, dass für den Fall einer vermehrten Streckung auch eine vermehrte Rotation nach aussen eintreten wird. Es handelt sich also darum, die Hyperextension zu erklären. Es giebt für eine solche mehrere Möglichkeiten. Zunächst kann es

Fig. 52.

Doppelseitiges Genu valgum.

sich handeln um eine vermehrte Erschlaffung des Gelenks, welche eine vermehrte Streckung zulässt. Wir glauben, dass dies seltner der Fall ist und dass die Ueberstreckung häufiger in einer Verbiegung der Schaftknochen nach der frontalen Richtung handelt. Ebenso scheint uns, wie wir schon in der vorigen Auflage (pag. 998) aussprachen, die Tibia in solchen Fällen gleichzeitig für die Ueberstreckung und die vermehrte Schlussrotation verantwortlich zu sein, insofern sie unter der Epiphyse nicht nur nach vorn gebogen, sondern auch in ihrem Schaftstück nach aussen verdreht erscheint. Die durch solche Torsion bedingte Aussenrotation wird sich zu der physologischen Aussenrotation am Schluss der Streckung addiren. Wir sind aber wie Mikulicz auch der Ansicht, dass die fragliche Erscheinung in manchen Fällen vermisst wird.

In Folge der veränderten Stellung der Kniegelenke treten nun bei manchen Kranken noch bestimmte Verdrehungen von Extremitätengelenken ein, welche eine compensative Bedeutung haben. Ein Mensch mit hochgradigem Genu valgum muss, damit er beim Gehen die Knie-

gelenke nicht zusammenstösst, eine Abductionsbewegung in der Hüfte machen. Es geschieht dies in der Regel durch eine eigenthümlich schleudernde Bewegung. Genügt eine solche Abduction nicht mehr, so nimmt der Kranke eine Rotationsbewegung in der Hüfte zu Hülfe, welche einen Theil des Kniewinkels auf die Vorderseite verlegt. Ebenso nimmt der Kranke eine Adductionsbewegung im Fuss zu Hülfe, um bei der schiefen Stellung der Unterschenkel den Fuss mit dem Boden in die zweckmässige Berührung zu bringen, er hat also einen scheinbaren Klumpfuss, welcher verschwindet, sobald man das Genu valgum beseitigt hat. Alle diese Verkrümmungen der Extremität haben also einen correctiven Sinn. Anders dagegen verhält es sich mit dem Pes planus. Die Richtung der Schwere wird stets den Fuss in die Abductionsstellung hineindrängen, es gehört also schon ein gewisser Ueberschuss an Muskelkraft hierzu, um den Pes varus zu Stande zu bringen. Fehlt diese oder ist der Fuss an sich schon abducirt und liegen Bedingungen vor, welche die Skeletknochen des Fusses schwächen, so gesellt sich zu dem Genu valgum ein Pes valgus.

Der Einfluss der Knieverkrümmung auf die Leistungsfähigkeit der Patienten ist ein sehr verschiedener. Im allgemeinen ist begreiflicher Weise die Leistungsfähigkeit um so geringer, je erheblicher die Verkrümmung, allein es wirken doch manche Factoren noch mit, welche das eine Individuum schon bei einer relativ geringen Krümmung zum Invaliden machen, während ein anderes mit viel hochgradigerer Störung den ganzen Tag auf den Beinen bleibt. Die Muskelkraft spielt hierbei gewiss die grösste Rolle, allein ein eben angedeutetes mechanisches Verhältniss ist gewiss von nicht geringerer Bedeutung. Menschen, welche zu dem Genu valgum einen Pes valgus bekommen, erlahmen viel rascher als solche, welche zu compensiren vermögen. Diese Beobachtung haben wir in einer ganzen Anzahl von Fällen gemacht.

§. 105. Im allgemeinen ist das Genu valgum rhachiticum leichter ausgleichbar, als das des Jünglingsalters. Es giebt Fälle genug, bei welchen es, wenn man die Kinder nicht zu sehr unzweckmässigen Aussenverhältnissen überlässt, von selbst verschwindet, oder es bessert sich rasch bei orthopädischer Behandlung. Ob ein Genu valgum höheren Grades bei einem älteren Individuum von selbst heilt, darüber habe ich keine Erfahrung. In der Regel wird die Störung, wenn die Schädlichkeiten fortwirken, schlimmer, bleibt aber dann öfter bei einem gewissen Grad der Verkrümmung stationär, wahrscheinlich zu der Zeit, in welcher sich die bis dahin nachgiebigen Knochen consolidiren. Bei solchen Menschen werden durch den Gebrauch meist auch die Gelenke mehr oder weniger wackelig, und vielleicht sind die Erscheinungen von Arthritis deformans, welche in späteren Jahren bei dem einen mehr, dem andern weniger auftreten, von dieser, von der grösseren oder geringeren Dehnung des Gelenkapparats abhängig. Zuweilen sind diese Störungen so hochgradig, dass der Kranke jetzt sein Gelenk überhaupt nicht mehr gebrauchen kann. Ich habe mehrere Gelenkresectionen bei älteren Individuen aus diesem Grund gemacht.

§. 106. Bei der Behandlung des Genu valgum muss man heut

zu Tage wohl die kindlichen Genua valga für sich betrachten. Die kindlichen Knochen sind so viel nachgiebiger als die der Erwachsenen oder der in der Pubertät begriffenen im allgemeinen, dass bei ihnen die Correctur auf gewaltsamem Wege, sei es auf langsamem oder durch plötzliche Zurückführung in ihre Normalstellung weit leichter gelingt. Wir stimmen darin vollkommen den Erfahrungen der Billroth'schen Clinik bei, dass man kaum jemals in die Lage kommen wird, bei Kindern Operationen an den betheiligten Knochen vorzunehmen, um dadurch die Deformität zu beseitigen.

Die Behandlung mit orthopädischen Maschinen hat gerade hier einen Ruf bekommen, welchen sie, wenn man sich die passenden Individuen dazu auswählt, auch in der Folge behalten wird. Im allgemeinen erzielt man die Correctur so, dass man Aussenschienen tragen lässt, welche im Knie durch ein stellbares Gelenk verbunden sind, so dass der Aussenwinkel allmälig gestreckt werden kann.

An einer Hohlrinne für den Oberschenkel und einer zweiten für den Unterschenkel sind zwei Stahlschienen so befestigt, dass sie auf der Aussenseite der Extremität liegen und durch ein Gelenk verbunden sind, welches sich in der Richtung der Abduction bewegt. Dasselbe besteht aus einem Stück Zahnrad mit ewiger Schraube und kann durch den Triebschlüssel so gestellt werden, dass man den Schienen jeden gewünschten Abductionswinkel bis zur Streckung geben kann. Eine Kniekappe zieht das Gelenk dabei gegen die Aussenschiene an. Gut ist es, wenn man den Apparat durch einen Beckengurt fixirt und ihn mit dem Schuh in Verbindung bringt, weil er sich sonst leicht verschiebt.

Einen solchen Apparat lassen wir am Tag tragen, in der Nacht ablegen, und erzwingen die Correctur ganz allmälig. Die Behandlung fordert natürlich grosse Aufmerksamkeit, sei es in einer Anstalt oder seitens der Angehörigen, sie dauert lang, bei mittleren Fällen etwa $^1/_2$ Jahr und ist kostspielig. Sie ist daher in der Regel bei armen Kindern nicht durchführbar. Wir pflegen daher bei Kindern, welche nicht im Krankenhaus bleiben, in der Regel die Geraderichtung der Verkrümmung durch corrigirende Gypsverbände zu erstreben. Das Kind wird narcotisirt, der Chirurg ergreift den Unterschenkel und legt seine andere Hand oberhalb des Condylus internus am Oberschenkel an. Dann wird soviel von der Abductionsstellung beseitigt, wie ohne Anwendung allzugrosser Gewalt möglich ist und nun sofort ein Gypsverband angelegt. Zur Fixation der Stellung während des Anlegens des Verbandes dient entweder ein kräftig nach aussen gezogener, an der Innenfläche des Condyl. internus angelegter Bindenzügel oder es wird die Correctur durch die Hände von Assistenten erhalten. Dann werden die bedrohten Punkte ganz besonders mit Watte gepolstert. Es kommen Wattepolster an die Aussenseite des Unterschenkels oberhalb des Knöchels wie an den oberen Theil des Femur unterhalb des Trochanter und zumal auf die Innenseite des Kniegelenks. Werden die Verbände vorsichtig gemacht, so haben wir wenigstens nie schlimme Folgen davon gesehen. Wir lassen aber die Kinder zunächst zwei bis drei Tage mit erhobenem Bein liegen.

Wir sind mit den Resultaten dieser Behandlung so zufrieden gewesen, dass wir das Genu valgum rhachiticum nie auf dem Wege

einer einmaligen forcirten Geraderichtnng gestreckt haben, während wir bei Jünglingen die Methode öfter geübt haben. Dieselbe ist nach Delore, welcher sie zuerst in ausgedehntem Maasse geübt hat, genannt worden und sie wird auf der Billroth'schen Clinik mit Vorliebe geübt. Durch die gewaltsame Streckung wird, wie schon Delore angab, in der Regel eine Epiphysentrennung oder eine Infraction oberhalb der Epiphyse, zuweilen auch eine Zerreissung des Ligament. intern. herbeigeführt. Das durch diese Zusammenhangstrennung herbeigeführte Resultat wird in einem Verband fixirt. Dieser wird abgenommen, sobald die Heilung der Infractionen erzielt ist. Nur für den Fall, dass das Gelenk jetzt noch sehr wacklig sein sollte (Ruptur des Ligam. extern.) wird noch einige Zeit ein Stützapparat getragen.

Die Gradrichtung wird auf folgende Weise ausgeführt: Man legt den chloroformirten Kranken auf die Aussenseite, den Trochanter des kranken Beines, erhebt das Fussende vom Lager und lässt es halten, dann führt man eine Anzahl von Stössen auf die Innenseite des Knies. Bei nicht zu festen Gliedern wird man die Geraderichtung auf dem oben für allmäliges Redressement bezeichneten Weg erzwingen können.

Ueble Folgen, zumal auf das Wachsthum, sind bei Kindern nach dem Verfahren nicht beobachtet worden.

§. 107. Es giebt eine Anzahl von Knickbeinen bei Individuen in der Zeit der Pubertät, welche in Beziehung auf die Methode des Verfahrens in gleicher Weise behandelt werden können, wie die soeben besprochenen Genua valga rhachitica. Wir meinen die Formen, welche sich bei verhältnissmässig jugendlichen Individuen (11—14 Jahre) rasch entwickelt haben. Dahingegen reicht man schon bei etwas älteren Individuen bis zum 18. Jahre nicht immer mit dem besprochenen Verfahren aus. Nach dem was wir über die pathologische Anatomie des Genu valgum besprochen haben, ist es begreiflich, dass die eigentliche Correctur der Störung durch das Geradewerden der Knochen herbeigeführt werden muss. Man vermag diesen Heileffect entweder langsam zu erzielen, so dass man die Correctur zunächst durch Dehnung auf der Aussenseite des Gelenks herbeiführt und nun den Effecten der Belastung durch das Körpergewicht es überlässt, dass sie den entsprechenden Druck ausüben, welcher auf der einen Seite des Knochens, der belasteten, in der Folge das Wachsthum zurückhält, während dasselbe auf der entlasteten Seite sich besser entfalten kann. Oder man knickt auf brüsque Weise die Epiphysenfuge ein und erzeugt dadurch eine normale Stellung und in der Folge ein normales Wachsthum. Beide Male rechnen wir aber noch mit Epiphysen und zwar mit abnorm weichen Epiphysen. Sobald dagegen die Epiphysenfuge verschwunden ist, hört diese Rechnung auf. Für solche Fälle werden die gewaltsamen unblutigen Methoden entweder eine Streckung auf Kosten der Festigkeit des Gelenks herbeiführen oder es wird bei dem forcirten Redressement ein Bruch entstehen, dann aber an nicht zu berechnender Stelle. Die Grenze für die Cur hochgradiger Knickbeine auf unblutigem Wege ist daher durch die vollkommene Verknöcherung der Epiphysenfuge gegeben und so müssen wir

wohl als Regel anerkennen, dass jenseits des 20. Jahres die dann immer unsicheren unblutigen Methoden zurücktreten und durch blutige Correctur am Knochen unter antiseptischem Schutz ersetzt werden sollen. Wir werden aber sehen, dass auch vor dieser Zeit noch andere Gründe uns zwingen können, ein blutiges Verfahren dem unblutigen vorzuziehen.

Was nun zunächst die unblutigen Verfahren anbelangt, so kommen dieselben im wesentlichen auf die hinaus, welche wir bereits als für das Kind ausreichende beschrieben haben.

So kommen in erster Linie die gleichen Maschinen in Frage, welche wir für die Behandlung kindlicher Genua valga beschrieben haben. Es liegt in der Natur der Verhältnisse, dass ihre Anwendbarkeit keine sehr ausgedehnte sein kann. Die Kranken mit Knickbeinen gehören selten den begüterten Ständen an, in der Regel haben sie nicht einmal das Geld, sich die theure Maschine zu kaufen. Wenn sie dazu aber wirklich im Stande sind, so sind sie doch nur ausnahmsweise im Stande, während der oft ein Jahr und länger dauernden Cur mit der in Streckstellung anliegenden Maschine zu arbeiten. Dies sind Gründe genug, um die Maschine als Ausnahmsbehandlung zu bezeichnen, wenn auch ihre Wirksamkeit bei Auswahl der Fälle nach den oben angegebenen Grundsätzen nicht bezweifelt werden kann.

Ebenso ist auch die Behandlung mit den verschiedenen Modificationen des Gypsverbandes gewiss sehr wirksam, wenn sie nicht an der langen Dauer der Cur scheitert. Die Methode der allmäligen Beseitigung der Deformität in Chloroformnarkose und Fixation des gewonnenen Resultats im Gypsverband ist unserer Ansicht nach noch die, welche am schnellsten die Kranken wieder arbeitsfähig macht; aber unter 3—6 Monaten wird man doch selten fertig. Handelt es sich um nicht zu hochgradige Formen, so können die Patienten manche Arbeiten auch ganz erträglich während dieser Zeit thun.

Kann der Patient liegen, so kommt man mit dem von Bardeleben angegebenen Gypsplattenverband meist schnell zum Ziel. Man legt einen Gypsring am Oberschenkel, einen am Unterschenkel an, welche beide an den Druckstellen gut gepolstert sind. An der Aussenseite gegenüber dem offenen Winkel des genu valgum, wird an diesen Gypsverbänden durch eine Gypsbinde eine Schiene befestigt. Gegen diese zieht man durch, über den Cond. internus laufende Binden (am raschesten wirken Gummibinden) des Kniegelenk an. Auch Mieulicz hat einen Gypsverband angegeben welcher Streckung durch elastischen Zug erstrebt und der noch den Vortheil hat, dass die Patienten dabei herumgehen können.

Ein Gypsverband wird in der krankhaften Stellung angelegt mit starker Polsterung des Condyl. extern. Er ragt bis zum Trochanter oben, den Knöcheln unten. In diesen Verband werden vorn und hinten auf dem Knie Charniere eingegypst und nun wird der ganze Verband so halbirt, dass auf dem Condyl. internus ein grosser Ausschnitt und von hier aus circulär, eine Trennung des Verbandes gemacht wird. Man hat also jetzt zwei Gypshülsen, eine für Oberschenkel, eine für Unterschenkel welche im Knie durch ein vorderes, ein hinteres Scharnier im Sinne des Genu valgum articuliren. Auf der Innenseite über dem Ausschnitt wird nun noch je ein Haken eingegypst und zwischen die beiden Haken ein elastischer Zug. Der Apparat scheint uns so zweckmässig, dass ich die Figuren folgen lasse. (Siehe Fig. 53, pag. 470.)

Es bliebe uns jetzt von den unblutigen Methoden noch eine zu besprechen, wir meinen die gewaltsame Streckung in einem Zeitraum. Es gelingt in der Regel, wenn man an dem narkotisirten Kranken,

Fig. 53.

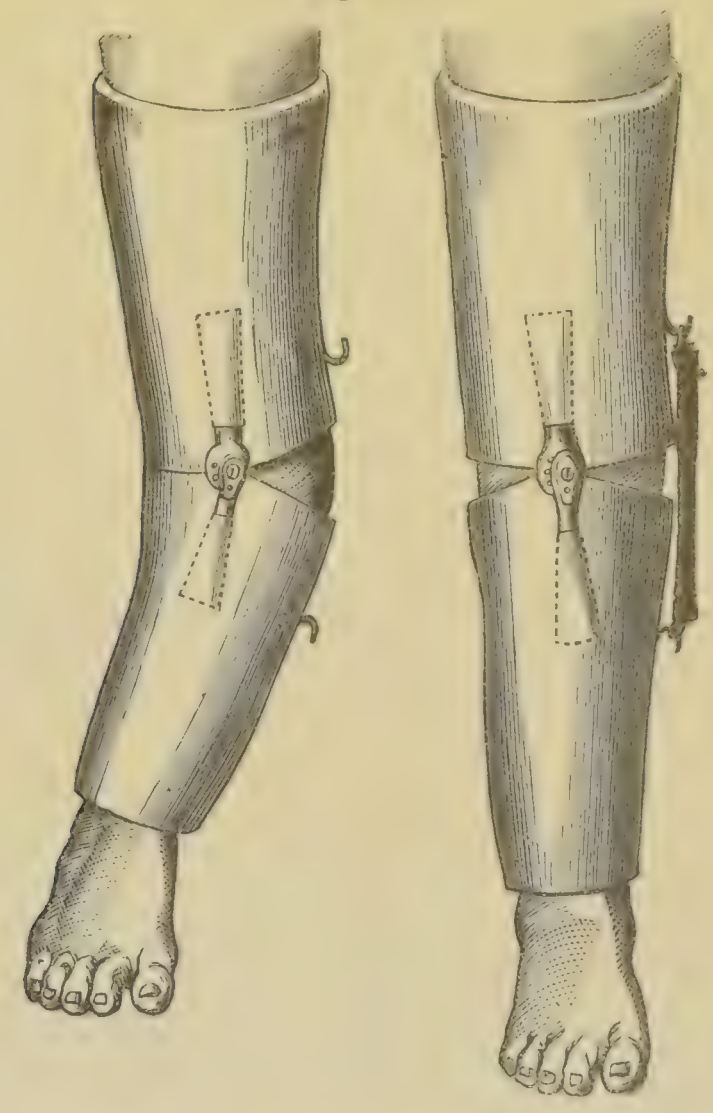

während der Oberschenkel fest aufliegt, den Unterschenkel als langen Hebelarm benutzt die vorhandene Deformität zu beseitigen. Aus nahe liegenden Gründen kommt aber bei älteren Personen auf diese Weise weit eher eine Zerreissung des äusseren Seitenbandes zu Stande, als eine Correctur durch eine entsprechende Epiphysenfractur, wie dies beim Kinde der Fall war. Billroth hat sogar wiederholt, um die Correctur zu erleichtern, das äussere Seitenband vorher subcutan durchschnitten. Die Streckung geht somit rasch vor sich, allein die Verkrümmung ist damit meist nur vorläufig compensirt durch Klaffen des Gelenks, und der Kranke muss sich noch lange Zeit eines Stützapparates bedienen, bis die Knochen in der Art ausgewachsen sind, wie wir oben andeuteten. Solches ist überhaupt nur dann möglich, wenn noch Epiphysenknorpel vorhanden ist, während bei ausgewachsenen Knochen das Gelenk in dem wackligen Zustand bleibt, in welchem es durch die Operation gebracht wurde und wieder abducirt wird, sobald der Patient den Stützapparat weg lässt. (Siehe pag. 468.)

Dazu kommt, wie Mikulicz auf Grund von Erfahrungen hervorhebt, noch ein Ereigniss zuweilen vor, nämlich eine Paralyse des Nervus peroneus, welcher bei der

gewaltsamen Dehnung sowohl als auch bei der Durchschneidung des Aussenbandes beschädigt werden kann. Zumal nach Durchschneidung des Ligam. hält M. die Methode in dieser Richtung für sehr gefährlich, indem auf der Billroth'schen Clinik in einem Falle der Nervus peroneus gelähmt blieb.

Das Verfahren hat somit im Ganzen wenig Vortheile vor der allmäligen Beseitigung der Deviation, aber wohl eine ganze Anzahl von Nachtheilen voraus, im allgemeinen widerrathen wir es und zumal bei etwas älteren Personen mit hochgradiger Deviation ziehen wir ihm die blutigen Methoden vor.

§. 108. Die hochgradigen Genua valga älterer, jenseits der 20er Jahre stehender Personen sollten alle auf blutigem Wege beseitigt werden, wenn sie dem Träger grosse Beschwerden machen. Aber auch für eine grosse Zahl jüngerer Leute empfiehlt sich, bei extremen Verkrümmungen die blutige Operation durch die Sicherheit und die verhaltnissmässig schnelle Beendigung der Cur.

Nach unserem Standpunkt in Betreff der Aetiologie des Genu valgum ist es leicht ersichtlich, welche Methode wir als rationell betrachten. Es sind die Keilosteotomien aus den verkrümmten Knochen. Man hat aber nicht nur die Tibia und den Femur, sondern auch die Gelenkenden selbst zur Correctur der Verkrümmung benutzt, und wollen wir zunächst die Methode kurz besprechen.

Es liegt in den unsrem Buch gezogenen Grenzen, wenn wir diese Operationen hier nur sehr flüchtig, insoweit ihre Kenntniss practisch wichtig ist, berühren. Die Literatur über die Correction des Genu valgum durch antiseptische Operation hat in der letzten Zeit eine gewaltige, man möchte fast sagen unberechtigte Ausdehnung angenommen. Wer das Bedürfniss fühlt sich genau darüber zu orientiren, den verweisen wir auf die von uns ja vielfach benutzte Arbeit von Mikulicz und auf die jüngst erschienene Uebersetzung (Die Osteotomie etc. Stuttgart 1881, übersetzt von Wittelsköfer) von William Mac Ewen.

1. Die Correctur des Genu valgum durch operative Eingriffe an dem Gelenk und zwar am Gelenktheil des Condyl. internus (Osteoarthrotomie).

Wir übergehen hier die älteren Operationen wie die Totalresection des Gelenks, welche höchstens einmal für ein durch Arthrit. deformans ganz destruirtes Gelenk in Frage kommen kann, sowie die von Anandale einmal geübte Absägung der Condyl. internus nach Eröffnung des Gelenks. Demnach haben wir zunächst zu besprechen die von Ogston angegebene Operationsmethode.

Ogston beabsichtigte, den Condyl. internus durch einen gleichsam subcutanen Schnitt so zu trennen, dass es gelingen müsste, denselben mit Hülfe der Redressement nach oben zu schieben und so die Ungleichheit der Gelenkstellung zu beseitigen.

Man reinigt zunächst das Knie nach antiseptischer Vorschrift und führt unter dem Schutz des antiseptischen Verfahrens bei stark gebeugtem Glied ein spitzes schmales Messer von etwa 7 Ctm. Länge, 6—7 Ctm. oberhalb des Epicondylus internus in der Mitte der Innenfläche des Femur ein und führt es schräg nach unten, aussen, bis seine Spitze in der Fossa intercondyloidea angelangt ist. Jetzt zieht man das Messer schneidend zurück, wobei man dasselbe fest gegen den Knochen andrängt um alle Weichtheile bis auf denselben zu trennen. Beim Ausziehen er-

weitert man die Einstichöffnung, insoweit dies zum Einführen der Säge nöthig ist. Nach Entfernung des Messers wird nun die Stichsäge — Ogston benutzt die von Adams — in den Wundcanal eingeführt und der Condyl. internus in der Richtung des Schnittes von vorn nach hinten eingesägt. Wenn man die Spitze der Säge in der Fossa intercondyloid. nicht fühlt so erhebt man die Kniescheibe bei gestrecktem Knie, um selbe etwas nach aussen zu schieben, damit sich die Säge frei bewegen kann. Ist die Patella schon etwas nach aussen luxirt, so fühlt man die Säge auch in flectirter Stellung und kann so sägen. Der letzte Rest des Knochens soll durch das Redressement gebrochen werden. Dann folgt Nath und antiseptischer Verband. Meist entsteht ein Bluterguss in das Gelenk, welcher sich bald resorbirt. Heilung tritt nach 5—6 Wochen ein, und zwar wie Ogston will mit beweglichem Glied.

Durch die Operation wird übrigens fast nie der Condylus so gelöst, dass ihn das Redressement einfach nach oben schiebt, meist bleibt bei Operationen an der Leiche und öfter gewiss auch am Lebenden wie Thiersch durch ein Präparat einer kurz nach der Operation verstorbenen Person bewies, ein mehr oder weniger erhebliches Auseinanderklaffen der beiden Condylen in der Sägelinie.

Die Ogston'sche Operation hat bald eine grosse Verbreitung gefunden und es hat sich herausgestellt, dass vorläufig in einer Reihe von Fällen Heilungen mit beweglichem Gelenk erzielt worden sind. In einer ganzen Anzahl von Fällen blieb das Gelenk steif mit und ohne Eiterung und in einigen mitgetheilten, wahrscheinlich in einer noch grösseren Anzahl nicht mitgetheilter Fälle trat der Tod durch Septicämie ein.

Ich bin für meine Person von vorne herein ein Gegner der Operation gewesen und gewichtige Stimmen haben sich letzter Zeit in gleicher Art geäussert. Ich stimme Volkmann vollkommen bei, welcher den Eingriff als einen theoretisch für die Antisepsis bedeutungsvollen hinstellt, aber nicht für gut hält, dass derselbe populär werde, weil der geringste Fehler bei der Operation oder dem Verband den Tod des Operirten durch acute Sepsis herbeizuführen vermag. Ich halte aber die Methode überhaupt für eine fehlerhafte. Nicht nur, dass sie das Uebel im Gelenk corrigirt, während es physiologisch richtig ist, die Correctur an den schiefen Knochen vorzunehmen, sie birgt auch in sich sehr erhebliche functionelle Gefahren. Es ist bekannt, wie gerade am Knie nach schlecht geheilten intraarticulären Fracturen Arthritis deformans gar zu gern eintritt. Mit dem Ogston'schen Eingriff schaffen wir aber geradezu Verhältnisse, welche geeignet sind, als Ursachen für den Eintritt der fraglichen schweren Gelenkveränderungen zu dienen, und wir sind der festen Ueberzeugung, dass noch Mancher der nach Ogston geheilten in der Folge durch Arthrit. deformans am Gebrauch seiner Extremität schwer beeinträchtigt werden wird.

Wir können unter diesen Verhältnissen auch nicht die von Reeves modificirte Methode der Operation gut heissen, obwohl zugegeben werden muss, dass derartige Meisseloperationen wenigstens nicht den Nachtheil haben, dass sie Fremdkörper im Gelenk lassen und die Reeves'sche Operation überhaupt einen geringeren Eingriff am Gelenk selbst erheischt.

Er will den Condyl. extern. subcutan einmeisseln. Zu diesem Zweck durchschneidet er über dem stärksten Vorsprung des Condyl. internus Haut und Periost, setzt hier einen Meissel auf, richtet ihn nach innen und führt einige Hammerschläge aus, zieht dann das Instrument zurück und setzt ihn zunächst so auf, dass ihn der Hammer nach vorn und schliesslich so, dass ihn derselbe nach hinten treibt. Darauf folgt Redressement bis zur Streckung des Gliedes; es wird ein antiseptischer Verband (nach Reeves nur Lint in Carbolöl getaucht) und eine Aussenschiene

angelegt. Nach 14 Tagen wird ein fester Verband angelegt, welcher bei Kindern 4, bei Erwachsenen 6—8 Wochen liegen soll. Je besser der Knorpel dabei geschont wird, desto sicherer erfolgt die Ausheilung.

2. Die Corrrectur des Genu valgum durch Osteotomie an den bei der Entstehung der Deformität betheiligten Schaftknochen.

Sind die Anschauungen richtig, nach welchen die Schaftknochen nahe der Epiphyse die Schuld an dem Genu valgum tragen, so ist eine Correctur an diesen Theilen, wie wir schon mehrfach hervorhoben, auch das einzig richtige Curverfahren. Es hat dies Verfahren auch noch vor den bis jetzt besprochenen den Vortheil voraus, dass es den Gelenkmechanismus in Ruhe lässt, ihn keiner functionellen Schädigung aussetzt und dass die Gefahr unter antiseptischen Cautelen in sofern weit geringer ist, als die der Operation mit Gelenköffnung, weil an der Knochenwunde schon eher etwas passiren darf, als an der Gelenkwunde. In letzterem Falle kommt doch gar zu leicht das Leben oder wenigstens die Function des Gelenks in Frage, sobald etwas Sepsis in die Wunde hineinkommt.

Es wäre nun gewiss rationell, wenn man die Correctur so vornehmen wollte, dass man die Krümmung jedesmal an dem Knochen beseitigte, welcher den Hauptantheil an der Verkrümmung trägt. Durch die oben angegebene Methode mit Hülfe des Kniebasiswinkels (pag. 464) ist man ja zu einer approximativen Schätzung dieser Verhältnisse fähig. In Deutschland hat man erst in der letzten Zeit angefangen, diesen Verhältnissen Rechnung zu tragen und eventuell auch am Femur die Correctur stattfinden zu lassen, während man bis dahin an der Tibia operirt hatte. Uebrigens waren die Erfolge auch im ganzen rasch erreichte und dauernd gute. Für den Fall, dass die Tibia nicht allein die Schuld der Verkrümmung trug, compensirte man eben an ihr den Schadenantheil, welchen der Oberschenkel trug.

Billroth ist mit Glück für die subcutane zuerst von Meyer geübte Osteotomie der Tibia unter der Spina eingetreten, schon vor der Einführung des antiseptischen Verfahrens, und hat eine ganze Anzahl glücklicher Resultate dadurch erzielt.

Er führt etwa 2 Ctm. unter Spina tibiae einen 1½ Ctm. langen Querschnitt bis auf den Knochen und trennt denselben von dieser Wunde aus quer in verschiedenen Richtungen mit dem Meissel. Zumal die Compacta der äusseren Fläche muss durchmeisselt werden. Dann wird in die Wunde Krüllgaze gesteckt und der Knochen eingebrochen, was leicht gehen muss. Bei sehr hochgradiger Verkrümmung pflegt Billroth dann, wenn sich Correctur nicht leicht erzwingen lässt, auch noch die Fibula nach Schede's Vorschlag zu trennen (2—3 Ctm. unter Caput fibulae) und zwar durch quere Schläge mit dem Meissel. Es wird ein Listerverband angelegt und in der 3. Woche ein corrigirender Gypsverband. Dieser wird nach weiteren 2 Wochen erneuert. 4—6 Wochen nach demselben verlässt Patient mit oder ohne Stützmaschiene das Bett.

Wir ziehen mit Volkmann, Schede u. A. die keilförmige Osteotomie in offener Wunde der Billroth'schen Operation vor.

Ich führe einen Längsschnitt, welcher 2 Cm. unterhalb Spin. tibiae beginnt und etwa 3—4 Cm. lang ist, auf den medialen Rand der Tibia. Auf die Mitte dieses Längsschnittes senkrecht setze ich einen queren,

den lateralen Rand der Tibia etwas überragenden Schnitt. Die dreieckigen Hautperiostlappen werden mit dem Elevatorium zurückgehoben und dann wird mit dem Meissel ein Keil ausgeschlagen, hinreichend, um die Deviation leicht zu beseitigen. Dabei ist es von Wichtigkeit, die laterale Wand der Tibia ganz zu durchtrennen. Hier liegt die scharfe Seite des Keils. Thut man das, so hat man die Durchmeisselung der Fibula (Schede) absolut nicht nöthig, es corrigiren sich auch die schlimmsten Genua valga leicht. Dann wird ein Knopfloch in die Wade geschnitten, hier hauptsächlich drainirt die Wunde genäht und durch grossen antiseptischen Verband die Correctur garantirt. Einen Gypsverband lege ich nicht gern an, um das Knie- und Fussgelenk beweglich zu erhalten. Sobald die Wunde consolidirt ist, lasse ich die Kranken herumgehen. Da ich meist etwas übercorrigire, so ist ein Stützapparat nicht nöthig.

Wir haben schon oben angeführt, dass Operationen an dem Femur in vielen Fällen rationeller sind als an der Tibia, und haben zugleich darauf hingewiesen, wann Osteotomien des Femur besonders indicirt sein werden. Bis jetzt sind sie ohne Berücksichtigung dieser speciellen Indication zumal von englischen Chirurgen, so von Chiene, zumal aber in zahlreichen Fällen von Mac Ewen (1877), weniger von deutschen (Billroth, Czerny, Kocher, P. Bruns) ausgeführt worden und zwar zum grossen Theil mit sehr gutem Resultat. Man macht mittelst des Meissels entweder nur lineare oder keilförmige Osteotomie. Die lineare wird von den meisten Chirurgen, zumal Mac Ewen, vorgezogen. Für schwere Fälle ist vielleicht Keilosteotomie besser.

M. Ewen bestimmt den Weichtheilschnitt, wie er zur Vermeidung von Gelenk- und Gefässverletzung wichtig ist, in folgender Weise. Der Schnitt liegt innen am Schenkel, da wo zwei Linien sich kreuzen. Die eine dieser Linien wird einen Finger breit oberhalb der Ebene des oberen Randes des äusseren Condyl. über den Schenkel gezogen. Da wo sie eine andere, einen halben Zoll von der Sehne des Adductor magnus liegende, mit diesem parallele Linie kreuzt, ist der Anfang des jetzt etwa 4 Cm. nach oben verlaufenden bis auf die Knochen gehenden Schnittes. Er durchtrennt den Vastus internus, schont aber das Kniegelenk. Von dieser Oeffnung aus wird der Knochen mit dem Meissel so weit quer durchtrennt, bis sich der Knochen einbrechen und die Deviation corrigiren lässt. Dann wird die Wunde drainirt und ein grosser antiseptischer Verband angelegt, welcher entweder selbst so stark ist, dass er die richtige Stellung erhält oder man legt noch eine besondere Schiene, eine Draht- oder Blechrinne an.

§. 109. Wir haben schon oben das Genu varum, das O Bein, als eine wesentlich auf dem Boden der Rhachitis sich entwickelnde Deformität erwähnt und dabei bemerkt, dass in der Regel weniger die articulirenden Flächen, als die Knochen oberhalb der Gelenkenden für die Entstehung derselben verantwortlich gemacht werden müssen. Entweder ist die Tibia unter der Epiphyse oder der Oberschenkel in seinem unteren Dritttheil entsprechend verbogen oder, und zwar zumeist, tragen beide Knochen gemeinsam die Schuld. So lange die Rhachitis noch besteht, lässt sich viel durch Correctur in Chloroformnarcose machen. Die Infraction der Knochen hat dabei keine Bedenken. Auch Schienenapparate können zweckmässig verwandt werden. Doch vergesse man nicht, dass rhachitische Verbiegungen, selbst höheren

Grades, trotzdem dass das Körpergewicht der Correctur entgegenarbeitet, sich auffallend vollkommen strecken. Deshalb sei man auch nicht zu eilig mit corrigirenden Operationen (siehe Unterschenkel).

Ausserdem kommt Genu varum wie Genu valgum zur Entwickelung nach entzündlichen Defecten und nach Fracturen am Condylus internus und externus.

Wir wollen die übrigen Contracturen des Kniegelenks hier nur kurz erwähnen, da sie zum Theil nach denselben Principien beurtheilt werden müssen, welche wir im Vorhergehenden entwickelt haben, zum Theil noch bei der Besprechung der Contracturen am Fuss ihre Erledigung finden.

An die entzündlichen Contracturen schliessen sich die Formen an, welche bei langem Bettliegen in acuten und chronischen Krankheiten entstehen. Sie beruhen auf Verkürzung des Bindegewebes innerhalb der Beugemuskeln, wie in der Peripherie des Gelenks, zumal an der hinteren Seite desselben. Behandlung: Allmälige Streckung durch Gewicht oder Maschine, oder Streckung in Narcose mit nachfolgendem Verband. Es sind Flexionscontracturen. Ebenso entsteht zuweilen nach Verbrennung der Kniekehlengegend eine sehr hartnäckige Contractur. Es ist sehr wichtig, dass man dieselbe durch geeigneten Verband (gefensterten Gypsverband, Schienenverband nach Art des Fig. 50. für Extension angegebenen), sowie durch frühzeitige Implantationen von Epidermis verhütet. Ist die Benarbung und Contractur bereits erfolgt, so versucht man wohl am besten zunächst allmälige Dehnung durch Gewichte, dann multiple quere Incisionen der Narbe, auch wohl plastische Operationen.

Die congenitalen Contracturen erfolgen meist in Hyperextension oder in Abductionsstellung. Bei letzterer ist öfter die Patella gleichzeitig nach aussen luxirt. Wir kommen auf diese, wie auf die nach essentieller Kinderlähmung entstehende Schädigung des Kniegelenks bei den Contracturen des Fusses zurück.

Arthritis deformans genu, freie und gestielte Körper im Knie (Gelenkmaus).

§. 110. Arthritis deformans kommt theils bei der polyarticulären Form der Krankheit, theils bloss im Kniegelenk, dann öfter nach Verletzungen, Fracturen, zumal an der Tibia, vor. Im letztereren Fall entsteht durch die Fractur meist eine erhebliche, im Verlauf der Krankheit zunehmende Contracturstellung (Genu valgum, Genu varum). Aber auch in den Fällen, welche spontan entstehen, wird öfter, zumal in späterer Zeit, nachdem das Gelenk wacklig geworden war, Contracturstellung und erhebliche Beeinträchtigung der Beweglichkeit, Rotation der Tibia nach aussen u. s. w. beobachtet. Die Veränderung der Gelenkenden, die Abschleifung, die Neubildung von verknöchernden Knorpelgeschwülsten ist zuweilen colossal. Volkmann hat letzter Zeit solche hochgradige, nach Gelenkfracturen am Knie entstandene Fälle beschrieben und abgebildet.

Gerade am Kniegelenk sind nun häufig auch, entstprechend der sehr ausgedehnten Synovialis, die Veränderungen derselben besonders ausgeprägt. Hier hat man die multiplen Geschwülste beobachtet, welche, von den Gelenkzotten ausgehend, bald aus gefässhaltigen, zottenförmigen Bindegewebsneubildungen bestehen, bald reichliches Fettzellgewebe, bald auch knorpelige Kerne enthalten (Arthromeningitis prolifera simplex, lipomatosa, cartilaginea). Durch Freiwerden derselben entstehen dann in den deformen Gelenken nicht selten grössere und kleinere, zuweilen colossale Gelenkmäuse (siehe unten).

§. 111. Die Gelenkmäuse (Corpora aliena, mobilia) kommen bei weitem am häufigsten im Kniegelenk vor. Ihre Aetiologie ist keine andere als die an den übrigen Gelenken.

Sie entstehen fast stets durch pathologische Wucherungsprocesse von Seiten der Synovialis, welche sich zum Theil an die Zottenbildung des Gelenks anlehnen (Arthromeningitis prolifera), während in anderen Fällen innerhalb der Synovialmembran sich eine circumscripte Knorpelgeschwulst entwickelt, welche allmälig nach innen gedrängt, gestielt und gelöst wird. Ein weiterer kleinerer Theil wächst von der fibrösen Kapsel aus, allmälig die Synovialis vor sich herstülpend, in das Gelenk

hinein. Weit seltener sind die kleinen Körper aus Knorpelwucherungen vom Rand des Gelenkknorpels hervorgegangen, und noch seltener handelt es sich um traumatisch abgesprengte Stücke der Knorpeloberfläche der Gelenkenden. Histologisch bestehen die hier beschriebenen Formen fast immer aus Knorpel, welcher zum Theil verkalkt, zum Theil aber auch mit Knochen abwechselt, bald so, dass Knochen aussen, Knorpel innen, bald umgekehrt, Knorpel aussen, Knochen innen vorhanden ist, oder es wechselt auch Knorpel mit Knochen in der Masse des Körpers schichtweise ab. Ihre Grösse ist sehr verschieden, von der einer Erbse bis zu doppelter Patellagrösse und noch mehr wechselnd, ihre Oberfläche glatt, durch die Bewegung abgeschliffen oder ungleich drusig. In dem einen Fall handelt es sich nur um einen isolirten, in anderen um mehrere und viele Körper.

Wir wollen daran erinnern, dass auch noch anderweitige freie und gestielte Geschwülste im Knie vorkommen. So verweisen wir auf das, was wir über die Reiskörper im Kniegelenk mitgetheilt haben. Ebenso kommen zuweilen gestielte Lipome im Gelenk vor. Ich habe in kurzer Zeit zwei solche Geschwülste operirt. Die eine war nach einem Trauma entstanden, und Volkmann berichtet von einem ähnlichen Fall. Auch conglomerirte Tuberkel des fibrösen Theils der Kapsel wachsen zuweilen in Geschwulstform in das Gelenk (siehe oben).

Je nach der Entwickelung der Gelenkkörper innerhalb eines von Arthritis deformans resp. chronischem Hydrops befallenen oder eines gesunden Kniegelenks sind die Symptome verschieden. Im ersteren Fall vermehren sie im Allgemeinen nur die Beschwerden der Arthrit. deformans, machen das Knie schwerer beweglich und verursachen Schmerz durch die Reibung.

Ich exstirpirte aus dem Knie eines an Arthritis deformans leidenden Menschen eine Gelenkmaus von der Grösse eines Hühnereis, welche nur Schmerz bei dem Versuch der Beugung gemacht hatte.

Dahingegen sind die Erscheinungen der Gelenkmaus in gesundem Gelenk meist sehr characteristisch. Die ersten Symptome zeigen sich oft nach einem Trauma, und hier mag der Zusammenhang zuweilen der sein, dass sich die Knorpelhyperplasie durch den traumatischen Reiz entwickelte; in anderen Fällen aber riss wohl die bis dahin gestielte Maus durch das Trauma ab und verursachte die ersten Symptome. Meist handelte es sich dann um einen, selten um viele Körper.

Die Träger derselben werden oft durch einen plötzlich bei einer forcirten, zuweilen auch bei ganz einfacher Bewegung des Knies eintretenden, ausserordentlich heftigen, bis zum Umsinken des Kranken und zur Ohnmacht führenden Schmerz auf ihr Leiden aufmerksam. Das Glied bleibt nach diesem Zufall öfter in bestimmter Stellung fixirt, und erst mit dem gewaltsamen Wechsel derselben verschwindet auch der Schmerz, um bei ähnlicher Gelegenheit wiederzukehren. Offenbar wird ein solcher Anfall durch ungünstige Lage des Gelenkkörpers durch ein Einklemmen desselben, wohl seltener zwischen die Gelenkenden als zwischen einen gespannten Theil der Kapsel und den Knochen (Volkmann) hervorgerufen.

Häufig bleibt nun nach einem solchen Zufall ein gewisser Grad von seröser Synovitis, und eben die Coincidenz der Schmerzzufälle mit der Synovitis machen das Vorhandensein einer Gelenkmaus sehr wahrscheinlich. Sicher wird jedoch die Diagnose erst durch den Nachweis des glatten harten, der im obern Recessus suchenden Hand allerdings leicht entschlüpfenden Körpers. Man findet

ihn meist am besten, wenn man mit der Hand den Recessus von oben nach dem seitlichen, besonders dem äusseren Theil des Gelenks hin leer streicht und so den Körper dahin treibt.

Bei der Cur der Gelenkmäuse kann nur eine Operation in Frage kommen, welche dieselbe aus dem Gelenk herausschafft. Versuche, die Körper an unschädlicher Stelle des Gelenks zu fixiren, wie sie durch Dieffenbach und andere vorgeschlagen und zum Theil auch ausgeführt sind, haben um so weniger Berechtigung, als sie bei ihrer Unsicherheit nicht einmal gefahrlos sind.

Man hat sich aber bis vor Kurzem noch mit dem Gedanken an solche Methoden beschäftigen müssen, weil die directe Eröffnung des Gelenks, ehe wir das antiseptische Verfahren kannten, ziemlich schwere Gefahren der Gelenkvereiterung und Ankylose, oder gar des Todes an Pyämie mit sich brachte. Die verschiedenen statistischen Zusammenstellungen von Volkmann, Larrey, Berthenson, Benndorf, Barwell u. A., welche gewiss noch nicht einmal der wirkliche Ausdruck der Mortalitätsresultate sind, da die Neigung, solche Fälle mit unglücklichem Ausgang mitzutheilen, nicht gross ist, beweisen diese Thatsache. Sie ergeben rund eine Mortalität von etwa 20 pCt. Daher war das Bestreben, durch eine mit dem Namen der subcutanen belegte Methode (Goyrand) die Mortalität zu bessern, wohl zu entschuldigen. Hier sollte ein Tenotom, nachdem der Körper in den Seitentheil des Kapselraums geschoben und dort gehalten wurde, fern von dieser Stelle durch die Haut eingeführt und die Spitze des Messers auf den Körper durch die Kapsel gestossen werden. Letztere wurde darauf in gehöriger Breite discidirt, und nun der Körper durch das Loch in das umgebende Gewebe geschoben. Dort blieb er entweder liegen, oder er wurde erst nach Heilung der Kapselwunde durch einen Schnitt entfernt.

Die Methode lieferte eine grosse Anzahl von Misserfolgen, wie leicht begreiflich ist. Zieht man diese von der Zahl der Operationen ganz ab, so ist aber die Statistik der Todesfälle noch dazu nur um wenige Procente besser, als bei der Operation mit freier Eröffnung.

Für den mit dem antiseptischen Verfahren Vertrauten ist aber heut zu Tage die Eröffnung des Kniegelenks, zu welchem Zweck es geschehe, eine gefahrlose Operation, und ich kann nach Operationen im Kniegelenk zum Zweck der Entfernung von Gelenkkörpern, wie von Geschwülsten (siehe oben), wie nach breiten Eröffnungen entzündeter und Reiskörperchen enthaltender Gelenke versichern, dass die primäre Heilung ohne Eiterung, wenn man mit der scrupulösesten Sorgfalt operirt, so gut wie ausnahmslos gelingt. Ich will daher kurz beschreiben, in welcher Art man derartige Operationen vornimmt.

Ich lasse zunächst das Kniegelenk und die anstossenden Theile schon Tags vorher wiederholt mit Seife abbürsten, auch wohl, wenn Härchen auf der Haut in der Nähe des Gelenks vorhanden sind, rasiren. Direct vor der Operation wird das Abbürsten mit Seife wiederholt und dann die Haut mit 3procentiger Carbolsäurelösung berieselt.

Nun wird unter Carbolregen mit aus Carbollösung (2—3 pCt.) genommenen und dorthin nach dem Gebrauch wieder gelegten Instrumenten operirt. Handelt es sich um mobile Gelenkkörper, so muss man dieselben vor der Operation an eine für die Operation bequeme Stelle schieben lassen. Am besten eignet sich dazu der laterale Theil des Gelenks auf dem Condylus externus. Hier macht man vom Epicondylus nach oben einen Längsschnitt, welcher je nach der Grösse des Körpers 3—6 Ctm. und länger ist. Man thut gut, wenn man dabei die Haut mässig nach der Kniescheibe hin verzieht, weil dann bei der Naht an sich schon die Kapselwunde durch die Hautverschiebung gedeckt ist.

Durchaus erforderlich ist jedoch diese Schnittführung durch die Haut nicht. Ich habe z. B. bei grossen Gelenkkörpern grosse Schnitte im oberen Recessus, bei

einem unter dem Ligament. patellae sitzenden Lipom einen Schnitt parallel dem Ligam. patellae und neben demselben durch das dicke subseröse Fettpolster ganz mit demselben Erfolg ausgeführt.

Darauf wird die Kapsel allmälig auf dem Körper incidirt, jedes blutende Gefäss sofort mit dünnen Catgutfäden unterbunden. Die Kapsel wird so breit gespalten, dass der Körper bei leichtem Druck von selbst herauskommt, oder mit einer Sonde, mit einem Ohrlöffel, einem scharfen Häkchen, während die Kapselwunde durch scharfe Häkchen und Doppelhäkchen klaffend erhalten wird, herausbefördert werden kann. Kann man den Körper auf diese Weise nicht finden, so muss man die Wunde so gross machen, dass man ihn mit dem Finger auffinden kann. Vielleicht empfiehlt es sich für diesen Fall, auch gleich auf der andern Seite des Gelenks einen Einschnitt zu machen, wenn man ihn von dem ersten Schnitt aus nicht findet. Nun streicht man das Gelenk noch einmal gegen die Wunde hin aus und sieht, ob nicht noch weitere Körper vorhanden sind.

Darauf wird nach Stillung der Blutung Naht mit antiseptischer Seide so vorgenommen, dass wenigstens einige Nähte mit der Haut auch den fibrösen Theil der Kapselwunde verschliessen. Die Hautwunde wird sodann mit feinen Nähten exact geschlossen. Jetzt kommt Protectiv (?) auf die Nathlinie, Auspolsterung des oberen Recessus mit weicher gekrüllter, carbolisirter Gaze, welche unter mässiger Compression durch Gazebinde fixirt wird. Darauf circulärer, die Wunde nach oben und unten handbreit überragender Listerverband. Tritt kein Fieber ein, so kann man diesen Verband 3, 4—8 Tage liegen lassen. Ist man ängstlich, so wird er früher erneuert. Ich kann nur wiederholen, dass mir unter solchen Vorsichtsmassregeln ohne Ausnahme die Gelenke primär geheilt sind, und Andere berichten dasselbe. War reichlicher Erguss im Gelenk oder gar Eiter, oder hat man längere Zeit innerhalb des Gelenks gearbeitet, so thut man immer besser, mit starker Carbolsäurelösung auszuspülen und das Gelenk wenigstens für einige Tage zu drainiren. Man näht die Operationswunde so weit zu, dass ein Drainrohr liegen bleiben kann. Vorher hat man schon eine zweite Oeffnung, ein Knopfloch auf der entgegengesetzten Seite des Gelenks angelegt, in welches ebenfalls ein Drainrohr eingeführt wird. Hört die Secretion auf, so zieht man das Drainrohr heraus.

Ich halte die freie Eröffnung des Gelenks mit antiseptischem Verfahren heutzutage für die einzig berechtigte Operation zum Zweck der Entfernung von Gelenkkörpern.

Erkrankung der Schleimbeutel in der Umgebung des Kniegelenks.

§. 112. An keinem Gelenk kommen Erkrankungen der Schleimbeutel so häufig vor, wie am Kniegelenk.

Vor allem ist zunächst die Patella sehr häufig der Sitz von Entzündungen, welche von einem der drei präpatellaren Schleimbeutel, dem subcutanen, dem subfascialen, dem subtendinösen (Linhart) ausgehen.

Die acuteren Formen der Entzündung, welche bald nach einer Verletzung, einer penetrirenden Wunde, einer Contusion, bald durch Infection von einem oberflächlichen Furunkel, dessen necrotischer Pfropf in den Schleimbeutel hineinragt, bald aus unbekannten Ursachen sich entwickeln, führen zuweilen nur zu einem auf den Schleimbeutel beschränkt bleibenden Abscess, während sie in anderen Fällen unter dem Bild einer sehr rasch sich über die Vorderfläche des Ober- und Unterschenkels ausdehnenden Phlegmone auftreten. Diese Phlegmone folgt offenbar den Bahnen des den Schleimbeutel deckenden Fascienblattes — der Fascie lata für die tieferen Schleimbeutel und der Ausdehnung dieser Fascie auf die des Unterschenkels. Bei frühzeitiger Incision kann die Phlegmone rückgängig werden, während sie ohne dies meist Abscesse in ihrem Bereich, und zwar zu beiden Seiten des Knies, ebenso wie am Oberschenkel hinauf, auf der äusseren Seite zumal, hervorruft. Oefter stossen sich aus solchen Abscessen necrotische Bindegewebsfetzen ab. Dahingegen

kann sich der oben gedachte Abscess, indem der Inhalt serös eitriger Natur ist, resorbiren.

Aehnliche Vorgänge, wie die eben gedachten, kommen an den übrigen Schleimbeuteln des Kniegelenks selten vor. Nur von drei Stellen aus sieht man öfter die Entwickelung zuweilen recht schwerer phlegmonöser Processe, welche man sich nach Analogien kaum anders denken kann, als durch Schleimbeutel-Phlegmone.

Der Stellen auf den beiden Epicondylen, dem Sitz kleiner inconstanter unregelmässiger Bindegewebsräume, welche sich zuweilen zu wirklichen Schleimbeuteln entwickeln, hat Hüter bereits Erwähnung gethan und davor gewarnt, dass man eine fieberhafte Erkrankung bei Phlegmone einer dieser Stellen nicht sofort mit Knieeiterung verwechseln soll. Ich möchte noch die Gegend unter der Patella und zwar die der Insertion des Ligam. patellae hinzufügen. Hier habe ich schon die oberflächliche wie auch die tief gelegene Bursa phlegmonös erkrankt gesehen. Im letzteren Falle liegt allerdings die Gefahr des Durchbruchs in das Gelenk sehr nahe.

Alle die bis jetzt besprochenen Processe sind nur unter ganz besonders ungünstigen Umständen für das Leben gefahrbringend. Die acute Phlegmone des tiefen Praepatellar-Schleimbeutels kann allerdings hohes Fieber machen, auch zu Lymphangitis und Drüsenschwellung, später zu ausgedehnten Senkungsabscessen führen — es kann auch ausnahmsweise einmal ein Mensch bei solchen Abscessen, wie ich selbst sah, an Pyaemie sterben. Meist heilen aber doch auch die schlimmsten Fälle, allerdings zuweilen nach vielen Gegenöffnungen und langedauernden Fisteln.

Eine serös-eitrige, keine Phlegmone der Decken machende Schleimbeutelentzündung kann zunächst abwartend mit Eisbeutel, zertheilenden Umschlägen von Salmiak, Aq. saturnin., später auch durch Hautreize (Tinct. jod.) und Compression behandelt werden. Je acuter der Process, je mehr Phlegmone droht oder bereits vorhanden, desto rascher greife man zum Messer und spalte den Schleimbeutel mit einem breiten Schnitt unter antiseptischen Cautelen.

§. 113. Viel häufiger als die eben beschriebenen acuten sind die chronischen Entzündungsprocesse in den Schleimbeuteln des Kniegelenks. Bei ihnen tritt die Analogie mit den Entzündungsvorgängen im Gelenk noch viel schlagender hervor, als bei den acuten Processen.

Zunächst kommt es in den Schleimbeutel zur Ansammlung von reichlichem Secret, welches im Beginn noch dem synovialen gleicht, bald aber dünner, wässeriger wird. So entsteht das Hygroma cysticum, der Schleimbeutelhydrops. In diesem Stadium bleibt die Krankheit meist bei den übrigen Schleimbeuteln, während sich in den patellaren mit der Zeit fast stets noch anderweitige Veränderungen vollziehen, welche von den degenerativen Processen der Wandungen abhängig sind. Es kommt zu erheblichen schwartigen, sclerotischen Verdickungen der Balgwand. Solche sind sicher weit häufiger die Folgen der sich bereits vorher in seröser Synovitis äussernden Reizungsvorgänge innerhalb des Schleimbeutels, in ähnlicher Art, wie sich bei fortdauernd erneuten Reizungen zu einer Hydrocele eine Verdickung der Tunica gesellen kann, als dass sich, wie es in einzelnen Fällen beobachtet wurde (Linhart, Mettenheimer), selbstständige fibröse Geschwülste aus der Balgwand entwickelten.

Nun entstehen aber öfter auch von der Balgwand aus Processe, welche mit denen der deformirenden Entzündung an den Synovialüberzügen der Gelenke verwandt sind. Es kommt zu proliferirenden Geschwülstchen, welche der Balgwand zunächst gestielt anhängen, sich bald aber lösen und als freie Körper zuweilen in grosser Anzahl die Höhlung ausfüllen. Diese Körper (Corp. oryzoidea) sind nur zum Theil wirklich bindegewebig organisirte, zum anderen Theil schliessen sie sich den aus geronnenen Albuminaten bestehenden Körpern in den Gelenken bei Synovitis sero-fibrinosa vollständig an. Nimmt man nun die Veränderungen noch hinzu, welche sich in Folge von Blutungen durch Contusionen in den pathologisch veränderten Sack einstellen, so ist man so ziemlich im Stande, alle pathologisch-anatomischen Befunde in den Schleimbeutelgeschwülsten des Knies zu erklären. Dann resorbirt sich öfter nur der flüssige Antheil des Blutes und die Gerinnsel bleiben als mehr und mehr fest werdende trockene Massen der Balgwand anhängend, seine Höhlung ausfüllend, zurück. Das Haematom findet offenbar in einem schon pathologisch veränderten Schleimbeutel sehr viel häufiger statt, als in einem gesunden.

Die praepatellaren Schleimbeutel bieten nun die typischen Bilder der eben geschilderten Schleimbeutelgeschwülste in reicher Fülle dar. Fast immer unter dem Einfluss einer dauernden Reizung der Kniescheibenoberfläche und der darunter liegenden Schleimbeutel kommt es zur entzündlichen Reizung in denselben. Menschen, welche viel auf dem Fussboden rutschen, wie es zumal beim Scheuern des Bodens, aber auch bei manchen anderen Beschäftigungen stattfindet, sind die Hauptrepräsentanten für diese Krankheit (Hausmädchen, Scheuerfrauen etc.)

Schon die schwielige Beschaffenheit der Haut beweist hier fast immer, dass dieselbe vielfachem Druck ausgesetzt war, während die Behauptung, dass beim einfachen Knieen dieser Theil überhaupt nicht auf dem Boden gedrückt werde, sich einfach damit widerlegt, dass scheuernde Personen nicht knieen, wie betende, sondern sich vielfach nach vorn überlegend, auf die Hände gestützt, gerade die Patella auf den Boden bringen (Volkmann).

Die Diagnose dieser Erkrankungen auf der Kniescheibe ist immer leicht zu machen durch den Sitz und die physikalische Beschaffenheit der Geschwulst. Was letztere anbelangt, so handelt es sich bald um eine flache, wenig gefüllte und kaum fluctuirende Schwellung, bald sitzt eine gespannte fluctuirende Cyste der Kniescheibe als runder Tumor auf. Auch die Verdickungen der Balgwand, wie der Inhalt von geronnenem Blut und mehr weniger zahlreichen Reiskörpern lassen sich fast immer, letztere durch das eigenthümlich knirschende Gefühl beim Drücken des Sacks erkennen.

Zuweilen ereignet es sich, dass ein solcher grosser Schleimbeteltumor in plötzliche Abscedirung, Verjauchung übergeht.

Die Bildung fester Geschwülste mit erheblicher Veränderung der Balgwand kommt ausser an der Patella ab und zu noch an dem praetibialen und sehr selten an dem infragenualen, zwischen Tibiakante und Lig. patell. gelegenen Schleimbeutel vor. Dagegen bleiben die am hinteren Abschnitt des Gelenks gelegenen Geschwülste meist im Stadium des einfachen Hydrops, ebenso die des infragenualen, für deren Vorkommen und klinische Bedeutsamkeit Trendelenburg noch kürzlich einschlagende Beobachtungen mitgetheilt hat. Es handelt sich hier fast stets nur um Cysten mit synovialem resp. serösem Inhalt und dünner Balgwand. Ein Theil der in der Kniekehle vorkommenden

verdankt übrigens offenbar ihre Entstehung nicht schon bestehenden Schleimbeuteln, sondern sie entwickeln sich ähnlich wie die Ganglien, als sich später abschnürende kleine Synovialhernien. Die Zahl dieser Geschwülste in der Kniekehlengegend ist nicht so gross, dahingegen aber um deswillen therapeutisch oft schwieriger zu beurtheilen, weil sie verhältnissmässig häufig wie die Schleimbeutel, durch deren hydropische Ausdehnung sie entstanden sind, mit dem Kniegelenk communiciren. So dehnen sich ja, wie wir oben beschrieben haben, gewisse, regelmässig mit dem Knie communicirende Schleimbeutel, vor allem die Bursa extensorum, zuweilen auch die poplitea mit dem Gelenk, welches an Hydrops erkrankte, aus. Aber nicht immer ist der Wechsel ein so freier, dass man den Inhalt des Schleimbeutels sofort durch Druck in das Gelenk zurückbefördern könnte, indem die Oeffnung sehr fein oder auch obliterirt, verlegt sein kann. Dies gilt zumal von den häufiger vorkommenden Geschwülsten der Bursa semimembranosa, d. h. jenes zwischen Semimembranosus und Gastrocnemiuskopf (innerem) gelegenen Schleimbeutels, während die cystischen Geschwülste an der Aussenseite (poplitealer und äusserer Gastrocnemius-Schleimbeutel) seltener sind. Diese Hygrome stellen sich als mehr weniger gespannte, meist fluctuirende, an der Oberfläche der Kniekehle gelegene, bald mehr der äusseren, bald mehr der inneren Wand anliegende, selten mehr median gelegene Geschwülste (Kniekehlencysten) dar, deren Diagnose anderen Tumoren gegenüber, zumal dem Aneurysma popliteum öfter nach allgemeinen Grundsätzen erwogen werden muss. Zuweilen spricht ihre Entleerbarkeit durch starken Druck und die dann eintretende Füllung des Gelenks sofort für Communication, während in den meisten Fällen diese Frage mehr weniger sicher aus der topographischen Lage beantwortet werden muss.

Wir verweisen auf die Aufzählung der Schleimbeutel und die Bemerkungen über die Häufigkeit ihrer Communication mit dem Gelenk, welche wir oben gegeben haben. An allen Schleimbeuteln können Hygrome vorkommen. Da aber auch Ganglien an Stellen, wo keine normalen Schleimbeutel existiren, sich entwickeln, so wird uns auch die genaue anatomische Kenntniss zuweilen im Stich lassen.

Für die Behandlung der einfachen Hygrome kommen dieselben Mittel in Frage, welche wir bereits bei dem Hydrops der Gelenks besprochen haben. Aeussere Reizmittel wie die Jodtinctur, das Blasenpflaster werden häufig zunächst und vielfach mit Glück versucht. Bei acuteren Reizungen thun öfter auch vertheilende Umschläge von Bleiwasser oder Salmiaklösung gute Dienste.

Für das präepatellare Hygrom und ebenso für das infragenuale (Trendelenburg) ist, wie Volkmann nachgewiesen hat, die forcirte Compression in ähnlicher Weise, wie wir dies für den Gelenkhydrops beschrieben haben, bei renitenteren Fällen ein cardinales Mittel. Aber auch die Kniekehlencysten widerstehen doch selten der forcirten Compression, wenn auch hier leichter Recidive kommen und die Cur selbst mit grosser Vorsicht nur dann, wenn der Patient unter Controle des Arztes steht, ausgeführt werden kann.

So ist es mir unter Anderem gelungen, eine fast faustgrosse Cyste des Schleim-

beutels des Semimembranosus, welche mit dem Kniegelenk communicirte und häufige entzündliche Reizung des Knies zur Folge hatte, durch forcirte Compression dauernd zu beseitigen.

Punction mit nachfolgender Compression ist ebenfalls wirksam, aber die Punction muss mit denselben Cautelen gemacht werden, wie wir dies oben beschrieben haben. Haben die praepatellaren Schleimbeutel dickere Wände, so schneidet man dieselben breit auf, excidirt wohl auch Stücke der Wandung und lässt sie durch Eiterung heilen. Hier empfiehlt sich aber vor allen das Lister'sche Verfahren. Man schneidet den Schleimbeutel breit auf und legt dann mit gekrüllter Gaze und darauf folgendem regulärem achtfachem Gazelager einen comprimirenden Verband an, so dass die Wände zu rascher Verklebung gebracht werden (Volkmann).

Je mehr dagegen der praepatellare Schleimbeutel sich wie eine Geschwulst verhält, desto eher lässt man sich zur Exstirpation bestimmen, wobei man am oberen Rand der Patella zu berücksichtigen hat, dass er öfter bei starker Vergrösserung der oberen Ausdehnung des Gelenks nahe liegt.

Am schwierigsten stellt sich immer noch die Frage der Behandlung für die oft mit dem Gelenk communicirenden Kniekehlenschleimbeutel. Im Allgemeinen sollte man hier wohl, nachdem man den unschuldigen Heilapparat (Tinct. jod., Compression, Punction mit Compression) erschöpft hat, erst zu Operationen schreiten, wenn man durch Beschwerden, welche die Kranken haben, dazu gezwungen wird. Die Injectionen von Tinct. jod. haben hier eine Anzahl von schlimmen Ausgängen bei mit dem Gelenk communicirenden Cysten herbeigeführt. Ebenso haben Incisionen wie versuchte Excisionen, welche zuweilen nicht einmal vollendet werden konnten, mannigfach Gelenkvereiterung und Tod herbeigeführt. Am sichersten in Beziehung auf die Ausschliessung von gefahrdrohender Gelenkeiterung verfährt man wohl auch hier, wenn man unter strenger Beobachtung von Antisepsis punctirt, die Flüssigkeit herauslässt und eine 5proc. Carbolsäurelösung injicirt, das Gelenk aber ganz in der gleichen Art nachbehandelt (Ruhigstellung unter Listerverband), wie wir dies für die Behandlung analoger Ergüsse in das Kniegelenk selbst beschrieben haben. Unter Lister'schem Verband ist aber auch die Incision derartiger Cysten, vielleicht mit Excision eines Stücks der Balgwand, das Verfahren, welches nach dem, was wir über die Incision in das Gelenk überhaupt mitgetheilt haben, nur geringe Gefahr mit sich bringt, und falls man es mit mässiger Compression und Drainage verbindet, auch am sichersten dauernde Heilung verspricht.

C. Die Operationen am Kniegelenk.

1. Die Resection des Kniegelenks.

§. 114. Indem wir in Beziehung auf die Indicationen, auf die Mortalitäts- und functionelle Statistik der Knieresection auf das verweisen, was wir bei der Besprechung der Therapie der Schussverletzungen und der Gelenkentzündung darüber gesagt haben, wenden wir uns sofort zur Beschreibung der Operation selbst.

Gehen wir zunächst davon aus, dass es sich darum handelt, ein fungöses Kniegelenk zu reseciren, so sind für eine solche Operation, wenn wir möglichst günstige Heilungsbedingungen herstellen wollen, andere Gesichtspunkte maassgebend, als für die grössere Zahl der übrigen Gelenke. Wir haben überall bei der Besprechung der Krankheiten des Gelenks hervorgehoben, dass die grosse räumliche Ausdehnung der Synovialis von der schwersten Bedeutung für die entzündlichen

Processe ist. Vor allem aber war der obere Recessus für die meisten, zumal aber für die fungösen Erkrankungen maassgebend. Eine grosse Anzahl von solchen Reseeirten, bei denen Heilung nicht zu Stande kam wegen fortdauernder Tuberculose und Fistelbildung, erliegt noch nachträglich dem Leiden, oder ist nur durch Oberschenkelamputation zu retten, während, wenn man die Bedeutung des Recessus berücksichtigt und demgemäss operirt hätte, wahrscheinlich Heilung zu Stande gekommen wäre.

Wenn also für die Mehrzahl der übrigen Gelenke wegen der geringen räumlichen Ausdehnung des Synovialsacks die Gefahr, welche uns aus dem von ihm entstehenden Recidiv droht, verhältnissmässig geringer ist und ihre Bedeutung zurücktreten muss gegenüber dem Vortheil, welchen wir erreichen durch Erhaltung des periostal synovialen Cylinders, ist es im Gegentheil für die grosse Majorität der tuberculösen Kniegelenksentzündungen von wesentlicher Bedeutung, dass der Synovialsack des Gelenks entfernt wird. Oft sieht man in solchen Fällen, in welchen dieser Act versäumt wurde, noch Heilung durch nachträgliche Exstirpation der degenerirten Synovialis eintreten.

Demnach muss die Methode der Resection eine solche sein, welche uns gestattet, das Gelenk möglichst frei zu übersehen und den Recessus möglichst genau zu exstirpiren. Der Schnitt, welcher diese Bedingungen erfüllt, muss so eingerichtet sein, dass er ein freies Aufklappen des Recessus gestattet, und das geht nur mittelst eines solchen, der in querer Richtung gleichzeitig Haut und Ligam. patellae oder Patella selbst trennt.

Zum Glück begegnen sich aber in diesem Verfahren noch die Wünsche, welche wir in Beziehung auf den Modus der Heilung haben. Wir verlangen für das Kniegelenk keine Nearthrose, wie für die meisten übrigen Gelenke, sondern eine möglichst feste Verbindung, wie denn in der That die besten Resultate durch knöcherne, knorpelige Ankylose oder durch straffe Bindegewebsnarbe erreicht wurden. Die wenigen Fälle, in welchen beweglich brauchbare Glieder erzielt wurden, berechtigen gegenüber den viel zahlreicheren unbrauchbaren Pseudarthrosen, nicht dazu, die Methode der Operation so auszuüben, als wollte man ein mobiles Gelenk herstellen. Der Streckapparat des Unterschenkels wird aber dazu schon, selbst wenn man die Continuität des Ligament. patellae erhalten wollte, dadurch sehr häufig geschädigt, dass die Patella entfernt werden muss, oder dass die erhaltene Patella in der Folge mit der Oberfläche des Femur verwächst. Schliesslich aber kommt es, das ist für den, welcher Werth darauf legt, die Continuität des Streckapparats zu erhalten, ein Trost, auch bei querem Schnitt zu exacter Verheilung desselben.

Der einzige Fall, in welchem ich ein bewegliches Kniegelenk mit kleiner Excursion erzielte (Schussfractur), war mit dem Bogenschnitt, der Ligam. patellae abtrennte, operirt.

Die hier ausgesprochenen Grundsätze sind nicht neu. Die Engländer exstirpiren seit langer Zeit vielfach das Gelenk, und in Deutschland haben sich bereits vor länger Zeit Billroth, Heineke, Pitha, Metzler u. A. dafür ausgesprochen, und wenn die Operation nicht in die Praxis Eingang fand, so lag dies wohl wesentlich in der Unvollkommenheit der Methode der Exstirpation des Sackes einerseits, wie in dem Gedanken, dass die Wundfläche durch eine solche Operation erheblich vergrössert würde. Diese Bedenken sind durch die unten angegebene Art der Excision, wie durch die nachträgliche Behandlung mit Lister'schem Verband und zumal mit Jodoform als beseitigt zu betrachten.

Eine nicht unwesentliche Frage für die Knieresection ist die, ob man unter Esmarch'scher Blutleere operiren soll. Im Allgemeinen bejahen wir die Frage. Doch ist bei den sogenannten orthopädischen Resectionen nicht dazu zu rathen. Es blutet bei diesen Operationen, sobald man den Synovialsack zu exstirpiren nicht nöthig hat, ausserordentlich wenig, um so weniger, je mehr man das Knie flectiren kann und man hat den Vortheil, dass die Blutung steht, sobald die Operation vollendet ist. Die Operationen, bei welchen dagegen der obere Recessus exstirpirt werden muss, pflegen wir stets in blutleere zu machen. Ist die Operation vollendet, so werden zunächst alle Gefässe aufgesucht und zugebunden, dann wird der Schlauch gelöst, während die Extremität steil erhoben gehalten wird, und nun nochmals unterbunden — eine freilich zuweilen unangenehme Arbeit. Es bleibt dann das Glied während der Nath und des Verbandes aufgerichtet und wird in dieser Stellung auch noch etwa 12 Stunden belassen.

Aus den oben angegebenen Gründen vollführe ich entweder einen Bogenschnitt über die vordere Fläche des Gelenks oder einen queren Schnitt, welcher die knöcherne Patella trennt (Volkmann). Letzterer hat so viele Vortheile, dass ich ihn mit Ausnahme einer Anzahl von Fällen, bei welchen man die Patella opfern muss, in der Regel ausgeübt habe. Reicht der quere Schnitt nicht aus, was selten der Fall ist, so wird auf die lateralen Enden noch ein oder der andere Längsschnitt gesetzt.

Der Bogenschnitt verläuft von dem Epicondylus der einen zu dem der anderen Seite nach unten, so dass die Spitze des zungenförmigen Lappens auf die Spina tibiae fällt. Die Ausdehnung des Schnittes in dieser Richtung ist nothwendig, weil man sonst nicht wohl an die Tibia kommen kann. Man schneidet dann sofort das Ligam. patellae ein und eröffnet somit das Gelenk. Nun präparirt man den ganzen Lappen soweit ab, dass man oben in das Gelenk (Recessus) hineinsehen kann, wobei es öfter nöthig ist, vom Epicondylus nach oben einen oder den anderen Schnitt etwas zu verlängern. Entschliesst man sich dann zur Entfernung des vorderen Abschnittes der Kapsel sammt Patella, so muss man jetzt den Lappen von der Patella ablösen. Man fasst die Patella mit einem Doppelhaken und trennt bei fortdauerndem Anziehen derselben nach unten alle Weichtheile von der Vorderfläche, während das Messer immer gegen den Knochen gerichtet ist, los. Ist man an der Insertion der Extensorsehne angelangt, so trennt men selbe in etwas schief nach oben gehender Richtung ab und löst dann allmälig, nachdem man bis auf die fibröse Gelenkkapsel vorgedrungen ist, diese bei fortwährendem Anziehen aus den umgebenden Weichtheilen. Es gelingt dies so, als ob man einen derben cystischen Sack aus lockerem Gewebe löst, und besonders der letzte Theil der Operation, die Ablösung des Sacks von der vorderen Fläche des Oberschenkels, kommt meist bei einfachem Zug zu Stande.

So exstirpirt man den ganzen Recessus sammt äusserer Fläche in einem Stück. Die Patella wird am besten mit dem Gelenksack gemeinsam fortgenommen.

Will man die Patella erhalten und mit dem queren Schnitt durchtrennen, so führt man einen Schnitt, welcher die Spitze der Epicondylen und die Mitte der Patella verbindet, sofort durch sämmtliche Weichtheile und sägt oder schneidet (bei Kindern) die Kniescheibe in Fortsetzung dieses Schnittes in der Mitte durch. Dann ergreift man zunächst die untere Hälfte der Patella mit einem Doppelhaken, zieht sie nach unten, spannt dadurch die Synovialis und präparirt dieselbe von ihrer patillaren Randinsertion bis zur Tibia den Meniscus gleich mitnehmend,

ab. Sofort wird dasselbe mit dem oberen Gebiet der Synovialis ausgeführt, indem man die obere Hälfte der Kniescheibe mit dem Haken fast. Dabei muss man meist zunächst die Synovialinsertion seitlich vom Oberschenkel abtrennen, im sonstigen wird die Exstirpation, wie oben beschrieben, ausgeführt.

Nun folgt bei vermehrter Beugung die Durchschneidung der Ligament. lateral. und cruciata und jetzt die Exstirpation der hinteren Abschnitte der Kapsel (Volkmann), bei welcher meist eine nicht unerhebliche arterielle Blutung zu erwarten ist, darauf die Entfernung der Knochen. In der Regel freilich ist die Entfernung des hinteren Abschnittes des tuberculösen Synovialsackes sehr erleichtert, wenn man selbe erst nach dem Abtragen der Knochenenden vornimmt. Für die Abtrennung der Knochen gilt auch bei Erwachsenen die Regel, dass man womöglich innerhalb der Epiphysenfläche sägt und zwar legt man den Sägeschnitt parallel der Gelenkoberfläche, d. h. so, dass er vom Ende des inneren wie des äusseren Condyl. gleich weit entfernt ist. Doch braucht man, sobald das Wachsthum vollendet ist, nicht so ängstlich zu sein, da man Resectionen, welche noch in den Schaft hineingingen, mit recht gutem functionellen Erfolge gemacht hat. Ja es ist wohl, falls man innerhalb des Periostes resecirt, noch sicherer eine feste Ankylose zu erwarten (Bidder). Von der Tibia entfernt man ausser den Menisceu ebenfalls möglichst wenig. Beide Sägeschnitte sollen so verlaufen, dass die Extremität, wenn die Flächen zusammengelegt werden, gerade ist, oder höchstens etwas flectirt (5—15°) steht. Der Gang ist bei leicht flectirtem Knie besser, da sich so die fehlende Bewegung im Knie durch Fussgelenksbewegung compensiren kann. Bei Kindern vermeide man diese Flexionsstellung, indem die resecirten Extremitäten der Kinder zu grosse Neigung haben, sich in der Folge weiter zu krümmen.

Der Schnitt durch den Knochen soll aber bei Kindern wegen der oben angeführten Gründe so beschränkt wie möglich gemacht werden. Ich habe letzter Zeit mehrfach nur die Meniscen und den gelösten Theil des Knorpels mit dem Messer entfernt, ja in einem Fall fast gar nichts von der Knorpeloberfläche weggenommen, in anderen Fällen die Oberfläche des Knochens mit dem Knochenmesser oder der Säge so abgeschnitten, dass die Flächen aufeinander passten. Feste Heilung ist auch hier eingetreten.

Solche Versuche werden seit Einführung des Jodoforms in weit ausgedehnterem Maasse von uns gemacht. Wir haben letzter Zeit schon die Gelenke aufgeschnitten, die Synovialis soweit wie möglich entfernt, Knochenherde und Granulation am Knochen, wie abgelösten Knorpel entfernt, dann mit Jodoform gepudert und antiseptisch verbunden, und sind bis jetzt mit den Resultaten zufrieden.

Ist die Erkrankung des Femur gleichmässig über die Oberfläche vertheilt, so fällt auch der Sägeschnitt am besten in die oben angegebene Linie, da die Epiphysenfläche, wenn man den Knochen frontal durchsägt, etwa parallel dem Gelenkende verläuft.*)

Handelt es sich um weiter gehende Erkrankung, so thut man

*) Ich habe in Langenbeck's Arch. IX. pag. 177 etc. genaue Messungen und Bilder kindlicher Epiphysen mitgetheilt und darnach die Schnittrichtung bestimmt.

überhaupt besser, zunächst nur schmale Scheiben zu entfernen und dann die kranken Theile isolirt mit Säge, Messer, scharfem Löffel zu entfernen. So kann man zuweilen erkranktes Knochengewebe aus der Spongiosa herausschaffen und lässt die Rinde stehen. Man opfert vor allem so wenig Epiphysenfläche als möglich, nimmt dieselbe nur stückweise weg. Besonders von der Tibia hat man fast immer nur schmale Scheiben abzutragen nöthig. Nicht der glatte, sofort den Knochen zur Adaption in breiter Fläche geschickt machende Sägeschnitt, sondern die partielle Entfernung der kranken Theile mit Säge, Messer, scharfem Löffel ist für die Resection der Kinder das beste Verfahren.

Bidder hat letzter Zeit auf Grund von Experimenten von solcher partiellen Resection der Epiphyse abgerathen, da schon die theilweise Entfernung der Epiphyse beim Thier das Wachsthum beeinträchtigt oder wenigstens zu ungleichem Wachsthum mit Deformität des Gelenks Veranlassung giebt. Man wird alle Ursache haben, durch weitere Forschung darnach, was aus partiellen Resectionen bei Kindern in der Folge geworden ist, zu eruiren, ob es sich mit dem Wachsthum der Gelenke bei Menschen ebenso verhält, und würde, falls sich dies bestätigte, die partiellen Entfernungen der Epiphyse mindestens sehr beschränken müssen.

Ich muss gegenüber anderweitigen Angaben auf Grund einer ausgedehnten Erfahrung in Knieresection daran festhalten, dass es so gut wie nie schwer hält, die Knochen nach der Operation in der gewünschten Lage gegen einander zu erhalten, und dass ich mich nicht durch bestimmt gelegte Schnitte, welche den Zweck haben, eine Verschränkung von Femur und Tibia herbeizuführen, in der durch die Erkrankung gebotenen Lage der Knochenschnitte beeinträchtigen lassen möchte. Erwünscht ist mir, dass wenigstens soviel ebene Fläche einander gegenüber steht, dass ein Umkippen nach vorn oder hinten, wie zumal nach der Seite, ausgeschlossen ist. Ich halte es auch nicht für sehr wichtig, Knochennähte anzulegen. Zunächst möchte ich hervorheben, dass, wenn man solche anlegt, dieselben doch nur für die erste Zeit von Bedeutung sind und dass es da vollkommen genügt, 2 Nähte von starkem Catgut oder von aseptischer Seide zu machen. Nachdem ich in letzter Zeit etwa 30 Knieresectionen mit Naht gemacht habe, sind vielleicht jetzt 20 andere ohne Naht ausgeführt worden, ohne dass weder für den Verband bei vorsichtigem Halten des Gliedes, noch für die spätere Stellung und Festigkeit ein Unterschied zu bemerken gewesen wäre. Die Naht bei dem queren Schnitt soll die Haut und das durchschnittene Ligam. patellae wieder vereinigen. Ist die Patella exstirpirt, so näht man die Sehne des Quadriceps an Lig. patellae (Volkmann). Die durchsägte Patella wird durch Catgutnähte vereinigt. Sie wächst sehr rasch knöchern zusammen. Ehe die Naht gemacht wurde, hat man nochmals mit Carbolsäure alles Blut aus der grossen Wundhöhle ausgewaschen. Man reibt und pudert dann die Wundfläche mit Jodoform ein, wobei wir bemerken, dass es durchaus unnöthig ist, grosse Mengen in das Gelenk zu bringen, ein ganz dünne Schicht genügt, um die Secretion auf ein sehr geringes Maass zu beschränken.

Drainirt wird für sich der obere Recessus, in welchen zu beiden Seiten durch Knopflöcher kurze Drainstücke eingeführt werden. Zwei

Drains liegen in den seitlichen Enden der Schnitte und reichen bis unter die Patella. Unter den seitlichen Enden der Schnitte nach hinten werden mit Vermeidung wichtiger Theile (Nerv. peron.) ebenfalls zwei Knopflöcher eingeschnitten und kurze Drainstückchen bis auf den Spalt zwischen den Knochen eingeführt.

Der beste Verband für Knieresection ist nach unserem heutigen Wissen ein grosser Listerverband. Es ist möglich, dass wir in der Folge durch das Jodoform davon abkommen, allein bis jetzt ist doch zu rathen, bei der Sicherheit des Verbandes gegen Infection, sowie für die Festigkeit, welche er erlangt, wenn man ihn mit Kleisterbinde umwickelt, ihn umsomehr beizubehalten, als er durchaus nicht mehr theuer ist. Man kann nämlich mit Jodoform einen solchen Verband in der Regel, wenn nicht Durchtränkung oder fieberhafte Zufälle des Patienten zum Wechsel mahnen, Wochen lang liegen lassen. Auf das Glied und zumal auf die Wunde kommt zunächst ungeordnete Gaze in grösserer Menge, welche mit einigen Bindentouren fixirt wird. Darüber legt man einen von der Weiche bis zu den Knöcheln reichenden Deckverband. Das Glied liegt in einem solchen Verband allein schon fast so fest wie in einem Gypsverband. Es wird dann noch in eine lange gerade Blechrinne mit grossem Fersenausschnitt hineingelegt. Auf die zusammengesetzten Schienen, welche ich in der vorhergehenden Auflage dieses Buches noch empfahl, habe ich ebenso wie auf den Gypsverband im Interesse einer besseren Antiseptik vollkommen verzichtet.

Bei dem Wechsel des Verbandes, welcher zweckmässiger Weise wohl nach 24 Stunden, dann aber nur erfolgt, wenn bestimmte Gründe (Fieber, Beschmutzung) dazu drängen, muss die Extremität natürlich sehr vorsichtig gehalten werden, damit sich die Fragmente nicht verschieben. Doch ist dies durchaus nicht so schwer, wenn nur ein Assistent die willkürlichen Bewegungen des Oberschenkels controllirt.

Die Heilung erfolgt in sehr verschiedener Zeit. Orthopädische Resectionen sind nach 4—5 Wochen soweit, dass sie im Gypsverband herumgehen können, bei solchen, welchen der obere Recessus ausgedehnt weggeschnitten wurde, dauert es länger. Schwere Tuberculosen heilen zuweilen erst nach Jahr und Tag, zuweilen gar nicht aus und die Amputation darf nicht zu lang verschoben werden.

Bei Kindern sollte man wenigstens für die ersten Jahre mit Berücksichtigung der grossen Neigung zur Flexion einen Tutor tragen lassen. Dazu wird die Sohle und der Absatz der resecirten Extremität entsprechend erhöht.

Wir gehen auf eine genauere Beschreibung der Längsschnitte für Knieresection nicht ein. Chassaignac hat einen Längsschnitt auf der Aussenseite am Ligam. lateral. externum ausgeführt. Der Langenbeck'sche Schnitt verläuft am inneren Rand der Patella, mit leichter Convexität nach innen, bis zum inneren Rand des Ligam. patellae in der Nähe dessen Insertion an der Spina tibiae. Hüter, der entschiedenste Vertheidiger der Längsschnitte, führt ebenfalls einen Längsschnitt etwas nach vorn von dem Ligam. intern., oben werden noch die letzten Fasern des Vastus intern. durchschnitten, auf der Tibia reicht er bis zur Insertion des Sartorius. Dann wird Ligam. intern. durchschnitten, die Patella nach aussen luxirt, nachdem zuvor die Kapselinsertion und die Weichtheile am Knorpelrande des Condyl. intern. abgetrennt waren. Ist die Patella luxirt, so durchschneidet man bei gebeugtem

Knie die Ligam. cruciata und schliesslich das Ligam. lateral. extern. mit seitlichem Theil, dann kommt die Abtrennung der hinteren Kapselwand etc.

2. Die Amputationen im Kniegelenke.

§. 115. Bei einer Anzahl von Verletzungen des Unterschenkels, von Geschwülsten desselben, sowie auch bei manchen Gelenkentzündungen kann man innerhalb des Kniegelenks amputiren. Unter der Voraussetzung, dass das Bedeckungsmaterial, die Haut, soweit gesund und nicht bei einer Verletzung bereits bis zum Knie abgelöst ist und unter der weiteren, dass die Bedeckung so gewählt werden kann, dass die Narbe nicht auf die Stützfläche fällt, hat man bei diesen Operationen den Vortheil, ähnlich wie bei einer Unterschenkelamputation, die Stelze direct an den Stumpf anlegen zu dürfen. Auch ist die Mortalität dieser Operation ohne Antiseptik offenbar geringer, als die der tiefen Schaftamputationen des Oberschenkels (etwa 28% Billroth, bis 34% amerikanischer Krieg.

Die beiden Operationen, welche hier in Frage kommen, sind die Exarticulation im Kniegelenk und die Amputation innerhalb der Condylen nach Syme. Diese Operation ist in Deutschland von Lücke und Heine besonders empfohlen und mit dem Namen „transcondyläre Amputation“ in die Praxis eingebürgert. Kraske hat ganz recht, wenn er gegen das „trans“ polemisirt, da man nicht jenseits, sondern innerhalb der Condylen operirt. Wir möchten aber trotzdem nicht den Namen der Carden'schen Amputation, welcher in der Haller Clinik nach Carden, dem Lobredner des Verfahrens, eingeführt ist, adoptiren. Es würde für die Sache bezeichnender sein, wenn man den Namen „condyläre Amputation am Oberschenkel“ einführen wollte.

Obwohl man die Bedeckung für ein exarticulirtes Knie von allen Seiten nehmen kann, so empfiehlt sich doch am meisten eine Methode, durch welche die Narbe auf die Hinterfläche des Stumpfs verlegt wird. Am sichersten erreicht man dieses Ziel durch die Bildung eines grossen vorderen und eines kleineren hinteren Lappens. Letzterer ist anzurathen wegen der colossalen Neigung zur Retraction, welche die Haut auf der Hinterfläche hat.

Man führt zwei Schnitte auf der Innen- und Aussenseite, oberhalb und nach hinten von den Epicondylen beginnend, etwa bis zum Ende des oberen Tibiadrittheils. Hier verbindet man sie durch einen queren oder flach bogenförmigen Schnitt. Dann präparirt man den so entstehenden Lappen nach oben mit möglichster Erhaltung des Subcutangewebes los, schneidet durch das Ligam. patellae in das Gelenk und trennt Lateralia und Cruciata, schneidet sofort die hintere Kapselwand und die deckenden Weichtheile durch, nachdem man vorher durch einen Querschnitt unter Capit. fibulae und Zurückpräpariren der Haut einen kurzen hinteren Lappen gebildet hatte.

Es ist empfohlen worden, die Patella und den oberen Recessus in allen Fällen zu entfernen (Billroth). Uns scheint dies nur wünschenswerth in Fällen von granulirender Entartung der Synovialis, und zwar dann in gleicher Weise, wie wir solches für Resection beschrieben haben. Eiterung ist bei antiseptischem Verband weder aus dem oberen Recessus, noch aus den Scheiden der sich retrahirenden Muskeln der Kniekehle (Zeis) sehr zu fürchten.

Man kann übrigens auch alle möglichen anderen Methoden üben, wenn man

die Regel beachtet, dass die Narbe nicht auf die Stützfläche kommt. So kann Benutzung der hinteren Weichtheile durch Lappenschnitt (am besten wohl auch nur Hautlappen), oder durch Ovalairschnitt, wobei die Spitze des Ovals vorn unter der Patella steht, oder auch Benutzung seitlicher Theile der Haut stattfinden.

Die Lappen für Kniecexarticulation haben eine verhältnissmässig grosse Länge. In Folge davon tritt, zumal an dem Vorderlappen, leicht eine bald nur beschränkte, bald ausgedehntere Necrose ein. Dieser Umstand trübt leider das sonst so gute Resultat, da bei breiter Lappennecrose eine Nachresection nöthig werden kann und bei beschränktem Zugrundegehen der Hauträuder wenigstens die Integrität der Stützfläche sehr geschädigt wird. Die Narbe kommt nämlich dann nicht mehr auf die Hinterfläche des Stumpfes. Dieser Nachtheil ist wenigstens nicht in so hohem Grade der condylären Amputation eigen. Man kann die Lappen kleiner nehmen, etwa nur bis unterhalb der Spina tibiae, und dabei den hinteren Lappen so gross ausschneiden, dass er bis unterhalb des Fibulargelenkes reicht. Unter solchen Voraussetzungen leistet die fragliche Operation oft dasselbe wie die Kniecexarticulation, sie bietet dem Amputirten eine Stützfläche, auf welcher er sich direct mit der Prothese stützen kann. Sollte aber auch das nicht gelingen, so hat er wenigstens den Vortheil des langen Stumpfs, mit welchem er sich entschieden sicherer bewegt, als mit einem im Oberschenkel amputirten Bein. Findet man also bei Resection oder versuchter Exarticulation, dass man den Oberschenkeltheil des Gelenks nicht erhalten kann, und man wird gezwungen, zur Amputation überzugehen, so ist es nicht selten noch möglich innerhalb des Gelenks, etwa in in der Epiphysenlinie, nach gemachter Exarticulation den Oberschenkel abzusägen und so dem Patienten die functionellen Vortheile, wie die bessere Mortalität der Kniecexarticulation gegenüber der Amputat. femoris zu erhalten. Zuweilen sind auch die Verhältnisse von vorn herein so, dass man z. B. bei Verletzung wohl zu einer derartig condylären Amputation, nicht aber zu einer Exarticulation Bedeckung gewinnt, wie schon bemerkt.

Am besten nimmt man auch bei dieser Operation einen vorderen Lappen, welcher jedoch nicht so lang zu sein braucht, wie bei Exarticulation. Man präparirt denselben bis über die Patella, welche meist mit entfernt wird, zurück, durchschneidet die Sehne des Quadriceps und dringt so in das Gelenk. Die Bursa exstirpirt man in den gleichen Fällen, wie bei der Exarticulation. Sodann wird das Gelenk durchschnitten, der Unterschenkel nach Bildung des kleineren hinteren Lappens entfernt, und nun mit schmalem Sägblatt (nach vorheriger Unterbindung der blutenden Gefässe) der Oberschenkel nahe oder in der Epiphyse, in einer etwa der Knorpelfläche parallelen Ebene, also bogenförmig, abgesägt. Etwaige scharfe Kanten müssen nachträglich geglättet werden.

Diese Operationen haben, wenn sie antiseptisch in der Art wie wir es bei der Amputation des Oberschenkels beschrieben, ausgeführt werden, eine sehr geringe Mortalität. Kraske hebt hervor, dass man nach der Heilung die Menschen erst ganz allmälig daran gewöhnen muss, dass sie den Stumpf als directe Stütze brauchen. Sie gehen zunächst in einer Stelze mit dem Stützpunkt auf Tuber ischii. Dann füllt man den Boden der Hülse des Stelzfusses mit einem Wattebausch oder einem Lederpolster

und vermehrt diese Polster je nach der Empfindlichkeit allmälig, bis der Patient, wenn er solches verträgt, ganz auf dem Stumpf steht.

Die Gritti'sche Operation, bei welcher in ähnlicher Art, wie bei Pirogoff's Operation am Fersenbein, die Patella, nachdem sie von ihrer Knorpeloberfläche durch die Säge befreit war, auf den transcondylären Stumpf aufgeheilt werden soll, complicirt die Operation in unnöthiger Weise. Wenn die bei einfach transcondylärer Amputation Geheilten auf ihrem Stumpf gut gehen, so ist gewiss kein Grund vorhanden, ein Verfahren zu üben, welches, wie das Gritti'sche, die Operation erschwert, und das um so weniger, wenn das Gelingen der Aufheilung so unsicher ist, als es in der That erscheint.

D. Geschwülste der Kniekehle, Aneurysmen, Verletzungen der Poplitea, Unterbindung derselben.

§. 116. Abgesehen von den Knochengeschwülsten der Epiphysen, wachsen aus der Kniekehle, wenn auch nicht sehr häufig, fasciale und von den Gefässscheiden resp. den Drüsen ausgehende Fibrome, Sarcome. Am häufigsten sind die fluctuirendon Geschwülste. Hier hat man, besonders bei sehr grossen Tumoren zunächst die Möglichkeit eines an der Hinterfläche des Oberschenkels versenkten, oder bei acuten Fällen eines dort entstandenen Abscesses in's Auge zu fassen. Die meisten Cysten, welche dort in der Kniekehle vorkommen, sind solche, welche von den Schleimbeuteln ausgehen (siehe §. 112.). Aber ihre, wie die Diagnose der Sarcome, macht zuweilen Schwierigkeit dadurch, das sie pulsiren. Es kommen nämlich auch Aneurysmen spontan oder nach Traumen nicht selten, zumal in England, in der Kniekehle vor. Die Pulsation des Aneurysmas unterscheidet sich meist insofern, als dieselbe stets, auch bei seitlichem Druck vorhanden ist, und dazu auch anderweitige abnorme Geräusche (Blasen, Schwirren). Andererseits kann auch in einem Aneurysma bei Coagulation an den Wandungen, Verstopfung der Arterie, die Pulsation ganz fehlen.

Man hat auch alle möglichen Verletzungen der Kniekehlengefässe, subcutane Ruptur, Stichverletzung etc. mit folgendem traumat. Aneurysm. oder Aneur. varicosum beobachtet. Die Verhältnisse sind hier, zumal wenn erhebliche Schwellung hinzukommt, durch die tiefe, von der Vene und den Nerven gedeckte Lage der Arterie complicirt. Immerhin ist es besser, wenn man bei schwerer Blutung den Versuch der Unterbindung in loco, ähnlich wie wir dies für die Schenkelbeuge beschrieben, macht, bevor man zur Unterbindung der Femoralis übergeht.

Die Kniekehlenaneurysmen bieten ziemlich günstige Chancen für die Behandlung durch Digital- oder instrumentale Compression. Auch die forcirte Flexion hat hier ein wohlverdientes Feld, wie die Zusammenstellungen von Fischer, Stopin u. A. beweisen. Man wird sich also zur Ligatur der Femoralis erst entschliessen, wenn diese Mittel vergeblich versucht wurden.

Die Ligatur der Poplitea kommt ausser bei den Operationsübungen an der Leiche wenig in Frage. Die Operation, welche durch einen Schnitt in der Mitte der Kniekehle, womöglich mehr im oberen Theil, weil unten der Eintritt der Saphena und des Nervus suralis das Schneiden misslich macht, begonnen wird, muss dem Ischiadicus und der Vena poplitea, welche nach aussen mittelst stumpfer Haken verzogen werden, aus dem Wege gehen. Unter der Vene liegt die Arterie am medialen Kopf des Gastrocnemius.

Man kann auch die Arterie von der medialen Seite des Oberschenkels durch einen Schnitt zwischen Adductor magnus und Sartorius blosslegen. Hinter dem Rand des Adductor magnus trifft man die Arterie vor der Vene (Roser).

Bei allen diesen Operationen muss man sich vor der Verletzung der 4 Articulararterien hüten. Oefter deckt auch ein starker Venenplexus die Arterie zu.

V. Unterschenkel.

A. Verletzungen.

1. Fracturen.

§. 117. Brüche des Unterschenkels sind sehr häufige Verletzungen. In der Spitalspraxis sieht man sie wohl am meisten unter allen Brüchen (Malgaigne), während bei Berechnung sämmtlicher, auch der ambulant behandelten Fälle die Zahl der Vorderarmbrüche grösser ist (Gurlt).

Wir schliessen die Gelenkbrüche am Kniegelenks- und Fussgelenksende von dieser Betrachtung aus. Die Schaftfracturen entstehen bald durch directe, bald durch indirecte Gewalteinwirkung, häufiger in der unteren als in der oberen Hälfte der Knochen. Die directen Brüche sind die häufigeren (Ueberfahren, Auffallen eines schweren Körpers auf den Unterschenkel etc.) und finden in der Mehrzahl im mittleren Dritttheil statt, während die indirecten (Sprung auf die Füsse u. dergl. m.) wesentlich das untere Viertheil des Knochens betreffen.

Erwachsene erleiden Totalfracturen des Unterschenkels weit häufiger als Kinder. Dahingegen sind isolirte Tibiabrüche bei letzteren häufiger. Doch kommen sogar im intrauterinen Leben Unterschenkelbrüche vor. Billroth bildet einen solchen mit schwerer Dislocation schon innerhalb der Gebärmutter geheilten ab.

Selten brechen Tibia und Fibula in ganz gleicher Höhe. Zumal bei den indirecten Fracturen pflegt die Fibula öfter secundär, bei Versuchen des Verletzten sich zu erheben, und dann meist höher oben abzubrechen.

Der Form nach sind die bei dem Totalbruch des Unterschenkels beobachteten Knochentrennungen in der grösseren Mehrzahl Schrägbrüche. Doch kommen auch quere Brüche vor. Malgaigne weist darauf hin, dass diese queren Fracturen meist ge- und verzahnt sind. Dadurch ist es möglich, dass sie so vollkommen in Continuität bleiben, dass zuweilen intra vitam die Diagnose der Fractur nicht zu machen ist. Die schrägen Brüche pflegen in der Regel von oben aussen nach unten innen zu verlaufen. Je ausgeprägter dazu noch die Richtung der Bruchlinie von hinten oben nach unten vorn geht, desto schärfer keilförmig tritt der der Tibiakante angehörige Theil des oberen Bruchstücks hervor. Es entsteht dadurch der unter dem Namen der flötenschnabelähnlichen, der Keilfractur, der Vfractur (Gosselin) bekannte und durch seine Neigung zur Hautperforation auf der Vorderfläche des Gliedes berüchtigte Typus. Gosselin macht darauf aufmerksam, dass an dem unteren Fracturende, da wo der Flötenschnabel aus demselben herausbrach, öfter eine Fissur entsteht, welche eben durch das keilförmige Eindringen des oberen Stücks bedingt ist. Diese Fissur kann bis in das Fussgelenk reichen. Die Verletzung selbst ist dann meist durch indirecte Ursache, durch eine Torsion, welche der Unter-

schenkel bei fixirtem Fuss erlitt, entstanden. Auf dieselbe Art entstehen zuweilen ausgedehnte Spiralfracturen (Gerdy).

Nun kommen aber die schrägen Brüche gar nicht selten auch in anderer Richtung, von innen nach aussen, von oben nach unten vor. Zuweilen sind sie sehr schief. Gern finden sich auch, zumal bei der Einwirkung schwerer directer Gewalt, erhebliche Comminutivfracturen.

Von sehr grosser Bedeutung ist die Weichtheilverletzung bei der Unterschenkelfractur. Die Penetration des Knochens kann von innen nach aussen zu Stande kommen. Durch die Art der Verletzung, oder auch durch folgende Versuche sich zu erheben, dringt ein Fragment, meist das spitzige obere, durch die Haut hindurch. Häufiger noch sind die Weichtheilverletzungen Effecte schwerer directer Gewalteinwirkung, die Zerreissung, Zermalmung der Weichtheile und das Heraustreten der fracturirten Enden aus der Weichtheilwunde wird direct herbeigeführt. Dabei können Gefässe und Nerven verletzt sein, ein Zufall, welcher übrigens öfter auch bei uncomplicirtem Bruch beobachtet wird.

Die Verschiebung der fracturirten Knochen erfolgt wesentlich je nach der Richtung der Fractur. In den meisten Fällen sind sie der Länge nach gegen einander verschoben und zwar so, dass das untere Fragment hinter und oft nach aussen von dem oberen emporgleitet. Zu gleicher Zeit stellt es sich in einen nach hinten offenen Winkel mit dem unteren. Ist diese Dislocation ausgeprägt, so führt sie, wenn noch die Keilform der Fracturstücke dabei vorhanden, zu dem beschriebenen Prominiren des oberen Endes gegen die Haut. Uebrigens beobachtet man doch auch das entgegengesetzte Verhalten, Prominenz des unteren Bruchstücks der Tibia auf der Vorderfläche, nicht so ganz selten. Rotationen des unteren Bruchstückes mit dem Fuss sind ebenfalls meist vorhanden. Oefter ist das untere Fragment mit dem Fuss entsprechend der Schwere des letzteren nach aussen rotirt, doch kommt auch die entgegengesetzte Verdrehung nicht selten vor.

Alle diese Formen von Dislocation sind weit mehr von bestimmten mechanischen Ursachen, von der Richtung der einwirkenden Gewalt und der Richtung und Form der Fractur, von bestimmten äusseren Gewalteinwirkungen, welche nach dem Zustandekommen des Bruches stattfanden, abhängig, als von dem Zug der Muskeln, obwohl der Einfluss derselben auf die Stellung des Gliedes, wie z. B. der Contraction der Wadenmuskeln für Dislocation des unteren, die der Flexoren (Biceps, Semimembranos. u. s. w.) und des Extensor quadriceps für die des oberen öfter von Bedeutung sind.

Nach dem Mitgetheilten unterliegt die Diagnose eines Unterschenkelbruchs in den meisten Fällen keinem Zweifel. Sie wird aus der sichtbaren Verkürzung und Dislocation fast stets schon mit einem Blick zu machen sein, und man bedarf nicht der zumeist auch noch sehr ausgeprägten Crepitation. In Zweifel bleibt man häufig, besonders bei musculöser Wade, über den Sitz und die Beschaffenheit des Fibularbruches. Nur in seltenen Fällen muss man sich bei Frac-

turen beider Knochen unter der Voraussetzung eines verzahnten Querbruchs mit dem Nachweis eines localen Bruchschmerzes und nachfolgenden Oedems der Vorderfläche der Tibia begnügen, in den Fällen, in welchen das Glied nach einer entsprechenden Gewalteinwirkung functionsuntüchtig bleibt, ohne dass Dislocation vorhanden war.

Im Allgemeinen erfolgt die Heilung eines Unterschenkelbruchs in etwa 5—7 Wochen. Die volle Functionstüchtigkeit des Gliedes wird aber erst nach $^1/_4$ Jahr und besonders, falls der uncomplicirte Bruch in die Gelenke geht, nach noch längerer Zeit erreicht; bei complicirten Brüchen dauert begreiflicher Weise die Heilungszeit länger und ist von den bekannten Vorgängen (Eiterung, Necrose etc.) abhängig. Pseudarthrosen kommen nicht sehr häufig, ungefähr so oft wie am Oberschenkel vor (Gurlt). Dagegen ist ein brückenförmiger Callus zwischen Tibia und Fibula recht häufig. Die Einwirkung dieses Callus, welcher die Beweglichkeit beider Knochen gegeneinander aufhebt, stört jedoch die Function des Fussgelenks nur in geringem Grade.

Manche der complicirten Brüche verhalten sich in ihrem Verlauf gleich uncomplicirten. Dies sind besonders die Durchbohrungsfracturen, bei welchen das Loch in der Haut primär unter einem Schorf verheilen kann. Dahingegen ist der Verlauf der mit schwerer Verletzung der Weichtheile durch directe Gewalt complicirten Unterschenkelbrüche, ehe man antiseptisch behandeln lernte, meist ein sehr ungünstiger gewesen. Die hinzutretende Phlegmone und Jauchung, der Eintritt ausgedehnter Necrose, die Gefahr der Pyämie machen es begreiflich, wenn ein grosser Procentsatz dieser Verletzten bei den früheren Behandlungsmethoden zu Grunde ging. Es betrug der Procentsatz der Mortalität etwa 37 bis 40 pCt.

Schussverletzungen der Unterschenkelknochen sind in dem meisten Fällen ausgedehnter, als man bei oberflächlicher Untersuchung anzunehmen geneigt ist. Wenn auch Contusionen des Knochens, Rinnen-, Lochschüsse und einfache Fracturen vorkommen, so ist doch viel häufiger die Tibia an der Verletzungsstelle in mehrere, zuweilen in viele Splitter zertrümmert. In der Mehrzahl der Fälle tritt hier, wie Volkmann mit Recht betont hat, die Bedeutung der Weichtheilverletzung mit ihren Folgen zurück. Nur solche, bei welchen multiple Splitter in den Wadenmuskel getrieben sind und diesen selbst noch zertrümmert haben, pflegen öfter frühzeitig schwere jauchige Phlegmone zu machen. Auch die comminutiven Verletzungen der Fibula innerhalb des Wadentheils geben gern Anlass zu ausgedehnter Eiterung. Im Allgemeinen aber tendiren Unterschenkelschussfracturen weit weniger zu acuter progredienter Phlegmone als die Friedensverletzungen, bei welchen die schwere Weichtheilwunde in den Vordergrund tritt. Auch die Necrose nimmt bei den Schussverletzungen durchaus nicht immer die Ausdehnung an, welche man nach dem Grad der Splitterung des Knochens anzunehmen geneigt ist.

Nach dem allen ist wohl die Thatsache erklärlich, dass früher die Prognose der Schussfracturen sich um nicht unerhebliche Zahlen besser verhielt, als die der Friedensfracturen durch Einwirkung schwerer Ge-

walten (Volkmann). Nach Billroth's Zusammenstellung starben von Schussfracturen des Unterschenkels 23,6 pCt.

§. 118. Die Behandlung der Unterschenkelbrüche beginnt bei den dislocirten Formen mit Beseitigung der Deformität durch Extension am Fusstheil des Gliedes und Contraextension am Knie bei geeigneten localen Manipulationen an den dislocirten Fracturenden. Nur sehr ausnahmsweise wird man hier bei complicirter Fractur zu Resection des vorstehenden Fragments zu schreiten brauchen, und ebensowenig wird man bei grossem Widerstand der Muskeln eine Tenotomie der Achillessehne vorausschicken. Tiefe Chloroformnarcose wird fast stets das überhaupt Erreichbare möglich machen. Bei der Einrichtung der Dislocation hat man auch für die Beseitigung der rotatorischen Abweichung des Fusses Sorge zu tragen. Eine Linie, welche von der Spina tibiae aus senkrecht auf der Tibia nach unten gezogen wird, trifft den Zwischenraum zwischen grosser und zweiter Zehe.

Ist wenig Dislocation und auch keine Neigung zu solchen vorhanden, so genügt ziemlich jeder Verband, welcher das Glied ruhig stellt. In den meisten Fällen gehört übrigens zu dieser Ruhigstellung, dass man die beiden angrenzenden Gelenke in den Verband hineinnimmt. Das Fussgelenk wird man in allen Fällen gut thun festzustellen, während für Fracturen nahe dem Fussgelenk das Knie wohl frei gelassen werden kann.

Besondere Sorge verdient bei allen Verbänden die Fersengegend, wegen der Gefahr des Decubitus. Um ihn zu verhüten, pflegt man die Ferse ganz hohl zu legen. Rinnenverbände haben an der Stelle der Ferse und Achillessehne einen Ausschnitt, und die Gegend oberhalb der Ferse wird stark gepolstert. Beim Gypsverband kann man entweder die Fersengegend ganz frei lassen, um das Glied, welches man noch zwischen Sandsäcke oder in einen Drahtstiefel legt, auf der Wade bis zur Ferse hin aufliegen zu lassen, oder man polstert Achillessehnengegend und Ferse stark mit Watte aus und lässt wohl noch einen Schusterspahn von der Achillessehne nach dem Fuss im Bogen über die Ferse hingehen, so dass dieselbe in einem Hohlraum zu liegen kommt. Dem Anfänger ist immer mehr zu rathen, dass er die Ferse frei lässt und so das Terrain übersieht.

Zum Zweck der Ruhigstellung der Extremität bedarf man vor allem geeigneter Lagerungsapparate. Als ein solcher ist aber der Spreusack mit seitlich längs des Gliedes gelegten langen Sandsäcken in der That doch nicht ausreichend. Mehr leisten schon die Beinkästen (Petit'sche, Heister'sche Lade), doch kranken auch sie an dem Umstand, dass meist zuviel Polster nothwendig ist, um das Glied festzustellen.

Auch die Schwebevorrichtungen sind für den fraglichen Zweck meist nicht entsprechend, da wir in der Regel mit gestrecktem Knie verbinden. Ziemlich sichere Garantie bieten dagegen rinnenartige Vorrichtungen, welche ein entsprechendes Fussstück haben und über das Knie hinausreichen.

Bei dem Anlegen jedes Verbandes, welcher den Fuss hineinnimmt, zumal aber bei solchen Fällen, wo eine Fractur in der Nähe des Gelenks einen gewissen Reizzustand desselben unterhält, muss man darauf bedacht sein, keinen Spitzfuss herbeizuführen, der Fuss muss also in rechtem Winkel zum Unterschenkel gestellt werden.

Als solche Lagerungsapparate empfehlen wir die besonders von

Roser viel gebrauchten Drahtstiefel oder lange, der Extremität ungefähr angepasste Blechrinnen. Eine recht zweckmässige Form, welche auch für viele andere Verletzungen und Erkrankungen der unteren Extremität brauchbar erscheint, hat Volkmann angegeben. (Siehe die Abbildung).

Fig. 52.



Blechrinne für den Unterschenkel nach Volkmann.

Die Drahtrinnen werden gut gepolstert, am besten mit kleinen Steppdeckchen. die Ferse hohl gelegt und nun mit einigen Tüchern, bei deren Anlage besonders für Ruhigstellung des Fusses zu sorgen ist, fixirt. Die Blechrinne, welche dem Glied inniger anliegt, wird mit Watte gepolstert, die Ferse und der untere Theil der Achillessehne kommt in den Ausschnitt, oberhalb desselben wird gut gepolstert. Man befestigt sie, nachdem auch die Vorderfläche der Extremität gepolstert wurde, mit Gazebinde. Nimmt man mit Appretur versehene Binden, so erstarren dieselben nach dem Verband, und man hat dann einen solchen, welcher einem wirklichen erstarrenden Verband sehr nahe steht.

Es gelingt vollkommen, Brüche, welche überhaupt nicht dislocirt waren oder solche, welche nach der Reduction nicht grosse Neigung haben, sich wieder zu dislociren, in diesen Verbänden bis zur definitiven Heilung zu belassen. Bequemer und sicherer ist es jedoch, die Extremität, nachdem die Schwellung verschwunden ist, in einem erstarrenden Verbande, vor allen ist unter gewöhnlichen Verhältnissen ein Gypsverband vorzuziehen, heilen zu lassen. Der Gypsverband leistet aber ferner weit mehr für die Erhaltung der Reduction bei rebellischen Fracturen, zumal bei den bekannten und berüchtigten Keilfracturen mit Prominenz des vorderen Endes vom oberen Fragment. Hier kann man in einem Lagerungsapparat auf die Dauer allerdings etwas erreichen, wenn man die Ferse hoch legt; doch schafft man dadurch, wenn die definitive Heilung so zu Stande kommt, eine sehr unangenehme Schwingung der Tibia nach vorn.

Will man aber durch den Gypsverband, welcher bei fortdauernder Extension, wo nöthig in Chloroformnarcose, angelegt wird, etwas erreichen, so darf er nicht mit Einschaltung von dicken Polstermassen angelegt werden. Auf die Haut kommt eine feuchte Gazebinde, welche man nirgends anzieht, sondern nur um das Glied herumlaufen lässt. Darüber wird die Gypsbinde mit Cirkel-, Spiral- und Längstouren in gleicher Art gelegt, Schusterspähne auf beiden Seiten bis zu den Knöcheln oder auf der Vorderseite bis über den Fussrücken hin zur Verstärkung hinzugefügt, und wenn man ängstlich ist, auf der Tibia nachträglich an der Stelle der Fractur ein Fenster geschnitten.

Man kann den Gypsverband auch gleich nach der Verletzung an-

legen, wenn man den Kranken unter den Augen behält, um sofort bei drohenden Erscheinungen von Druck den Verband zu entfernen. Es tritt sehr selten erhebliche Schwellung nach dem Verband ein, wenn man die Vorsicht braucht, den Fuss gehörig hoch zu legen. Macht man dagegen einen erstarrenden Verband bei schon bestehender Schwellung, so ist man gezwungen, denselben, nachdem die Abschwellung zu Stande kam, wieder zu entfernen.

Wir müssen noch einmal auf die V Fracturen zurückkommen. Man hat hier gerathen, um die Perforation des spitzen Fragmentes durch die Haut zu verhüten, solle man einschneiden und das spitze Fragment reseciren (Stromeyer), oder auch man solle die Achillessehne durchschneiden, weil die Contractur des Gastrocnemius die Dislocation bedinge. Wir verwerfen beide Rathschläge und empfehlen noch am ehesten, obwohl uns selbst bei Anlegung des Gypsverbandes in der soeben beschriebenen Art nie ein Fall vorgekommen ist, welcher das Verfahren nöthig gemacht hätte, Malgaigne's bekannte und ingeniöse Methode. Malgaigne hält das prominirende Knochenstück durch einen in dasselbe eingetriebenen Stift gegen das Lager nieder.

An dem Lagerungsapparat oder auch an dem gefensterten Gypsverband ist ein Bügel angebracht, direct über der Bruchstelle. In der Schraubenmutter, welche sich an diesem Bügel in der direct über der Fractur befindlichen Stahlplatte befindet, läuft eine Schraube, deren spitzes Ende durch die Haut in das prominirende Ende der Fractur etwa 3 Ctm. von der Spitze desselben eingetrieben wird. Obwohl die Spitze kaum linientief in den Knochen eindringt, hält sie doch das Fragment fest gegen die Unterlage, den Verband, nieder, und wird, wie viele Fälle beweisen, ohne irgend welche nachtheilige Folgen vertragen.

Dem Gypsverband nahe stehen die Hohlrinnen für den Unterschenkel und Fuss, welche man sich aus erweichter Pappe oder aus dicken Guttaperchaplatten, auch aus mit Schellack imprägnirtem Filz, zurechtbiegt, an dem Gliede selbst modellirt. Man muss, bis sie trocknen, resp. hart geworden sind, das Glied in einem Beinkasten, einem Drahtstiefel fixiren. Von Schienenapparaten leisten am meisten die sogenannten englischen Schienen (Scharp und Bell).

Man bedarf deren zwei für die Innenseite und Aussenseite möglichst passend für die Extremität. Sie sind concav, entsprechend der Gliedform, mit einem Loch für den Knöchel, und haben ungefähr die Form eines Strumpfbrettes.

Für eine kleine Anzahl von Fällen empfiehlt es sich, in flectirter Stellung zu verbinden. Zumal bei manchen in der Nähe des Kniegelenks gelegenen Brüchen gelingt es nur so, die Aufrichtung des oberen Fragments zu bewältigen. Die Flexionsstellung lässt sich mit einem Planum inclinatum oder mit einem Gypsverband erreichen. Für diese Fälle wie auch für manche complicirte Brüche ist ein Schwebeapparat geeignet. Die Zahl der für den Unterschenkel construirten derartigen Apparate ist gross. Wir verzichten auf ihre Beschreibung. Doch kann man jeden Rinnenapparat aufhängen. Middeldorpf hat zu diesem Zweck eine Guttapercharinne empfohlen. Jeder solche Apparat ist dadurch, dass man die von Volkmann angegebene oder eine ähnliche dorsale Schiene durch eine Binde am Glied befestigt, als Unterschenkelschwebe zu benutzen.

§. 119. Es ist schwer, ganz bestimmte Grenzen für die Amputation complicirter Unterschenkelfracturen zu ziehen. Für die Friedensfracturen ist die Ausdehnung der Weichtheilzertrümmerung, die Complication mit Gefäss- und Nervenverletzung bestimmend, während die Schussfracturen eher durch die ausgedehnten Knochenverletzungen die Ablatio cruris oder femoris, resp. Exarticulation im Knie verlangen.

Hat man sich entschlossen, nicht zu amputiren, so sind operative Eingriffe an den Knochen auf das Aeusserste zu beschränken. Nur zuweilen ist man gezwungen, vorstehende Fragmente zu reseciren, weil die Reduction ohne eine solche Resection nicht gelingen will. Dahingegen sei man in der Entfernung von Splittern zurückhaltend, nur die ganz losen sollen extrahirt werden. Bleibt die Eiterung beschränkt, so tritt gewöhnlich auch keine irgendwie erhebliche Necrose ein, die Splitter heilen im Callus an.

Die Prognose der complicirten Unterschenkelfracturen ist heut zu Tage im Wesentlichen abhängig davon, dass nicht zu lange Zeit verflossen ist, bis der Arzt den Verletzten sieht. Frische Fracturen lassen nämlich im Lister'schen Verband eine ausserordentlich günstige Prognose zu. Ist einmal Fäulniss und Phlegmone eingetreten, so gelingt es viel schwieriger, die Wunde wieder ganz aseptisch zu machen.

Ehe man den antiseptischen Verband anlegt, wird, wenn die Knochenwunde nicht an sich schon zugänglich ist, nach vorhergegangenem Erweiterungsschnitt das geronnene Blut, sowie etwaige ganz losgesprengte Knochenstückchen entfernt und darauf die ganze Wundspalte mit starker Carbolsäurelösung oder mit Chlorzinklösung 1 : 15 energisch ausgewaschen. Dies muss um so energischer getrieben werden, je längere Zeit bereits seit der Verletzung verflossen ist und der Rath Volkmann's, in solchen Fällen, wenn man sich die Theile auf andere Art nicht zugänglich machen kann, so weit zu gehen, dass man die Fracturenden aus der erweiterten oder frisch angelegten Wunde vollkommen zum Zweck der Desinfection herausdrängt, ist gewiss ein ganz vortrefflicher. Man wird, wenn man so energisch vorgeht, den Verlauf bei vielen, bereits stark putriden Verletzungen noch aseptisch gestalten können. Kleine Gegenöffnungen werden zum Einschieben kurzer, bis auf den Knochen gehender Drainageröhren angelegt und zwar in grosser Anzahl, so dass jede Bucht der Wunde, welche nicht direct in den Knochenspalt verläuft, ein directes Ausflussrohr enthält, und darauf ein Listerverband in der bereits mehrfach beschriebenen Weise durch Protectiv, geballte Gazestücke und diese deckende, breite achtfache Schicht von Gaze angelegt. Im Anfang muss der Verband oft gewechselt werden, je nachdem er imprägnirt ist, ein bei Fäulniss wohl sogar zwei Mal täglich. Meist wird es jedoch bald möglich, die Verbände länger 3—4—8 Tage liegen zu lassen. Ausspülung und besonders wiederholte Auswaschung mit starken Lösungen ist nur nöthig, wenn bereits stärkere Fäulniss und Phlegmone vorhanden war. Man muss meist für den Beginn auf den Gypsverband verzichten, da es sehr darauf ankommt, dass der Verband das Glied in erheblicher Längsausdehnung umgiebt. Der Verband selbst ist aber schon so fest, zumal wenn man für die äusseren Lagen desselben Appreturbinde nimmt, dass er viel Halt bietet. Man lagert das Glied im Drahtstiefel oder in der Volkmann'schen Schiene.

Man erreicht mit antiseptischem Verband Unglaubliches, wenn man die Erfolge mit den alten vergleicht. Sogar schwere in die beiden angrenzenden Gelenke reichende Brüche sind mit dem Verfahren zu beherrschen und selbst wenn bereits Eiter im Knie und Fussgelenk ist, gelingt es meist noch, ein bewegliches Gelenk zu erhalten.

Bei sehr putriden Brüchen nimmt man zuweilen permanente Irri-

gation zu Hülfe und wäscht intercurrent mit stärkeren desinficirenden Lösungen aus. Zuweilen empfiehlt es sich unter solchen Verhältnissen, die Extremität zu suspendiren. Sobald als möglich kehrt man übrigens wieder zum Listerverband zurück.

§. 120. Abgesehen von den noch zu besprechenden Fussgelenksbrüchen sind isolirte Fracturen der Tibia und Fibula ziemlich selten.

An der Tibia sind sie wohl fast immer als die Folge directer Gewalt, am häufigsten bei Kindern zu beobachten. Sie können dann, wie wir schon bemerkten, da die Dislocation öfter fehlt, für die Diagnose vorübergehende Schwierigkeiten bereiten.

Ebenso macht die Fractur des Fibulaschaftes als Folge directer Gewalteinwirkung öfter diagnostische Zweifel, da sich der Knochen in der Wadengegend der directen Betastung entzieht und die Kranken mit dieser Fractur recht wohl gehen können. Am oberen Ende bricht die Fibula zuweilen durch Muskelgewalt (Hyrtl, Führer, Lotzbeck u. A.). Menschen, welche im Begriff sind zu fallen, stützen sich kräftig auf eine Extremität und bei der dazu nöthigen Muskelaction reisst der Biceps das Capitul. fibulae ab. Dabei sind öfter neuralgische Symptome (Peroneus) beobachtet worden.

B. Entzündliche Processe.

1. Geschwüre des Unterschenkels. Elephantiasis. Varicen.

§. 121. Die untere Extremität, besonders der Unterschenkel und Fuss, bietet ungünstige Bedingungen für die Ausheilung kleiner Verletzungen, Erosionen, für die Abtrocknung von Eczemen u. dergl. m. Zumal die nur von Haut bedeckte vordere Fläche und Kante der Tibia ist leicht Verletzungen ausgesetzt; werden solche vernachlässigt, so entwickeln sich aus ihnen, wie aus den angeführten Erosionen, Eczemen u. s. w. allmälig grösser werdende Geschwüre.

Oft sind in der That bei normalen Gefässen nur die ungünstigen Circulationsverhältnisse der zum Gehen und Stehen benutzten Extremität zu beschuldigen. In anderen Fällen entwickelt sich das Geschwür schon auf krankem Boden, indem die Hautvenen sich in bestimmten Bezirken oder am ganzen Unterschenkel varicös ausgedehnt haben. Dann findet im Gebiet der wunden Stellen erhebliche Stauung und grosse Neigung zu fortschreitender Ulceration statt. Lässt die Beschäftigung des Kranken eine bis zur definitiven Heilung fortgesetzte Ruhe in horizontaler Lage nicht zu, so breitet sich das Geschwür mehr und mehr aus, besonders wenn noch fortdauernde Reize durch leichte Verletzung, durch Reibung der Kleider etc. stattfinden. Wird dazu noch der Verband vernachlässigt, so inficirt zuweilen das faulende Secret der Verbandstücke die granulirende Oberfläche, es kommt zu einer acuten fauligen Necrose des Geschwürbodens, welche wiederum zur raschen Vergrösserung des Geschwürs beiträgt.

Die vordere Fläche der Tibia, zumal am unteren Dritttheil, bietet am häufigsten den Boden zur Entwickelung des Leidens. Nicht selten aber dehnt sich dasselbe ring- oder halbringförmig, handbreit oder noch ausgedehnter über den ganzen Unterschenkel aus. Uebrigens beginnen auch viele Geschwüre nicht auf dem Knochen, sondern auf dem Boden der Weichtheile, in der Wade u. s. w. Zumal bei varicösen Extremitäten entwickeln sie sich hier öfter von einem vereiterten Varix aus.

Gar nicht selten auch haben die Unterschenkelgeschwüre specifische Ursache, und zwar sind es nicht nur die aus einem vereiterten Gummiknoten der

vorderen Tibiafläche entstandenen, welche bei der Diagnose zu berücksichtigen sind, sondern auch das serpiginose Hautgeschwür kommt mit einer gewissen Vorliebe am Unterschenkel zur Entwickelung.

Grosse Unterschenkelgeschwüre entwickeln sich übrigens fast nie continuirlich. Das erste Geschwür heilt ab, in der Narbe kommt nach einiger Zeit ein neues, auch dies heilt wieder, aber mit jeder Heilung werden die Bedingungen für die Entstehung neuer Ulcerationen besser, und die für die Ausheilung derselben schlechter. Die unverschiebbare Narbe, welche durch die Ulceration zerfällt, ist der localen Heilung ungünstig, dazu verbreitet sich mit jedem neuen Schub ein chronischer Reizzustand weiter mit dem anschliessenden Bindegewebe. Zunächst wird das Subcutangewebe der nächsten Umgebung von Wanderzellen in reichlicher Masse durchsetzt und gleichzeitig succulenter, allmälig aber entsteht daraus eine entzündliche Neubildung von Bindegewebe. Dicke schwartige Massen treten an die Stelle der Cutis, des Subcutangewebes, des Periostes, die gleichen Massen schieben sich zwischen die Muskeln und mit dem intermusculären Gewebe in dieselben hinein. Sie dringen allmälig nach dem Fussgelenkenk und dem Tarsus vor, verwandeln hier das umhüllende Bindegewebe der Sehnen, den fibrösen Theil der Kapsel in starre, unnachgiebige Schwarten. Das Periost beginnt in Folge der Reizung unregelmässige Knochenauflagerungen zu produciren, die Tibia, die Fibula verdicken sich unförmlich, bis zum Verwachsen der beiden Knochen. Zwischen den Fussgelenken kommt es nicht selten zur Verknöcherung der fibrösen Kapsel. Gleichzeitig sind die Muskeln, welche unter den ungünstigen Verhältnissen nicht mehr agiren, nicht gleiten können, fettig degenerirt. So hört mit der Zeit bei langdauernden, vielfach recidivirenden Geschwüren jede Beweglichkeit im Fuss auf. Aber auch die Oberfläche der Haut in der Nähe der Narbe wie am Fuss zeigt oft die Effecte der Reizung. Grosse Mengen von verhornender Epidermis werden gebildet, die Papillen wuchern, und dem entsprechend bekommt die Epidermis ein warzige, rissige Oberfläche. Allmälig nimmt der Fuss unterhalb des Geschwürs mehr und mehr das Bild eines durch Elephantiasis verunstalteten Gliedes an.

Durch die geschilderten Vorgänge werden die verschiedenen Charactere des Geschwüres, des einfachen, des varicösen, des callösen. des torpiden u. s. w. bestimmt.

Bei solchen langdauernden Geschwüren drohen aber ausser den geschilderten localen, die Function des Gliedes störenden Gefahren den Kranken noch manche andere, das Leben bedrohende. Wir sehen von den Verjauchungen des Geschwürs, dem Erysipel etc. ab, aber wir dürfen nicht unerwähnt lassen, dass gar Mancher, der lange Zeit grössere Eitermassen aus dem Unterschenkelgeschwür verlor, in der Folge an parenchymatöser oder an amyloider Entartung der Unterleibsdrüsen erkrankt und daran zu Grunde geht. Zu erwähnen ist auch, dass zuweilen aus dem einfachen Geschwür bei langer Dauer desselben sich ein Epithelialcarcinom entwickelt. Mit der Diagnose des Neoplasma im Geschwür muss man aber vorsichtig sein, da alte Fussgeschwüre sehr erhebliche Tendenz zum Schwellen zeigen und so colossal emporwuchernde Granulationen produciren, dass man dieselben für Geschwulstmassen hält.

Die grossen Unterschenkelgeschwüre der eben geschilderten Art sind wesentlich nur Leiden der ärmeren, schwer arbeitenden Klassen. Kleineren varicösen Geschwüren dagegen begegnet man häufig auch bei der besitzenden Klasse, und zumal Frauen, welche mehrfach geboren haben, sind oft von solchen heimgesucht. Gerade die letzteren Formen sind nicht selten durch enorme Schmerzhaftigkeit ausgezeichnet.

Die schwere Heilbarkeit der Unterschenkelgeschwüre und das Zustandekommen so schlimmer, den Mechanismus des ganzen Fusses vernichtender Formen, wie wir selbe oben geschildert haben, beruht eben in dem angeführten Umstand, dass Menschen, welche nicht die Mittel haben, längere Zeit das Stehen und Gehen bei schwerer Arbeit zu vermeiden, von Geschwüren befallen werden. Würde das erste Leiden gründlich ausgeheilt sein, die erste Narbe allmälig zu stärkeren Leistungen herangezogen werden, so wären die folgenden Nachschübe nicht eingetreten. Dabei wollen wir die Venenausdehnungen nicht unterschätzen, aber auch nicht vergessen, dass sie

zum grossen Theil erst eine Consequenz des Geschwürs sind. Ein Rentier bekommt auch mit Varicositäten so gut wie nie ein grösseres Unterschenkelgeschwür. Das Leiden betrifft, wie wir betonten, den armen Mann, und wir wollen hinzufügen, ganz besonders den sich und seinen Körper vernachlässigenden Bummler.

Aus diesen Thatsachen lassen sich die einfachsten Grundsätze der Geschwürsbehandlung zwangslos ableiten. Sie heissen Ruhe und Reinlichkeit. Horizontale Bettlage, Entfernung der schmutzigen Verbandstücke und der faulenden Secrete, letztere durch desinficirende Wässer (Aq. chlorat., Acid. carbolic. salicyl., der Gestank des Ulcus gangraenos. lässt sich am schnellsten durch concentrirte Lösungen von Kal. hypermanganic. entfernen, Aq. saturnin. u. dergl. m.), das sind die Mittel, unter deren Gebrauch das Ulcus simplex wie ein grosser Theil der varicösen Geschwüre heilt. Besonders bei letzteren, aber auch bei vielen älteren, mit starker ausgebreiteter Gewebsreizung verbundenen Geschwüren thut daneben nicht nur horizontale, sondern erheblich erhöhte Lage des Fusses oder Suspension desselben ausserordentlich gute, die Heilung beschleunigende Dienste.

Man kann wohl einen kleinen Theil der Schädlichkeiten, welche aus dem Hängen der Extremität beim Stehen und Gehen resultiren dadurch beseitigen dass man Fuss und Unterschenkel mit einer guten Flanellbinde, lege artis, einwickelt, oder auch einen Schnürstrumpf tragen lässt. Das Geschwür selbst, welches übrigens selbstverständlich nicht sehr gross sein und nicht viel secerniren darf, wird dabei mit Heftpflaster (siehe unten) eingewickelt. Die Methode scheitert jedoch bei Aermeren an leicht einzusehenden, aus der mangelnden Aufsicht und Reinlichkeit resultirenden Hindernissen, und ist bei ihnen wohl im Allgemeinen nicht zu empfehlen, schon deshalb, weil so die im Anfang noch mögliche, gründliche Heilung versäumt werden kann.

Bei der angegebenen Behandlung heilen in vielen Fällen auch grosse Geschwüre in relativ kurzer Zeit. Ein grosses Ulcus, bei welchem nur ein Theil der Haut zerstört, die Schleimschicht der Epidermis oder wenigstens ein Theil der interpapillären Einstülpungen derselben oder auch nur eine Anzahl von Hautdrüsen erhalten war, pflegt sich rasch mit Narbe zu überdecken. Hier entwickeln sich von den gebliebenen Epithelien Inseln von Haut, bei intactem Papillarkörper bekleiden sich die emporschiessenden granulationsartigen Knöpfchen der Papillen mit Epithel, und plötzlich hat das ganze flache Geschwür eine Decke. Fehlt es aber an solchen Inseln der Behäutung, so will die nur vom Rand weiterschreitende Epidermisbildung zumal dann nicht weitergehen, wenn bereits die Peripherie narbig, callös, der Boden durch die beschriebenen Bindegewebsschwarten unnachgiebig geworden ist. Die Art der Behandlung richtet sich bei solchen der Heilung widerstehenden Formen wesentlich nach der Beschaffenheit der Granulationsfläche und der Ränder.

Besonders bei kleineren, aber auch bei manchen grösseren Geschwüren, welche bereits über das Niveau der Ränder hervorragende Flächen bei erheblicher Eiterung zeigen, gelingt es öfter mit dem von Volkmann beschriebenen Watteverband, die Heilung unter Luftabschluss, gleichsam unter einem Schorf zu Stande zu bringen. Gut entölte Watte wird nach desinficirender Reinigung des Ulcus in dicker Lage auf der Geschwürsfläche mit einer mässig comprimirenden feuchten Gazebinde fixirt, und der Verband erst dann wieder gewechselt, wenn er mit Secreten imprägnirt ist. Zweckmässig lässt sich öfter auch Salicylwatte, ein Listerverband oder das neuerdings im Handel befindliche Borlint, als erste das Geschwür deckende Lage benutzen.

Ist die Eiterung nicht mehr sehr erheblich, so thut ein comprimirender Heftpflasterverband vorzügliche Dienste. Dachziegelförmig sich deckende, zwei Finger breite Heftpflasterstreifen werden circulär so um das Glied gelegt, dass sie nicht nur die Geschwürsfläche, sondern auch noch einen guten Theil oberhalb und unterhalb decken. Darauf wird das ganze Glied mit Flanellbinde eingewickelt. Reizt das Empl. adhäsiv, die junge Narbe zu stark, so kann man auch dasselbe mit Empl. album erreichen. Allzu üppig über das Niveau emporwuchernde oder gar torpid fungöse Granulationen, wie sie zuweilen bei syphilitischen Unterschenkelgeschwüren vorkommen, werden energisch geätzt, oder auch wohl mit dem scharfen Löffel beseitigt. Bei Syphilis reicht man gleichzeitig Jodkalium.

Die callösen Geschwüre leisten meist den grössten Widerstand. Hier sind die Ränder so unnachgiebig, wie die Fläche, der narbig schwielige Boden unergiebig bleibt für die Production von gesunder Granulation. Das Schwinden des Callus erreicht man auch bei ihnen meist am sichersten durch einen Heftpflastercompressivverband, zuweilen auch durch den Volkmann'schen Watteverband. Auch feuchte Wärme ruft eine vermehrte, mehr acute Entzündung hervor, welche die Ränder beweglich macht. Bei ganz immobilen Rändern haben Weber und noch jüngst Nussbaum darauf hingewiesen, dass tiefe, bis auf die Fascie gehende Schnitte, hinter dem Geschwürsrand geführt, zuweilen eine rasche Vernarbung herbeiführen. Nussbaum circumcidirt das Ulcus und stopft den Schnitt, um ihn klaffend zu erhalten, mit Lint aus. Ein andermal genügt auch flaches Abtragen der Callositäten mit nachfolgendem Watteverband (Maas).

Die wenig granulirende feste Oberfläche des Geschwürs ist nun in solchen Fällen der Tummelplatz für die verschiedenen, mehr weniger ätzenden oder reizenden Medicamente. Und gewiss haben sie, am richtigen Ort angewandt, ihren guten Sinn. Man versucht die Application von Aetzmitteln in Substanz (Arg. nitric., Zinc. chloric. u. s. w.). Dieselben können selbstverständlich nur vorübergehend ein oder mehrere Mal applicirt werden. Sie bringen die oberflächliche Schicht des Gewebes zur Verödung und rufen in den tieferen Schichten Erweiterung der Gefässe und Entzündung hervor, durch welche der starre Boden in eine frische Granulationsfläche umgewandelt werden kann. Oefter leisten jedoch dünne Lösungen von ätzenden Mitteln, in solchen Fällen als feuchte Compresse angewandt, gute Dienste. So besonders $^1/_2$—1 procent. Lösung von Argent nitric. Aehnlich wirken auch die Quecksilbermittel in Salbenform, die Praecipitatsalben etc. An sie schliessen sich an die zugleich reizend und desinficirend wirkenden balsamischen Mittel und der Terpentin, so der Perubalsam in Salbenform, das Ungt. basilicum und andere. Auch alkoholische Mittel thun zuweilen gute Dienste. Bei allen diesen Mitteln muss man nicht selten probiren, es gelingt öfter bei raschem Wechsel mit dem einen zu erreichen, was mit dem anderen nicht gelingen wollte.

Martin in Boston hat auf Grund langjähriger Erfahrung als allgemeine Behandlungsmethode für chronische Unterschenkelgeschwüre die Einwickelung mit Gummibinden empfohlen. Diese amerikanischen Binden, welche ganz besonders gut sitzen sollen, sind $10^1/_2$ Fuss lang, 3 Zoll breit. Sie werden Morgens vor dem Aufstehen direct auf die Haut und das Geschwür gerade so fest gewickelt, dass sie nicht abfallen. Beim Aufstehen schwillt dann das Bein etwas an und die Binde liegt fest. Abends wird sie, nachdem die Patienten allen ihren Geschäften nachgegangen sind, wieder abgewickelt, in Wasser abgewaschen und zum Trocknen aufgehängt, ebenso wird das Bein und Geschwür abgetrocknet und wenn es excoriirt ist, mit Oelläppchen bedeckt. Dabei heilen die Geschwüre. Wir haben im ganzen auch zufriedenstellende Resultate mit der Application dieser Binden erzielt. Es gehören freilich Menschen von einem gewissen Grad von Intelligenz dazu, wenn man ihnen die Binde in die Hand geben will. Eins ist noch misslich bei den ächten Martin'schen Binden: der verhältnissmässig hohe Preis von

8 Mark. Die billigeren inländischen Fabricate kommen nämlich bis jetzt den Martin'schen an Güte nicht gleich.

Aber trotz aller dieser Mittel kommt doch selbst dann, wenn es gelang, eine gute Granulationsfläche zu erzielen, die Heilung nicht immer oder wenigstens zu langsam zu Stande. In diesen Fällen greifen wir, seit Reverdin constatirte, dass kleine abgetragene Hautstückchen auf gesunder Granulationsfläche aufheilen und als Narbeninseln in derselben Art wie die oben erwähnten, nicht zerstörten Epidermiskeime zu dienen im Stande sind, gern zu der auf dieser Thatsache basirten kleinen Operation der Hautüberpflanzung. Sie beschleunigt die Heilung sehr, und in etwas bietet sie doch auch bessere Aussichten für die Dauerhaftigkeit derselben. Bedingung für die Möglichkeit der Aufheilung ist gesunde Granulation, Aufpflanzung von nicht zu grossen (etwa linsengrossen), von dünner Hautstelle, so dass nur die Epidermis abgetragen wurde, entnommenen Hautstücken (der Oberarm direct oberhalb des Ellbogengelenks giebt ein sehr gutes Material ab) und gute Befestigung auf der Granulationsfläche durch leichten Compressionsverband.

Ich pflege mit einer nicht zu breit fassenden Zahnpincette das Hautstückchen flach zu fassen und mit guter Cooper'scher Scheere direct hinter den Pincettbranchen so abzuschneiden, dass die kleine Wunde kaum blutet. Nimmt man das Stückchen etwas grösser, so lässt es sich auch in zwei bis drei Stücke theilen. Je nach der Grösse des Geschwürs richtet sich die Zahl der transplantirten Stückchen. Sie werden mit der Pincette gegen die von Eiter gereinigte Granulationsfläche glatt mit der wunden Fläche aufgedrückt, und darauf mit Pflaster fixirt. Mir gelingt die Anheilung am sichersten, wenn ich zunächst mit langen Streifen von Englisch Pflaster die einzelnen Stückchen gegen die Granulationsfläche andränge. Dann lege ich flache kleine Bäuschchen von Watte auf das Pflaster, da wo Hautstückchen sich befinden und decke nun das ganze Geschwür mit einem Heftpflasterverband zu. Durch den kleinen Wattebausch wird noch ein leichter Druck auf das Hautstückchen geübt. Wenn der Verband beschmutzt ist, was meist am 2. bis 3. Tag der Fall, so wird er sehr vorsichtig gewechselt. Denn zu dieser Zeit sind die Zapfen des Granulationsgewebes, welche in das Hautstückchen hineinwachsen, noch sehr zerreisslich. Schon bei dem zweiten Verband sieht man meist, wie am Rand des Hautstückchens die Granulation sich vertieft, wie diese Stelle bläulich weiss erscheint, und bald schieben sich von hier Ausläufer von Epidermis, welche sich gleichfalls durch Vertiefung der Granulation und bläulich weisse Färbung kenntlich machen, in die Granulationsfläche hinein, und verbinden sich mit ähnlichen Ausläufern anderer Läppchen, resp. mit der jetzt meist ebenfalls rascher vernarbenden Epithelgrenze am Rand des Geschwürs.

Aber auch mit der Hautüberpflanzung gelingt es doch nicht alle Beingeschwüre zu heilen, und es ist fraglich, ob für die schlimmen Fälle die Versuche durch ausgedehnte plastische Operation mittelst Lappenbildung von derselben oder der anderen Extremität, ob die neuerdings constatirte Möglichkeit des Aufpflanzens grösserer, nur aus Epidermis und Cutis ohne Subcutangewebe bestehender Stücke Haut auf vorher wund gemachte Fläche bei der Unvollkommenheit des Bodens und der Ränder jemals Erhebliches erzielen wird. Demnach scheint es uns aus practischen Gründen unmöglich, die Berechtigung der Amputation für solche extreme Fälle aus Humanitätsgründen zu verwerfen. Selbst dann, wenn es gelingt, Geschwüre an Extremitäten, bei welchen

Veränderungen der oben geschilderten Art eingetreten sind, zur Heilung zu bringen, ist den Trägern oft mit dieser Heilung wenig gedient, mit dem Beginn der Arbeit beginnt auch wieder das Geschwür. Da nun solche Menschen fast nie in der Lage sind, zu ruhen in dem geeigneten Augenblick, da sie entweder arbeiten müssen oder der Gemeinde zur Last fallen, so sind sie in der That weit besser daran, wenn man ihnen die nicht mehr ad integrum zu restituirende Extremität entfernt. Man kann dies in den angeführten Fällen mit um so grösserer Beruhigung thun, als sie einmal gar nicht einen mobilen Fuss, sondern einen solchen, an welchem die Mobilität verloren ging, einbüssen, also eine Stelze mit einer hölzernen Stelze eintauschen und als, wenn man antiseptisch operirt, die Lebensgefahr keine grosse ist. Dazu kommt aber, dass man Menschen mit stark eiternden Beingeschwüren zuweilen auch vor der durch Nephritis und amyloide Degeneration der grossen Unterleibsdrüsen drohenden Gefahr bewahrt. Werden sie cachectisch, blass, oder erscheint gar Eiweiss im Harn, so ist die Amputation schon um deswillen dringend indicirt. Vor der Operation muss man jedoch tagelang sehr gründliche Desinfection der ganzen Extremität stattfinden lassen. Offenbar setzen sich in der verdickten Epidermis die Erreger der Fäulniss sehr fest und wenn man gründliche Scheuerung vor der Operation versäumt, so bekommt man leicht Fäulniss und Phlegmone auch unter dem Verband.

§. 122. Die Fälle von Elephantiasis der unteren Extremität, welche wir sehen, entwickeln sich wesentlich nach den eben geschilderten Beingeschwüren, ein Theil derselben auch nach langdauernden, vom Knochen ausgehenden Reizzuständen. Wenn man will, so kann man schon die oben geschilderten, bei jedem chronischen Geschwür allmälig eintretenden diffusen Bindegewebsneubildungen als Elephantiasis oder Pseudoelephantiasis bezeichnen, doch pflegen wir im Allgemeinen nur die Zustände, bei welchen wesentliche Veränderungen der Haut in Beziehung zu bestimmten krankhaften Veränderungen des Lymphapparats gleichzeitig eintreten, so zu benennen. Am reinsten kommen solche in den Tropen zur Beobachtung, seltener bei uns in der Art, dass nicht die genannten chronischen Reizungen vorangegangen waren.

Meist entwickelt sich die Krankheit aus einer Anzahl von pseudoerysipelatösen Anfällen. Dieselben bestehen offenbar in einer diffusen Entzündung im Gebiet des Lymphapparats mit Ausschwitzung von Lymphe in die Gewebe. Allmälig erweitern sich die Lymphgefässe, die Lymphe staut sich an, indem zum Theil wohl der Weg in den Drüsen, zum Theil wohl auch der in den Lymphstämmen obturirt wird, und in Folge davon kommt es zu erheblicher Schwellung der Theile. Ein Theil dieser Schwellung ist durch die in den Geweben selbst angehäufte Lymphe hervorgerufen, ein anderer Theil wird bedingt durch Wucherung der Gewebe, des Bindegewebes zwischen den Theilen und der Haut in ähnlicher Art, wie wir dies oben als für die späten Stadien alter Beingeschwüre in der Regel eintretend geschildert haben. Nur tritt hier der geschwulstartige Typus der Neubildung meist in flächenhafter, zuweilen auch in knotiger Form deutlich hervor (Virchow, Geschwülste, Bd. I., pag. 300 etc.). Insbesondere zeigt der Fuss sich häufig durch seine Gestalt und Unbeweglichkeit in der That als Elephantopus. Die Veränderungen der Bedeckungen tritt dann fast immer in characteristischer Weise hervor, bald als breite schwielige, auf der sclerotischen Haut liegende Epidermisverhornung, bald in mehr papillarer Form, indem zuweilen auf breiter Fläche circumscript Papillarwucherung und Hypertrophie mit Verhornung des Epithels auf den Papillen

eintritt. Hinzukommender Schmutz und Pigmentbildung der tieferen Epidermisschichten verleiht derartigen Extremitaten zuweilen das Aussehen eines mit Moos bewachsenen, unförmlichen Baumstammes. Dazu sind noch die alten Geschwüre vorhanden, oder in den so veränderten Theilen bilden sich neue. Hinzukommende Lymphorrhoe ruft nicht selten eine erhebliche Ernährungsstörung hervor.

Es steht meist schlimm um die Beseitigung solcher eingewurzelter Erkrankungen. Am günstigsten scheinen noch solche Formen, welche sich in mehr acuter Weise nach Lymphthrombosen in Drüsen der Weiche (Syphilis) oder auch wohl nach Lymphgefässthrombosen entwickeln. Hier genügt zuweilen Compression durch Bindendruck bei Hochlagerung zur Beseitigung, bei den meisten Fällen ist aber die Besserung nur eine scheinbare, indem bei geeignetem Verhalten, horizontaler oder erhöhter Lage der Extremität, Einwickelung mit elastischer Binde, kalter Douche etc. wohl die lymphatische Schwellung der Gewebe, welche einen grossen Theil der Schwellung ausmacht, schwindet und somit das Glied vorübergehend dünner wird, aber die das eigentliche Wesen der Krankheit bedingende Erkrankung des Lymphapparats und die consecutive Entartung der Gewebe nicht vergeht. Auch die im Lauf des letzten Jahrzehntes von Carnochan zuerst geübte und von amerikanischen, englischen und deutschen Chirurgen vielfach versuchte Ligatur des Hauptgefässstammes hat wohl kaum einen dauernden Erfolg zu verzeichnen.

Nach den Zusammenstellungen von Wernher gewinnt man nicht den Eindruck, dass auch nur in einem Fall auf die Dauer ein Erfolg erzielt worden ist. Vorübergehende Besserungen dagegen traten fast stets ein, was sich wohl hinlänglich dadurch erklärt, dass durch die veränderten Verhältnisse des Blutdrucks, die in den Geweben und ausgedehnten Gefässen stauende Lymphe sich zu entleeren vermag. Wahrscheinlich ist aber, dass, da die Ursache des Leidens in der Regel nicht beseitigt wird, mit der vollkommenen Ausbildung des Collateralkreislaufs bald früher, bald später, alle Erscheinungen wiederkehren. Man kann somit die Ligatur der Femoralis oder Iliaca um so weniger als allgemeines Mittel empfehlen, da in einer Anzahl von Fällen der Tod oder Gangrän des Gliedes resp. schwer zu stillende Nachblutungen gefolgt sind. Auf jeden Fall ist die auch neuerdings wieder empfohlene fortgesetzte Compression der Femoralis mit Compressorien (Wernher) der Anwendung der Ligatur vorzuziehen. Betrifft die Krankheit nur den Fuss und einen Theil des Unterschenkels, so mag auch hier die Amputation oft das am meisten zweckentsprechende Heilmittel sein.

§. 123. Varicen des Unterschenkels führen zuweilen eine Reihe von höchst lästigen Beschwerden herbei. Wir erinnern nur an das, was wir oben über den ursächlichen Zusammenhang der Beingeschwüre und die weiteren Folgen, die Pseudoelephantiasis der Weichtheile bemerkt haben. Dazu kommt, dass nicht selten bei dem geringsten Anlass recidivirende Eczeme durch die varicöse Beschaffenheit der Venen hervorgerufen werden. Aber auch ohne dass Geschwüre und Eczeme entstehen, machen die Venenausdehnungen nicht selten heftige neuralgische Beschwerden, rufen leicht das Gefühl von Schwere und Ermüdung hervor. Dazu kommt aber noch die Gefahr der Phlebitis, der multiplen periphlebitischen Abscesse und die der Ruptur eines die Haut allmälig verdünnenden Knotens mit reichlicher Blutung.

Die Mittel, deren wir uns zur Verhütung der gedachten Folgen bedienen, sind in der Regel palliative. Wir geben Menschen mit Venen-

ausdehnung der Unterschenkel comprimirende Flanellbinden, Gummistrümpfe, Martin'sche Binden u. dergl. m. Die Gummistrümpfe müssen, wenn sie überhaupt Gutes wirken sollen, sehr gleichmässig gut gearbeitet sein. Bei localer Schnürung ist ihr Schaden grösser, als ihr Nutzen und eine regulär von der Fussspitze bis zum Knie angelegte Flanellbinde thut bessere Dienste. Uebrigens ist nicht zu verkennen, dass alle diese palliativen Mittel nur Unvollkommenes leisten, und dass ein radicales Curmittel für viele Fälle sehr erwünscht ist. Versuche an den Unterschenkelvenen, welche auf vollständige Entfernung kranker Abschnitte oder auf Verödung solcher durch eingeleitete Thrombose hinzielen, sind daher auch seit langer Zeit in ähnlicher Art, wie an den Venenausdehnungen anderer Körpertheile (Varicocele etc.) gemacht worden.

Bald hat man Injectionen von Gerinnung befördernden Mitteln, bald die Ligatur der Venen, bald solche mit Excision grösserer Venenabschnitte vorgenommen. Alle diese Versuche hatten manche Erfolge, aber auch eine Anzahl von Todesfällen durch die Entstehung puriformer Thromben zu verzeichnen. Diese Nachtheile hat wohl kaum das P. Vogt'sche Verfahren der Injection von Ergotin neben die Gefässe, allein die Erfolge sind bei demselben doch auch zu wenig sicher.

Man würde zu den eingreifenden Verfahren wohl gern zurückgehen, wenn man die Lebensgefahr durch die Methode ganz vermeiden könnte. Bei den Injectionen erscheint solches vorläufig nicht möglich, und ebensowenig ist das zuletzt von Rigaud geübte Verfahren (Blosslegung der Venen, um Thrombose hervorzurufen) ganz von Todesfällen frei. Derselbe Vorwurf trifft aber die jüngst von Walton versuchte Methode der subcutanen doppelten Umstechung und Durchschneidung der Vene zwischen den Ligaturen ohne antiseptischen Verband.

Schede hat gezeigt, wie man sowohl Excisionen von Venenstücken ohne irgend welche Gefahren bei Handhabung des Lister'schen Verfahrens machen darf, als auch, dass man vielfache subcutane Umstechungen mit Ausschluss jedes üblen Zufalls auszuführen im Stande ist. Seine Erfahrungen sind vielseitig bestätigt worden und sie fordern bei ihrer Gefahrlosigkeit bei schlimmeren Fällen von Varicen und davon abhängigen Geschwüren zu Versuchen auf. Ich kann auf Grund einer Anzahl in der Göttinger Klinik operirter Fälle bestätigen, dass Gefahr bei diesen Operationen nicht vorhanden ist. Dagegen muss ich auch sofort hinzufügen, dass wenigstens in einigen Fällen trotz der wie es schien indicirten und zweckmässig ausgeführten Operation Recidive der Geschwüre eintraten. In einem Fall multipler Varicen, welche dem Träger, einem jungen Menschen sehr viele Beschwerden machten, ist ein Recidiv bis jetzt nicht eingetreten und blieb der Operirte von allen Beschwerden frei. Aehnliches ist auch von anderer Seite berichtet worden.

Die Excision, welche besonders an dickwandigen, durch Umlegung eines Bandes um das Glied oberhalb noch mehr anschwellenden Venen gut ausführbar ist, wird unter allen Cautelen der Antisepsis so ausgeführt, dass man an mehreren Stellen nach Führung eines kleinen Hautschnittes und Isolirung doppelt unterbindet (Catgut)

und die Vene zwischen den Ligaturen durchschneidet oder ganz herausschneidet. Dann Listerverband und Ruhigstellung der Extremität in Drahtstiefel od. dgl. m.

Die Excision gelingt aber bei den Venen, welche nicht verdickt, sondern verdünnt in starrem Gewebe liegen, schlecht oder gar nicht. Dazu ist das ausgeschaltete Stück der Vene ein sehr kleines, weil irgendwie ausgedehnte Thrombose unter Lister'schen Cautelen überhaupt nicht zu Stande kommt. Schede hat daher auch mit der Ligatur Versuche gemacht, und zwar übt er dieselbe in sehr zweckmässiger Weise so, dass er, in Anlehnung an die neueren Ergebnisse über das Zustandekommen von Gefässverschluss ohne Thrombus, durch Verwachsung der Gefässwunde so operirt, dass er ein grösseres Gefäss mit einer Anzahl von Catgutfäden, ebenfalls unter antiseptischen Cautelen, in Abständen von je etwa 2 Ctm. umsticht. Die Fäden werden dann über ein auf das Gefäss gelegtes, dort durch einen Assistenten platt gedrückt erhaltenes Gummirohr geknüpft. Darüber kommt ein Listerverband. Die ersten Fäden entfernt er nach 12, die übrigen nach 24 Stunden. Durch den Gummischlauch werden die Gefässwandungen gleichmässig zusammengedrückt erhalten, und der Reiz der Fäden ruft eine Adhäsivverklebung der Wandungen und somit die Ausschaltung eines grösseren Venenstückes hervor.

2. Entzündliche Processe und Ernährungsstörungen an den Knochen des Unterschenkels.

§. 124. Die acute Osteomyelitis betrifft von allen Skeletknochen die Tibia jugendlicher Individuen am häufigsten. Indem wir in Beziehung auf den Verlauf und die Invasion der Krankheit auf das bei der gleichen Affection am Oberschenkel Gesagte verweisen, wollen wir hier nur einige Besonderheiten, welche gerade der Tibia eigenthümlich sind, besprechen.

Zunächst möchten wir noch auf einige zur Diagnose der Knochenaffectionen der Tibia überhaupt wichtige Punkte aufmerksam machen. Der eine hat freilich mehr Berechtigung, bei der Fracturdiagnose angeführt zu werden. Er betrifft die irrthümliche Annahme von Spalten im Knochen. Eine Vene, welche auf der Vorderfläche der Tibia direct unter der Haut in infiltrirtem verdicktem Gewebe liegt, macht dem zufühlenden Finger nicht selten den Eindruck eines Spaltes im Knochen.

Die zweite Bemerkung bezieht sich auf die bei geöffneter Markhöhle der Tibia sichtbare Pulsation. Die Flüssigkeit, welche in dem Knochenspalt, in der Fistelöffnung steht, die Granulationen, das Neoplasma, welche aus ihr herauswachsen, zeigen mit dem Puls isochrone Bewegungen. Es ist dies einfach physicalisch durch die Pulsation der Markgefässe innerhalb des vom Knochen umschlossenen Raums in derselben Art zu erklären, wie die Pulsation des Gehirns bei eröffneter Schädelhöhle. Schon Mancher hat sich durch das Phänomen bestimmen lassen, hier ganz abnorme aneurysmatische Gefässverhältnisse anzunehmen.

Die Epiphysengegend der Tibia wird besonders häufig von Osteomyelitis befallen. Wir wollen der Epiphysenlösungen, der Möglichkeit des Durchbruchs in die Gelenke, welcher besonders beim Sprunggelenk nicht selten eintritt, der Häufigkeit der Adhaesivverwachsung bei solchen Processen ebenfalls im letzteren Gelenk hier nur Erwähnung thun. Für das Sprunggelenk erwächst aus dieser Thatsache die Aufgabe, sofort dafür zu sorgen, dass, wenn Synechie eintritt, diese in möglichst rechtwinkliger Stellung, nicht in Spitzfussstellung zu Stande kommt. Von grossem Interesse sind gerade am Unterschenkel die durch die entzündlichen Processe herbeigeführten Wachsthumsstörungen. Bei stattfindender abnormer Reizung in der

Epiphysengrenze, zumal in der oberen, findet zuweilen ein vermehrtes Längenwachsthum der Extremität statt. Es kann dies bis zu 3—4 Cm. vorkommen.

Wächst die Tibia allein und wird sie dabei von der normal wachsenden Fibula gehalten, so führt dieser Umstand zur Dehnung der Gelenkverbindungen der Fibula einerseits, aber auch zu Verkrümmungen und zu veränderten Gelenkbeziehungen der Tibia andererseits. Besonders am Sprunggelenk tritt in Folge dieser mechanischen Verhältnisse eine Verdrängung des Fusses nach aussen ein. Auch ohne Wachsthumsvermehrung kann eine Verkrümmung der Tibia, zumal eine solche mit vorderer Concavität derselben, unterhalb des Kniegelenks zu Stande kommen. Auf der anderen Seite treten auch in Folge von Zerstörung der Epiphysenfläche Wachsthumshemmungen ein. Die Tibia bleibt kürzer als die der anderen Extremität, als die Fibula. In letzterem Falle pflegt die Fibula an dem Kniegelenksende sich zu verschieben, vorbeizuwachsen, während am Fussende bei Atrophie des Fussgelenkendes der Tibia eine Drehung des Fusses nach innen (scheinbare Klumpfussstellung) eintritt. Aber auch hier vermag die Fibula bei vollkommenem Verlust der Tibiaepiphyse nach unten am Fuss vorbeizuwachsen.

Brodie, welcher zuerst auf das Vorkommen von Knochenabscessen aufmerksam gemacht hat, wies auch darauf hin, dass das Knie- und Fussende der Tibia am häufigsten von dieser Form der Osteomyelitis befallen werden. In diesen Theilen kommen circumscripte, zu localem Zerfall des Knochens und zu Eiterung führende Processe vor, welche sich anatomisch und klinisch scharf von den chronisch tuberculösen, wie fungös eitrigen Herdprocessen trennen.

Es findet sich im Gelenkende der Knochen, seltener im Schaft, am häufigsten im Kniegelenksende der Tibia, eine Eiterhöhle von wechselnder Grösse, welche zuweilen auch einen kleinen Sequester enthält. Die Höhle ist durch eine verhältnissmässig derbe, einer Schleimhaut auf den ersten Blick ähnliche Granulationsmembran begrenzt. Diese Wandschicht sitzt der knöchernen Begrenzung, welche sich durch entschiedene Härte auszeichnet, fest auf. Der Knochen ist sclerosirt bis zu den äussersten Schichten hin und meist auch durch periostale Neubildung verdickt. Dies anatomische Verhalten erklärt die lange Dauer des Processes — es giebt Fälle mit mehr als 20jährigem Verlauf — die selten stattfindene Spontanperforation, den chronischen Verlauf nach einem acuten Prodromalstadium, wie die in ihrer Intensität wechselnden neuralgieartigen Schmerzen. Die Diagnose muss nach diesen zweifelhaften Symptomen zusammen mit der localen Schmerzhaftigkeit bei Druck, beim Beklopfen gemacht werden. Vielleicht ist für sie auch der abweichende Percussionsschall von Bedeutung (Lücke). Es lohnt sich hier wohl, nach Erscheinungen für die Bestimmung der localen Diagnose zu suchen, da die Therapie nur in der Eröffnung des Eiterherdes bestehen kann. Die Punction des Knochens durch Anbohrung mit einem Bohrer kann oft eine solche Diagnose sicher stellen. Als Eröffnungsinstrument ist jedoch der Bohrer ungenügend und zuweilen gelingt es auch nicht einmal die Diagnose mit dem Bohrer zu machen, da man den Herd nicht trifft. Hier handelt es sich um eine breitere Oeffnung, welche mit einer Trepankrone, oder noch besser wohl mit dem Meissel angelegt werden kann. Zuweilen auch perforirt der Eiter in das Gelenk. In solchem Fall wird nur unter günstigen Verhältnissen Eröffnung des Abscesses und Eröffnung des Gelenks unter Lister nebst Drainage zur Heilung führen, oft handelt es sich um die Frage, ob Resection oder Amputation nothwendig ist. Die Schmerzen bei dem Knochenabscess verschwinden öfter vorübergehend nach einem nur das Periost spaltenden Einschnitt auf den verdickten Knochen.

Auch im Schaft der Tibia finden sich zuweilen kleine Herderkrankungen, besonders nach Typhus habe ich öfter die Entwickelung einer circumscripten Schwellung auf der Vorderfläche als Ausdruck eines kleinen ostalen oder periostalen Herdes gesehen. Man muss diese

Herde kennen, weil die Diagnose schwierig sein kann, gegenüber der von circumscripten Gummata. Die Vorderfläche der Tibia ist nämlich auch eine Prädilectionsstelle für die Gummaknoten, welche sich als locale Schwellungen des Knochens und nach dem Zerfall und Durchbruch als eigenthümlich characteristische Geschwüre (siehe oben) darstellen. Beiläufig wollen wir hier bemerken, dass der Gastrocnemius zuweilen der Sitz eines Gummas wird, was zu diagnostischen Schwierigkeiten führen kann.

§. 125. Wir müssen auf die eigenthümlichen Formen von Verkrümmung, welche der Unterschenkel von Kindern in Folge von Rhachitis erleidet, hier kurz eingehen, da sie zuweilen durch orthopädische und, wie dies besonders im Laufe der letzten Zeit vielfach geübt worden ist, durch operative Cur beseitigt werden können.

Die gewöhnlichste Form des rhachitischen Unterschenkels ist die, bei welcher die Tibia eine ziemlich gleichmässige Krümmung mit der Convexität nach aussen bietet. Mit der Krümmung des Oberschenkels zusammen erhält die Extremität die Form, welche man als Säbelbein zu bezeichnen pflegt. Die stärkste Krümmung der Tibia liegt hier etwa an der Grenze zwischen mittlerem und unterem Drittheil. Sie hat weniger unangenehme Folgen als Krümmungen, welche tiefer unten in der Nähe des Fussgelenks vorkommen und welche nicht nur auf die Stellung und die Form der Gelenkflächen im Sprunggelenk, sondern auch auf die Verhältnisse in dem nächst oberen Gelenk dem Kniegelenk höchst ungünstig einwirken. Es sind dies meist, weniger bogenförmige, als winklige Einknickunggn, und am häufigsten liegt der Winkel der Krümmung mit seinem Scheitel nach aussen. Dann gehen die Kranken stark auf der äusseren Kante des Fusses. Weit seltener ist die Knickung auf der entgegengesetzten, nach der inneren Seite gerichtet, ein Verhalten, welches für den Fuss die entgegengesetzte Consequenz, die Belastung des inneren Randes beim Gang herbeiführt. Auch in der Richtung nach vorn ist zuweilen die Tibia dicht über dem Fussgelenk geknickt, was bei ausgeprägten Fällen besonders schlechte Gangverhältnisse herbeiführt. Der Fuss wird bei stark zurücktretender Ferse in Spitzfussstellung gebracht. Mit allen diesen Verkrümmungen verbindet sich gern eine seitliche Abplattung der Tibia (Säbelscheidenform).

Man darf nun nicht denken, dass alle die schwereren Formen dieser Verkrümmungen ohne chirurgische Eingriffe überhaupt nicht heilbar wären.

Bei weitem in den meisten Fällen tritt trotz der ungünstigen mechanischen Verhältnisse, der fortdauernden Belastung der Extremität, Heilung ein. Eine leichte Schwingung an der betreffenden Stelle, eine entsprechende Deformität des Fusses sind oft die einzigen, im späteren Leben bleibenden Uebelstände. Eine weitere Anzahl kann durch geeignete orthopaedische Stützapparate verhütet oder wenigstens in ihrem Verlaufe aufgehalten werden. Alle Operationen, welche zur Beseitigung der erheblichen Verkrümmung ausgeführt werden, müssen daher mindestens das Leben nicht gefährden. Kann man aber solche Eingriffe

ohne Lebensgefahr vornehmen, so ist es allerdings ein Gewinn, Kindern, welche vielleicht sonst noch jahrelang unbehülflich oder auch zeitweise gar nicht gehen konnten, rasch zum freien Gebrauch der Extremität zu verhelfen und zwar um so mehr, als man dadurch manche in der That bei längerer Dauer der Deformität unvermeidlich üble Folgen für die Stellung und Form der Füsse abschneidet.

Die chirurgischen Eingriffe, von welchen man in diesem Sinne Gebrauch macht, sind das einfache Redressement, die Streckung des noch weichen Knochens in der Chloroformnarcose, die künstliche Fractur zur Beseitigung der Winkelstellung, die Osteoclase und die Osteotomie, die Trennung der Knochen durch die Säge, den Meissel etc.

So lange die Knochen noch nachgiebig sind, wird man selbstverständlich die beiden ersten Methoden ausführen. Da man gewöhnlich nicht weiss, wie weit die Nachgiebigkeit geht, so kann selten vorher bestimmt werden, ob man den Knochen nur geradzubiegen braucht, oder ob er abgebrochen werden muss. Nachdem dies geschehen, wird das Glied gerad gerichtet und ein Gypsverband angelegt. Volkmann hebt hervor, dass meist bei älter als dreijährigen Kindern das Biegen und Brechen nicht mehr gelingt. Cabot hat letzter Zeit den Rizzoli'schen Osteoklasten als besonders zweckmässiges Instrument zum Einbrechen der rhachitischen Verkrümmungen empfohlen.

Zur operativen Trennung der rhachitischen Curvaturen hat man sich der subcutanen Trennung des Knochens mit der Stichsäge (v. Langenbeck), oder mit Brainard's Perforator, und in letzter Zeit besonders des Meissels bedient. In Deutschland haben zumal Billroth, Volkmann u. A. die letztere Methode geübt, Billroth mit kleinem Schnitt, gleichsam subcutan, indem er mittelst eines sehr schmalen Meissels soviel von der Rindenschicht quer durchtrennt, dass der Knochen eingebrochen werden kann. Die Durchmeisselung findet an der entgegengesetzten Seite statt, nach welcher die Knochenfragmente zur Beseitigung der Winkelstellung bewegt werden sollen. Die Correctur kann gleich oder auch erst nach Heilung der Wunde vorgenommen werden. Die grösste Sicherheit gewährt wohl die Vornahme der Osteotomie unter Lister'schen Cautelen, wie sie zumal von Volkmann in Deutschland in der letzten Zeit, ebenfalls mit Hammer und Meissel, oft und mit Glück gemacht wurde. Immerhin wird die Operation kaum jemals allgemein geübt werden, und wenn auch ohne Weiteres zugestanden werden muss, dass sie in den Händen von solchen Chirurgen, welche der antiseptischen Technik Herr sind, so gut wie ausnahmslos gelingt, so empfiehlt sich doch wohl, den Zeitpunkt, wann sie vorgenommen werden soll, noch weiter hinauszurücken, und erst in einem Alter zu operiren, in welchem spontane Correctur unwahrscheinlicher wird, während es doch noch möglich ist, dass sich die abnormen consecutiven Stellungen der Fussgelenke corrigiren.

Gussenbauer hat darauf aufmerksam gemacht, dass auch nach der Operation der Gang solcher Kinder im Anfang sehr schlecht, zuweilen nur mit Gehmaschine möglich ist. Die Kniegelenke müssen sich erst wieder den veränderten Verhältnissen adaptiren.

§. 126. Die Operation, welche in der Continuität der Tibia am häufigsten gemacht werden muss, ist die Necrotomie. Dieselbe ist je nach der Ausdehnung und Lage der Sequester von verschiedener Bedeutung. Bei breiten Cloakenmündungen an der Vorderfläche handelt es sich meist nur um Extraction der gelösten Knochen mit oder ohne Erweiterung durch Meissel und Hammer oder auch durch die Trephine. Grössere, den ganzen oder einen grossen Theil des Schafts einnehmende Sequester werden wohl immer am besten verkleinert aus mehreren Oeffnungen ausgezogen, damit man nicht eine allzu ausgedehnte Narbe auf

der Vorderfläche der Tibia setzt. Andererseits soll man freilich das Bestreben, die Sequester aus kleinen Löchern auszuziehen, nicht zu weit treiben, da man sonst leicht kleinere oder grössere Stücke zurücklässt. Das Periost wird natürlich vor dem Meisseln und Sägen vorsichtig mit dem Elevator abgehoben. Zuweilen empfiehlt sich bei starker Necrosen-Eiterung, wie dieselbe besonders nach Schussverletzung öfter eintritt, das gewaltsame Abbrechen der Necrose. Nur muss man hier überzeugt sein, dass der Callus trägt oder in solchen Fällen, in welchen man wegen Indicatio vitalis gezwungen ist, diese Voraussetzung hintanzusetzen, sofort nach der Operation einen entsprechenden Verband anlegen. Eigentliche Continuitätsresectionen werden, abgesehen von denen wegen Verkrümmung, nur selten nöthig. Zumal bei Fracturen soll man sie auf das äusserste Maass beschränken und vielleicht nur dann die aus der Wunde vorragenden Stücke reseciren, wenn es nicht gelingt, die Coaptation der Enden zu Stande zu bringen. Wohl aber wird öfter eine Resection nöthig zum Zweck der Heilung einer Pseudarthrose. Hier wird man freilich vorher die verschiedenen leichteren Eingriffe, das Einschlagen von Stiften, das Durchtrennen der Pseudarthrose mit einem Tenotom, subcutan wenn solches möglich ist, und Eintreiben von zwei galvanisch versilberten oder vergoldeten Schrauben (v. Langenbeck) und ähnliche Verfahren (siehe Oberschenkel §. 64) versuchen, allein wenn diese fehlschlagen, muss man doch zu den eingreifenderen Verfahren, zunächst zur Resection und Vereinigung der Fragmente schreiten. Nach einem Längsschnitt auf die Fracturenden hebelt man überall das Periost in der Peripherie ab, so weit man reseciren will, und vereinigt nach Beseitigung der Zwischensubstanz, sowie nach Resection der Knochenenden mit der Stichsäge oder Knochenzange die Fragmente mit Catgut, antiseptischer Seide oder Silberdraht. Muss man viel entfernen, so bleibt zuweilen nichts übrig, als die Fibula einzuknicken oder sie bei bestehender Pseudarthrose ebenfalls anzufrischen und zu nähen. Unter Umständen ist man sogar gezwungen, damit die Tibiafragmente zusammen kommen, ein Stück aus der Fibula herauszunehmen.

Da bei länger dauernder Pseudarthrose die Fracturenden sich zuzuspitzen und atrophisch zu werden pflegen, so sind die Berührungsflächen auch nach der Naht, zumal bei Kindern, nicht gross und besonders dann wenn das Periost, dessen Schonung bei der Operation sehr empfohlen werden muss, mangelhaft ist, bleibt nicht selten Consolidation aus. Wendet man Lister'schen Verband an, so ist noch dazu die Reizung so gering, dass der Erfolg oft noch mehr zweifelhaft ist. Ich habe nach fruchtlosem Versuch mit vollkommener Antisepsis in der letzten Zeit die Nachbehandlung dieser Fälle so geleitet, dass Eiterung eintrat. Man kann das sehr leicht bewirken, wenn man den Verband nicht stark comprimirend anlegt und bei dem Wechsel die Knochenspalte öfters ausspült. Seit dieser Zeit bin ich mit dergleichen Operationen glücklicher gewesen, aber trotzdem kommt die Heilung wenigstens nicht immer zu Stande. Es kam dann allerdings mehr Reizung, mehr Callus, allein in einem Falle trotzdem keine Heilung. Vielleicht könnte man in solchen desolaten Fällen, bei denen sonst nur noch Amputation in Frage kommt, die von Nussbaum am Vorderarm ausgeführte Operation versuchen. Er löst von dem einen Fragment ein Längsstück von der Länge des Defectes mit Säge und Meissel ab, so dass er den Knochen der Länge nach halbirt. Am unteren Ende bleibt das Stück in Periostcontinuität; es wird dann herumge-

dreht und in die Knochenlücke, nach Resection des anderen Fracturendes, hinein, an das letztere angelegt.

Auch wiederholte Reize auf den Knochen wären zu versuchen, so wiederholtes Eintreiben von Stiften in die Knochenenden, vielleicht auch Injection reizender Chemicalien (Milchsäure) in den Knochenspalt.

C. Geschwülste am Unterschenkel.

§. 127. Während früher zumal englische Chirurgen glaubten (Willan, Home, Sims, Abernethy), dass an den Beingeschwüren älterer Personen niemals Carcinome zur Entwickelung kämen, ist im Laufe der letzten Decennien vielfach das Vorkommen von Epithelialcarcinomen in der Narbe alter verheilter Beingeschwüre, in alter Verbrennungsnarbe oder auch auf einem noch bestehenden Ulcus, wie schliesslich in alten Fistelnarben bei Necrose constatirt worden (Bryant, Broca, Ecker, Detroit, Hannover, Thiersch u. A.). Aus diesem Befund erklären sich wohl auch manche der angeblich vom Knochen selbst ausgegangenen Carcinome, während andere vielleicht durch Entwickelung von einer tief gelegenen Hautdrüse aus zu erklären sind.

Im Ganzen haben solche Epithelialcarcinome eine relativ gute Prognose, wenn sie nicht zu spät, nachdem bereits Drüsenschwellungen in der Weiche eintrat, operirt werden. Es erklärt sich durch diese Thatsache wohl hinreichend die Methode der Operation, die Amputation, welche weit entfernt von der Erkrankungsstelle ausgeführt werden muss.

Von Weichtheilgeschwülsten wären nur noch die des Gastrocnemius hervorzuheben. Wir haben bereits das Vorkommen von Gummatis in demselben angeführt. Ebenso sind Fibrome, Sarcome u. s. w. entsprechend der grossen Flächenausdehnung des Muskels, nicht selten beschrieben.

Dagegen sind Knochengeschwülste, wie am Oberschenkel, so auch an der Tibia, verhältnissmässig häufig. Sie schliessen sich auch insofern den beschriebenen Geschwülsten des Oberschenkels an, als die Epiphysenregionen, zumal die obere, besonders bevorzugt erscheinen. Auch hier entwickeln sich öfter typische Exostosen. Sie sitzen an der Tibia zwischen Spina und innerem Condyl, also auf der vorderen inneren Fläche und wachsen nach unten parallel dem Schaft. Am Fussende entwickeln sie sich über dem inneren Knöchel und dehnen sich mit entgegengesetzter Wachsthumsrichtung aus. Bei multipler Form beobachtet man sie auch an der Fibula, zumal am Fussende.

Sie geben wohl noch seltener zu Operationen Anlass, als die am Femur. Höchstens die am Fussende können bei stärkerem Wachsthum, weil sie nicht in die Fussbekleidung passen wollen, Indicationen zu der oben (§. 79) beschriebenen Operation geben. Ich habe oberhalb des Fussgelenks eine solche Exostose von der Hinterfläche der Tibia entfernen müssen, da sie unterhalb des unteren Endes des Gastrocnemius gewachsen war und der jugendlichen Trägerin erhebliche Beschwerden beim Gehen machte.

Schliesslich kommen auch Myeloidsarcome und Spindelsarcome in gleicher Weise, häufiger am Kniegelenkende, seltener am Fussende der Tibia vor, mit relativ günstiger Prognose für Amputation, obwohl Fälle mit Recidiv und Metastase (Wilks) beschrieben sind. Der Schaft der Tibia, ebenso wie der der Fibula, geben ferner auch zuweilen den Boden für die Entwickelung endostaler und periostaler Sarcome ab. Auch diese sieht man häufiger am oberen Ende der Knochen.

D. Operationen am Unterschenkel.

1. Amputation des Unterschenkels.

§. 128. Die Indicationen zur Unterschenkelamputation haben wir bereits bei der Besprechung der Geschwüre wie der Neoplasmen aufgeführt. Ebenso haben wir angeführt, dass schwere Verletzungen des Unterschenkels die Amputation verlangen können, wie die Operation auch unter Umständen nöthig wird bei Verletzungen und Krankheiten im Fuss, welche eine Exarticulation nach einer der dort zu besprechenden Methoden nicht mehr zulassen.

Am Unterschenkel ist die Prognose der tiefen Amputation selbstverständlich in der gleichen Proportion besser, wie dies an der oberen Extremität der Fall ist. Wird hier die Absetzung des Gliedes direct oberhalb des Fussgelenks vorgenommen, so ist der Amputirte auch noch im Stande, bei gut gelegener Narbe mittelst eines etwas erhöhten, durch zwei Seitenschienen und einen Gurt unter dem Kniegelenk befestigten Fusses zu gehen, während bei Amputation höher oben der Fuss an eine Hülse befestigt werden muss, welche ihren Stützpunkt seitlich an den Condylen des Kniegelenks findet und falls diese nicht hinreicht, nach Einschaltung eines Charniergelenks für das Knie, einen Theil des Stützpunktes auf den Sitzknorren verlegt. In der gleichen Art wird auch die Kniestelze angelegt, welche freilich am meisten Sicherheit gewährt, falls sich das Knie in flectirter Stellung auf dieselbe stützt. Da nun im letzteren Falle ein stark nach hinten hervorstehender Stumpf lästig ist, so wählte man früher mit Vorliebe die hohen Amputationen und nannte solche deshalb Amputationen am Orte der Wahl. Wenn wir nun auch heutzutage mit der Anfertigung von künstlichen Füssen sehr viel weiter fortgeschritten sind, so lässt sich andererseits doch nicht verkennen, dass wir unter Umständen auch jetzt noch besser daran thun, eine höhere Amputation eben wegen der Einfachheit der Prothese und der leichten Reparatur der Kniestelze vorzunehmen. Arme, von den Werkstätten künstlicher Glieder fern wohnende Arbeiter sind gewiss im Allgemeinen besser daran, wenn sie eine Stelze tragen, die jeder Tischler, zusammen mit dem Sattler oder Schuhmacher, anfertigen oder repariren kann, als mit dem besten künstlichen Fuss, dessen Reparatur und Erneuerung schwer oder gar nicht zu beschaffen ist.

Es sterben von den Unterschenkelamputirten ohne Antisepsis im Durchschnitt etwa 40 pCt. Diese Zahl ist für Krieg und Frieden

fast gleich, nur bei Amputationen wegen pathologischer Indication etwas besser.

Auch diese Operationen geben unter antiseptischen Cautelen eine weit bessere Prognose, und wir verweisen in Beziehung auf die Ausführung dieser Methode auf die Beschreibung, welche wir bei der Amputation des Oberschenkels gegeben haben.

Die höchste Stelle, bis zu welcher der Unterschenkel abgesägt werden kann, liegt unterhalb der Spina tibiae. Geht man noch höher hinauf, so kommt man schon mit dem Messer in das Fibulargelenk, und da dasselbe doch leicht einmal mit dem Knie communicirt, so ist die Operation an solcher Stelle lieber zu vermeiden. Ausser dieser Beschränkung ist aber die Amputation an jeder Stelle des Unterschenkels möglich. In der Wade war nach den alten Ansichten von der Vortrefflichkeit eines dicken Polsters für den Knochen, Gelegenheit zur Bildung eines dicken Muskellappens gegeben, und man machte denselben bald von innen nach aussen, so dass man ein langes spitziges Messer am Innenrand der Tibia ein- und am hinteren Rand der Fibula ausstach und nun einen nicht zu sehr zungenförmigen, sondern an der Spitze abgerundeten Lappen mit wenigen langen, sägeförmigen Zügen ausschnitt, oder von aussen nach innen, indem man die Weichtheile mit der einen Hand zusammenfassend, ein grosses Messer ebenfalls mit wenig sägenden Zügen von der Spitze des Lappens nach der Basis hinbewegte. Ein kleines Läppchen auf der Vorderseite vervollständigte das Verfahren. Jetzt wissen wir, dass der dicke Muskellappen nur ein sehr zweifelhafter und mindestens sehr rasch vergänglicher Vorzug ist, dazu aber die Wundverhältnisse in sehr unangenehmer Weise complicirt. Wir pflegen deshalb nur Haut zur Bedeckung zu nehmen und zwar selbstverständlich überall her, wo solche vorhanden ist, so dass wir also für den Fall von Zerstörung der Vorderfläche oder einer Seite, hintere oder seitliche Lappen nehmen würden. Hat man übrigens die Wahl, so hat ein Cirkelschnitt, dem man nach Umständen zwei seitliche Einschnitte hinzufügt, oder auch ein grösserer vorderer Lappen gewisse Vorzüge.

Die Amputation am Unterschenkel hat einige, durch die anatomische Lage der Theile bedingte Besonderheiten. Wir rechnen hierher vor allem die Prominenz der Tibia gegen die vorderen Partien der Stumpfbedeckung. Sie führt zumal unter der Voraussetzung, dass Phlegmone eintritt, in Folge deren sich Bindegewebs- oder Knochennecrose am Sägrand entwickelt, leicht zu Perforation des Hautlappens über der scharfen Ecke und zum Zutagetreten des Knochens durch das Perforationsloch. Man kann die Methode der Operation und des Verbandes so einrichten, dass die Gefahr dieses Durchtretens erheblich verringert wird. Zunächst kann man nach der Durchsägung der Knochen, welche in der Art vorgenommen werden soll, dass erst die Tibia soweit angesägt wird, bis man die Fibula so trifft, dass beide Knochen zu gleicher Zeit abfallen, noch die vorstehende Ecke der Tibia durch einen schiefen Sägschnitt oder mit einem Hohlmeissel entfernen. Der Lappen selbst wird aber leistungsfähiger, wenn man das Periost an betreffender Stelle an ihm sitzen lässt, indem man soweit, als zur Deckung der Tibia-Sägefläche nöthig ist, eben die vordere Hautbedeckung nicht von dem Periost der Tibia, sondern das Tibiaperiost der Vorderfläche zugleich mit ablöst, so dass die Kante von dem in Continuität mit der Haut befindlichen Periostlappen bedeckt wird. Schliesslich kann man durch den Lister'schen Verband die Tibiakante von Druck entlasten, indem man auf

der Wadenseite eine Hand voll gekrüllte Gaze auflegt und mittelst dieser die Bedeckung der Wade gegen die Vorderseite des Unterschenkels anzieht bei leichter Compression.

Weitere Schwierigkeiten sollen durch die Lage der Gefässe bereitet werden, indem sich bei der Durchschneidung der Zwischenknochenmuskeln die tief gelegene Tibialis antica retrahirt, zumal wenn man hoch oben, nahe der Durchtrittsstelle auf die Vorderseite operirt. Es mag wohl richtig sein, wenn Linhart dieses Ereigniss auf ein ungleiches Durchschneiden der vorderen Zwischenknochenmuskeln schiebt, und desshalb vorschlägt, ein kleines Läppchen aus den vorderen Muskeln zu bilden, indem man nach zwei kurzen, von der Basis des vorderen Hautlappens nach unten am Rande der Tibia und Fibula geführten Längsschnitten am unteren Ende dieser Schnitte mittelst eines in dem Zwischenknochenraum durchgestossenen schmalen Messers quer durchschneidet. Mir ist übrigens auch bei einfachem Querschnitt ausser bei atheromatösen Arterien, die Unannehmlichkeit des doppelten Durchschneidens der Arterie nie passirt.

Die einzelnen Acte der Operation würden sich also in der Art ausführen lassen, dass man zunächst einen Cirkelschnitt ausführt, und nun entweder eine Manschette von 6—8 Ctm. Höhe ablöst, wobei auf der Vorderfläche der Tibia die Ablösung mit Elevatorium und Messer abwechselnd vom Knochen vorzunehmen ist, oder der grösseren Bequemlichkeit halber eben für die Bildung dieses vorderen Hauptperiostlappens vor der Ablösung zwei Seitenschnitte von der Höhe des abzulösenden Hautrings ausführt. Will man einen Lappen machen, so sei die Basis gehörig breit, etwas mehr als die Hälfte der Breite des Gliedumfangs.

Dann folgt die circuläre Durchschneidung der Muskeln, bei welcher das Messer zunächst nur die oberflächlichen Schichten trennt, soweit dies durch einen Cirkelschnitt, welcher zugleich Tibia und Fibula berührt, auf der Hinterfläche und Vorderfläche gelingt. Genau in diesem Schnitt wird nun auf die Muskeln im vorderen Zwischenknochenraum ein nicht zu breites Messer eingesetzt, und die Theile hier, während das Messer ganz durchdringt, einfach quer bis zu den Knochen, an den Knochen sofort auch das Periost durchtrennt. Was noch fehlt, wird streng in diesem Schnitt von der hinteren Seite aus nachgeholt. Dann lässt man sich die Weichtheile mit stumpfen Haken, mit der Fläche von Elevatorien oder mit einer doppelt gespaltenen Krüllgazebinde zurückhalten und sägt in der oben beschriebenen Weise die Knochen durch.

Von grösseren Gefässen sind zu unterbinden die Tibialis antica, postica und peronea. Amputirt man hoch oben, so ist möglicherweise die Antica noch nicht auf die Vorderfläche durch das Ligam. inteross. durchgetreten. Bevor man zunäht, sind einige Drainröhren auf der Hinterfläche des Stumpfes anzulegen.

2. Unterbindung der Unterschenkelarterien.

§. 129. Spontane Aneurysmen kommen unterhalb der Poplitea selten vor, wohl aber entwickeln sich öfter nach Verletzungen durch Stich, Schuss, mit oder ohne gleichzeitige Fractur arterielle Haematome. Schon die sofortigen Blutungen nach der Verletzung fordern hier zum Handeln auf. Wie überall, so soll man auch hier

die Blutstillung durch directe Ligatur jedem anderen Verfahren vorziehen. Continuitätsligaturen der Tibialis antica oder postica sind nur in sehr seltenen Fällen indicirt. Wohl aber hat man mehrfach die Tibialis postica in der Nähe des Fussgelenks aufgesucht zum Zweck arterieller Transfusion (Hüter, Albanese).

Nachdem die Arter. tibial. antica am oberen Theil der Tibia durch das Ligam. inteross. auf die Vorderfläche des Unterschenkels getreten ist, liegt sie zunächst von zwei Venen begleitet und bald auch mit dem Nerv. peron. profundus, welcher nach vorn von ihr bleibt, zwischen Musc. tibial. antic. und extens. digitor. Weiter unten schiebt sich zwischen diesen Muskeln der Extensor hallucis aus der Tiefe herein und die Gefässe liegen immer auf dem Ligam. inteross., von welchem sehnige Fasern als Scheide über sie hinausgehen, am lateralen Rand des Tibial. anticus. Unten geht das Gefäss über das Fussgelenk nach dem Spatium inteross. primum (Dorsalis pedis). Am Fussgelenk hat sich die Lage der Sehnen insofern geändert, als Tibial. anticus das Gefäss verlassen hat. Der Extensor hallucis überschreitet dasselbe ebenfalls in der Fussgelenkgegend, und so liegt die Arterie jetzt zwischen den Sehnen des letzteren und der des Extensor digitorum.

Ueberall in diesem Verlauf kann das Gefäss durch einen die beschriebenen Muskel- und Sehnenzwischenräume längsspaltenden Schnitt gefunden werden. Im oberen Theil ist die Unterbindung zwischen den dicken, durch die starre Fascie gespannten Muskelbäuchen stets schwierig, und nur mit langen Schnitten bei starker Dorsalflexion des Fusses, welche die Muskeln entspannt, unter Hinzufügung von queren Fascienschnitten zu machen. Man findet die Arterie hier überall am Innenrand des Tibial. antic., muss also einen Schnitt parallel nach aussen von der Tibia soweit entfernt, wie die Dicke des Muskelbauchs, machen, dann die beiden Muskeln (oben Extens. dig., unten Extens. halluc.) trennen. Bei der Umführung der Unterbindungsnadel hat man den auf dem Gefäss liegenden Peroneus zu vermeiden. Auf dem Fuss schneidet man zwischen Extensor hallucis und Extensor digit. ein. Hier liegt das Gefäss in einer derben sehnigen Scheide.

Die Tibialis postica liegt zwischen der hohen und tiefen Musculatur der Wade. Sie verläuft an der lateralen hinteren Seite des Flexor digitorum unterhalb der Fascie, welche die Flexoren des Fusses deckt, von zwei Venen und an ihrer hinteren lateralen Seite vom Nerv. tibialis begleitet. Im unteren Drittel liegt sie an der medialen Seite der Achillessehne zwischen ihr und dem Flexor digit. longus. Zwischen innerem Knöchel und Ferse, wo die deckende Fascie in das Lig. laciniat. übergeht, finden sich vier Scheiden. In der ersten, direct am Condyl. intern., liegt der Tibial. posticus, in der zweiten der Flexor digitor., in der dritten Arterie und Nerv, in der vierten Flexor hallucis. Ein Schnitt in der Mitte zwischen innerem Knöchel und Fersenfortsatz trifft hier das Gefäss. Zwischen Achillessehne und Tibiarand etwa in der Mitte, trifft es ein Längsschnitt ziemlich sicher.

Schwieriger ist die Unterbindung der Arterie in der Wadenmuskulatur, bei starker Wade vielleicht ohne colossalen Schnitt unmöglich. Etwas hinter dem medialen Rand der Tibia, diesem parallel, wird ein entsprechend langer Schnitt geführt, an der medialen Grenze der Wadenmuskeln dringt man in die Tiefe auf die Fascie der tiefen Beuger lässt dann den Wadenmuskel nach hinten ziehen und findet das Gefäss am medialen Rand der Zwischenknochenmuskeln. Ebenso schwierig ist die Blosslegung und Unterbindung.

VI. Der Fuss.

Das Fussgelenk und die Fusswurzel.

Anatomisch mechanische Vorbemerkungen.

§. 130. In den Gelenken zwischen dem Unterschenkel einerseits, dem grösseren Theil des Fusses andererseits, besteht an zwei Stellen eine ausgiebige Beweglichkeit. Das Zwischenglied zwischen beiden ist fast ausschliesslich der Talus. Denn einmal bildet er mit dem Crus das erste Gelenk (das Talocruralgelenk, Henle) und

zum zweiten bewegt sich gegen ihn der ganze übrige Fuss als ein Ganzes, so jedoch, dass sich der Calcaneus geringer als der übrige Fuss an dieser Bewegung betheiligt. Wir wollen deshalb dies zweite Gelenk mit Hüter als Talotarsalgelenk bezeichnen.

In dem ersten Gelenk zwischen dem Talus und dem Unterschenkel (Sprunggelenk, Talocruralgelenk) bewegt sich der Fuss mit der Spitze auf und ab um die Querachse, welche in der Höhe der Knöchelspitze (genau der der Fibula) durch die Talusrolle geht. Wir bezeichnen die Bewegung als Plantarflexion (die Senkung der Fussspitze) und Dorsalflexion (Erhebung der Fussspitze).

Das Talocruralgelenk setzt sich zusammen aus der Tibia und Fibula einerseits und der Talusrolle anderseits. Die letztere hat annähernd die Gestalt eines Querabschnittes von einem cylindrischen Körper mit von vorn nach hinten regelmässig convexer Oberfläche, welcher in die leicht concave Pfanne der Tibia hineinpasst. Von dem cylindrischen Körper ist etwa nur der dritte Theil an der Talusrolle vorhanden und für die Bewegung verwendbar. Auf der Mitte seiner Oberfläche hat er eine leichte, von vorn nach hinten verlaufende Vertiefung, so dass die Oberfläche leicht sattelförmig erscheint.

Die Endflächen des Querschnittes des Cylinders werden in ihrer Lage erhalten durch die beiden Fortsätze von Tibia und Fibula, welche sich zu beiden Seiten als Knöchel an ihre ebenfalls überknorpelten Grundflächen anlehnen, sie gleichsam wie in einer Gabel zwischen sich fassen. Sie halten als seitliche Spangen die Rolle fest und machen erst den Charniergelenkmechanismus vollständig, indem der innere kürzere Tibiaknöchel durch ein breites, seine Länge ersetzendes Seitenband festgehalten wird, welches in dreieckiger Form (Lig. deltoideum) von ihm zur Seitenfläche des Körpers vom Talus und zum Sustentaculum des Calcaneus geht; der äussere längere wird durch drei getrennte Bänder — das vordere, das Ligam. fibulare tali anticum vom vorderen Rand des Fibularknöchels zur vorderen Fläche des Körpers vom Talus, das mittlere fibulare calcanei von der Spitze des Knöchels zur Aussenfläche des Körpers vom Calcaneus und das hintere, Lig. fibulare tali posticum, vom hinteren Rand des Knöchels zum hinteren Rand des Taluskörpers — gegen Talus und Calcaneus fixirt. Diese Bänder sind sämmtlich in der Nähe der von einer Seite zur anderen verlaufenden Querachse angebracht, und um diese Querachse verläuft denn auch die Bewegung des Gelenks mit Ausschluss aller anderen Bewegungen als Beugung und Streckung (Plantarflexion, Dorsalflexion), indem bei der Plantarflexion die Talusrolle aus der Umfassung zwischen den Knöcheln etwas hervortritt, während sie bei der Dorsalflexion in dieselbe hineinrückt. Die ganze Bewegungsexcursion beträgt etwa 78° (Gebr. Weber). Die Hälfte dieser Bewegung kommt etwa von der rechtwinkligen Mittelstellung des Fusses aus auf die Dorsalflexion, die Erhebung der Fussspitze, die andere Hälfte auf die Plantarflexion, die Senkung der Fussspitze. Da die Talusrolle nicht genau parallel abgeschnittene, sondern etwas in der Richtung von vorn nach hinten convergirende Grundflächen trägt, so muss die Einrichtung der Knöchelumfassung so sein, dass bei dem Eintreten der Rolle zwischen dieselbe (Dorsalflexion) eine mässige Erweiterung des Gelenkraums, und bei dem Heraustreten der Rolle (Plantarflexion) eine mässige Verengerung möglich ist. Deshalb sind Tibia und Fibula in geringen Grenzen von einander ab und zueinander hin beweglich. Es muss diese Bewegung eine elastische sein, und sie wird zu einer solchen gemacht durch ein mit seinen Fasern vom unteren Ende der Fibula quer zur vorderen und hinteren Fläche der Tibia verlaufendes Band (Ligament. malleol. lateral. antic. und postic., Henle).

Die eben beschriebenen Bewegungen werden, wenn sie bis zum Extrem getrieben werden können, d. h. wenn der ganze Spielraum der Bewegung von $^1/_2$ Rechten durchlaufen wird, gehemmt durch Anstossen des vorderen oder umgekehrt des hinteren Randes der Tibia bei Dorsalflexion und Plantarflexion gegen vorspringende Partien des Talus. Noch früher tritt aber meist Hemmung ein dadurch, dass sich die Seitenbänder anspannen, bei Dorsalflexion die hinteren, bei Plantarflexion die vorderen Fasern. Uebrigens werden die gedachten Hemmungen wohl nur bei extremen Gewalteinwirkungen in Anspruch genommen, während im Leben, wie Hüter richtig betont, die bi- oder polyarthrodiale Anordnung der Muskeln von der grössten Bedeutung ist. Sie erklärt z. B., warum bei Flexion des Kniegelenks eine viel

weitergehende Dorsalflexion möglich ist, als bei Streckung desselben. Im letzteren Fall lässt der gespannte Gastrocnemius eine weit über einen Rechten gehende Dorsalflexion des Fusses nicht zu.

Die Synovialis setzt sich rings am überknorpelten Rand der Tibia und Fibula an und geht zwischen Tibia und Fibula noch eine kurze Strecke hinauf. Sie ist am breitesten auf der vorderen Fläche des Gelenks, wo sie Taschen und Falten zwischen die dorsalen Sehnen hineinschickt und zu beiden Seiten derselben der äusseren Haut am nächsten liegt. Hier pflegt sich auch die Schwellung des Gelenks zunächst zu manifestiren. Zwischen dem hinteren Theil des Synovialis, in welchem sich als Kapselspanner der Plantaris longus inserirt, und der Achillessehne liegt reichliches Fettpolster. Dort inserirt sich die Kapsel dicht hinter dem überknorpelten Gelenkrand des Talus und ebenso an den Seiten. Dahingegen bleibt auf der vorderen Fläche noch ein ziemlich breiter, nicht mit Knorpel bedeckter Streifen des Knochens innerhalb des Gelenks. Unterhalb des äusseren Knöchels liegt die Grenze des Synovialsacks sehr nahe der von dem Synovialsack des Gelenks zwischen Talus und Calcaneus.

Da wo die Tibia und Fibula bei der Dorsalflexion auseinanderweichen, findet sich eine Synovialfalte, welche das Aussehen einer hypertrophischen Gelenkzotte hat. Sie hat die Function, in den Raum hineinzugleiten, welcher bei dem geringen Klaffen des Spaltes entsteht.

Von Muskeln sind auf der Vorderfläche zwischen lateralem Rand der Tibia und medialem der Fibula der Tibialis anticus, der Extensor hallucis, der Extensor digitorum mit Peroneus tertius. Sie sind durch starke Fascienabschnitte, welche eben durch ihre Stärke auf den Namen von Bändern Anspruch machen, gegen die Seitentheile der Knöchel und das vordere Ende des Calcaneus auf der vorderen Gelenkgegend festgehalten (Lig. cruciatum). Unter dem Extensor hallucis liegt die Arteria und der Nervus tib. antic. Hinter dem äusseren Knöchel und gegen diesen durch eine feste seröse Scheide fixirt, finden sich die beiden Peronei, während auf der Innenseite zwischen innerem Knöchel und Fersenbein der Muscul. tibial. posticus, der Flexor digitorum, sodann die Arteria und der Nerv. tibial. postic. und schliesslich der Flexor hallucis liegen. Sie laufen sämmtlich in rinnenartigen Scheiden, indem sie der Tibia, dem Talus und Calcaneus anliegen, und werden durch ein sich von dem inneren Knöchel zum Fersenbein hinziehendes Band, das Lig. laciniat., niedergehalten.

Endlich inserirt sich durch die Achillessehne der Gastrocnemius und Soleus auf der Hinterseite des Gelenks. Des unbedeutenden Plantaris longus haben wir in seiner Eigenschaft als Kapselspanner bereits Erwähnung gethan.

Die vordere Muskelgruppe, welche vor der Drehungsaxe des Gelenkes liegt, dient der Dorsalflexion. Sämmtliche hintere Muskeln dienen der Plantarflexion. Am reinsten und kräftigsten wirkt im letzteren Sinn der Gastrocnemius und Soleus, während die sämmtlichen anderen Muskeln, von denen keiner sich an dem Talus selbst inserirt, die Bewegung des Talocruralgelenkes nur nebenbei besorgend, der Bewegung anderer Gelenke im Tarsus dienen.

§. 131. Die zweite Bewegung des Fusses findet, wie bereits oben bemerkt, statt zwischen dem Talus und dem Vorderfuss. Die Gelenke, in welchen die Bewegung vor sich geht, haben wir mit dem Namen der Talotarsalgelenkverbindung (Hüter) bezeichnet. Die Bewegung selbst ist eine Adduction der Fussspitze mit Hebung des inneren Fussrandes und Senkung der Fussspitze, oder eine Abduction mit Hebung des äusseren Fussrands und Hebung der Fussspitze.

Es sind wesentlich klinische Gründe, welche uns bestimmen, diese Bewegungen in Anlehnung an die Bezeichnung der rotatorischen Bewegungen der Hand mit Supination und Pronation zu bezeichnen. Bei der Supination wird also der Fuss adducirt und zugleich so rotirt, dass sich der innere Fussrand mit der grossen Zehe hebt, während sich die Fussspitze etwas senkt. Umgekehrt senkt man bei der Pronation den inneren Fussrand, und während man die grosse Zehe in der gleichen Richtung bewegt, abducirt man den Fuss und hebt zugleich die Fussspitze (Hüter).

Die beschriebenen Bewegungen können übrigens immer nur zusammen vollzogen werden in der Art, dass zu der Adduction stets die Drehung hinzukommt, welche die Fläche des Fusses nach innen bringt, während bei der Abduction die Sohlenfläche

nach aussen gedreht wird. Sie werden im Wesentlichen bestimmt durch die Gelenkverbindung zwischen Kopf des Talus und Naviculare und verlaufen um eine hinten unten am Fersenbein eintretende, nach vorn oben gerichtete und aus der oberen rauhen Fläche des Taluskopfes austretende Achse, deren Richtung aus beifolgenden Figuren nach Henke (s. Fig. 53) ersichtlich ist. Der Kopf des Talus, welcher keine vollkommene Kugel, sondern eine Form hat, bei der die Krümmung nach einer Richtung etwas convexer (die schwächere Biegung geht nach rechts und links und wird am meisten benutzt) erscheint (Pomeranzenform), verschiebt sich auf der entsprechenden Pfanne des Kahnbeins. Da die Achse der Bewegung, was nicht aus der Figur ersichtlich, zugleich bei jedem Fuss etwas medianwärts gestellt erscheint, so kommt eine geringe Hebung und Senkung der Fussspitze noch zu der adducirenden und abducirenden Bewegung hinzu. Selbstverständlich muss aber dieser Bewegung der andere Knochen, welcher mit dem Fersenbein verbunden ist, das Cuboides folgen. Die Bewegung beider Knochen bei der Abduction ist so, dass, wenn man am lebenden Fuss eine Adductionsbewegung forcirt, in der sogenannten Chopart'schen Gelenkslinie auf dem Fussrücken die zwei grossen hinteren Fusswurzelknochen Caput tali und calcaneus, Processus anterior mit ihren oberen äusseren Enden fühlbar zu Tage treten. Die beiden peripher gelegenen Knochen, Naviculare und Cuboideum, sind nämlich nach innen über sie hin geschoben worden.

Eine Bewegung in dem gleichen Sinne, wenn auch nicht so ausgiebig, macht aber das Fersenbein um dieselbe Achse mit. Die letztere geht nämlich vom Sprungbein in das Fersenbein durch das mediale Ende des Sinus tarsi. Da wo sie in dasselbe eintritt, liegt die Spitze der Gelenkfläche, welche die Gestalt eines flachen Kegels zeigt. Auf dieser Gelenkfläche und um die Spitze herum dreht sich nun der darauf passende überknorpelte Körper des Talus oder umgekehrt der Calcaneus auf ihr. So können also die von der Achse aus nach vorn gelegenen Punkte des einen Knochens, wenn der andere still steht, nach der Mitte hin gehn und zugleich die nach hinten liegenden nach der Seite und umgekehrt. — Macht man also eine Adduction, so schiebt sich gleichzeitig mit der gleitenden Bewegung des Schiffbeins und Cuboides nach innen der Calcaneus auf dem Talus nach derselben Richtung, so dass er jetzt nicht mehr nach aussen unten, sondern mehr gerad nach unten vom Caput tali zu liegen kommt. Dadurch wird, wenn durch die Bewegung des Vorderfusses gegen die zwei Hinterknochen schon die Fussspitze in der Richtung nach innen gedreht wird, durch das Nachschieben des Calcaneus in gleicher Richtung der äussere Fussrand mehr unter den inneren geschoben.

Die Hemmung der verschiedenen Bewegungen wird am entschiedensten durch Knochencontact bewirkt zwischen Fersenbein und Sprungbein. Hier stösst bei

Fig. 53.

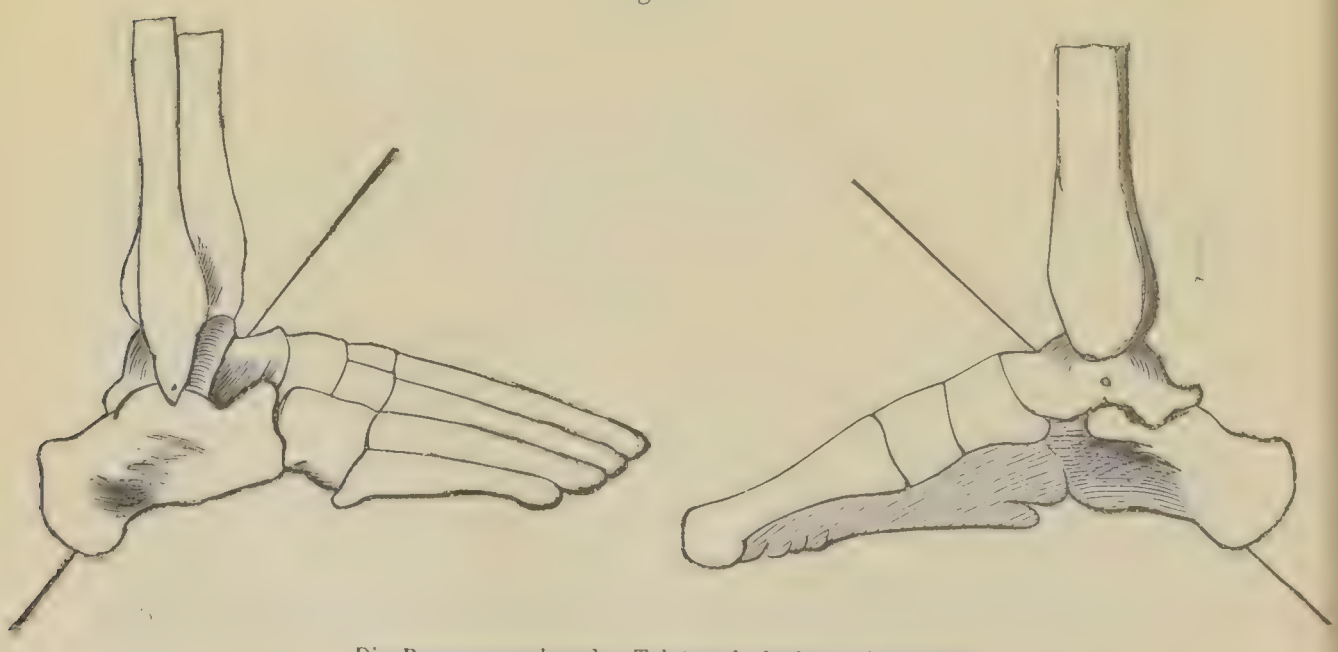

Die Bewegungsachse des Talotarsalgelenks nach Henke.

Abduction (Pronation) die Dorsalfläche des Process. anterior calcanei gegen die Vorderfläche des freien lateralen Randes vom Sprungbeinkörper vor dem Fibularknöchel an. Bei Adduction (Supination) dagegen berührt das hintere Ende vom Sustentaculum tali (der Fersenbeinfortsatz, welcher die kleinen vorderen Gelenkflächen für den Talus trägt) das hintere mediale Ende vom Körper des Talus. Die beiden anderen Gelenke haben für sich keine absolute Hemmung, wohl aber verhindert eine weitergehende Abductionsbewegung der starke Bandapparat im Gelenk.

Was die Synovialhöhlen dieser Gelenke anbelangt, so ist zwischen Sprungbein und Fersenbein die hintere Gelenkhöhle von der vorderen kleinen durch die starken Bänder am Sinus tarsi geschieden. Dagegen communicirt die vordere kleinere mit dem Gelenk des Talus und des Schiffbeins. Die Synovialhöhle zwischen Würfelbein und Fersenbein ist wieder für sich geschlossen.

Alle Muskeln, deren Sehnen aussen vor der bezeichneten Drehungsachse angebracht sind, wirken als Pronatoren, die entgegengesetzten als Supinatoren. Je nach der Entfernung der Sehnen von der Achse des Gelenks richtet sich wesentlich die Leistungsfähigkeit derselben. Zu den Pronatoren gehören demnach Tibialis anticus, Extensor hallucis und digitor. longus und als besonders kraftvolle Muskeln Peroneus longus und brevis. Die Supination wird dagegen besorgt von dem Tibial. postic., dem Flexor hallucis longus, Flexor digitorum longus und zu einem geringen Antheil von den Wadenmuskeln mit ihrer Insertion an der Achillessehne. Der Nervus peroneus versorgt die Pronatoren, während der Tibialis posticus die Supinatoren innervirt.

A. Verletzungen.

1. Luxationen.

a. Luxationen im Fussgelenk und der Fusswurzel.

α. Luxation im Talocruralgelenk, Luxation des Fusses.

§. 32. Die sämmtlichen Verschiebungen, welche die Gelenkenden des Fusses gegeneinander erleiden, compliciren sich gern mit Fracturen der Knöchel. So sind vor allem die in seitlicher Richtung nach innen und aussen fast nur in Verbindung mit Knöchelbrüchen beobachtet worden, und wir werden diese Verletzungen bei den entsprechenden Fracturen, welche Stromeyer, falls sie sich mit den gedachten Luxationen combiniren, als „Verrenkungsbrüche“ sehr passend bezeichnet hat, besprechen.

Die einzigen Luxationen des Fusses, welche ohne die gedachten Fracturen öfter vorkommen, sind die in der Richtung nach vorn und nach hinten. Nach der Annahme der meisten Chirurgen soll die Verrenkung nach vorn sehr viel seltener sein, als die nach hinten, während Hüter der Ansicht zu sein scheint, dass es sich eher umgekehrt verhält. Die Frage ist wohl um deswillen schwer zu entscheiden, weil eine Anzahl von Fussluxationen, bei welchen Tibia und Talus sich nicht vollständig verlassen haben, undiagnosticirt bleiben.

Bei der Unsicherheit, in welcher wir uns gegenüber der Entstehung dieser Luxationen befanden, war es sehr dankenswerth, dass uns Henke durch Leichenexperimente über den Mechanismus derselben belehrte. Wenn man durch starke Plantarflexion und folgende Dorsalflexion die seitlichen Bänder ausgiebig einreisst oder sie auch, ehe man die Verrenkung hervorrufen will, wenigstens zum Theil subcutan durchschneidet, so kommt die Luxation des Fusses nach hinten zu Stande, wenn nun zunächst eine extreme Plantarflexion erzwungen wird. Dabei stemmt sich die Tibia mit ihrem hinteren Rand in der Grube am hinteren Rand der Talusfläche an, und nun klafft das Gelenk vorn breit auf, die Kapsel reisst ein,

Jetzt kann noch, wenn die luxirende Gewalt rechtzeitig aufhört, der Contact der Gelenkflächen wieder erreicht werden. Tritt aber noch ein Gewalteinwirkung hinzu, welche die Tibia stossend nach vorn treibt, so gleitet sie mit ihrem hinteren Rand über den Talus hinaus und vermag denselben ganz oder nur zum Theil nach vorn zu verlassen. Uebrigens kommt auch diese Luxation nicht selten mit Knöchelfractur zusammen vor, indem die Bänder nicht durchreissen, sondern den Knöchel abreissen.

In der That wird nun durch eine, wenn auch nicht sehr grosse Anzahl von Fällen die eben geschilderte Entstehung der Luxation als Folge von extremer Plantarflexion bewiesen, wie sie denn auch bereits von A. Cooper und Boyer gegenüber anderen Beobachtern, welche eine Dorsalflexion als ursächliches Moment für nöthig erachteten, behauptet wurde. Sie entsteht nach einem Sprung auf den ausgestreckten Fuss, bei welchem der Fussrücken hinter den Zehen den Boden erreicht. Ein andermal wird der Fuss in einem Spalt festgehalten und der Verletzte fällt rückwärts um (Krause). Oft ist es überhaupt, wie bei der Entstehung der meisten Verletzungen, nicht möglich, den Thatbestand genau zu constatiren.

In umgekehrter Weise entsteht nun, wenn man eine starke Dorsalflexion vornimmt, bei welcher die Seitenbänder einreissen, und nun sofort dem Fuss einen starken Impuls in der Richtung von hinten nach vorn durch die Ferse mittheilt, die Luxation nach vorn. Hier tritt das Umgekehrte ein, wie im ersteren Fall. Bei der Dorsalflexion stemmt sich die vordere Kante der Tibia gegen die Grube vor der überknorpelten Fläche des Talus, und das Gelenk klafft hinten auf, die Kapsel reisst ein.

Erfolgt jetzt noch ein Stoss auf die Ferse in der Richtung von hinten nach vorn, so gleiten die beiden Gelenkoberflächen wieder so übereinander, dass sich die Talusrolle über den vorderen Rand der Tibia nach vorn begiebt. Auch hier tritt entweder ein totales Verlassen der Gelenkflächen ein, der vordere Rand der Tibia stemmt sich dann in die Grube hinter der Talusrolle, oder es bleibt noch ein Theil der Flächen in Berührung (vollkommene und unvollkommene Luxation).

Auch diese Luxation kommt gewiss öfter mit Fractur der Knöchel vor. Meist handelt es sich um eine gleichzeitige Fractur des inneren Knöchels, eine Verletzung, welche die verschiedenen Experimentatoren über die Wirkung der Dorsalflexion an der Leiche in der Regel eintreten sahen (Bonnet, Henke, Hönigschmied). Zuweilen entsteht auch eine Abreissungsfractur des äusseren Knöchels durch das Lig. fibul. tali postic. (Hönigschmied). Doch mag sie auch wohl zuweilen mit Fractur des unteren Endes der Tibia, bei welcher das obere Fragment nach hinten dislocirte, verwechselt worden sein.

In einer Reihe von Fällen hat die Casuistik ebenfalls nachgewiesen, dass die Entstehung eine ähnliche ist, wie die im Experiment.

Ein Fall vornüber, welcher Dorsalflexion forcirte, ein Druck durch eine schwere Last, welche in gleichem Sinne den Unterschenkel gegen den Fussrücken drängte, während die Ferse nicht ausweichen konnte, das sind die Ursachen der Verletzung (Smith, Nélaton).

In anderen Fällen war nur der Stoss nachgewiesen, welcher die Ferse in der Richtung von hinten nach vorn trieb. So in einem Fall von Willemin, nach dessen Beobachtung die Verletzung entstand, als

eine Dame mit schlaffen Gelenken auf den hinteren Theil des Fersenfortsatzes auffiel.

Die gedachten Luxationen des Fusses verbinden sich nun aber ebenso, wie mit Fracturen der Knöchel, nicht selten mit Haut- und Weichtheilverletzungen. In anderen Fällen tritt durch die Spannung der Weichtheile, auch wohl in Folge gewaltsamer, unzweckmässiger Repositionsmechanismen, erst secundär Necrose der Weichtheile und Eiterung ein.

In den wenigen Fällen von Luxation des Fusses, welche ich sah, war die Diagnose nicht schwer zu machen. Die eigenthümliche Formveränderung, welche der Fuss durch die veränderte Stellung des Talus zum Crus erleidet, ebenso wie die abnorme Prominenz des Talus, liessen dieselbe leicht erscheinen. Aber freilich muss man bedenken, dass die Seltenheit der Verletzung einer-, wie die bald eintretende Geschwulst andererseits und vor allem das Vorkommen unvollkommener Luxationen mit weniger in das Auge fallenden Formdifferenzen, die Erkennung der Verletzung für Ungeübte sehr erschweren. Hüter macht daher mit Recht darauf aufmerksam, wie wichtig eine genaue Controle dieser Formdifferenzen durch Vergleichung des gesunden mit dem verletzten Fuss erscheint. Man bemerkt dabei sofort eine anscheinende Längendifferenz der Füsse. In dem Fall einer hinteren Luxation ist der Talus hinter die Tibia getreten, und es erscheint daher der Fuss verkürzt, insofern man den in seinen Beziehungen zum Unterschenkel veränderten Vorderfuss betrachtet. Selbstverständlich ist die Verkürzung nur eine scheinbare, was dem Vorderfuss an Länge fehlt, das hat der hinter der Tibia liegende Theil zu viel, die Ferse ist im Vergleich zum gesunden Fuss verlängert. Umgekehrt ist bei der vorderen Luxation der vordere Theil des Fusses verlängert, während der Fersentheil verkürzt erscheint. Zu diesen sicht- und messbaren Längendifferenzen kommt nun hinzu der Nachweis der Tibia an abnormer Stelle, bei vorderer Luxation hinten, bei hinterer vorn. Man fühlt da, so lange die Schwellung nicht zu erheblich ist, bald den hinteren, bald den vorderen Rand der Tibia durch. Das Gelenk selbst, welches bald in Dorsalflexion fixirt, bald bei erheblicher Bänderzerreissung plantarflectirt oder auch in starrer Plantarflexion gefunden wurde, lässt meist Bewegungen zu, insoweit sie nicht durch die Muskelcontractur verhindert werden. Oefter kann man auch den Fuss von vorn nach hinten etwas gleitend verschieben und seitliche Wackelbewegungen machen.

Die Reposition der Luxation im Fussgelenk erfolgt, wenn man den Fuss in derselben, nur rückläufigen Art wieder zurückschiebt, in welcher er die Tibia verlassen hatte. So wird man bei der in extremer Plantarflexion, durch einen Stoss, welcher die Tibia nach vorn trieb, entstandenen Luxation nach hinten, zunächst erhebliche Plantarflexion durch Senkung der Fussspitze herstellen und von dieser aus die Tibia nach hinten, den Fuss nach vorn ziehen resp. am Fersenbein schieben. Dann folgt Dorsalflexion.

Umgekehrt stellt man bei vorderer Luxation zunächst die Dorsalflexion her und schiebt nun den Fuss in der Richtung von vorn nach

hinten über die Tibiagelenkfläche hinaus. Eine Plantarflexion vollendet die Einrichtung.

Es wird sich immer empfehlen, das durch die Luxation arg maltraitirte Gelenk für Wochen durch einen Gypsverband festzustellen, um so mehr, als, wie wir schon bemerkten, Fracturen gar nicht selten mit diesen Verrenkungen complicirt sind.

Wenn die Luxation des Fusses richtig erkannt wird, so führen meist die Repositionsversuche, wenn sie auch nicht ganz zweckmässig ausgeführt werden, zum Ziele. Aber immerhin giebt es auch eine Anzahl von misslungenen Repositionen. Kranke mit nicht reponirten Fussluxationen pflegen fast immer sehr schlecht zu gehen, über heftige Schmerzen zu klagen und mindestens sehr lange Zeit stark zu hinken. Solche nicht eingerichtete Fussverrenkungen können übrigens, wie Hüter mittheilt, noch nach später Zeit ($^1/_2$ Jahr) reponirt werden. Findet sich Weichtheilverletzung, zumal Hautverletzung, so wird man unter Lister'schen Cautelen reponiren, und wenn die Reposition nicht gelingen will, vorher die im Wege stehenden Knochen z. B. die Tibia bei Luxation des Fusses nach hinten reseciren. Dieselbe Operation kommt auch in Frage, wenn nachträglich Eiterung in dem lädirten Gelenk entsteht. Es giebt bereits eine Anzahl von Mittheilungen (u. A. von Krause aus Roser's Klinik), welche die günstige functionelle Wirkung der Resection in solchen Fällen beweisen.

β) Luxation im Tarsus.

§. 133. Diese Verletzungen sind ausserordentlich seltene Effecte sehr schwerer Gewalteinwirkung. Ein Theil derselben ist sehr wenig typisch, und hat ihre genauere Beschreibung schon deshalb wenig Werth, weil die einzelnen Beobachter ungemein Widersprechendes berichtet haben. Auch sind die Verrenkungen der einzelnen Knochen nicht gar zu selten mit Fracturen complicirt, und ebenso mit Verletzungen der Weichtheile.

I. Luxation des Unterschenkels mit dem Tarsus gegen den Fuss (Luxatio sub talo, Luxation sous-astragalienne).

Nach Henke's Untersuchungen wären von typischen Verrenkungen im Talotarsalgelenk etwa 4 Formen zu unterscheiden. Die verhältnissmässig am häufigsten vorkommenden liegen in der Richtung der normalen Gelenkbewegungen, sind entstanden durch extreme Adduction oder Abduction. Sehr selten nur sind Luxationen, welche durch extreme Gewalteinwirkung auf den Vorderfuss in der Richtung der Plantar- und Dorsalflexion herbeigeführt werden.

Alle diese Verrenkungen erfordern, wie wir schon bemerkten, sehr erhebliche Gewalteinwirkung, da die starken Bänder im Sinus tarsi zerreissen müssen, ehe sie zu Stande kommen. Meist entstehen sie durch einen Sprung aus der Höhe auf den ab- und adducirten resp. plantarflectirten Fuss oder durch Fall, während der Fuss festgehalten wurde, auch durch Ueberfahren und dgl.

Bei Hyperabduction stösst der Talus mit der vorderen lateralen Ecke seines Körpers an die Dorsalfläche des Process. anterior calanei, die Knochen klaffen nach der Mitte auseinander, und der Talus kann mit dem Unterschenkel nach der Mitte mehr oder weniger über den Calcaneus hingleiten. Es entsteht Luxation des Fusses vom Talus nach der Seite (Henke). Der Fuss sieht einen Plattfuss ähnlich, ist abducirt, und der innere Fussrand steht tiefer, der Talus ragt an der Innenseite hervor.

Bei übermässiger Adduction stösst der Talus mit der hinteren medialen Ecke seines Körpers an den hinteren Rand des Sustentaculum, wird auf der Seite vom Calcaneus abgehoben, und so kann sein medialer Rand über ihn hin seitlich verschoben werden. Der Fuss weicht dabei nach innen (Luxation des Fusses vom Talus nach der Mitte, nach innen). (Henke.)

Der Fuss sieht einem Klumpfuss ähnlich, ist adducirt, plantarflectirt und mit dem äusseren Fussrand tiefer stehend. Man sieht und fühlt den Sprungbeinkopf auf der Aussenseite. Bei beiden Luxationen erscheint, da der Talus sammt dem Unterschenkel über das Fersenbein hin mehr weniger nach vorn geglitten ist, das Fersenbein an dem Fersenfortsatz verlängert.

Roser macht darauf aufmerksam, dass man, wenn sich nicht im Sprunggelenk die Erklärung für eine vorhandene Ab- oder Adductionsstellung fände, und falls die vorhandene Ab- oder Adductionsstellung nicht zu corrigiren sei, immer an die fragliche Verrenkung denken müsse.

Die Luxationen nach hinten und nach vorn entstehen durch gewaltsame Plantar- resp. Dorsalflexion, welche genau in der Achse des Talocruralgelenke wirken. Der Talus stösst im ersteren Fall am hinteren, im zweiten am vorderen Rand der Fersenbeinfacette an, findet hier ein Hypomochlion und gleitet, indem er von der Tibia gestossen wird, über das Os naviculare nach vorn auf den Fussrücken oder nach hinten auf den hinteren Abschnitt des Fersenbeins. Von beiden Verletzungen giebt es einzelne Beobachtungen. Diagnostisch unterscheiden sich diese Verletzungen von den Luxationen im Talocruralgelenk dadurch, dass Beugung und Streckung möglich sind. Dazu kommt noch die Verkürzung und Verlängerung des Fussrückens wie die abnormen Knochenvorsprünge und Vertiefungen.

Einrichtung: Flexion des Unterschenkels, Zug am Fuss nach abwärts, Schieben desselben nach vorn oder hinten. Directer Druck auf den Talus unterstützt diese Bewegungen.

Die Einrichtung der seitlichen Verrenkungen wird am besten, entsprechend dem Entstehungsmechanismus der Luxation so zu versuchen sein, dass man bei Abductionsluxation mit einer extremen Adduction und Plantarflexion beginnt, darauf den Fuss anzieht und abducirt neben Rotationsbewegungen. Bei Abductionsluxation wird man das entgegengesetzte Verfahren versuchen (Roser). Ob man, falls die Einrichtung nicht gelingt, direct operative Eingriffe vornehmen soll, auch wenn keine Wunde vorhanden ist, darüber ist noch keine Einigung erreicht. Mir scheint, dass in solchem Falle unter antiseptischen Cautelen die Reposition versucht, und wenn diese nicht gelingt, partielle oder totale Resection des Talus vorgenommen werden muss. Zuweilen schon genügt eine Sehnendurchschneidung, wie bei der Luxation nach der Seite die des Tibialis posticus, zwischen welchem und Lig. calcaneonaviculare plantare der Taluskopf eingeschnürt sein kann.

II. Complete Luxation des Talus, Luxation beider Gelenke (Henke).

§. 134. Wir lassen diese seltene Form von Luxation den vorhergehenden folgen, weil sie sich aus beiden zusammensetzt. Das im Talocruralgelenk luxirte Sprungbein ist zugleich aus seinen Verbindungen im Talotorsalgelenk getreten und somit vollständig aus seiner normalen Lage gewichen. Es giebt ganz seltene Fälle, in welchen dies Ausweichen in der Richtung nach hinten stattfand, so dass der Knochen dort unter der Achillessehne fühlbar war. Weit häufiger fand dagegen die Dislocation in der Richtung nach vorn, bald etwas mehr nach innen, bald mehr nach aussen statt. Dabei kann der Knochen entweder keine Drehung gemacht haben, oder er hat sich zugleich um seine Verticale, um die von vorn nach hinten gehende Achse oder sogar doppelt gedreht (Dubreuil). Diese Verletzungen sind meist entstanden durch einen Sprung, welcher den Fuss in Plantarflexion und Adduction trieb (Dauvé) oder so, dass der Fuss festgehalten wurde zwischen den Speichen eines Rades, im Steigbügel des durchgehenden Pferdes u. dgl. mehr. Leichenversuche sind bis jetzt, ohne dass man vorher erhebliche, die Verrenkung erleichternde Verletzungen anlegte, nicht gelungen. Henke konnte sie hervorrufen durch die geeignete Bewegung, nachdem er zuerst die beiden Gelenke luxirt und dann

wieder reponirt hatte. Dauvé brachte etwa dasselbe zu Stande, wenn er das Sprungbein vorher möglichst subcutan aus seinen Verbindungen löste, so dass es nur durch die umgebenden Weichtheile (Sehnen etc.) gehalten wurde. Forcirte er dann Plantarflexion, so trat der Talus heraus, und je nachdem er Abduction oder Adduction hinzufügte, bald mehr nach innen, bald nach aussen. Henke lässt die Verletzung zu Stande kommen durch die beiden combinirten Ursachen, welche Luxation des Fusses im Talocrural- und solche im Talotorsalgelenk bedingen, indem durch extreme Plantar- resp. Dorsalflexion eine Luxation des Fusses nach hinten oder vorn und gleichzeitig durch Abduction oder Adduction eine laterale oder mediale Luxation im Tolatorsalgenk herbeigeführt wird. So entsteht beispielsweise durch Combination einer gewaltsamen Dorsalflexionmit Abduction die complete Luxation nach vorn und innen, durch die gleiche Dorsalflexion mit Adduction die nach vorn und aussen u. s. w. Gewalteinwirkungen, welche den Fuss gleichzeitig vor- oder rückwärts, nach der Seite und Mitte stossweise drängen, sind ja nun in der That in den oben beschriebenen Ursachen eingeschlossen. Dass aber, nachdem der Talus aus allen Verbindungen gelöst und stossweise herausgetrieben, auch noch eine rotatorische Bewegung, ein Umdrehen des Knochens bald mehr in seitlicher, bald mehr in der Längsrichtung hinzukommen kann, ist doch wirklich unter der gegebenen Voraussetzung nicht zu verwundern, wenn es auch unmöglich erscheint, sich in jedem einzelnen Fall klar zu machen, warum der Knochen gerade diese oder jene Stellung angenommen hat.

Die Unterscheidung dieser Luxation von der vorigen gründet sich auf den Nachweis, dass der Talus, wenn er gegen die übrigen Fusswurzelknochen abnorm vorspringt, auch aus seinen normalen Verbindungen im Tacruralgelenk gelöst wird. Dazu kommen dann die Erscheinungen, welche durch den dislocirten Knochen hervorgerufen werden, der Nachweis desselben bald auf dem Fussrücken, bald seitlich, bald medianwärts und die entsprechende Deviation des Fusses, der mehr weniger ab- oder adducirt, plantar- oder dorsalflectirt erscheint. Crepitation ist öfter ebenfalls nachweisbar, indem, wie bei der Luxation im Talocruralgelenk der Knöchel oder auch ausnahmsweise Stücke des Taluskopfes abbrechen können.

Auf die Prognose dieser Verletzung hat einmal die Fixation des dislocirten Talus sehr erheblichen Einfluss. Sie kann die an sich schon schwierigen Repositionsversuche total unmöglich machen. Dazu kommt die Gefahr, welche aus den gleichzeitigen Nebenverletzungen, den Knochenfracturen, den Sehnen-, Gefäss- und Nervenzerreissungen, der Hautwunde erwachsen. Aber auch, wenn zunächst eine äussere Wunde fehlt, so sind doch die Bedingungen für die Entstehung einer solchen in der Folge sehr günstige. Der Talus selbst ist aus begreiflichen Gründen in den schlechtesten Ernährungsverhältnissen. Aber auch die schwer geschädigten, ihn bedeckenden gespannten Weichtheile sammt der Haut haben Neigung zur Necrose, und so kommt leicht ein Absterben eines Theiles derselben bis zu der Haut, und eine secundäre eiternde Wunde hinzu, in welcher so lange Eiterung statt hat, bis der selbst necrotische Talus extrahirt wird. So ist es begreiflich, wie die Lebensgefahr für den Fall der freien Eröffnung des Gelenkes und ingleichen die Gefahr für das Zustandekommen einer Heilung mit hochgradiger, functioneller Unbrauchbarkeit der Extremität ziemlich gross ist.

Man wird unter allen Umständen die Reposition der Luxation versuchen müssen, und gewiss erscheint es auch hier am rationellsten, den Ergebnissen des Experiments zu folgen. So würde man beispielsweise für Luxation nach vorn aussen zunächst bei gebeugtem Knie die Adduction des Fusses vermehren und dabei die Dorsalflexion erzwingen um sofort bei entsprechendem Druck auf den Talus Plantarflexion mit Abduction folgen zu lassen; bei innerer, vorderer Luxation ebenfalls nach Dorsalflexion und vermehrter Abduction, directen Druck auf den Knochen und darauf Adduction nebst Plantarflexion stattfinden lassen. Es ist aber wohl leicht begreiflich, dass bei der Möglichkeit so vielfacher Repositionshindernisse, zu welchen noch hinzukommt, dass man auf den vollständig aus zwei Gelenken gelösten, vielleicht noch verdrehten Knochen keine recht kräftigen indirecten Krafteinwirkungen stattfinden lassen kann, die Reposition verhältnissmässig selten gelang. Dies soll etwa in einem Viertel aller Luxationen der Fall gewesen sein (Dauvé). Man hat dann, zumal wenn eine Wunde vorhanden war, den Talus sofort exstirpirt und hier

ist unter 57 Fällen 41 Mal Heilung eingetreten. Wenn auch gewiss zugegeben werden muss, dass Necrose und Eiterung nicht jedes Mal einzutreten braucht, falls der unreponirte Talus zurückbleibt, so ist dieses Ereigniss oft genug eingetreten, und andererseits trägt der zurückbleibende Talus, auch wenn er nicht necrotisch wird, doch viel zu der bleibenden, functionellen Unbrauchbarkeit des Gliedes bei. Somit ist jetzt mit dem Schutz des Lister'schen Verfahrens die primäre Exstirpation des luxirten, irreponiblen Knochens auch ohne Hautwunde, welche Nélaton bereits vor Jahren empfahl, gewiss gerechtfertigt. Uebrigens sind auch die Resultate der secundären Extraction für den Fall eintretender Eiterung und Necrose keine schlechten, da unter 25 Fällen nur einer gestorben sein soll. Die Operation selbst wird nach Umständen als Total- oder auch als mit Meissel und Hammer zu verrichtende Partialresection indicirt sein (siehe unter Operationen) Sie giebt auch gute functionelle Prognose. Mässige Verkürzung und ein gewisser Grad von Steifheit in dem neuen Sprunggelenk sind die Nachtheile, welche der Operirte zu erwarten hat. In einem von mir operirten Falle war es möglich, dass der Verletzte Militair blieb. Nur ausnahmsweise kann bei Vereiterung des Gelenks und Gefahr der Pyämie die die Amputatio cruris nöthig werden.

Auch an den vorderen Fusswurzelknochen hat man zuweilen Luxation beobachtet. So berichtet Bertherand von einer Verrenkung sämmtlicher drei Keilbeine auf das Kahnbein durch Sturz auf die Fusssohle. Ebenso giebt es eine Anzahl von Mittheilungen über die Verrenkung eines Keilbeins (A. Cooper, Nélaton, Smith, Rossander u. A.). Es scheint, dass die Reposition in keinem der beobachteten Fälle gelang. Doch wird von verschiedenen Fällen berichtet, bei welchen die Function des Fusses nicht gelitten hatte. Andere Male, zumal bei gleichzeitiger Wunde, wurde der luxirte Knochen extrahirt, eine Operation, welche bei gehörig antiseptischem Verfahren keine grosse Bedenken haben wird.

2. Die Fracturen im Talocruralgelenk und im Tarsus.

a. Die Fracturen im Talocruralgelenk. (Knöchelbrüche etc.)

§. 135. In ähnlicher Art, wie die Fracturen in der Epiphyse des Radius mit der bestimmten typischen Dislocation auf bestimmte Gewalteinwirkungen, welche indirect den Ballen der Hand treffen, zurückgeführt werden konnten, ist auch die bei weitem überwiegende Mehrzahl der Brüche im Talocruralgelenk von ätiologisch wohl characterisirten Gewalteinwirkungen abhängig.

Die Mehrzahl dieser Fracturen sind indirecte, und sie werden entweder dadurch veranlasst, dass der Fuss festgehalten wird, wie dies z. B. in einem Wagengeleis möglich ist und nun der Körper nach der Innenseite oder Aussenseite umschlägt, oder dadurch, dass bei einem Sprung der innere oder äussere Fussrand zuerst den Boden berührt, und die ganze Last des Körpers nicht die Sohle, sondern eben die laterale und mediale Seite des Fusses trifft.

In beiden Fällen wird eine Bewegung forcirt, welche wesentlich in den Bahnen des Talotarsalgelenks verläuft, es wird Adduction, verbunden mit Senkung des äusseren, Hebung des inneren Fussrandes (Supination), oder Adduction, verbunden mit Senkung des inneren, Hebung des äusseren Fussrandes (Pronation), und zwar bald mehr nach der Seite gehende, bald mehr der rotirende Antheil der Bewegung erzwungen. Es kann nun in der That die Bewegung ihr Ende finden in einer Distorsion oder in einer Luxation des Talotarsalgelenks. (Siehe Luxation im Talotarsalgelenk.) In vielen anderen Fällen bleibt aber das fragliche Gelenk intact und die zerstörenden Wirkungen der Gewalt äussern sich am Talocuralgelenk. Hier greifen sie entsprechend der Bewegungsrichtung, welche im Wesentlichen seitlich verläuft, den seitlichen Fixationsapparat des Charniergelenks, die Knöchel oder den Bandapparat an. Es kann bei einer Distorsion auch dieses Gelenk bleiben, d. h.

die Gewalteinwirkung erschöpft sich mit einem partiellen Riss der Bänder. Ist dies nicht der Fall, so sehen wir in einer Reihe von Fällen dasselbe eintreten, was wir bei dem Radiusbruch zu constatiren vermochten. Das Band ist stärker als der Knochen, es reisst den letzteren aus. Dies ereignet sich auf der Seite der Convexität, also bei der Adduction des Fusses auf der Fibular-, bei Abduction auf der Tibialseite. Im Fussgelenk kommt aber noch ein zweiter Factor, welcher Brüche bewirkt, hinzu. Der Talus wird, während eine heftige Ab- und Adduction stattfindet, um eine von vorn nach hinten gehende Axe gedreht. Diese physiologisch nicht mögliche Drehung bewirkt eine seitliche Raumbeengung in dem Charniergelenk. Sie kann zum Sprengen der Verbindung zwischen den beiden Charnierhaken führen, oder sie bricht bald den einen, bald den andern ab. Entweder haben wir nun in dem Bruch eines Knöchels nur die reissende oder brechende Gewalt vor uns, oder die beiden Wirkungen combiniren sich, der eine Knöchel wird durch das Band abgerissen, der andere in der bezeichneten Art abgebrochen, abgeknickt (Fracture par arrachement, Fracture par divulsion). Nachdem die gedachten Continuitätstrennungen eingetreten sind, vermag nun der Fuss seine normale oder annähernd normale Stellung wieder einzunehmen. Weit seltener kommt es vor, dass er in der Richtung der Gewalt luxirt wird, d. h. der Talus tritt zum Theil aus seiner Gelenkverbindung auf der lateralen oder medialen Seite heraus. Dies waren die oben von uns als „Verrenkungsbrüche“ bezeichneten Verletzungen.

Man hat denn auch vielfach versucht, durch das Experiment diese Fracturen aufzuklären. Dupuytren, welcher ihnen zuerst eine regere Aufmerksamkeit zuwandte, dann Bonnet, Maisonneuve und zuletzt Tillaux, Hönigschmidt haben Versuche in dieser Richtung gemacht.

Tillaux fixirte den Unterschenkel. Machte er dann forcirte Adductionsbewegungen, so erhielt er vier Varietäten von Malleolarbrüchen. Erstens einfache Fractur des Malleolus internus unter den Ligam. tibiofibularia durch Abreissung (?), eine Fractur dieses Knöchels mit theilweisem Abreissen dieser Bänder, drittens eine gleichzeitige Fractur des Malleolus externus durch Abreissen und des Internus durch Einknicken in Folge des Drucks vom Talus, welcher sich nach dem Abreissen der Fibula noch weiter herumdreht. Letzteres sind die wichtigsten Formen für die Praxis bei den Verletzungen durch gewaltsame Supination.

Dann kam viertens noch zu Stande eine Fibulafractur über dem Ligam. tibiofibulare, und wenn diese ganz blieben; eine Querfractur der Tibia (Malgaigne's Fractures surmalleolaires). Durch forcirte Pronation (Aussenrotation oder Abduction) kommen besonders Abreissungen zu Stande. Zunächst die des Ligam. laterale internum, sodann die des inneren Knöchels an seiner Spitze. Drittens Bruch der Fibula über dem Gelenk und dem Lig. tibiofibulare und secundärer Bruch des Internus. Sind die Bänder ausgiebig zerrissen, so bleibt der Fuss in Pronation stehen (Coup de hache, Beilhieb, Dupuytren). Hierbei kann die Haut über dem Knöchel zerreissen.

Diese Brüche kommen im Kindesalter nicht vor. Darnach sind sie jedoch im späteren Alter ziemlich gleich häufig. Die durch Adduction (?), Supination, kommen öfter vor, als die durch Abduction, Pronation, Dupuytren behauptete, in dem Verhältniss von $^{6}/_{10}$ zu $^{3}/_{10}$. Das Gewöhnlichste, was bei diesem Umkippen des Fusses nach innen, wobei der Talus seine Gelenkfläche nach aussen kehrt, entsteht, ist ein querer oder fast querer Abriss des äusseren Knöchels, indem die fibularen Bänder, zumal das Fibulare calcanei, stärker als der Knochen, diesen an ihrer oder über ihrer Insertionsstelle abreissen. Gewöhnlich ist damit die Verletzung zu Ende. Doch ist es auch nicht selten, dass ein Abknicken des inneren Knöchels, welcher sich gegen den medialen Rand des Talus anlehnt, erfolgt. Wirkt auch dann die Gewalt noch weiter, so kann schliesslich der Talus die Gelenkfläche der Tibia ganz verlassen, und die Zerreissung des Bandapparats

so ausgedehnt sein, dass ein Verrenkungsbruch nach aussen bestehen bleibt.

Umgekehrt verhalten sich die Brüche, welche durch Pronation (Abduction) bedingt werden. Hier werden zunächst die auf der Innenseite des Fusses gelegenen, die Fixation des Charniergelenks sichernden Bänder gedehnt. Das äusserst kräftige Lig. deltoideum giebt sehr selten nur in seiner Substanz nach, indem es ein- oder durchreisst. Weit häufiger wird von ihm eine Knocheninsertion ausgerissen und zwar fast stets die am inneren Knöchel; der Knochen selbst trennt sich von der Tibia etwa in der Höhe ihrer Gelenkfläche. Nur in sehr seltenen Fällen reisst statt dessen die Insertion des Bandes am Talus aus. Bei diesem Rissbruch des Knöchels ereignet sich aber sehr leicht auch noch eine weitere Fractur an der Fibula. Dieselbe wird an ihrer Spitze von dem lateralen Rand des Talus kraftvoll und ruckweise nach aussen getrieben, während die Körperschwere den Unterschenkel und mit ihm den Schaft der Fibula nach innen stösst. Die Folge ist in der Regel eine Fractur über dem Gelenk und über der Stelle, an welcher die Fibula durch feste Bänder gegen die Tibia gehalten wird. Hier ist der Schaft am dünnsten, die Stelle liegt etwa 3—4 Ctm. über der Knöchelspitze. Es kann aber auch eine Diastase der beiden Knochen durch Sprengung der gedachten Verbindungen zu Stande kommen, oder der Knöchel wird tiefer unten in der Höhe der Tibiapfanne abgeknickt.

Ist auch hier wieder die Zerreissung des Bandapparats eine so ausgiebige und ging die Dislocation so weit, dass die Talusrolle ganz die Tibiapfanne nach innen verliess, so wird besonders dann die Dislocation dauernd bestehen bleiben, wenn vielleicht der Fuss in der fehlerhaften Stellung zunächst noch zum Gehen benutzt wurde, es entsteht der „Verrenkungsbruch nach innen“.

Schliesslich treten, falls die Impulse den Fuss mit grosser Gewalt in die Pronation hineintrieben, wie z. B. bei einem Sprung aus grosser Höhe, oder auch wohl bei weniger hohem Sprung, aber sehr schwerem Körper, Fracturen der Tibia über der Gelenkfläche, welche in das Gelenk hineingehen, ein.

Volkmann beschreibt bei dieser Form von Verrenkungsbruch eigenthümliche, auf der lateralen Seite der Tibia gelegene Längsbrüche. Durch die Gewalteinwirkung wird ein keilförmiges Stück von dem Theil der Tibia, welcher an die Fibula grenzt, herausgerissen, und zwar bis in das Gelenk hinein. Der Bruch tritt ein statt der Diastase. Indem der Malleolus externus mehr und mehr nach aussen oben gedrängt wird, reisst er entweder den Bandapparat zwischen Tibia und Fibula, oder wie hier ein Stück der Tibia, an welcher er inserirt, ab. Gerade in diesen Fällen pflegt gern die Haut einzureissen und die Tibia tritt durch die Bedeckungen durch frei nach aussen.

Dass eine ähnliche Fractur (Malgaigne, Fracture surmalléolaire) auch bei der Entstehung durch Supination einzutreten vermag, haben wir oben bereits (siehe die Tillaux'schen Experimente, auf welche wir überhaupt in Beziehung auf die verschiedenen Möglichkeiten verweisen) erwähnt. Schliesslich können auch Complicationen eintreten, indem die Haut über den auf den Seiten, zumal bei Verrenkungsbruch nach innen

auf dem Talus gelegenen prominirenden Knochen zerreisst, oder in Folge der Spannung secundär gangraenescirt.

Abgesehen von den besprochenen, können natürlich auch mannigfache anderweitige Brüche im Gelenkende der beiden Knochen, bedingt durch directe Gewalt, eintreten.

§. 136. Bei weitem die grössere Mehrzahl dieser Knochenbrüche zeigt keine sofort für Fractur sprechende objective Symptome. Denn weder die Dislocation der gebrochenen Theile pflegt erheblich zu sein, noch constatirt man ausser in den Fällen mit beträchtlicher Zerreissung des Periostes an den Knöcheln oder mit vollständiger Abtrennung der Tibiaepiphyse häufig Crepitation. An der Fibula weist man zuweilen eine eigenthümliche Beweglichkeit bei dem Bruch oberhalb des Gelenks (Pronationsbruch) nach. Drückt man hier auf die Spitze, so hebt sich das abgebrochene Fragment an der Bruchstelle etwas in die Höhe: „es basculirt". Aber abgesehen von diesen Fällen muss man sich gewöhnlich mit weniger sicheren, aber doch in ihrer Gesammtheit den Bruch mit der grössten Wahrscheinlichkeit begründenden Zeichen begnügen.

Zu diesen gehört in erster Linie der locale Bruchschmerz, welcher sich wohl kaum an einem Knochentheil so bestimmt ausprägt, indem man den Zeigefinger, von der Knöchelspitze beginnend, und ihn nach oben fortbewegend allmälig fest gegen den Knochen andrückt. Dazu kommt die locale Schwellung, welche sich bald mit einem in der Hautfärbung zu Tage tretenden Bluterguss verbindet, der dem Verlauf des Schaftes der gebrochenen Knochen wie des Bandapparats vom Gelenk folgt.

Neben diesen Erscheinungen stellt sich dann fast stets ein mehr weniger erheblicher Haemarthros, ein Bluterguss in's Gelenk ein. Für den Fall, dass aber Dislocation vorhanden ist, brauchen wir nur auf das, was wir oben über die Verrenkungsbrüche nach aussen und innen gesagt haben, hinzuweisen. Seltener findet sich bei den Supinationsbrüchen eine erhebliche Dislocation des Fusses, eine Art von Klumpfuss, von Adductionsstellung, weit häufiger sind die Deformitäten zu beobachten, welche bei dem Pronationsbruch eintreten. Der Fuss steht pronirt, einem Plattfuss ähnlich, auf der Innenseite springen Tibia resp. medialer Rand des Talus stark hervor, die Fibula zeigt oberhalb des Gelenks eine mehr oder weniger starke Concavität u. s. w.

Der Fuss ist nicht immer total unbrauchbar. Bei dem einfachen Bruch des äusseren Knöchels gehen die Menschen sogar meist noch eine längere Strecke, wenn auch mit Schmerz.

Nur die letzgedachten Formen des Fussgelenkbruches, zumal die Pronationsfracturen mit erheblicher Knochenverletzung, mit Diastase der Knochen, geben eine zweifelhafte Prognose, umsomehr, da sie auch am leichtesten mit einer Wunde complicirt sind. Sie erfordern viel Sorgfalt und trotzdem kommt zuweilen keine tadellose Heilung zu Stande.

Die Gefahr der übrigen Brüche liegt dagegen nur darin, dass sie leicht verkannt und vernachlässigt werden. Unter dieser Voraussetzung kann einmal die Heilung des abgebrochenen Knöchels ausbleiben; dann

kommt, falls der Patient herumgeht, leicht eine entsprechende Deformität des Fusses, bei der Pronationsfractur ein Pes valgus, bei der Supinationsfractur ein Pes varus hinzu. Vor allem aber kann sich aus der Gelenkverletzung eine je nach der Form der Verletzung und den individuellen Verhältnissen des Kranken verschiedene Gelenkentzündung entwickeln. In dieser Thatsache liegt die Mahnung, auch die anscheinend leichteste Verletzung als eine schwere zu betrachten und auch unter der Voraussetzung, dass die Diagnose nach Eruirung der oben besprochenen Symptome nur zu einer wahrscheinlichen wird, den betreffenden Fall als Knöchelverletzung zu behandeln.

Gehen wir bei der Behandlung der Knöchelbrüche von den bei weitem am zahlreichsten vorkommenden einfachen Formen ohne Dislocation aus, so handelt es sich hier nur um eine Ruhigstellung des gebrochenen Fussgelenks für die Dauer von etwa 4—5 Wochen. Diese Ruhigstellung soll im rechten Winkel des Fusses zum Unterschenkel und in der Mittelstellung zwischen Pro- und Supination, so dass die Fusssohle in normaler Richtung zu dem Boden steht, stattfinden, eine Regel, welche wir hier ein- und für allemal für alle Verletzungen und entzündlichen Processe an der unteren Extremität wie am Fuss selbst betonen wollen. Durch die Befolgung derselben werden die so sehr störenden und immer erst durch eine neue Cur zu beseitigenden Spitzfuss- und Klumpfussstellungen nach der Pro- und Supinationsrichtung ausgeschlossen. Für den Beginn der Behandlung pflegt man gewöhnlich Lagerung in einem Drahtstiefel, einer Blechrinne, nach Art der Volkmann'schen T-Schiene anzuordnen. Nimmt die Schwellung ab, so ist ein erhärtender, ein Gyps- oder Magnesitverband, weitaus das bequemste Verfahren. Doch kann man selbstverständlich das Gleiche durch seitliche (englische, Filz- oder Guttapercha-) Schienen, welche den Fuss und Unterschenkel bis zum Knie umfassen, erreichen. Auch der Gypsverband reicht von den Zehen bis zum Knie.

Ist aber Dislocation vorhanden, so muss solche zunächst durch Extension und Coaptation, wenn es nöthig ist in Chloroformnarcose, beseitigt werden. Dann muss gewöhnlich ein erhärtender Gypsverband, welcher in der der ursprünglichen Richtung des dislocirten Fusses entgegengesetzten, also bei Pronationsdislocation nach Beseitigung derselben in Supination und umgekehrt angelegt werden. Selbstverständlich nimmt man einen solchen in Supinationsstellung angelegten Verband vor der definitiven Heilung ab und corrigirt dann, wenn sich die Dislocationsneigung verloren hat, diese Supinationsstellung, indem man den geradstehenden Fuss rechtwinklig zur Tibia eingypst. Der Gypsverband macht denn auch in der That meist den früher so berühmten Dupuytren'schen Verband überflüssig. Immerhin hat er für die Fälle mit erheblicher Schwellung, wie auch für sehr rebellische Formen eine gewisse Bedeutung. Er war ursprünglich von Dupuytren für die Abductionsbrüche (Brüche durch Pronation) bestimmt, falls erhebliche Dislocation in Pronationsstellung vorhanden war. Hier wurde der Fuss gegen eine über das auf der Wade liegende Kissen hervorragende Schiene

Fig. 54.

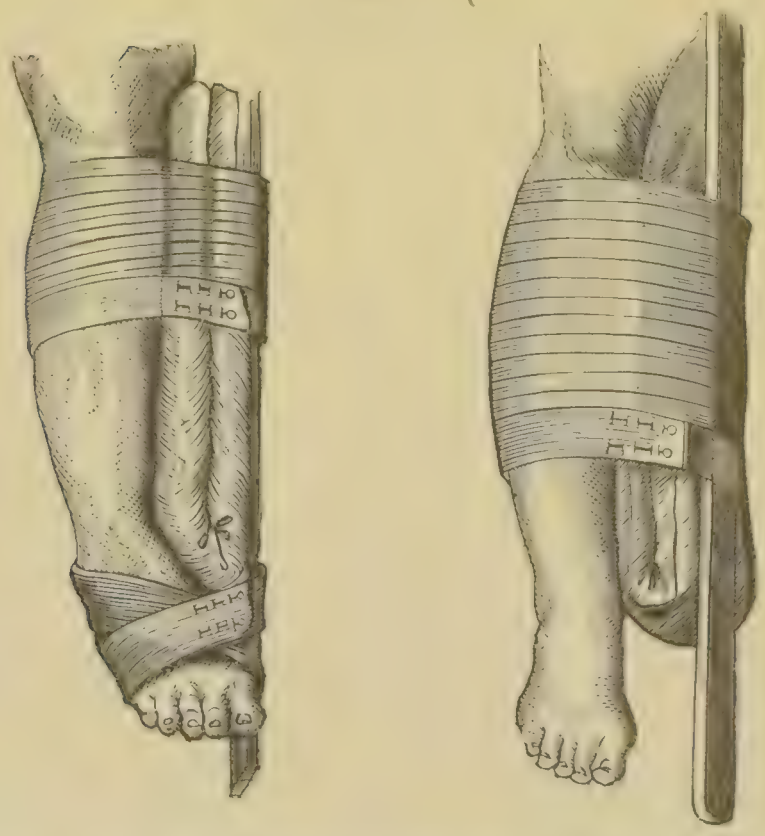

Dupuytren's Schiene mit Wadenkissen für Knöchelbrüche, zumal für Abductionsbrüche.

in der Art, wie aus der Abbildung leicht ersichtlich, nach der entgegengesetzten forcirten Supinationsstellung hin gezogen und fixirt.

b. Fracturen im Tarsus.

§. 137. Im Tarsus kommen in Folge indirecter Gewalteinwirkung zuweilen am Talus Fracturen vor. Wir haben mehrfach hervorgehoben, dass bei den Gewalten, die zu Luxation führen, der Talus im Halstheil abbrechen, dass das Ligam. intern. statt durchzureissen, in seiner Insertion am Knochen abreissen kann.

Eigentlich typische Knochenbrüche ereignen sich dagegen noch am Calcaneus. Schon seit lange bekannt sind die sogenannten Rissfracturen des Fersenhöckers, welche bei plötzlicher heftiger Contraction des Wadenmuskels durch den Zug der Achillessehne entstehen. Der Bruch am Fersenhöcker verläuft hinter dem Gelenk zwischen Talus und Calcaneus, und das Fersenstück weicht, indem es dem Zug der Achillessehne folgt, nach oben. Man hat den Verband in Knieflexion und Plantarflexion des Fusses anzulegen. Bei dieser Stellung nähert sich der Fersenhöcker dem Körper des Knochens und verwächst, wenn er durch einen Verband (Gypsverband) dort gehalten wird, mit demselben.

Weit häufiger und bedeutungsvoller sind die erst seit 1843 durch Malgaigne bekannt gewordenen Zerquetschungsbrüche des Fersenbeins (Fracture par écrassement). Die Entstehungsursache dieser

Brüche ist ein Fall oder Sprung aus grosser Höhe auf die Fersen. Dabei muss man das Fersenbein als feststehend annehmen und den Talus als einen beweglichen Keil, welcher sich in die Gelenkoberfläche des Fersenbeins eintreibt, sie bald nur an der Oberfläche, bald in sehr ausgedehnter Weise zermalmt. Die Innenseite ist meist mehr betroffen, was bei dem Bau des Fusses begreiflich erscheint. In der Regel entsteht zunächst ein Längsbruch in der Fläche des Talocalcaneusgelenks, wirkt die Gewalt weiter, so dringt der Talus in die Fersenbeingelenkfläche, sie seitlich auseinandertreibend, ein. Talus und Cuboides, sowie der Bandapparat des Fusses, können mit verletzt sein.

Uns hat die Erkennung dieser Fractur, welche öfter beide Füsse zugleich trifft, nie Schwierigkeiten bereitet. Zunächst ist der Fuss bei irgend erheblicher Gewalteinwirkung fast stets abgeplattet und abducirt. Zuweilen kann man das Fersenbein gegen den Talus crepitirend verschieben. Dazu stehen meist die beiden Knöchel, zumal der innere, dem Fussboden näher. Nach kurzer Zeit bekommt aber die Schwellung etwas sehr Characteristisches. Sie hat durchaus, wenn nicht gleichzeitige Knöchelverletzung vorhanden ist, mit den Knöcheln und dem Fussgelenk nichts zu thun, sondern sie localisirt sich sehr bestimmt an den Seitentheilen des Fersenbeins zur Seite des Talocalcaneusgelenks. Auch solche Verletzungen, bei welchen es sich wohl nur um einen Bluterguss in dies Gelenk und möglicherweise um einen Sprung handelt, pflegen an der gedachten Stelle, zumal innen, doch fast stets auch aussen, diese characteristische Schwellung zu zeigen.

Für den Fall, dass eine Dislocation bei diesen Brüchen vorhanden ist, versucht man die Reposition, doch kann man die Deformität öfter nicht ganz beseitigen. So wird man bei starker Zermalmung wohl öfter eine Ausheilung in Plattfussstellung zu erwarten haben. Man begünstigt die Heilung und spart dem Kranken viel Schmerzen, wenn man ein Stück des Unterschenkels und den Fuss in einem Gypsschuh fixirt. Allgemein bekannt ist, dass diese Fersenbeinbrüche zwar ausheilen, dass sie aber eine sehr lange Heilungszeit erheischen. Zudem gehen die Kranken auch noch nach der Heilung lange Zeit sehr unbehülflich.

§. 138. Die verschiedenen Gewalteinwirkungen, welche wir als Ursache bei den Luxationen und Fracturen des Fusses angeführt haben, führen nun auch, zum Glück noch häufiger, zu blosser Distorsion des Gelenks. Der Fuss kippt nach aussen oder innen um, er wird dorsal- oder plantarflectirt, es kommt zum Einriss einiger Theile des Bandapparats, der Fuss ist momentan verschoben, „er steht auf dem Sprung zur Luxation, zur Fractur“, aber zur richtigen Zeit hört die Gewalteinwirkung auf, es bleibt beim Bänderriss, beim Bluterguss in und um das Gelenk. Ein solches Ereigniss trifft nicht minder die vorderen Gelenke (zwischen Keilbein und Naviculare, Fersenbein und Cuboides, Naviculare und Talus), als auch die hinteren, das Sprunggelenk und das zwischen Talus und Calcaneus gelegene. Mehr weniger heftiger Localschmerz, Bluterguss in und um das Gelenk, Schwellung und fehlende Zeichen von Fractur sind die Symptome der Distorsion. Es ist

begreiflich, dass die Abgrenzung von den Knöchelbrüchen zuweilen schwer fällt, und dass man in zweifelhaften Fällen gut thut, die Verletzung vorläufig als Knöchelbruch zu behandeln.

Bei einfacher Distorsion lässt man den Fuss für einige Zeit ruhig halten, applicirt Kälte und zertheilende Umschläge. Gerade für diese Verletzungen ist mit Recht die Behandlung durch Massage als rasch wirkendes Mittel wiederholt empfohlen worden.

C. Complicirte Fracturen in Fuss und Tarsus, Schussverletzungen.

§. 139. Sehr wichtig sind bei den verschiedenen Knochen- und Gelenkverletzungen am Fuss die Complicationen mit Haut- und Weichtheilverletzung, denn während, wie wir sehen, der Knöchelbruch gut behandelt eine verhältnissmässig unschuldige Verletzung darstellt, erfordert doch schon die Complication eines solchen mit Trennung der Haut, welche eine offene Knochen- und Gelenkwunde macht, alle Sorgfalt des Chirurgen. Wir haben bereits der verschiedenen Formen gedacht, bei welchen primär und secundär durch die in Folge der Spannung eingeleitete Secundärnecrose der Gewebe jene Complicationen einzutreten pflegen, und wollen hier nur noch auf die Gefahren hinweisen, welche durch Zertrümmerungsfracturen des Unterschenkels im unteren Dritttheil, wie auch durch solche im Tarsus und Vorderfuss herbeigeführt werden. Im ersteren Fall gehen mindestens sehr häufig Fissuren in das Gelenk, oder auch Längsstücke der Tibia sind bis in das Gelenk hinein abgesprengt. Dazu sind die Weichtheile bei solchen durch directe Gewalt herbeigeführten Verletzungen oft erheblich geschädigt. Hier sind die als Folge indirecter Fractur, dem Verrenkungsbruch, eintretenden Complicationen im Durchschnitt noch die weniger gefährlichen. Ganz besonders gefürchtet sind die schweren Zertrümmerungsverletzungen im Tarsus durch das Auffallen schwerer Lasten, das Ueberfahren durch das Rad eines schweren Wagens u. dgl. m. herbeigeführt. Sie bieten zuweilen schon sofort schwere Lebensgefahr, indem eine ganz acute Sepsis von den zermalmten Geweben, zumal von den zerdrückten spongiösen Knochen ausgeht. Fälle von acuter, der sogenannten foudroyanten, Gangrän sind hier ganz besonders oft beobachtet worden. Aber auch für die Folge hat die gedachte Verletzung bei der innigen Verbindung, in welcher die Knochen und Gelenke stehen, wie bei der Festigkeit der Bandapparate und der Unzugänglichkeit der Theile für Incisionen, zumal von der Sohlenseite aus, sehr hohe Gefahren. Schwere phlegmonöse Processe mit hohem Fieber, Pyämie, und falls der Kranke diesen Gefahren entrinnt, langdauernde Fistelbildung von den kleinen necrotischen, tiefliegenden, unzugänglichen Knochenstückchen aus, erschweren die Heilung und schieben sie unendlich hinaus, bis vielleicht bei mangelnder Vorsicht in Beziehung auf die Stellung des Fusses schliesslich doch ein sehr wenig brauchbares Glied zurückbleibt.

Auch die Schussverletzungen des Fussgelenks und des Tarsus gehören hierher. Was zunächst die Fussgelenksverletzungen durch

kleines Projectil anbelangt, so sind dieselben von sehr verschiedener Bedeutung. Blosse Kapselverletzung ist zumal auf der vorderen Seite des Gelenks wohl möglich. Zuweilen auch ist einer oder der andere Knöchel verletzt, ohne dass das Gelenk eröffnet ist, und ebenso vermag ein Projectil die Tibia dicht oberhalb der Gelenkfläche, ohne Gelenksprünge herbeizuführen, zu durchbohren. Meist jedoch werden quere Schüsse durch die Knöchel auch das Gelenk eröffnen und den Talus contouriren, ebenso wie der Talus von vorn nach hinten contourirt sein kann, ohne wesentlich anderweitige Verletzungen. Gern compliciren sich auch Schüsse durch den unteren Theil des Schaftes mit Absprengungen eines Theiles der Tibia oder wenigstens mit Sprüngen in das Gelenk.

Ist der Talus nicht gerade an der Oberfläche der Rolle verletzt, so leiden meist auch die anderen Gelenke desselben mit, es erstrecken sich Sprünge in seine beiden Gelenke. Auch die Schüsse, welche den Tarsus treffen, sind in den seltensten Fällen isolirte Knochenverletzungen, wie dies z. B. zuweilen bei einem Schuss durch den Fersenfortsatz möglich ist. Weit häufiger sind mehrere Knochen, und was das Wichtigste ist, mehrere Gelenke getroffen. Die ganze Einrichtung des von vielen Gelenken durchsetzten, durch starke Bänder in verschiedene Räume abgeschiedenen Skelettabschnittes begünstigt aber, wie wir schon oben bemerkten, im hohen Grade schwer phlegmonöse Processe, deren Verbreitung durch das nahe Anliegen zahlreicher Sehnenscheiden nach dem Unterschenkel ausserordentlich begünstigt wird. So kommt es, dass die Gefahr dieser Verletzungen keine unerhebliche ist.

§. 140. Bei den gesammten eben besprochenen Verletzungen kommt primäre Amputation des Unterschenkels nur in den schlimmsten Fällen von ausgedehnter Knochen- und Gelenkverletzung in Frage. Wohl aber tritt öfter, wie wir anführten, bei Zermalmungsbrüchen im Tarsus mit kleiner Hautwunde eine so acute Sepsis ein, dass nur rasche Amputation und auch diese öfter nicht mehr das schwer bedrohte Leben retten kann. Ueberhaupt entschliesst man sich bei solchen Verletzungen des Vorderfusses leichter zu einer Ablatio pedis, insofern es möglich ist, einen Stumpf durch die Methode der Operation zu erhalten, welcher das Gehen ohne Prothese nach der Heilung zulässt. Wir kommen auf diese Frage bei der Verletzung des Vorderfusses zurück. Bei den Knochengelenkverletzungen mit Wunde am Fussgelenk ist man dagegen im Allgemeinen entschieden conservativ und, abgesehen von den ganz schweren Fällen, deren wir oben gedachten, kommt die Amputation nur bei secundärer Verjauchung und Pyämie in Frage. Dass wir das Eintreten solcher accidenteller Zufälle vermeiden, dass wir Phlegmone, die Necrose des Knochens und des Knorpels hintanhalten, das ist nun unsere Hauptsorge bei der Behandlung dieser Verletzungen, und wir erreichen eine solche ungestörte Heilung am sichersten bei antiseptischer Behandlung mit Lister'schem Verbandverfahren. Am besten eignen sich für dieses Verfahren allerdings ganz frische Verletzungen, aber auch solche, bei welchen bereits Eiterung und Zersetzung der Secrete eingetreten ist, machen dieselbe noch möglich, wenn nur nicht bereits erheblich ausgedehnte Phlegmone vorhanden ist. Die Art des Verbandes ist dieselbe, wie wir dies bereits für die Unterschenkelfractur beschrieben haben. Bei nicht ganz frischen Fällen muss man zunächst die phlegmonösen Theile durch ausgedehnte Schnitte für die antiseptischen Flüssigkeiten blosslegen, man wäscht sie wie die ganze Wunde wiederholt mit starken (5 pCt.) Carbollösungen aus, drainirt reichlich und wechselt den Verband zunächst sehr häufig, bis die Fäulniss abnimmt. Dabei wird die Fixation des Gliedes vorläufig durch Drahtstiefel oder Blechrinnen besorgt. Sehr wichtig ist auch die Hochlagerung der Extremität, welche man entweder

durch ein Planum inclinatum duplex in der Stellung, dass bei Hüftbeugung das Knie nur soweit gebeugt wird, dass der Fuss die höchsie Stelle auf dem Apparat einnimmt, oder durch Spreukissen, die in ähnlicher Weise zusammengelegt werden, erreicht. Noch bequemer ist oft die Suspension der Extremität durch eine dorsale Schiene, welche mit Seilen an einer hohen Reifenbahre oder an einam Galgen befestigt wird. Volkmann hat ein zweckmässiges Modell dafür angegeben. In spätererer Zeit eignet sich ein gefensterter Gypsverband mit eingeschalteten Metallbügeln sehr gut. Man hat zumal bei diesen Fällen für eine freie Lage der Ferse zu sorgen, was bei den Lagerrungsapparaten durch ein oberhalb der Ferse gelegtes Kissen geschieht.

Vor allem aber achte man auf gute Stellung des Fusses; er soll rechtwinklig zum Unterschenkel stehen und keine Abweichung nach der Pro- oder Supinationsseite zeigen, die Planta pedis muss so gestellt sein, dass sie beim Auftreten gleichmässig den Boden erreichen würde.

Dieselben Grundsätze werden im grossen Ganzen auch für die beschriebenen Schussverletzungen massgebend sein. Auch bei ihnen kann man primäre Amputationen auf ein äusserstes Maass beschränken. Langenbeck räth, sogar die Zertrümmerungsschüsse im Fussgelenk durch schweres Geschütz, selbstverständlich mit Ausschluss extremer Zertrümmerung, zunächst conservativ zu behandeln, auch hier keine Primärresection zu machen, da man früh nie bestimmen könne, bei der heftigen Erschütterung der Knochen, wie weit eine Erhaltung derselben möglich sei. Auch bei ihnen soll erst secundär resecirt werden. Aber auch für die übrigen Fälle sind wir wohl fast immer in der Lage, zunächst exspectativ zu verfahren, da es meist schwer fallen wird, sofort festzustellen, wie ausgedehnt die Knochenverletzung ist. Sicher sind für die conservative Behandlung geeignet einfache Kapselverletzungen, Knöchelfracturen mit Gelenkverletzung, Lochschüsse der Tibia, der Fibula, Rinnenschüsse des Talus. Bei ihnen tritt dieselbe Behandlung ein, welche wir oben beschrieben haben. Wenn man im Krieg nicht in der Lage sein wird, zumal unter der Voraussetzung von Transport u. s. w., antiseptisch zu verfahren, so soll für derartige Fälle das Hauptgewicht auf Immobilisiren des Gliedes durch Gypsverband gelegt werden. In der Folge hat man dann Eitersenkungen und Necrose eifrigst zu beachten, und mit Recht macht Langenbeck darauf aufmerksam, dass, wenn man auch die Verletzung der Sehnenscheiden und Sehnen gern vermeidet, es doch nicht so nöthig ist, sich um sie zu kümmern, wie an der Hand, da wir von vorne herein auf ein mobiles Gelenk verzichten, eine rechtwinklige Ankylose erzielen wollen. Immerhin sind die Fussschüsse bis jetzt ohne Antisepsis ziemlich lebensgefährliche Verletzungen. Es sterben etwa 34 pCt. (Billroth). Ob ihre Prognose durch grössere Ausdehnung der Resection besser wird, müssen wir abwarten. Langenbeck, welcher zuerst für dieselbe eingetreten ist, will sie zunächst doch wesentlich als einen Ersatz für die Amputatio cruris, welche man sonst in ausgedehnter Weise machte, in ihre Rechte eingesetzt wissen.

Grossheim hat nach officiellen Zusammenstellungen für die Totalresection am Fussgelenk eine Mortalität von 40 pCt., für die partielle eine solche von 29,8 pCt. berechnet.

Langenbeck's Mittheilungen beweisen in der That, dass die Operation ungemein leistungsfähig ist. Wenn man im Stande ist, 7—9—12 Ctm. von der zerschossenen Tibia zu entfernen und darnach bei gehöriger Schonung des Periostes einen festen tragfähigen Fuss erhält, so ist der Beweis geliefert, dass die Resection vielfach die Amputation zu ersetzen im Stande sein wird. Die Knochenneubildung ist nämlich nach solchen wegen Verletzung ausgeführten Operationen offenbar sehr reichlich, eine Thatsache, welche wohl durch die verhältnissmässig grosse Periostfläche ganz in der Nähe des Gelenks und möglicher Weise auch die periostalen Membranen, die Membrana interossea und die Seitenbänder, zu erklären ist (v. Langenbeck). Ja, selbst wenn nach der Fusswurzel zu noch der Talus, das Fersenbein und Theile angrenzender Knochen entfernt werden müssen, ist noch ein brauchbarer Fuss zu erwarten. Der Fuss muss, um brauchbar zu sein, ankylosiren oder wenigstens nur sehr geringe Mobilität behalten.

Im Allgemeinen wird die Resection indicirt sein, wenn bei den Verletzungen des Gelenks schwere, durch Einschnitte und Antisepsis nicht mehr zu bekämpfende Symptome von Eiterung und Fieber eintreten. Zweifelhaft und durch die geringe Zahl der Fälle bis jetzt noch nicht sicher zu beantworten ist die Frage, ob man immer Totalresection machen soll. Hüter neigt sich mehr der bejahenden Antwort dieser Frage zu, während Andere, zumal v. Langenbeck, die partiellen Resectionen unter gewissen Voraussetzungen zulassen wollen und für sicherer halten in Beziehung auf die Erhaltung der Länge und die Garantie der festen Verbindung der Extremität. So will v. Langenbeck bei Schussfractur aller Knochen mit starker Splitterung die Totalresection des Gelenks machen, dagegen bei blosser Verletzung der Tibia nur diese allein und bei der gleichen des Fibulaknöchels diesen mit der Talusrolle entfernen, um im letzteren Falle den Ausfluss des Wundsecrets zu erleichtern. Waren alle drei Knochen gebrochen, der eine Knöchel jedoch nur einfach, so liess er denselben zurück. Bei ausgedehnter Schussfractur des Talus (mit darin sitzendem Geschoss) wurde der ganze Talus exstirpirt, die Knöchel blieben stehen.

Wir haben angeführt, dass der Verlauf der eigentlichen Tarsusverletzungen durch Projectil häufig sehr erheblich durch Phlegmone gestört wird, so dass die Verletzung schliesslich zur Amputation oder zum Tode führt. Bei der schweren Zugänglichkeit der Gelenke und der Knochenzwischenräume wäre es vielfach wünschenswerth, sich durch partielle Resection den Zugang zu bahnen und zugleich die zertrümmerten Theile zu entfernen. Für das Fersenbein ist dies ja auch in der That möglich, ebenso wie für die Keilbeine, das Würfelbein und das Schiffbein. Der Astragulus wird meist durch vorläufige Resection zugänglich gemacht. Am schwierigsten ist dem unteren Gelenk zwischen Calcaneus und Talus beizukommen. Hüter, welcher überhaupt diesen Resectionen für die Kriegsverletzungen in der Folge das Wort redet, räth, sich den Weg durch Resection des Fussgelenks und Entfernung des entsprechenden Abschnitts vom Talus zu bahnen. Ich bin in mehreren Fällen von Friedensverletzung, bei welchen ich sämmtliche Weichtheile von der Aussenseite des Fusses (Peronei, Periost etc.) mit dem Elevatorium abhob und zur Seite halten liess, so frei an das Gelenk gekommen und habe Theile desselben mit dem Meissel entfernen können, dass ich doch im Allgemeinen den letzteren Weg vorziehen würde.

3. Verletzungen der Sehnen und Luxation derselben. (Luxat. der Peronei, des Tibialis posticus, Trennung der Achillessehne.)

Tenotomie der Achillessehne.

§. 141. Zunächst müssen wir einer ziemlich seltenen Verletzung gedenken, der Luxation der beiden oder einer Peronealsehne aus ihren Retinaculis hinter und unter den äusseren Knöchel.

Die Verletzung, welche bereits von Monteggia beschrieben worden ist, kommt doch in der That ziemlich selten vor. Sie scheint gewöhnlich zu entstehen nach einem Sprung auf den Fuss, bei welchem der Verletzte, während der Fuss nach innen umkippt, eine gewaltsame Bewegung macht, denselben aus dem Extrem dieser Innenstellnng herauszuziehen. Die Sehnen liegen in doppelten Retinaculis. Das superius über dem Knöchelsulcus gelegene ist eine Partie der Fascie, welche durch eine mächtige Querfaserschicht verstärkt ist, während das inferius, vom Calcaneus ausgehend, zu demselben zurückkehrt. Im ganzen Gebiet dieser Bänder und zwischen wie oberhalb und unterhalb derselben befindet sich Sehnenscheide. Gerade unterhalb des Retinacul. superius machen die Sehnen eine Umbiegung, und hier ist wohl der Hauptangriffspunkt für die Gewalt. Je nachdem nun blos das Retinaculum superius oder das ganze Gebiet gesprengt ist, ist die Dislocation geringer oder stärker.

Die Erscheinungen der Verletzung sind von den verschiedenen Beobachtern (Demarqay, Jarjavay) ziemlich gleich beschrieben worden. Der Verletzte kann nach dem unglücklichen Sprung den Fuss nicht mehr gebrauchen. Sofort zeigt sich eine Geschwulst auf dem schmerzhaften äusseren Knöchel, und man fühlt dortselbst einen nach dem Metatarsus quintus zu verfolgenden Strang. Man kann denselben gewöhnlich leicht an seine normale Stelle zurückschieben, aber er verschiebt sich eben so leicht wieder auf den Knöchel. Dazu kommt ödematöse Schwellung, Ecchymose etc.

In einzelnen Fällen konnte die Reposition angeblich nicht gemacht werden, die Luxation blieb habituell. Meist gelang sie leicht und ebenso leicht gelang das Festhalten der Sehnen mittelst eines Compressivverbandes, welcher nach einigen Tagen durch einen feststellenden Kleister- resp. Gypsverband ersetzt werden kann. Es sind etwa drei Wochen zur definitiven Heilung der Verletzung nöthig.

Martins beobachtete an sich selbst eine Luxation des Tibialis posticus bei einer plötzlichen Contraction dieses Muskels. Die Sehne fand sich zwischen Haut und innerem Knöchel. Es dauerte lange, bis der Verletzte ohne Stock gehen konnte. (3 Monate).

§. 142. Die Achillessehne ist Verletzungen verhältnissmässig nicht ganz selten ausgesetzt. Bald ist dieselbe in offener Wunde, z. B. durch eine Sense beim Mähen getrennt, bald reisst sie subcutan bei ähnlichen Gewalteinwirkungen, welche einen Abriss ihrer Insertion (Tuber calcanei) herbeizuführen vermochten, oder der Muskel erleidet einen Einriss, welcher übrigens immer nur ein theilweiser ist.

Die vollständigen Trennungen in offener Wunde stellen eine verhältnissmässig ungünstige Verletzung dar, wenn nicht sofort eine Vereinigung der Sehnen- und Hautwunde unter antiseptischen Cautelen

mit folgendem zweckmässigem Verband (Knie- und Fussbeugung, siehe unten) eingeleitet werden kann. Da nämlich die Scheide hier mit durchschnitten ist, so fehlt die sicherste Quelle des vereinigenden Callus, und zugleich ist bei eintretender Eiterung die Gefahr einer sich auf die Wadenmuskeln verbreitenden Phlegmone gegeben. Wurde auch noch der entsprechende Verband versäumt, so retrahirt sich das obere Sehnenende stark und die lange Narbe macht den Wadenmuskel nach der Heilung kraftlos. Pauly hat bereits vor längerer Zeit die günstige Heilung einer erheblichen Verletzung der Achillessehneninsertion durch Naht unter antiseptischen Cautelen mitgetheilt. Zur Naht bedient man sich des Catguts oder noch sicherer wohl der antiseptischen Seide.

Ist die Sehne mit langer Zwischennarbe verheilt, so muss man die Sehnenenden wieder aufsuchen, sie mit antiseptischer Seide oder Catgutfäden vereinigen und unter Lister bei Plantarflexion des Fusses und Kniebeugung die Heilung abwarten. Es giebt Fälle, bei welchen durch solche Behandlung günstige Erfolge erzielt wurden (Webster, Simons u. A.).

Die subcutane Ruptur der Achillessehne als Folge einer heftigen Action des Wadenmuskels tritt besonders leicht bei älteren Personen ein. Sofort nach der Verletzung ist der Mensch unvermögend zu stehen und zu gehen; man fühlt auch das Auseinanderweichen der Sehne und bald stellt sich ein Bluterguss ein. Die Heilung erfolgt hier in ähnlicher Art wie bei der Durchschneidung der Sehne durch eine Bindegewebsverlöthung der beiden Sehnenenden mit der Scheide, welche mit einander verwächst. Durch die gleitenden Bewegungen der Sehne löst sich dann allmälig die Verwachsung mit der Sehnenscheide, und der Riss ist durch ein interponirtes Stück Narbe geschlossen. Obwohl auch bei breit klaffendem Riss diese Verwachsung eintritt, wenn nur die Scheide erhalten blieb, so wird die Vereinigung doch solider und die Sehne selbst wieder von der früheren Länge, wenn man einen entsprechenden Verband bei Knie- und Fussbeugung anlegt, welcher den Muskel erschlafft und die Sehnenenden einander nähert. Früher erreichte man solches durch den Petit'schen Pantoffel, einen Schuh, von dessen Fersenstück ein Riemen zu einem Gurt über dem Knie verlief. Jetzt pflegt man meist entweder eine Dorsalschiene zum Herbeiführen von Plantarflexion auf den Rücken des Unterschenkels und Fusses zu legen, oder man stellt die gewohnte Flexionsstellung der Gelenke durch einen Kleister-, Gypsverband etc. her. In 14 Tagen bis 3 Wochen ist eine tragfähige Narbe erreicht.

Viel häufiger legt der Chirurg durch subcutane Trennung der Achillessehne mit dem Tenotom eine Wunde derselben an, welche, wenn sie vorsichtig gemacht wird, genau so heilt, wie die gewaltsame subcutane Ruptur. Will man sicher sein, dass die Tenotomie ohne Phlegmone verläuft, so seift man den Fuss in der Operationsgegend gut ab, wäscht ihn mit starker Carbollösung und taucht auch die Messer vorher in solche ein. Nach der kleinen Operation legt man auf die Wunde einen kleinen antiseptischen Verband. Unter solchen Vorsichtsmaassregeln hat man wohl fast nie die übrigens auch ohne

dieselben doch sehr selten in irgendwie bedenklicher Weise auftretende Phlegmone zu fürchten.

Zu der Operation bedarf man eines nur ganz leicht concaven oder auch eines schmal lanzenförmigen Tenotoms und eines kurzen, sehr schmalen graden Knopfmessers. Die Operation soll so ausgeführt werden, dass man weniger schneidet, als vielmehr durch Benutzung des gespannten Muskels die Sehne gegen das Messer andrückt, indem man nur geringe sägende Bewegungen mit demselben macht. Zu diesem Zweck bringt der Operateur die beiden Gelenke in Streckung. Bei kleinen Kindern gelingt es am besten, wenn man den Fuss des auf einem Tisch liegenden narcotisirten Kindes vom Lager aufhebt, bei gestrecktem Knie und dorsalflectirtem Fussgelenk. Es soll also nur die Hüfte gebeugt und die Streckung im Knie dadurch erhalten werden, dass dasselbe von einem Assistenten niedergedrückt wird, während der Operateur den Fuss dorsalflectirt. Man kann nun die Sehne entweder von der Haut nach der Tiefe, oder von der Tiefe nach der Haut zu durchschneiden. Beide Male muss man vermeiden, Nebenverletzungen, Contrapunctionen der Haut, Durchschneidung der naheliegenden Gefässe zu machen, indem man nur soviel vom Messer benutzt, als die Sehne selbst erfordert. Ich halte für sicherer den Schnitt von der Haut nach der Tiefe, doch lässt sich darüber auch anderer Ansicht sein. In diesem Fall macht man zunächst eine Plantarreflexion im Fusse, um die Haut über der Sehne zu erschlaffen, sticht dann das spitze Messer etwa 1 bis 2 Ctm. oberhalb der Sehneninsertion am Fersenbein neben der Sehne durch die Haut zwischen ihr und der Sehne weg, bis die Spitze gegen die Haut auf der anderen Seite anstösst. Darauf wird die Schneide gegen die Sehne gerichtet und nun mit allmälig verstärkter Kraft der Fuss dorsalflectirt, bis die Sehnenenden mit Geräusch auseinanderweichen; bleiben einzelne Sehnenfasern stehen, so werden dieselben vorsichtig nachgeholt. Hierbei kann sich der Anfänger auch des Knopfmessers bedienen.

Schneidet man von innen nach aussen, so wird das Tenotom hinter der Sehne bis in die Nähe der Haut auf der entgegengesetzten Seite durchgeführt. Darauf nimmt man das Messer in die volle Hand und setzt den Daumen zur Controle der Spitze auf die Contrapunctionsstelle. Nun wird auch hier bei vermehrter Dorsalflexion durch leichte Züge des Messers die Sehne getrennt.

Ich habe nie eine nennenswerthe Blutung nach der kleinen Operation gesehen und glaube auch, dass grosse Ungeschicklichkeit dazu gehört, um die Arteria tibialis postica zu verletzen. Sollte die kleine Wunde etwas stärker bluten, so wird mässige Compression und Hochlagerung der Extremität zu ihrer Stillung genügen.

Wir wenden die Tenotomie der Achillessehne ganz besonders an bei Flexionscontracturen im Fussgelenk, sei es, dass dieselben durch Muskelretraction nach Verletzung des Muskels, sei es, dass sie durch pathologische Schrumpfung desselben, wie sie bei den verschiedenen congenitalen und erworbenen (paralytischen) Contracturen sich ausbil-

den, herbeigeführt sind. Wir werden bei der Besprechung dieser Contracturen auf die speciellen Indicationen näher zurückkommen.

Die Operation ist auch mehrfach geübt worden, um bei schiefen dislocirten Fracturen der Tibia wie bei Verrenkungsbrüchen und Verrenkungen im Fuss den Widerstand des Gastrocnemius aufzuheben. Zumal französische und englische Chirurgen (Mesnier, Bérard, Langier, Shaw, Hilton, Cock, Birkett u. A.) führten hier die Tenotomie öfter aus. Im Allgemeinen macht wohl die Anwendung von Chloroform bei der Reduction mit der Anlegung eines Gypsverbandes zur Erhaltung derselben ein solches Verfahren unnöthig.

Es giebt auch Fälle von Ruptur des Plantaris longus. Nichols (Boston) hat kürzlich einen derartigen beschrieben. Der corpulente Mann fühlte beim Gehen plötzlich einen Schmerz in der Wade und bemerkte, dass mit hörbarem Geräusch etwas nachgab. Das Gehen ward immer schlechter und bald unmöglich. Man fand einen Blutaustritt vom oberen Dritttheil der Wade bis zur Achillessehne hin. Im Triceps surae war keine Verletzung nachweisbar, die Function des Gliedes nach 4 Wochen wieder im Tact.

B. Entzündliche Processe im Fussgelenk und im Tarsus.

Pathologisch anatomische Vorbemerkungen.

§. 143. Die acuten Gelenkentzündungen im Fussgelenk und im Tarsus bieten wenig besondere Eigenthümlichkeiten dar, welche wir nicht bereits bei der Besprechung der Verletzungen des Gelenks und des Tarsus ausgeführt hätten.

Die verschiedenen Formen acuter Entzündungen werden auch hier beobachtet. Am häufigsten handelt es sich um eine Synovitis acuta serosa, welche zumal nach Verletzungen, nach den beschriebenen Subcutanfracturen der Knöchel und den Distorsionen der Tarsusgegend einzutreten pflegt. Auch der Rheumatismus acutus befällt gern die gedachten Gelenke, und oft handelt es sich bei dieser Krankheit ebenfalls um die fragliche anatomische Form. Ungemein gross ist für die traumatische Synovitis die Tendenz zur Bildung von Synechien, von narbiger Kapselretraction, als deren Folge Bewegungsbeschränkungen und Contracturen gern eintreten. Wir haben dies bereits bei der Besprechung der Therapie der fraglichen Verletzungen insofern berücksichtigt, als wir gerathen haben, man möge alle Sorge anwenden, dass der Fuss in der zum Gehen passenden rechtwinkeligen Stellung im Verband fixirt werde, und kommen noch darauf zurück.

Auch die verschiedenen Formen von eitriger Gelenkentzündung kommen vor. Catarrhalische Eiterung, wie die bösartigeren Formen, welche leichter zu Destruction der Gelenkoberflächen führen, letztere besonders nach Verletzungen, befallen das Gelenk. Auch die schweren Entzündungen pflegen öfter keine schweren Veränderungen an den Gelenkoberflächen herbeizuführen, und die Thatsache ist wohl allgemein anerkannt, dass trotz länger dauernder offener Gelenkeiterung häufig eine gute functionelle Prognose zu stellen ist. Recht oft stellt sich nach der Ausheilung Beweglichkeit des Talocruralgelenks wieder ein, und auch die Eiterung selbst lässt sich bei der Zugänglichkeit dieses Gelenks meist unschwer beherrschen. Der Grund dafür, dass nicht so leicht Destruction der Gelenkoberflächen stattfindet, liegt wohl darin, dass die Druckverhältnisse sehr günstige sind. Es kommt nicht leicht zu einem irgendwie erheblichen Druck der Gelenkenden gegen einander. Dieselben weichen im Gegentheil schon durch die Eiteransammlung von einander, und auch die Lage der Extremität, die Stellung des Fusses zum Unterschenkel schliesst keine Gefahr für Aneinanderpressen bei einiger Ueberwachung der Stellung des Gliedes in sich ein. Weit ungünstiger gestalten sich dagegen die Verhältnisse am Tarsus. Verletzungen eröffnen dort leicht mehrere Gelenke, und auch der

Abschluss ist wenigstens für die kleineren Gelenke kein vollständiger, vor Allem bei der schmalen Scheidewand kein sicherer. So kommt es einmal leicht zu Verbreitung der Entzündung. Dieser sind aber zugleich die anderweitigen anatomischen Verhältnisse günstig. Der feste Schluss, welchen die Gewölbknochen durch die starken Bänder haben, die ungünstige Lage der Theile für das Anlegen von künstlichen Ausflussöffnungen, da fast nur das Dorsum pedis, also die für den Abfluss ungünstigste Gegend, wenigstens im Beginn der Entzündung gewählt werden kann, das Zusammenpressen der überknorpelten Flächen sind alles Momente, welche zur Steigerung der Phlegmone einerseits und zur Destruction der Gelenkoberflächen der einzelnen Knochen andererseits in nicht geringem Grade beitragen. Daher die relativ grosse Gefahr solcher Entzündungen und Verletzungen, auf welche wir bereits oben hinwiesen.

Am häufigsten kommt die granulirend tuberculöse und tuberculös-eitrige Form der Gelenkentzündung am Fuss zur Beobachtung.

Nicht selten ist die Erkrankung im Sprunggelenk eine primär synoviale, oder die primären Knochenherde sind so klein und zu der Zeit, wenn man das Gelenk zur Untersuchung bekommt, bereits in der allgemeinen „Caries" aufgegangen, dass sie nicht mehr als isolirte Herde nachweisbar erscheinen. Grosse Herderkrankungen in der Tibia kommen übrigens zuweilen nach Traumen als tuberculöse Necrose vor. Häufiger entsteht die Krankheit als Folge einer Herderkrankung im Talus. Auf der anderen Seite aber zeichnet sich die Synovitis tuberculosa im Fussgelenk meist aus durch ein rasches secundäres Ergriffenwerden der Gelenkoberflächen. Der Knochen wird an der Oberfläche durch Granulation malacisch und der Knorpel hebt sich von derselben ab. Bei längerer Dauer liegt der Uebergang der Krankheit von dem Fussgelenk nach den naheliegenden Tarsusgelenken nahe, wenn auch ein solcher Uebergang viel seltener ist, als der umgekehrte vom Tarsus nach dem Talocruralgelenk.

Im Tarsus sind dagegen die Knochen nicht selten primär befallen. Eine gewisse Ausnahmestellung nimmt hier das Fersenbein ein, insofern ostale Herde, zumal am Tuber, öfter zur Entwickelung kommen und Fistelbildung eintritt ohne Perforation in eines der benachbarten Gelenke. Auch acut osteomyelitische Herde und consecutive Necrose werden zuweilen an diesem Knochen beobachtet. Doch brechen wohl noch häufiger die verkästen und vereiterten Granulationsherde nach einem Gelenk, zumal nach dem Talocalcaneusgelenk durch. Aehnlich wie hier, finden sich nun auch in den übrigen Wurzelknochen nicht selten circumscripte Herde, zuweilen in mehreren gleichzeitig. Dann aber erkrankt fast stets noch vor dem Aufbruch eins oder das andere oder mehrere benachbarte Gelenke, und die Krankheit pflanzt sich auf dem Weg derselben fort. In anderen Fällen ist auch die Erkrankung der Synovialis das primäre und die Zerstörung der Knochen, der Knorpel das secundäre Ereigniss, und wieder in anderen entwickelt sich ziemlich gleichzeitig eine diffuse Synovitis und Ostitis. Bei längerer Dauer werden die Fusswurzel- und auch die Knochen des Fusses selbst dann, wenn ihre Synovialis noch nicht erkrankt war, von einer granulirenden oder fettigen Malacie betroffen. Die Knochen lassen sich mit dem Messer schneiden, der Kalkgehalt derselben ist erheblich reducirt.

So wechselt in dem Bild der tuberculösen Processe in der Fusswurzel die herdweise Zerstörung durch Granulation, durch necrotische Caries an einzelnen Knochen mit der diffusen Malacie, die granulirende fungöse Schwellung der Synovialis mit der Eiterung. Nicht selten kommt es bei multipler Fistelbildung zu wahren tuberculösen Granulationsgeschwülsten aus den Fisteln heraus.

Aus allen diesen anatomischen Veränderungen setzt sich das Bild zusammen, welches man als Caries des Tarsus bezeichnet. Gerade in der Neigung dieser Processe, sich von einem Knochen zu verbreiten auf die benachbarten Gelenke und Knochen, liegt denn auch ihre ungünstige Prognose begründet.

Wir heben nochmals hervor, dass, abgesehen von der isolirten Erkrankung des Tuber calcanei, ein Isolirtbleiben an anderen Tarsusknochen ziemlich selten vorkommt.

Schliesslich wollen wir noch erwähnen, dass Arthritis deformans sowohl an der Articulat. talocruralis, wie auch am Tarsus auftritt.

§. 144. Wenn sich ein flüssiger Erguss im Fussgelenk bildet, so kann man denselben zuerst an den ausdehnbaren Theilen der Kapsel nachweisen. Diese liegen zu beiden Seiten der Strecksehnen an den vorderen Rändern der Gelenkflächen der Knöchel. Hat der Erguss einige Mächtigkeit, so lässt sich auch bei mässiger Dorsalflexion die Fluctuation, indem man einen Finger auf die Aussen-, einen auf die mediale Seite setzt, hervorrufen. Aber freilich lässt sich die gedachte Auftreibung noch besser durch die Inspection, die eigenthümlich runde Form der dorsalen Seite des Fussgelenks nachweisen. Erst später erstreckt sich die Schwellung unter die Knöchelspitzen, und das Gelenk auf der hinteren Fläche unter der Achillessehne wird voller.

Eine rasch entstandene Schwellung, welche noch dazu Fluctuation bietet, wird, falls sich keine erhebliche Hautschwellung hinzugesellt, den Schluss auf einen allerdings seltenen Hydrops zulassen. Oedem der Umgebung des Gelenks, paraarticuläre Phlegmone sprechen dagegen bei einer rasch auftretenden schmerzhaften Schwellung, zumal falls noch Fieber hinzukommt, für Synovitis acuta serosa, resp. für Gelenkeiterung. Die ganz acuten Formen kommen nur ausnahmsweise, metastatisch oder bei einer acuten Osteomyelitis vor. Dahingegen sind sie die regelmässigen Begleiter der offenen Verletzungen des Gelenkapparats. Für den Fall des Eiterdurchbruchs bieten hier die verschiedenen, das Gelenk umgreifenden Sehnen die Leiter für die Verbreitung des Eiters dar.

Auch die tuberculöse Entzündung im Fussgelenk zeigt sich zunächst in der weichen Schwellung der Synovialis zu den Seiten der Strecksehnen. Diese nimmt allmälig zu, erhebt die Sehnen selbst. Dann schwillt fast stets auch die Gegend des Lig. deltoideum auf der medialen, die unterhalb des äusseren Knöchels gelegene Partie auf der lateralen Seite des Fusses und zuletzt auch die hintere Gegend des Gelenks unter der Achillessehne. Meist bleibt die Schwellung verhältnissmässig weich, und nur bei langer Dauer, erst nach Fistelbildung, kommt erhebliche paraarticuläre Schwellung, ein wirklicher Tumor albus hinzu.

Wie bei den acuten Entzündungen hat der Fuss auch bei der chronisch tuberculösen Form eine gewisse Neigung, sich in Plantarflexion zu stellen. Wenn auch an dieser Neigung zum Theil wenigstens gewiss der Umstand Schuld trägt, dass die Capacität des Gelenks für Injectionen bei leichter Plantarflexion am grössten ist (Bonnet), so tragen wohl die mechanischen Verhältnisse, die Schwere des vorderen Theils vom Fuss, der Druck der Bettdecke bei Rückenlage auf die Fussspitze, noch mehr dazu bei. Leicht gesellt sich zu der Plantarflexion ein gewisser Grad von Adduction im Talotarsalgelenk. Doch sind Bewegungen zunächst noch sehr wohl möglich. In späterer Zeit werden sie allerdings im Sinne der Contractur beschränkt. Dahingegen kann man zuweilen unschwer abnorme Bewegungen ausführen, indem man nach Erschlaffung der Bänder durch granulirende Entzündung, resp. nach Verlust der Gelenkoberfläche, den Fuss mit dem Talus von vorn

nach hinten verschieben, auch wohl seitliche Wackelbewegungen mit demselben ausführen kann.

Schmerzen sind meist schon früh vorhanden, zumal beim Versuch zu gehen. Hervorgerufen werden sie durch Fingerdruck, durch den Druck des Fusses gegen die Tibiagelenkfläche. Für den Fall der Eiterung findet die Entwickelung des Abscesses meist auf der Aussenseite neben den Strecksehnen am Unterschenkel hinauf statt.

Fieber ist bei diesen chronischen Processen, auch falls schon ein erheblicher Senkungsabscess nachweisbar ist, durchaus nicht immer zu erwarten.

Eine Anzahl von Kranken fiebern und dann zeigt das Thermometer meist zunächst nur unerhebliche Erhöhung der Abendtemperatur und nur an einzelnen Tagen, zumal nach stärkeren Bewegungen, steigt die Curve Abends auf 39, während sie auch Morgens um einige Centigrad heraufgeht. Zuweilen auch fehlt das Fieber bis zur Phlegmone und dem Durchbruch des Abscesses nach aussen.

Die Diagnose der Synovitis tuberculosa im Fussgelenk hat in der Regel keine Schwierigkeiten. Zuweilen nur ist die Entscheidung nicht ganz leicht, ob es sich in einem bestimmten Fall handelt um Entzündung im oberen oder im unteren Gelenk des Talus, in dem zwischen Talus und Calcaneus. Doch ist die Schwellung in dem letzteren Falle weit mehr ausgesprochen an dem unter den Knöcheln gelegenen Theil des Fusses. Sie lehnt sich hier an den oberen Rand des Fersenbeins an, und zwar zu beiden Seiten so, dass das Fersenbein selbst entsprechend seiner oberen Fläche geschwollen erscheint. Schwellung der Sehnenscheiden um das Gelenk herum könnte ebenfalls Schwierigkeit machen, so zumal die der dorsalen und der Peroncalsehnen. Aber einmal kommen solche Schwellungen doch selten vor, und zudem lehnen sie sich nie so an das ganze Gelenk an. Aber freilich kann, zumal bei einer Senkung von dem Gelenk aus in die Sehnen hinein, unter Umständen die Diagnose erst nach mehrfacher Untersuchung oder wohl auch erst, nachdem man die Erkrankungsherde der Sehnenscheiden angeschnitten und gesehen hat, dass die Tuberculose aus dem Gelenk, der Knochen in die Sehnenscheiden hineingewandert ist, möglich sein.

Sehr wichtig ist es aber jedenfalls, zu bestimmen, ob die Erkrankung mit dem Talocruralgelenk begrenzt ist, oder ob sie auch auf den Tarsus übergeht. Dies führt uns auf die Diagnose der Caries im Tarsus.

In manchen Fällen kann man die Diagnose, welche Knochen und Gelenke im Tarsus erkrankt sind, mit Leichtigkeit stellen. Wir hoben schon hervor, dass das Fersenbein öfter eine Herderkrankung des Knochens zeigt. Als Folge davon pflegt die periostale Umgebung dieses Knochens in entzündliche Schwellung zu kommen und dadurch eine Vergrösserung des Calcaneus herbeizuführen. Zuweilen ist diese Vergrösserung so auffällig, dass man das Vorhandensein eines centralen Neoplasma im Calcaneus in diagnostische Erwägung ziehen muss. Bricht der Herd nach dem Gelenk zwischen Ferse und Talus durch, so entsteht zu beiden Seiten dieses Gelenks eine Schwellung, welche

sich von da nach der Sohle allmälig abflacht und welche in ihrer Form und Lage am oberen Rand des Fersenbeins unter den Knöcheln so charakteristisch ist, wie die oben beschriebene Verletzung des Gelenks durch Zermalmung. Der entzündliche Process kriecht auch gern an den lockeren Bindegewebsbahnen hinter der Achillessehne empor und führt hier zu Abscessen.

Die Erkrankung im Talus tritt meist gleichzeitig, je nachdem der Herd näher dem Talocrural- oder dem Talonavicular- resp. dem Talocalcaneusgelenk liegt, als Gelenkerkrankung eines oder mehrerer dieser Gelenke auf und ist insofern kaum vor der Resection zu diagnosticiren. Nur der Nachweis, dass gleichzeitig Talocrural-, Talocalcaneus-, Talonaviculargelenk geschwellt sind, macht es wahrscheinlich, dass die Erkrankung von dem einen Ausgangspunkt, dem Herd im Talus, sich entwickelt habe. Deutlich sind dann noch die Erkrankungen im Gebiet der vorderen Wurzelknochen, der Keilbeine mit dem Metatarsus, des Cuboides in seiner vorderen und hinteren Gelenkverbindung und des Naviculare mit den Keilbeinen, so lange sich eben die Schwellung und Fistelbildung local erhält. Auch die locale Schmerzempfindung, wie der Schmerz, welcher bei dem Versuch von Bewegung in dem entsprechenden Gelenk hervorgerufen wird, sind für die Diagnose wichtig.

Ist aber erst der ganze Fuss geschwollen, sind massenhafte Fisteln vorhanden, macht schon die geringste Bewegung Schmerz, so wird die Localisation der Krankheit und die Beantwortung der Frage, ob dieses oder jenes Gelenk noch von der Krankheit frei sei, ohne Sondenuntersuchung, ohne Nadeluntersuchung, welche zu entscheiden vermag, ob der Knochen bereits malacisch ist oder nicht, unmöglich. Häufig kann man sich in solchen Fällen erst bei der beabsichtigten Operation durch einen Schnitt in die Gelenke überzeugen, wie weit man mit der Conservirung gehen darf. Das hat ja bei Anwendung von Blutleere auch absolut keine Bedenken.

§. 145. Wenn wir weitere Bemerkungen über Aetiologie und Verlauf der acuten Entzündungen unterlassen, so müssen wir dagegen zur Characteristik der chronischen Formen noch einiges in dieser Richtung hinzufügen.

Nach der Zusammenstellung von Billroth und Menzel steht in der Häufigkeitsscala der Gelenkcaries die Erkrankung am Skelet des Fusses etwa an sechster Stelle. Eine Zusammenstellung der Fälle, bei welchen die erkrankten Knochen angegeben waren, ergiebt, dass das Würfelbein am häufigsten (16 Mal), darauf das Sprungbein (15 Mal), Fersenbein (13 Mal), 8 Mal das Kahn- und die Keilbeine erkrankt waren. Czerny, dem ich diese Bemerkungen entlehne, betont mit Recht, dass die Zahlen zur Entscheidung der Frage zu klein sind.

Heilung kann in jedem Stadium eintreten, und dies geschieht zumal am Fussgelenk ziemlich oft, ehe es überhaupt zur Fistelbildung kam, dann mit Erhaltung der Function, während am Tarsus doch meist Fistelbildung zu Stande kommt, hier aber die Krankheit sich öfter auf nur einen Skeletknochen beschränkt. Dass die Erkrankungen am Tarsus übrigens eine schlimmere Mortalitätsprognose bieten, geht aus mehreren Zusammenstellungen allerdings kleiner Zahlen von Czerny hervor. Wir wollen aus diesen nur die von Czerny's 15 Fällen hervorheben, unter welchen sich 3 vollständig, 2 durch die Amputation geheilte, 4 noch ungeheilte (Fisteln) befanden, während 6 gestorben waren. Wir wollen hinzufügen, dass nach Bill-

roth unter 39 Fällen von Fussgelenkentzündungen 15 starben. Nun belehrt uns aber wieder die Zusammenstellung von Billroth-Menzel, welche Leiden den Tod der Kranken gewöhnlich herbeiführten, es sind die bekannten, Tuberculose und Degeneration der grossen Drüsen, und zwar mit überwiegendem Vorherrschen allgemeiner Tuberculose, 64 pCt. bei etwa 30 pCt. diffuser Erkrankung der Unterleibsdrüsen.

Auch Hüter hebt die Malignität der Fussgelenksentzündung bei Kindern, welche er in einer Anzahl von Fällen beobachtete, hervor. Hier entwickelte sich aus einer anscheinend einfachen Synovitis serosa eine granulirende eiterige Form, und aus derselben entstand eine diffuse Miliartuberculose. Er neigt zu der Ansicht, dass gerade dieses Gelenk vorwiegend geeignet sei, bei anscheinend leichter Primärerkrankung die Entwickelung einer perniciösen allgemeinen Miliartuberculose zu begünstigen.

Im Sonstigen ist die Aetiologie dieser Processe, ihr Verhältniss zu Scrophulose und Tuberculose, ihre Entstehung nach verhältnissmässig leichten Traumen, die gleiche wie bei den übrigen Gelenken, und können wir hier auf das bei der Wirbelsäule, dem Hüftgelenk u. s. w. Gesagte verweisen.

An keinem Gelenk sind wohl die Unterschiede des Verlaufs der in Rede stehenden Processe im kindlichen Alter und in der Zeit nach der Pubertät so in die Augen fallende. Es ist wahrhaft erstaunlich, wie ausgedehnte Zerstörungen des Tarsus beim Kind noch schliesslich mit leidlicher Brauchbarkeit des Fusses ausheilen können, sei es, dass die erkrankten Knochen sich spontan ausstossen oder durch Operation entfernt werden. Und doch ist es auch hier bedenklich, allzu lange auf einen günstigen Ausgang ohne Operation zu warten, denn mit dem Abwarten steigt die Gefahr der allgemeinen Tuberculose, der Amyloiddegeneration. Bei Erwachsenen dagegen ist mit der ersten Fistel meist das Geschick eines Theiles vom Fuss entschieden, die Möglichkeit der Ausheilung ist so gering, die Gefahr des langen Zuwartens so gross, die Verbreitung der Krankheit von einem auf den anderen Knochen geht so rasch, und schliesslich ist bereits mit dem ersten Auftreten der Osteomyelitis, der Synovitis, so oft eine Erkrankung anderweitiger Organe vorhanden, dass man sich nur selten mit blosser Entfernung des offenbar kranken Knochens begnügen darf, sondern in den meisten Fällen eine der noch zu beschreibenden partiellen Amputationen im Fuss oder gar im Unterschenkel alsbald ausführen muss. Doch wird die Prognose auch dieser Erkrankungen älterer Individuen in der Folge durch die Behandlung der ausgekratzten und resecirten Gelenke mit Jodoform eine erheblich bessere werden.

§. 146. Bei der Behandlung dieser Processe betrachten wir zunächst die Entzündung im Fussgelenk.

Der Hydrops des Fussgelenks wird nach allgemeinen Grundsätzen mit Reizmitteln (Vesicator, Tinct. jodi etc.), vom allem aber mit Compression behandelt. Ebenso werden die acut eiterigen Entzündungen, seien sie spontane oder traumatische, etwa durch Stich oder Hieb ins Gelenk veranlasste, nach den Grundsätzen behandelt, welche wir bei den gleichen Processen im Kniegelenk eingehend besprochen haben. Auch hier kommt für die catarrhalischen Formen die Compression in Verbindung mit Punction, die Punction mit Injection (Acid. carbolic. 5 : 100, Tinct. jod.) in Frage, ebenso wie für die schwereren Formen, jedoch für sie mit der Einschränkung, dass, falls sich irgendwie erheb-

liche Phlegmone einstellt, das Gelenk incidirt und drainirt werden muss unter antiseptischen Cautelen. Punction und Incision werden am besten zu den Seiten der Strecksehnen ausgeführt, und im Fall einer Incision legt man zunächst ein Drainrohr unter den Strecksehnen durch, bald aber wird das Rohr gekürzt und je eins in jeden Schnitt so tief eingeführt, dass es in das Gelenk hineinragt. Die fernere Behandlung phlegmonöser, bereits perforirter Gelenkeiterung weicht nicht von der ab, welche wir bereits für die complicirten Knochen- und Gelenkverletzungen (§. 40) beschrieben haben, und verweisen wir auch in Beziehung auf die Fixation des Gelenks auf das dort Gesagte.

Die tuberculöse Entzündung im Gelenk weicht ebenfalls in der Behandlung nicht wesentlich von der für das Kniegelenk angegebenen ab. Auch hier ist von der Compression des Gelenks, so lange noch keine erhebliche Eiterung vorhanden ist, noch am ehesten etwas zu erwarten; man wickelt das Gelenk mit Binden, noch besser mit Heftpflasterstreifen fest ein und stellt den Fuss durch einen Draht- oder Blechstiefel gut fest. Ein fest angelegter Gypsverband bei Hochlagerung des Fusses, welcher bald erneuert werden muss, leistet jedoch meist das Gleiche, wenn nicht mehr. Hüter rühmt gerade hier die Wirkung der intraarticulären Carbolinjection mit Pravaz'scher Spritze. Auf rechtwinklige Stellung des Fusses ist ebenso, wie darauf, dass er weder in Supination, noch in Pronation steht, grosses Gewicht zu legen. Selbstverständlich ist, selbst im Verband, der Gebrauch des Fusses entschieden verboten, da das Stützen auf Tibia und Talus die angedeuteten Veränderungen der Gelenkoberfläche entschieden begünstigt.

Schwer zu bestimmen ist augenblicklich die Frage, wann die Zeit gekommen ist für die operative Behandlung der chronischen Entzündung im Fussgelenk. Das wird freilich wohl kaum noch Widerspruch erfahren, dass man einen offenbaren Gelenkabscess, wenn er sich ausdehnt und der oben angegebenen Behandlung mit comprimirenden Verbänden nicht bald weicht, nicht längere Zeit uneröffnet lassen soll! Die Vortheile des antiseptischen Verfahrens erlauben und gebieten dies ganz entschieden. Bei Kindern kann man aber doch recht häufig die Beobachtung machen, dass nicht zu ausgedehnte Abscesse nach mehrmaliger Application eines comprimirenden Gypsverbandes zurückgehen. Dahingegen muss aber zugegeben werden, dass es um die spontane Ausheilung eines fistulösen Gelenks bei tuberculös eiteriger Entzündung ziemlich zweifelhaft aussieht. Hier würde es sich wohl empfehlen, möglichst bald operativ einzugreifen, und so ist denn auch Hüter der Ansicht, dass die Resection des Gelenks vorzunehmen sei, sobald es zur Entwickelung eines Abscesses kommt. Er stützt sich dabei wesentlich auf die Seltenheit der Spontanheilung und auf die Gefahr des Gehenlassens der Krankheit (Hinzutreten von Tuberculose), wie auch besonders auf die von ihm in einer ganzen Anzahl von Fällen erreichten glücklichen Resultate. Andere Chirurgen (v. Langenbeck, Volkmann, Neudörfer etc.) sind auf Grund ungünstiger Erfahrungen keine Lobredner der Resection bei fungöser Caries. Es ist nicht unwahrscheinlich, dass die Verschiedenheit der Erfolge gerade in

dem Zeitpunkt liegt, in welchem operirt wurde, indem bei langdauernder Fistelbildung die Knochenveränderungen, zumal an der Tibia, bereits so ausgedehnt sind, dass die Ausheilung nicht zu Stande kommt. Uebrigens haben wir bei einer ganzen Anzahl schwerer und langdauernder Fistel- und Tuberkelbildung nach Resection schliesslich doch bei jugendlichen Individuen die Heilung eintreten sehen. Zumal letzter Zeit haben wir die zurückbleibenden Fisteln unter Blutleere ausgekratzt und mit Jodoformpulver behandelt und Heilung eintreten sehen. Wir haben aber auch letzter Zeit wiederholt auf eine typische Resection verzichtet. Wir öffneten das Gelenk durch seitliche Einschnitte, führten den scharfen Löffel ein und kratzten mit Anwendung einiger Gewalt vom Knochen und der Synovialis alles Kranke ab und führten dann Jodoform ein. Es scheint, dass man diesen Eingriff auch noch auf die Erkrankungen der Fussgelenke älterer Eersonen ausdehnen darf. Aber freilich soll man bei ihnen schliesslich nicht allzu lange mit der Amputation warten.

Handelt es sich übrigens auch bei Kindern um etwas ausgedehntere Knochenerkrankung, um Necrosenherde in Tibia und Talus, so verdient doch wohl meist eine typische Resection als die gründlichere Operation den Vorzug. Auch ist wohl immer zu rathen, dass man, sobald sich nach einfacher Auskratzung und Jodoformisirung Recidiv einstellt, jetzt die Resection der Jodoformbehandlung vorausschickt. Bei älteren Personen wird man sich aber durch das Fehlschlagen des ersten Eingriffs, der Auskratzung resp. Resection und Einführung von Jodoform, noch rascher bestimmen lassen, gründliche Operation folgen zu lassen. Zumal bei gleichzeitiger anderweitiger, besonders in den Lungen localisirter Tuberculose, ist Amputation entschieden anzurathen. Von der Ausdehnung der Krankheit in den Knochen, aber auch von der in den Weichtheilen muss man es dann abhäng machen, ob Pirogoff, Syme oder Amputatio cruris indicirt ist. Ich weiss sehr wohl, dass man offenbar erkrankte Knochen mit dem Weichtheillappen bedecken kann, ja, dass man sogar tuberculöse Herde, z. B. aus dem Calcaneus ausgeschabt und doch Heilung erreicht hat. Ich habe auch gesehen, dass von tuberculösen Fisteln durchzogene Weichtheile als Stumpfbedeckung gebraucht, vernarbten, aber ich habe eben so häufig gesehen, dass Recidive von solchen Theilen ausgingen. Wer also sicher gehen will, wählt die höhere Amputation und zwar dies um so mehr, je mehr der zu Amputirende bereits heruntergekommen ist.

Die fungöse Entzündung im Tarsus wird in ihrem Beginn durch Ruhigstellung des Fusses in einem Verband, durch locale Application von Tinct. jod., durch salinische warme Bäder, deren Wirksamkeit hier so gering ist, wie bei den übrigen tuberculösen Erkrankungen der Gelenke behandelt. Bei circumscript ostalen Processen gelingt noch am leichtesten die Heilung, und zwar um so mehr, je jugendlicher das Individuum. Hier öffnet man Abscesse, sucht die tuberculösen Gänge auf und kratzt sie aus, das kranke Knochengewebe wird möglichst vollkommen entfernt und in die so gesetzte Wunde Jodoform gestreut, dann antiseptisch verbunden. Sind Fisteln vorhanden, so wird die Behandlung von ihnen aus in ähnlicher Weise ausgeführt,

und wir erleben dann öfter auch bei ausgedehnten Erkrankungsprocessen die Ausheilung. Resectionen einzelner Knochen, des Calcaneus, des Talus, sind öfter von Erfolg begleitet. Am Calcaneus begnügt man sich öfter auch mit subperiostaler Resection des Proc. posterior. Ueber sehr ausgedehnte Resectionen und ihre Berechtigung, über Ausscheidung eines grossen Theiles des Tarsus und Metatarsus sind die Acten noch nicht geschlossen. Durch amerikanische Berichte wie auch neuerlichst durch die Mittheilungen Kappelers ist die Möglichkeit constatirt worden, dass man unglaublich ausgedehnte Resectionen von Fuss-, Tarsus- und Metatarsusgelenken machen kann und dass die Patienten doch noch auf dem Fuss gehen. Kappeler hat einige ausgezeichnete Fälle in dieser Richtung mitgetheilt und seine Erfahrungen berechtigen dazu, wenigstens bei jugendlichen Individuen jetzt unter dem Schutz des Jodoforms Aehnliches zu versuchen. Für ältere Individuen halten wir aber an dem Grundsatz fest, dass die Amputation des kranken Fusses eine weit grössere Sicherheit für das Leben der Operirten bieten wird. Wir rathen daher, hier bei der alten Praxis zu bleiben und lieber ein Stück oder auch den ganzen Fuss zu opfern.

C. Die Operationen am Fuss.

1. Die Resectionen des Fussgelenks und einzelner Knochen des Tarsus.

§. 147. Die Resection des Fussgelenks ist erst zu einer conservativen Methode geworden, seit Langenbeck gelehrt hat, dass man durch zwei auf den Knöcheln, da wo sie von Sehnen frei sind, geführte Schnitte das Gelenk mit Schonung sämmtlicher Weichtheile und mit Erhaltung des Periostes entfernen kann. Alle anderen Methoden der Operation haben nur noch historischen Werth und wir sehen von ihnen ab.

Hüter hat neuerdings wieder die Operation mit vordem Querschnitt und Durchtrennung sämmtlicher Weichtheile angerathen, in der Absicht, eine gründlichere Entfernung der Gelenkstuberculose stattfinden zu lassen. Sehnen und Nerven sollen nach vollbrachter Operation wieder durch die Naht vereinigt werden.

Die Operation beginnt an dem auf der Innenseite liegenden Fuss mit einem Längsschnitt, welcher am hinteren Rand der Fibula bis zur Knöchelspitze verläuft. Für chronische Gelenkentzündung genügt eine Länge des Schnittes von 4—6 Ctm., für Schussverletzungen ist er nach Umständen ausgedehnter. Der Schnitt, welcher direct vor den Peronealsehnen verläuft, trennt sofort das Periost mit.

Hüter führt von dem Ende des Schnittes an der Knöchelspitze noch einen kurzen, dem ersten spitzwinklig aufgesetzten Schnitt ($1-1^1/_2$ Ctm.), welcher mit dem vorderen Rand des Knöchels verläuft.

Es wird nun von der Vorderfläche des kleinen Knochens die Weichtheilbedeckung so abgelöst, dass man das Elevatorium in das obere Ende des Schnittes einführt und das Periost in Continuität mit der Haut abhebelt. Je weiter nach unten man kommt, desto schlech-

ter gelingt das Abheben mit dem Elevator, und zumal im Gebiet der knorpligen Epiphyse muss oft Messer und Pincette die Ablösung verrichten. Nach vorn geht man sofort bis an die Synovialinsertion, welche gleichzeitig abgetrennt wird, längs ihrem Insertionsrand. Nun führt man das Elevator in das obere Ende des Schnittes so ein, dass es auf der Hinterfläche Periost sammt Peronealscheide bis zum Ligament. interosseum und schliesslich dieses selbst vom Knochen abhebt. Ist endlich die ganze Peripherie des Knochens von Weichtheilen befreit, so durchsägt man ihn mit der Stichsäge bei gehörigem Schutz der Weichtheile durch Finger und Elevatorium, besonders schiebt man ein Elevatorium hinter den Knochen zum Schutz des Lig. interosseum. Die Herauslösung des resecirten Knöchels geschieht darauf in der Art, dass man ihn an der Durchsägungsstelle mit derber Knochenzange fassend allmälig nach aussen umstülpt, wobei die Loslösung des Periostes auf der Hinterfläche zumal die der Membrana interossea und die Trennung der fibulären Bänder, letzterer mit dem Messer erfolgt.

v. Langenbeck sägt jetzt erst, nachdem durch ein Elevatorium die dorsalen Sehnen emporgehalten worden sind, die Talusrolle ab, weil dies am fixirten Fuss besser gelingt, als nach Trennung des Fusses von der Tibia. Unter Umständen (Schussverletzung, siehe oben) begnügt er sich auch mit dieser Partialresection, falls die Tibia geschont werden kann.

Jetzt wird mit ähnlicher Schnittführung die Tibia blossgelegt. Nachdem der Fuss auf die Aussenseite gelegt wurde, führte man ebenfalls wieder einen das Periost sofort mittrennenden Schnitt von der Knöchelspitze, senkrecht nach oben auf der Mitte der blossliegenden Tibiafläche von der gleichen Länge wie am lateralen Knöchel. Auch hier wird zunächst das Periost der Vorderfläche von oben nach unten und an der Knöchelspitze, schliesslich, indem man sich streng an den Knochen hält, die Insertion des Lig. deltoideum, sowie am vorderen Rand die Synovialinsertion im Zusammenhang mit den Weichtheilen der Umgebung abgetrennt.

Hüter führt auf das Knöchelende dieses Schnittes einen ∨ Schnitt, welcher den unteren Rand des Knöchels umkreist, so dass der ganze Schnitt die Form eines Ankers ⊥ hat. Dieser zuerst von v. Langenbeck angegebene Schnitt wird von Langenbeck selbst wesentlich empfohlen für die Partialresection der Tibia, weil man in diesem Fall mehr Raum bedarf. Die Durchsägung der Tibia geht in solchen Fällen leichter, wenn man die Stichsäge an dem hinteren inneren Rand des Knochens aufsetzt und sie etwas schräg in der Richtung von hinten oben innen nach unten aussen führt. Bei der Schnittführung Hüter's ist der Ankerschnitt in allen Fällen empfehlenswerth, weil er den Längsschnitt sehr kurz (3 Ctm.) anlegen will, und weil er besonderen Raum für das Abtrennen der Talusrolle mit der Stichsäge verlangt.

Ist so die ganze Vorderfläche der Tibia frei, dann beginnt dasselbe Geschäft auf der hinteren Fläche, indem man vom oberen Ende des Schnittes aus Periost und Plantarflexoren auf der Innen- und Hinterfläche abhebelt, bis das Elevatorium oberhalb des Gelenks von vorn und von hinten um den Knochen herumkam. Nun wird auch hier wieder unter dem Schutz von Elevatorien, stumpfen Haken und dem Finger die Tibia mit der Stichsäge getrennt und zwar wo möglich in gleicher Höhe mit der Fibula. Der Knochen wird sodann wieder am durchsägten Ende mit der Zange gefasst und allmälig nach aussen umge-

wälzt, wobei die Membrana interossea, die hintere Insertion der Kapsel und der Rest der vorderen bei vermehrtem Auswärtsdrehen vorsichtig mit Elevator und Knochenmesser, während sich das Instrument immer scharf an dem zu entfernenden Knochen hält, abgelöst wird. Uebrigens gelingt es auch sehr wohl, die Tibia allmälig aus dem gedachten Schnitt herauszudrängen und sie erst dann an der Oberfläche abzusägen.

Dieser Act ist (besonders die Trennung der hinteren Partien) der schwierigste der Operation und soll nicht mit zu viel Gewalt ausgeführt werden, weil sonst leicht ein Stück der hinteren Wand vom Gelenkende des Knochens sitzen bleibt.

Nun besieht man sich den Talus. Ist er nicht erheblich krank, so genügt es vollständig, wenn man etwa abgelöste Knorpelreste entfernt und die Oberfläche mit scharfem Löffel, mit dem Hohlmeissel glatt macht. Fest aufsitzender, gesunder Knorpel kann sitzen bleiben, er verwächst in derselben Zeit und, wie ich mich durch Beobachtung überzeugt habe, mit derselben Sicherheit mit dem abgesägten Knochen. Muss die ganze Oberfläche der Talusrolle entfernt werden, so wird ein Elevatorium in die Wunde eingeführt und schützt die dorsalen Sehnen; dann sägt man von hinten nach vorn, indem man noch die Weichtheile mit dem Finger schützt. Hüter führt die Säge in dem Ankerschnitt der Tibia und somit einen nach oben concaven Sägeschnitt.

Falls der Talus mit entfernt werden soll, so wird der Schnitt auf der Tibia so weit nach unten verlängert, dass er das Sustentacul. tali trifft. Auf dieses untere, etwa $2-2^1/_2$ Ctm. von der Spitze des inneren Knöchels entfernte Ende setzt man dann den $\vee$ Schnitt. Darauf werden die Weichtheile abgelöst und nun kommt die ganze innere Fläche des Talus mit seiner vorderen und unteren Gelenkfläche in das Operationsfeld. Dann löst man die Gelenkverbindung mit dem Naviculare vom Knochen ab. Sind die Bänder des Sinus tarsi bereits ganz oder zum Theil zerstört, so geht die Lösung mittelst Knochenzange und Elevatorium meist leicht von Statten, im andern Fall muss das Messer zu Hilfe genommen werden. Darauf wird auch die Gelenkfläche des Calcaneus sichtbar und man kann auch von ihr das Nötige entfernen. Hüter räumte in einem Fall, in welchem er nur den oberen Theil des Talus mittelst eines fast perpendiculären Schnittes im Collum tali durch die Stichsäge entfernt hatte, auch noch den cariösen Calcaneus aus, und legte dann ein Drainrohr durch den ausgeräumten Calcaneus, welches durch einen Knopflochschnitt der Planta pedis herausgeführt wurde. In manchen Fällen ist man aber mit der Ausräumung der Fusswurzel noch weiter gegangen, indem man den ganzen Calcaneus, das Cuboides und noch weitere Knochen entfernte. Wir möchten doch glauben, dass, abgesehen von ganz jugendlichen Individuen, meist nur Amputatation in solchen Fällen am Platze wäre.

Die Resection des Fussgelenks ist in der That viel leichter, wenn man sie an der blutleer gemachten Extremität vornimmt. Doch ist die Blutung im ganzen keine sehr erhebliche und bei Anwendung des Lister'schen Verbandes ist es angenehmer, wenn man ohne Blutleere operirt, da in diesem Fall der Verband nicht so rasch wieder vollblutet. Hat man mit kleinen Schnitten operirt, so bedarf man kaum auf jeder Seite eine Naht. Nur falls grosse Schnitte geführt werden, wird der obere Theil des Schnittes vereinigt. Der untere Winkel bleibt offen und man führt hier in jede Seite ein Drainagerohr ein. Vor der Naht war die ganze Wundfläche mit Jodoform bestreut und auch die Drainröhren werden in dem Jodoformpulver herumgerollt, damit sie an ihrer Oberfläche solches aufnehmen. Wir rathen, vorläufig noch den Lister-

schen Verband auf die jodoformirte Wunde zu appliciren, doch ist es wahrscheinlich, dass man in der Folge mit einfachem Watteverband sich begnügen wird. Der deckende Verband umfasst den grösseren Theil des Unterschenkels und des von einem Assistenten extendirt gehaltenen, rechtwinklig gestellten Fusses. Dann wird der Fuss in einen rechtwinklig gestellten Blechstiefel gelegt (mit Fersenausschnitt) oder auch in einen Guttaperchastiefel und auf das Dorsum die Volkmann'sche Suspensionsschiene mit Binden fixirt. Man kann nun die Extremität mit flectirter Hüfte und Knie hochlagern oder sie suspendiren. Im Allgemeinen ziehen die Kranken Suspension vor.

Ist die Resectionswunde ganz oder bis auf feine Fisteln geheilt, so legt man einen feststellenden Gyps- oder Wasserglasverband in rechtwinkliger Stellung des Fusses an.

Die Heilung erfolgt meist mit sehr reichlicher Knochenneubildung (siehe oben), welche in einzelnen Fällen die Contouren des Gelenks in nahezu normaler Form wiedergiebt, indem die zunächst abundante Knochenneubildung allmälig wieder schwindet. Diese Reproduction erfolgt ganz besonders bei solchen Resectionen, welche wegen Verletzungen vorgenommen werden. Es ist interessant, dass selbst bei Resectionen der Tibia bis zu 11 Ctm. eine Regeneration der Knochen zu Stande kommt, so dass nur geringe Verkürzungen (3 Ctm.) zurückbleiben. Solche Erfolge sind daran gebunden, dass man das Periost gut erhält und die Nachbehandlung gut leitet. Unter anderen Verhältnissen kommen zuweilen selbstverständlich mehr weniger unbrauchbare Schlottergelenke, und bei Resection wegen Caries bleibt eben auch zuweilen die Heilung und Knochenneubildung aus. Hüter hebt hervor, dass das besonders bei drohender allgemeiner Tuberculose der Fall sei.

Da zuweilen die Heilung nach Fussgelenkresection sehr rasch erfolgt, so ist man geneigt zu glauben, wenn es langsamer geht, dass die Ausheilung überhaupt nicht oder mit unbrauchbarem Fuss erfolgen werde. Ich kann auf Grund einer Anzahl von Beobachtungen constatiren, dass fungöse Gelenke noch nach Jahresfrist ausheilen und, was die Hauptsache ist, fest werden können. (Siehe oben.)

Entsprechend der starken Knochenneubildung entsteht im Fussgelenk Ankylose oder wenigstens eine Contractur, welche der Ankylose nahe steht. Gerade hierin liegt die Solidität der gelungenen Resection, aber selbstverständlich nur dann, wenn die Stellung des Fusses eine tadellos rechtwinklige, nicht abducirte, nicht adducirte geworden ist. Selbst für den Fall vollkommener Ankylose gewinnt der Gang noch einen gewissen Grad von Elasticität dadurch, dass sich in den vorderen Gelenken einige Beweglichkeit im Sinne der Plantar- und Dorsalflexion ausbildet. Es sind also unvollkommene Glieder zu erwarten, und in der That hat die Untersuchung (Grossheim) aus dem letzten französisch-deutschen Krieg eine ziemlich grosse Anzahl solcher Fälle ergeben, wenn man versäumt, dem Gliede bei der Heilung die richtige Stellung zu geben. Dazu kommen noch eine Anzahl von Misserfolgen, welche auf Rechnung der Inactivitätsparalyse zu setzen sind, in ähnlicher Art, wie wir dies bei der Schulter und beim Ellbogen eingehend besprochen haben.

In Betreff der Mortalität nach Fussresection bei Caries wollen wir zunächst keine Zahlen geben. Die, welche uns vorliegen, sind bis jetzt überhaupt zu klein und unsicher. Hinzufügen wollen wir aber, dass

unter Lister'schem Verfahren die Todesziffer, abgerechnet die Fälle, welche an Tuberculose zu Grunde gehen, eine sehr niedrige ist.

§. 148. Wir haben bereits von den isolirten Resectionen der Ossa tarsi gesprochen und ihre Indicationen als ziemlich eng begrenzte geschildert. Wir führten an, dass der Talus öfter wegen Verletzung und wegen isolirter Erkrankung bald mit, bald ohne das Fussgelenk excidirt wurde. An den übrigen Fusswurzelknochen wurde öfter nach Sédillot's Vorgang ein Evidement d. h. eine Entfernung des Kranken mit dem scharfen Löffel vorgenommen, doch sind hie und da auch Resectionen einzelner Knochen gut ausgefallen.

Kappeler hat neuerdings (siehe oben §. 146) gestützt auf eigene und die Zusammenstellung von Beobachtungen aus der Literatur sehr ausgedehnten Resectionen am Fuss das Wort geredet. So hat er z. B. noch in einem Falle, in welchem sämmtliche Metatarsusknochen, die drei Cuneiformia und das Cuboides, sowie in einem anderen, in welchem er mit Ausnahme von zwei Drittel des Calcaneus den ganzen Tarsus entfernte, einen brauchbaren Fuss erzielt. Es ist auf jeden Fall, jetzt nachdem das Jodoform die Heilung solcher Defecte viel sicherer garantirt als das früher der Fall war, vollkommen erlaubt und bei Kindern sogar geboten, solche Operationen vorzunehmen, da aus den Kappeler'schen Mittheilungen hervorgeht, dass brauchbare, wenn auch selbstverständlich nicht architectonisch vollkommene Füsse dadurch erzielt werden.

Ueber die Methode dieser Operationen ist es kaum thunlich feste Normen aufzustellen. Weichtheilschnitte längs des Fusses, welche die Sehnen schonen, am äusseren und inneren Fussrand, sind wohl immer zu empfehlen und meist ausreichend. Ein derber scharfer Löffel wird solche Operationen sehr vereinfachen.

Bei den tuberculösen Erkrankungen des Calcaneus sind je nach der verschiedenen Form der Erkrankung drei verschiedene Operationsmethoden indicirt. Handelt es sich um einen circumscripten Herd ohne Erkrankung der Gelenke, so entfernt man die tuberculöse Granulation, den Sequester, mit scharfem Löffel oder Meissel und auch noch die nächste Umgebung des Knochens wird bis in das Gesunde hinein weggeschafft. Dann folgt Jodoformverband, Listerverband u. s. f. Handelt es sich um einen Process, der den grösseren Antheil des Proc. posterior einnimmt, so ist es oft besser, nachdem man durch seitlichen Einschnitt die Achillessehneninsertion zugänglich gemacht hat, dieselbe mit dem Elevator abzuhebeln und jetzt den kranken Proc. post. mit Stichsäge oder Meissel ganz zu entfernen. In dritter Linie kommt bei Erkrankungen des Knochens und der anstossenden Gelenke die Exstirpation des ganzen Knochens in Frage.

Die Exstirpation des Calcaneus hat bereits eine ausgedehntere Casuistik.

Dass totaler Verlust des Fersenbeines die Gebrauchsfähigkeit des Fusses nicht aufhebt, hat bereits Larrey erwähnt und Monteggia hat die Operation schon 1814 ausgeführt. In letzter Zeit sammelte Polaillon die in der Literatur zerstreuten Fälle. Von 64 solchen nahmen 39 einen günstigen, 16 einen ungünstigen und 9 einen zweifelhaften Ausgang.

Selbstverständlich bleibt auch in den günstigen Fällen der Fuss kein normaler. Die Architectur des Gewölbes wird ihrer hinteren Stütze beraubt, die Rotationsbewegungen des Fusses, Pro- und Supination leiden Noth und ebenso ist die Plantarflexion nicht unerheblich geschädigt, da die Achillessehne eine veränderte Insertion

gewinnt; doch scheinen sich diese Nachtheile sehr zu bessern, wenn man durch eine Einlage in den Stiefel die fehlende Ferse ersetzt. Verhältnissmässig die günstigsten Erfolge hat die Operation bei jugendlichen Individuen, sodann unter der Voraussetzung, dass Theile des Knochens, besonders ein Stück des Process. anterior zurückbleiben können. Auch die Erhaltung des Periostes ist, wenn sie ausführbar, von Vortheil (Ollier). Schwierig ist es immer zu bestimmen, wann die Exstirpation, wann die partielle Resection, die Auslöffelung indicirt ist, doch wird sich dies meist nach einem vorläufigen Schnitt bei Blutleere bestimmen lassen. Auch lässt sich darnach feststellen, ob nur durch irgend eine partielle oder durch Totalamputation des Fusses Heilung möglich erscheint.

Die Operation muss mit einem Schnitt gemacht werden, dessen Narbe nicht in die Sohle fällt. Dieser Schnitt kann, wenn man viel Raum braucht, ein Bogenschnitt sein, der hinten über den Fersenfortsatz mit Durchtrennung der Achillessehne und an den Seiten bis zur vorderen Grenze des Knochens verläuft (Erichsen), oder man führt einen rechtwinkligen Hautschnitt an der Aussenseite des Calcaneus, dessen verticaler Schenkel genau am Aussenrand des Achillessehne, dessen horizontaler am unteren Rand des Calcaneus verläuft. Ollier durchschneidet Periost, löst dieses und die Achillessehne genau ab, durchschneidet die Ligamenta interossea und hebt dann den Knochen heraus, was seiner Brüchigkeit halber oft schlecht gelingt. Ein Druckverband nach Lister'scher Methode wird die Heilung begünstigen.

2. Die partielle Fussamputation.

§. 149. Aus den vorstehenden Betrachtungen über Verletzungen und entzündliche Processe im Fussgelenk und Tarsus geht hervor, dass die Amputationsfrage hier viel häufiger in den Vordergrund tritt, als dies an der Hand der Fall war. Dazu kommt aber, dass auch Erkrankungen und Verletzungen am Vorderfuss häufig derart sind, dass sich der Kranke bei einer queren Amputation am besten steht. Es hat keinen Werth für den Fall von Zertrümmerung zweier Metatarsalknochen, dem Kranken die übrigen, vielleicht mit grosser Lebensgefahr zu erhalten, ja der Fuss verliert schon ausserordentlich viel von seiner Brauchbarkeit, wenn nur der äussere Fussrand, also der 5. Metatarsalknochen oder das Phalangealende des Metatarsus vom Hallux wegfällt, denn in solchem Fall fehlen, auch wenn Heilung eintritt, die vorderen Stützen für das Fussgewölbe, der Gang wird meist mangelhafter als bei entsprechender querer Amputation. Daher pflegt man auch bei den fraglichen Erkrankungen und Verletzungen am Fuss in der Regel keine conservative Chirurgie zu treiben, welche, wie sie bei den gleichen Processen an der Hand geboten, so hier nicht selten ein Fehler sein würde.

So ist es begreiflich, dass im Fuss seit langer Zeit vielfach amputirt wurde, und es ist dem Bestreben der Chirurgen, so viel wie möglich zu erhalten, zuzuschreiben, wenn sich allmälig vom Metatarsus bis zum Sprunggelenk aufwärts eine Anzahl von Operationsmethoden entwickelt haben. Wir werden sehen, dass alle diese Methoden ihre Berechtigung haben, und dass man mit jeder derselben functionell brauchbare Glieder erzielen kann, wenn man, wie Schede die Grundregeln dieser Operationen kurz und treffend zusammenfasst, im Allgemeinen nur in quer zu dem Fuss stehenden Ebenen amputirt und dafür sorgt, dass die Narbe nicht auf die Gehfläche

fällt, also zur Bedeckung einen wesentlich plantaren Lappen wählt.

Unter diesen Voraussetzungen sind die functionellen und die Mortalitätsziffern dieser Operationen nicht so verschieden, dass wir die eine oder die andere ganz verwerfen müssten.

Schede berechnet die Mortalität
bei Syme mit 10,9 pCt.
- Pirogoff - 11,8 -
- Chopart - 13,2 -

Die functionellen Misserfolge
bei Pirogoff mit 7,9 pCt.
- Chopart - 9,5 -
- Syme - 10,0 -

Wir sind also nicht nur berechtigt, sondern gezwungen, die Operation zu wählen, welche durch die speciellen Verhältnisse des Falles verlangt wird, also unter der Voraussetzung, dass die Weichtheile entsprechend zur Lappenbildung verwerthet werden können, die Operation, welche am meisten vom Fuss erhält.

Man hat zwar auch andere als die von uns in Folgendem zu beschreibenden typischen Operationsmethoden gewählt, d. h. man hat nicht in den Gelenken, sondern in den Knochen durchgeschnitten, durchgesägt, und bezweifeln wir im Allgemeinen nicht, dass auch mit solcher Methode unter Umständen Gutes erreicht werden kann. Ist man einmal am Tarsus, so liegen sich jedoch die Gelenke der kleinen Knochen so nahe, dass man leicht bei einer Durchsägung das höchst obere Gelenk verletzt und doch nicht viel gewinnt mit dem kurzen Knochenstumpf. Doch mag es unter Umständen einmal zweckmässig sein, statt der Exarticulation nach Chopart Kahn- und Würfelbein zu durchschneiden oder beim Lisfranc das erste Keilbein zu durchsägen, statt es auszulösen u. s. f. Im Allgemeinen ist es gerathen, sich an die zu besprechenden Methoden, welche die Theile durch die Gelenkslinien abtrennen, zu halten.

Die Operationen, welche wir zu besprechen haben, sind von unten nach oben:

a. Die Exarticulation in dem Tarsometatarsalgelenk (Lisfranc).
b. Die Exarticulation zwischen Talus und Naviculare einerseits, Calcaneus und Cuboides andererseits (Chopart).
c. Die Exarticulation im vorderen Sprunggelenk, im Talotarsalgelenk. Es bleibt nach derselben vom Fuss nur der Talus zurück (Amputatio pedis sub talo).
d. Die Exarticulation im Fussgelenk mit Absägung des Gelenkendes vom Crus und Aufheilung des abgesägten Fersenfortsatzes (Pirogoff).
e. Exarticulation des Fusses und Absägung des Crus, Bedeckung des Stumpfes mit der Fersenkappe (Syme).

a. Exarticulation im Tarsometatarsalgelenk. (Lisfranc'sche Amputation.)

Wir wollen vorausschicken, dass die Amputation durch den Metatarsus dieser Operation vorzuziehen ist, dass aber die Indication zu derselben selten vorliegt. Denn es muss die Plantarhaut bis zu den

Zehen zur Stumpfbedeckung gesund sein. Somit können Verletzung und Erkrankung der Zehen und eines Theils des Dorsum pedis die Indication dazu geben. In solchen Fällen amputirt man mit einem kurzen Dorsal- und einem deckenden Plantarlappen.

Die zuerst von Garengeot geübte, später zumal von Lisfranc empfohlene Exarticulation zwischen Tarsus und Metatarsus hat sowohl quoad vitam als quoad functionem günstige Resultate. Zwar muss das Fussgewölbe entsprechend der Belastung nach der Ausheilung etwas einsinken, indem die vorderen Stützpunkte (Metatarsi) wegfallen und zumal muss sich der innere Fussrand etwas senken. Die Folge davon wird sein eine geringe Valgoequinusstellung. Diese Deviation wird aber von den Meisten gut vertragen und kann auch noch durch eine besondere Vorrichtung im Schuh (siehe Chopart) ziemlich ausgeglichen werden.

Die Gelenkslinie, in welcher die Knochen getrennt werden sollen, verläuft von dem fühlbaren Vorsprung des Metatars. V. in einer unregelmässigen Bogenlinie schief nach innen und vorn. Von dem Metatars V. angefangen, liegen die drei Gelenke des fünften, vierten und dritten Metatarsus, von welchen die ersten beiden mit dem Würfelbein, das dritte mit dem dritten Keilbein articulirt, ziemlich in einer regelmässigen, schwachen Bogenlienie, obwohl auch hier öfter das dritte Gelenk schon etwas zurück nach dem Tarsus hin gelegen ist. Noch mehr findet dies bei dem zweiten Keilbeingelenk mit dem vierten Metatarsus statt. Hier liegt das Gelenk gegen die äussere Seite wohl um 0,5 Ctm., gegen die innere mindestens um das Doppelte zurück. Dadurch kommt die Gelenkslinie für das Metatarsalgelenk vom Hallux um ein gutes Stück nach vorn zu liegen. Man muss, um das ganze Gelenk gut zu treffen, daher zunächst zwei Punkte am Skelet haben, welche ermöglichen die Endpunkte der schiefen Linie zu bestimmen. Am äusseren Fussrand ist ein solcher „Leiter" in dem vorstehenden Metatarsus quinti gegeben, am inneren fehlt meist jede Prominenz. Hier richtet man sich nach der Prominenz des Schiffbeins, welche etwa 3 Ctm. (1 Zoll) von der gesuchten Gelenkverbindung nach dem Stamm hin liegt. Die ganze Linie des Gelenks wird also ungefähr bestimmt durch eine schiefe Linie, welche von dem Tuberc. metatars. quinti über das Dorsum pedis verläuft und etwa 3 Ctm. nach vorn von dem Schiffbeinvorsprung endet.

Die Gelenke sind durch kurze, starke dorsale und plantare Bänder verwahrt. Dazu kommen noch Ligamenta interossea interarticularia, eins zwischen Aussenfläche des inneren und mittleren Metatarsus, ein zweites (mittleres) zwischen zweitem und drittem Keilbein einerseits, zum zweiten und dritten Metatarsus anderseits verlaufend und ein drittes zwischen drittem Keilbein und Würfelbein zum dritten und vierten Metatarsus. Sie schaffen drei Gelenkhöhlen; die erste zwischen Metatarsus hallucis und erstem Keilbein, die zweite zwischen mittlerem und äusseren Keilbein, und zweitem und drittem Metatarsus, die dritte zwischen Würfelbein und drittem und viertem Metatarsus (Linhart).

Zur Ausführung der Operation, welche durch Blutleere sehr erleichtert wird, führt man in der beschriebenen Richtung der Gelenkslinie zunächst einen sofort Haut und Sehnen trennenden Schnitt, welcher hinter der Tuberositas quinti beginnt und am inneren Fussrand etwa $2\frac{1}{2}$ bis 3 Ctm. vor der Hervorragung des Naviculare endigt. Darauf dringt man, während der Vorderfuss herabgedrückt wird, damit die dorsalen Bänder gespannt sind, zunächst von dem leicht aufzufindenden Gelenk hinter der Tuberositas quinti in die Linie ein. Von da aus vervollständigt man die Eröffnung des Gelenkes bis zu dem mehr zurücktretenden des zweiten Metatarsus mit dem zweiten Keilbein. Jetzt

sucht man sich bei mässiger Abduction des Vorderfusses das Gelenk des Metatarsus hallucis am inneren Ende des Hautschnittes auf. Seine Richtung ist eine mehr quere zum Fussrücken. Nachdem dies gefunden und eröffnet, vervollständigt man die Eröffnung der gesammten Linie dadurch, dass man etwa 1 Ctm. nach hinten die Articulation des zweiten Gelenkes durchschneidet.

Man hat auch öfter, um sich die Operation zu erleichtern, das vorragende erste Keilbein einfach abgesägt. Eine grosse Erleichterung ist dies nicht, da die Schwierigkeit weit mehr in dem Auffinden des zweiten Gelenks liegt. Wohl aber liegt dann die ganze Amputationsfläche mehr in einer Ebene. Wir rathen trotzdem, im Allgemeinen innerhalb der Gelenkverbindungen zu bleiben.

Sind alle dorsalen Bänder getrennt, so folgt die Durchschneidung der Ligam. interossea. Die auf der Aussenseite gelegenen werden bei gesteigerter Plantarflexion und Adduction des Fusses, die auf der Innenseite bei gesteigerter Plantarflexion und Abduction gespannt und durchschnitten. Jetzt folgt die Trennung der plantaren Bänder. Man hat bis dahin mit einem starken Scalpell gearbeitet. Die Auslösung des plantaren Lappens lässt sich jedoch gleichmässiger mit einem langen Messer machen. Man legt dasselbe, indem man die Fussspitze stark senkt, hinter die Köpfe der Metatarsalknochen zwischen sie und die Sohlenweichtheile flach ein und schneidet die ganze Sohle von der Sohlenfläche der Knochen bis zu den mit den Phalangen articulirenden Köpfen der Metatarsalknochen aus. Die genaue Länge des Lappens ist bei allen diesen Operationen leicht zu bestimmen, indem man, noch ehe man ihn durch queren, oder entsprechend der Richtung des Gelenkes von hinten aussen nach innen vorn bogenförmig verlaufenden Schnitt von dem Vorderfuss abschneidet, versucht, ob er bequem die ganze Amputationsfläche deckt, wenn man ihn über dieselbe herüberlegt.

Anfänger thun gut, sich durch zwei Schnitte, welche von den Enden des dorsalen Schnittes längs des inneren und äusseren Fussrandes verlaufen, die Grenzen dieses Lappens vorzubilden, um später das Messer beim Abschälen der Weichtheile in diesen Schnitten laufen zu lassen.

Die Wunde wird durch Nähte vereinigt, in die Ecken werden zwei Drainröhren eingeführt. Womöglich ist antiseptisch operirt worden und es wird ein Lister'scher Verband, welcher den Lappen gegen die Wundfläche des Stumpfes andrückt, angelegt.

§. 150. b. Die Exarticulation zwischen Talus und Calcaneus einerseits, Naviculare und Cuboides andererseits, wird, seit Chopart dieselbe (1791) in die Praxis einführte, als „Chopart'sche Amputation" bezeichnet.

Viel gerühmt und viel geschmäht, hat sie sich wohl jetzt dauerndes Bürgerrecht erworben. Die Gegner der Operation verwarfen sie nicht etwa wegen der Lebensgefahr, welche sie herbeiführte, sondern es sollte kaum je einen Fall gegeben haben, bei welchem durch das Verfahren ein brauchbares Glied erzielt worden sei. Jetzt ist, wie wir gesehen haben, durch die Erfahrung bewiesen (siehe oben Statistik), dass die Operation nach beiden Richtungen so Gutes leistet, wie die anderen Operationen am Fuss, und dass die wesentlich von französischen Chirurgen in einseitiger Weise auf Grund mangelhafter und zum

Theil falsch interpretirter Erfahrungen (Legouest, Bouvier u. A.) aufgestellte Behauptung: die Chopart'schen Stümpfe seien zum grossen Theil für das Gehen unbrauchbar, hinfällig erscheint.

Doch müssen wir auf die Einwürfe gegen die Operation hier noch einmal mit wenigen Worten eingehen, weil allerdings in dem Vorwurf, dass nach der Operation eine „Retraction der Ferse" resp. Retroversion eintrete, doch ein Stück Wahrheit liegt und wir die Thatsache kennen müssen, um ihr durch die Behandlung vorzubeugen.

Wenn man einen Chopart'schen Stumpf während und nach der Heilung sich selbst überlässt, so tritt in der That regelmässig eine Stellungsveränderung in dem Fuss ein, welche eine plantarflectirte und, wie wir sehen werden, bei Gebrauch des Stumpfes eine abducirte werden muss: es bildet sich mit der Zeit ein Equinovalgus aus. Diese Deformität ist eine solche, welche einfach nach mechanisch-physiologischen Gesetzen unter den veränderten Verhältnissen, welche durch Entfernung eines Stückes der die Körperlast tragenden Extremität herbeigeführt sind, eintritt, wenn ihr nicht therapeutisch vorgebaut wird, die übrigens auch, falls sie wirklich eintritt, in den wenigsten Fällen, selbst ohne Therapie, den Amputationsstumpf unbrauchbar macht. Schon bei dem Lager im Bett tritt leicht bei Rückenlage ein Herabsinken des Fusses im Sinne der Plantarflexion ein, und zwar um so mehr, wenn noch etwa die Decke durch ihre Schwere auf denselben wirkt. Ja in vielen Fällen war schon vor der Operation Equinusstellung vorhanden. Macht nun der Amputirte nach der Heilung seine ersten Gehversuche, so treten sofort die total veränderten mechanischen Verhältnisse in Wirksamkeit in Beziehung auf Umgestaltung des Fusses im Sinne des Equinovalgus. Der Bau des Fussgewölbes hat ja durch die Operation eine totale Aenderung erfahren, indem die vorderen Stützen (Metatarsus hallucis, äusserer Fussrand) wegfielen. Somit muss jetzt die Kuppel des Gewölbes mit zum Stützen verwerthet werden: der Talus und Calcaneus müssen mit ihren vorderen Enden herabsinken, um den Boden zu erreichen. Das bedeutet für das Fussgelenk eine Bewegung im Sinne der Plantarflexion und somit für die Ferse eine Erhebung, eine Retraction. Da nun aber auch der innere Bogen des Fussgewölbes beim normalen Fuss viel höher steht, als der äussere, so muss ebenso nothwendig dieser innere Bogen, der eben kein Bogen mehr ist, da er die vordere Stütze (Metatars. hallucis) verlor, viel tiefer herabsinken, es findet also eine Drehung des Fusses statt, so dass der erhaltene innere Rand auf den Boden kommt, während der äussere sich relativ erhebt: beides zusammen macht die Equinovalgusstellung fertig.

Ist nun bei gesunden kräftigen Menschen die Narbe so angelegt worden, dass sie auf den Fussrücken kam, so accommodiren sich die Theile auch diesen veränderten Verhältnissen, der Fuss wird tragfähig. Aber schon wenn die Narbe nicht ganz von der Stumpffläche weg liegt, kann sie bei einem etwas höheren Grad von Equinusstellung auf den Boden kommen, oder wenigstens so gezerrt werden, dass sie schmerzhaft wird und ulcerirt. Hierin liegt schon ein Grund für manche Misserfolge. Bei kranken, schwachen Menschen, deren Muskeln nicht tragfähig sind, kann aber auch ohnedies in Folge ähnlicher Verhältnisse, wie wir dieselben noch bei dem „Plattfuss" besprechen werden, extreme Schmerzhaftigkeit und relative Unbrauchbarkeit des Stumpfs eintreten. Vollends zu erwarten sind solche Nachtheile, wenn sich etwa noch während der Heilung entzündliche Processe in den erhaltenen Gelenken einstellten, welche zu partiellen Synechien und Knorpelveränderungen u. s. w. führten. Es werden zumal dann die schlimmsten Folgen eintreten, wenn sich bei den Amputationen wegen Caries die Krankheit auf die zurückbleibenden Knochen und Gelenke erstreckt. Diese Fälle haben dann auch, wie Schede, dem wir im Wesentlichen bei dieser Auseinandersetzung folgen, nachgewiesen hat, zur Aufstellung der eigentlichen Schauerbilder der Fersenretraction geführt, während doch hier nicht die Methode der Amputation, sondern das Fortschreiten der Krankheit die Ursache für die Unbrauchbarkeit des Stumpfes wurde.

Man vermag übrigens durch die Prothese, durch Anlegung eines Schuhes mit Stützfläche für die Reste des Fussgewölbes das Eintreten der sogenannten Fersenretraction in Schranken zu halten (siehe unten).

Die Lage des Gelenks ist wesentlich bestimmt durch den fühlbaren Höcker des Kahnbeins. Wenn man hinter dem Kahnbein eine Ebene gelegt denkt, welche senkrecht zur Achse des Fusses steht, so trifft diese Ebene im grossen Ganzen die Lage der beiden Gelenke. Doch kann man sich auch für das Gelenk zwischen Ferse und Würfelbein noch einen Leiter merken. Es ist der Vorsprung des Metatarsus quinti. Das Gelenk liegt etwa 2 Ctm. oder etwas mehr hinter demselben.

Ausser durch die Ligamenta dorsalia und plantaria sind die Gelenke noch durch einen sehr festen Bandapparat vermehrt. Von dem Proc. anterior calcanei entspringen zwei derbe Bänder, von welchen das eine zum Kahnbein, das andere zum Würfelbein verläuft; auch nach dem Talus gehen einzelne Stränge dieser Bänder. Sie liegen unter den dorsalen, getrennt durch etwas Fett, und die Chirurgen pflegen dem Bandapparat meist einen Namen (Ligament. calcaneo-naviculare interosseum) zu geben. Wenn diese Bänder getrennt sind, so ist die Hauptschwierigkeit der Operation überwunden.

Nach den aufgestellten allgemeinen Regeln ist für uns die einzig berechtigte Methode ein langer Plantarlappen, und nur in sonst sehr günstigen Fällen kann man, wenn die Weichtheile hier nicht so reichlich sind, den Plantarlappen kürzer machen und einen kleinen dorsalen hinzufügen. Dann müssen aber die Maassregeln gegen Equinusstellung noch viel energischer getroffen werden als sonst.

Der Schnitt auf dem Dorsum kann nun entweder erst Haut und Weichtheile in der oben beschriebenen Ebene treffen, oder er dringt sofort bei plantarflectirtem Vorderfuss in das Talonaviculargelenk ein. Dies muss man vor allem genau aufsuchen, indem man sich mit dem Finger das Gelenk hinter der Vorragung des Schiffbeins und an der Prominenz des vorderen Randes vom Taluskopf fixirt. Nachdem man hier den dorsalen und den Naviculartheil des oben beschriebenen Bandes durchschnitten, dringt man, indem sich das Messer streng an die Richtung der Schiffbeingelenkfläche hält, in das Gelenk zwischen Fersen- und Würfelbein. Eine Abweichung nach oben führt hier leicht in den Sinus tarsi. Wird bei diesem Schnitt die Plantarflexion fortgesetzt, so gelingt auch leicht die Trennung der dorsalen und des Antheils des beschriebenen Bandes, welcher zum Würfelbein geht. Schliesslich werden zur Vollendung des Gelenkschnittes die plantaren Bänder von den Knochen des abfallenden Theiles abgelöst, und nun erfolgt die Bildung des Sohlenlappens genau in der Art, wie wir dies für Lisfranc's Amputation beschrieben. Der Lappen reicht bis nahe zu den Köpfchen der Metatarsi. Er wird, bevor man ihn abtrennt, auf die Wundfläche zur Prüfung seiner Länge aufgelegt.

Die Wunde wird durch Nähte vereinigt. Wo möglich ist das Lister'sche Verfahren anzuwenden. Für diesen Fall sei bemerkt, dass man bei den Amputationen wegen eiternder Caries und Erfrierungsbrand schon Tage vorher den Fuss desinficirt, die Haut mit Seife abbürstet, brandige Partien mit starken Chlorzinklösungen, mit Carbollösungen möglichst fäulnissfrei macht und bei der Operation die kranken abzutragenden Theile vollkommen einhüllt.

Bei Lister'schem Verband hat man nun auch keinen besonderen Verband für den Fuss nöthig, welcher der Spitzfussstellung entgegen arbeitet. Dies lässt sich mit einem hinreichend grossen, über das Fussgelenk hinausragenden Verband vollkommen gut besorgen, zumal wenn man denselben durch eine Appreturbinde von Gaze fixirt. Er hat dann fast die Festigkeit eines Gypsverbandes. Wenn man ohne Lister behandelt, so ist ein den Fuss rechtwinklich fixirender, bis zur Mitte der Wade und vorn bis zur Wunde reichender Gypsstiefel gewiss am meisten sicherstellend (Volkmann). Er wird etwa am 8. Tag, nachdem die erste Schwellung

vorüber, angelegt. Doch kann man dasselbe durch Heftpflasterstreifen, welche den Fuss dorsalflectirt halten, erreichen, und wohl in der angenehmsten Weise durch einen vorn offenen Schuh von einer dicken Guttaperchaplatte, welche in erweichtem Zustand um den rechtwinkelig fixirten Fuss angelegt wurde. Der Fuss muss bis zum Hartwerden dieser Vorrichtung durch andere Mittel (Drahtstiefel, Volkmann'sche Schiene u. s. w.) fixirt werden.

Sollte eine Spitzfussstellung eingetreten sein, so wäre Correctur in Narcose und Gypsverband, vielleicht auch Achillessehnendurchschneidung das geeignete Verfahren.

Damit aber nach der Heilung eines Chopart die Körperschwere nicht auf Entstehung eines Spitzfusses hinwirkt, soll der Amputirte mit einer geeigneten Prothese versehen werden. In den Schuh des Kranken, welcher mit seitlichen Schienen versehen ist, deren Fussgelenkcharnier wohl weitere Dorsalflexion, aber keine Plantarflexion über einen rechten Winkel gestattet, ist eine nach vorn aufsteigende schiefe Sohle eingelegt, welche den Fuss vorn zur Höhe des normalen Fussgewölbes wieder emporheben soll (Ross).

Man kann auch noch ein etwas längeres Stück des Fusses opfern, ohne bereits im Fussgelenk zu operiren, wenn man noch die Gelenkpartien der beiden Knochen des Talus und des Calcaneus nach der Amputation im Chopart'schen Gelenk absägt. Diese unter dem Namen der Amputatio talo-calcanea bekannte Operation, deren Möglichkeit besonders von Blasius erörtert worden ist, kann von Vortheil sein unter Umständen, welche wünschenswerth machen, dass noch ein grösseres Stück der erkrankten Gelenkflächen abgetrennt werde oder für den Fall mangelhafter Weichtheilbedekung. Doch muss man sich hüten, dass man mit dem Sägeschnitt dem Fussgelenk nicht zu nahe kommt. Nach Blasius soll man noch etwa $^1/_2$ Zoll vom Fuss entfernen können. Zumal auf der Innenseite nähern sich die Gelenkfacette des Talus, welche dem inneren Knöchel entspricht, und die des Talus kopfes bis auf 2—6 Linien, ja es kann vorkommen, dass die Gelenkhöhlen nur durch eine Synovialscheide getrennt sind (Barkow). Auch in der Linie des Schiffbeingelenks mit den Keilbeinen ist zuweilen mit gutem Erfolg amputirt worden (Bona), Die Erhaltung der Insertion des Tibial. posticus ist der Hauptvortheil der Operation neben der Verlängerung des Stumpfes. Das Würfelbein wird in diesem Falle quer durchsägt. Das Verfahren ist nach dem beschriebenen Chopart'schen leicht verständlich. Statt hinter dem Tuber des Schiffbeins einzuschneiden, schneidet man vor demselben ein.

c. Die Amputatio pedis sub talo.

§. 151. Die Indicationen für diese zuerst von Lignerolles vorgeschlagene, aber von Textor bereits im Jahre 1841 ausgeführte Operation, die meist nach dem erst angeführten Chirurgen oder nach Malgaigne, welcher sie 1845 ausführte, genannt wird, sind ziemlich eng begrenzte.

Es soll vom ganzen Fuss nur das eigentliche Talocruralgelenk stehen bleiben, und somit muss dieser Theil gesund geblieben sein. Aber auch das Fersenbein muss erkrankt sein, denn im anderen Fall würde man gewiss eher Chopart machen. In der Art combinirte Erkrankung kommt in der That nicht häufig vor, meist ist unter solchen Voraussetzungen auch der Talus mit erkrankt, und das Gleiche gilt für Verletzungen.

Die Mortalitätsprognose der Operation ist, wie Schede aus einer allerdings relativ kleinen Zahl von Fällen der Friedenspraxis (32) be-

rechnet, eine gute. Es starben 6 pCt., und ebenso gut ist die functionelle Prognose. Die Operirten gingen gut auf ihrem Stumpf.

Die Operation ist auch noch insofern nicht geeignet, sich rasche Aufnahme zu verschaffen, als sie wohl die meisten technischen Schwierigkeiten bereitet. Am günstigsten ist selbstverständlich auch hier die Bedeckung des Talus mit der Fersenhaut, und unter der Voraussetzung, dass man solche benutzen kann, wird der Gang der Operation der sein, dass man zunächst einen Dorsalschnitt führt, ganz wie bei Chopart, dass man das Chopart'sche Gelenk ein- und gleich ohne Lappenbildung auch die Sohlenhaut quer durchschneidet. Dann folgt der schwierigste Act, die Auslösung des Calcaneus. Dieser wird sehr erleichtert, wenn man Günther's Vorschlag folgt, welcher von dem lateralen Ende des dorsalen Schnittes unter dem fibularen Schnitt noch einen weiteren nach hinten führte, welcher genau der Articulatio talocalcanea folgt. Von hier aus dringt man zwischen Talus und Calcaneus ein, schneidet zunächst das Lig. talo-calcan. inteross. durch und vollendet, indem man den Fuss um seine Achse wälzt, die Ausschälung der Ferse aus ihrer Kappe. Bousquet hält die Operation für viel leichter, wenn die beiden Lappen, der dorsale und plantare vor der Operation vollkommen losgelöst werden. Dabei hält der Assistent den Fuss an der Spitze so, dass die Theile gespannt sind. Nun erst folgt die Exarticulation, wobei nur die Gelenke und die Achillessehne durchschnitten zu werden brauchen. Uebrigens kann man auch, wenn die Weichtheile der Ferse erkrankt sind, hier, wie unter Umständen auch bei Syme, einmal von der Regel, nur Plantarlappen zu benutzen, abgehen, wenn nur die Narbe nicht gerade auf die Gehfläche fällt. Volkmann bekleidete mit gutem Erfolg den Stumpf mit einem von der inneren Sohlenseite entnommenen gestielten Lappen. Auch Riesel benutzte in mehreren Fällen, in welchen die Ferse defect war, zur Bedeckung die dorsalen Weichtheile.

Deprès, ein Lobredner der Amputation sous-astragalienne gegenüber allen anderen Fussampulationen sägt statt im Talonaviculargelenk zu exarticuliren, Kopf und Hals des Talus sofort ab. Dadurch soll der Fuss eine bessere Stütze bekommen, indem das erhaltene Caput tali sich in zweckmässiger Weise als Stützpunkt für den Stumpf verhält.

Hinzuzufügen haben wir noch, dass auch eine Combination der eben beschriebenen Operation mit der noch zu beschreibenden Pirogoff'schen versucht wurde und gut gelang. Hancock sägte den Kopf und die untere Fläche des Talus ab und heilte den abgesägten Proc. poster. calcanei auf die Sägfläche auf. Trotz der gelungenen Operation werden wir im Allgemeinen zu solchen, doch ziemlich difficilen Versuchen nicht geneigt sein, um so weniger, als auch die Indicationen dafür selten vorhanden und die Vortheile der mühsamen Cur nur gering erscheinen.

d. Die Amputation im Fuss nach Pirogoff.

§. 152. Pirogoff hat diese Operation zuerst im Jahre 1852, also nach der Syme'schen Operation, als „osteoplastische" Methode empfohlen.

Es soll das Fussgelenk amputirt, d. h. nach Eröffnung die Knöchel abgesägt und auf die Sägefläche der erhaltene, hinter dem Talocalcaneusgelenk abgesägte Fersenfortsatz aufgeheilt werden.

Wir wollen sofort bemerken, dass unsere persönlichen Erfahrungen diese Methode als eine ganz vorzügliche bezeichnen lassen, und können uns deshalb auch begnügen, die Vorwürfe, welche ihr gemacht worden sind, aufzuführen und kurz zu besprechen. Wir verweisen aber jeden sich dafür Interessirenden auf die vortreffliche Kritik Schede's in Volkmann's klinischen Vorträgen, welchem wir hier wie bei den übrigen Operationen in der Darstellung zumeist gefolgt sind, weil sie in der That mit unseren Anschauungen im wesentlichen durchaus übereinstimmt.

Zunächst gehen wir auf den Vorwurf, dass die Operation eine hohe Mortalitätsziffer habe, nicht weiter ein, wir halten denselben durch die oben gegebene Ziffer (11,8 pCt.) für erledigt. Wohl aber müssen wir auf die functionellen Misserfolge etwas näher eingehen, weil sie von Bedeutung sind für die Methode der Operation. Dass auch die Zahl dieser eine kleine ist, geht übrigens ebenfalls aus obigen Mittheilungen (7,9 pCt.) hervor.

Die wesentlichsten Bedenken gingen zunächst davon aus, dass es oft nicht gelinge, den Fersenfortsatz mit seiner Sägfläche auf die Sägfläche des Crus aufzuheilen. Man muss ja allerdings, wenn man den Calcaneus einfach quer absägt, eine starke Drehung (von unter Umständen 90°) machen, um die frontal stehende Sägfläche zur horizontal stehenden umzugestalten. Es kann diese Drehung ganz unmöglich werden, einmal, wenn die Theile in der Gegend der Achillessehne infiltrirt, narbig retrahirt erscheinen, und sodann auch, wenn der Fersenfortsatz mit seinem vorderen Theil eher nach unten, als nach oben sieht, wie es bei Plattfuss- oder auch bei Spitzfussstellung der Fall sein kann. Mir gelang es in einem Fall von Equinovarus in der That absolut nicht, den Fersenfortsatz trotz Durchschneidung der Achillessehne herumzubringen, er musste nachträglich exstirpirt werden. Dazu kommt aber noch, dass, wenn die Umdrehung nur nothdürftig gelingt, zwei Uebelstände eintreten. Es berührt nicht die ganze Fläche des abgesägten Fortsatzes die Sägfläche der Tibia, sondern die obere Ecke wird durch die nachfolgende spannende Naht und den in gleicher Richtung wirkenden Verband gegen einen Punkt des abgesägten Unterschenkels angedrängt, dadurch entsteht ein heftiger localer Druck, und unter Umständen kann sich von hier aus eine neue ulcerative Caries entwickeln. Gelingt aber die Heilung wirklich, so ist der Stumpf um deswillen nicht so günstig, weil in Folge der starken Drehung nicht die Sohlenfläche der Ferse, sondern ein zum Stützen ungeeigneter, am hintersten Theil des Calcaneus nahe der Achillessehneninsertion gelegener Punkt den Boden berührt.

Aber schon Pirogoff selbst hat ähnliche Fatalitäten vorausgesehen, und bald haben besonders Günther, O. Weber, Linhart u. A. in Deutschland, zumal aber auch englische Chirurgen die geeigneten Mittel, um sie zu vermeiden, vorgeschlagen. Mit dem meisten Bewusstsein in dem oben dargelegten Sinne hat aber der Engländer Busk die Nothwendigkeit der Modification der Operation, um die gedachten Nachtheile zu beseitigen, betont.

Die Modification selbst bezieht sich auf die Richtung des Sägeschnittes in der Ferse. Derselbe darf nicht in senkrechter Ebene zu der Längsachse des Fersenbeins liegen, sondern er muss sich in seinem Verlauf der Längsachse nähern, er muss schief von hinten oben nach vorn unten verlaufen. Busk legt ihn in eine Ebene von der hinteren Begrenzung des Talus zum unteren Rand von derjenigen für das Os cuboides. Damit ist auch in der That genug gethan und weitere Künsteleien, wie sie letzter Zeit versucht worden sind, welche erstreben, einen Ausschnitt im Fersenbein anzulegen, dessen untere Fläche ganz parallel der Längsachse und horizontal liegt, sind entbehrlich. Auf die gedachte Weise ist eine Drehung des Fortsatzes

um etwa 30—40 Grad nothwendig, welche fast immer leicht ausführbar ist. So legt sich der Knochen mit seiner Sägefläche an die des Crus gut an, und zugleich kommt nicht der Hacken, sondern die Sohlenfläche beim Gebrauch des Stumpfes auf den Boden. Auch die Tibia kann man, wenn irgend welche Schwierigkeiten vorhanden sind, in leicht schiefer Richtung abtragen. Man nimmt an der hinteren Fläche etwas mehr ab als an der vorderen.

Nach solcher Operation wachsen nun in der That die beiden Knochen gehfest zusammen, wie nicht nur die Autopsie des lebenden, sondern auch die des todten Stumpfes, welche bereits in einer Anzahl von Fällen (Linhart, Volkmann u. A.) gemacht werden konnte, beweisen. Auch braucht man offenbar nicht ängstlich zu sein in der Benutzung osteoporotischer Knochen. Diese Erweichungen, bei welchen das rothe und gelbe Mark auf Kosten der Substantia ossea wuchert, lassen sehr wohl eine Wiedererholung des Knochens zu: der Knochen wird, wie Schede hervorhebt, wieder hart, wenn die Extremität gebraucht wird. Nur möchten wir doch unter ungünstigen allgemeinen Verhältnissen, besonders bei alten kachektischen Personen nicht zu weit gehen, und vor allem unter auch weniger schlimmen Verhältnissen vorläufig nicht dazu rathen, den wirklich kranken Fersenfortsatz von seiner Caries durch den scharfen Löffel zu befreien und dann die Schale desselben zu benutzen, wobei man ein Drainrohr durch die Knochenhöhle führen müsste. In der That sind auch mehrere solche Versuche gelungen.

Die Entstehung einer diffusen Sehnennecrose ist eine Unannehmlichkeit, welche der Process in sehr vereinzelten Fällen mit der Syme'schen Operation theilt. Aber im Allgemeinen sind die Vortheile der Operation vor der Syme'schen doch sehr grosse. Sie beruhen darin, dass der Kranke in der That auf seiner Ferse und der Sohlenhaut derselben geht, und dass die Verkürzung eine erheblich geringere ist, als nach Syme. Sie kann verschwindend klein sein.

Zur Ausführung der Operation beginnt man zunächst mit der Bildung des Steigbügelschnittes in der Sohle, indem man vom vorderen Rand der Knöchel auf jeder Seite einen Schnitt senkrecht nach unten führt und diese beiden Schnitte durch einen Sohlenschnitt verbindet. Den Steigbügelschnitt in der Sohle bestimmt man so, dass man vom vorderen Rand des lateralen Knöchels nach der Verbindung des Calcaneus mit Cuboides, am äusseren Fussrand das Messer verlaufen lässt, von hier aus die Sohle senkrecht zur Längsachse trennt und vom medialen Fussrand wieder zum vorderen Rand des inneren Knöchels hin den Schnitt führt. Sämmtliche Schnitte dringen bis auf den Knochen. Von den Enden derselben an den Knöcheln wird darauf ein flach bogenförmiger Schnitt etwas nach vorn vom Fussgelenk geführt und die Haut zurückpräparirt.

Es ist gut, hier ein ganz kurzes Hautläppchen zu bilden, weil unter Umständen die Vereinigung der Wunde schwer werden kann.

Darauf dringt man in das Fussgelenk ein, durchschneidet die Strecksehnen, Kapsel, bei vermehrter Plantarflexion und seitlicher Neigung die Lig. lateral. und schliesslich die hintere Kapselwand. Die Fussspitze wird jetzt mehr und mehr geneigt, weil man den Fersenfortsatz von oben nach unten durchsägen will. Wir haben dies bereits oben eingehend auseinandergesetzt. Der Schnitt verläuft schief von hinten oben nach vorn unten, nach Busk vom hinteren Rand des Talocalcaneus- zum unteren des Calcaneo-cuboidealgelenks, doch kann

er auch in einer dieser parallelen Ebene mehr nach hinten verlegt werden.

Eine Bogensäge mit schmalem Blatt oder eine Stichsäge vollendet diesen, den schwierigsten Theil der Operation. Jetzt folgt noch die Abtrennung der Knöchel in gerader oder in mässig schiefer Richtung, indem man hinten von der Tibia etwas mehr entfernt.

Man kann beruhigt die gesunde Knorpelfläche der Tibia sitzen lassen, sie verwächst mit dem Knochen genau so gut, wie die angesägten Knochen. Will sich der Fersenfortsatz nicht gut anlegen, dann kann man meist die Adaption durch weiteres Abtragen eines kleinen Keils der Tibia in der angedeuteten Form und Richtung erreichen. Darauf werden tiefe Nähte gemacht, die Ecken aufgelassen und Drainröhrchen eingelegt. In der letzten Zeit habe ich auch den Knochen mit Catgut genäht und war mit dem Erfolg zufrieden.

Unter Lister'schem Verband besorgt der Verband, welcher in geeigneter Weise, so dass die Bindentouren von hinten über die Wade und Ferse nach vorn angezogen werden, angelegt ist, die Zusammenhaltung der Theile am besten. Verzichtet man nach einigen Wochen auf Lister, so kann man mittest eines Heftpflasterbandes, bei welchem ein breiter Streifen von der Wade nach der Vorderfläche des Schenkels, ein desgleichen über die Seitenflächen verlaufender durch circuläre Streifen am Unterschenkel festgehalten wird, alles erreichen, was man verlangen kann. Der Verband muss nach einigen Tagen erneut, oder durch neue, in der angedeuteten Richtung angezogene Streifen in seiner Wirkung verstärkt werden.

Die Synostose tritt nämlich fast in allen Fällen ganz allmälig ein, wie ein von Lücke beschriebenes Präparat Langenbeck's beweist. Hier sah man die Heilung so eintreten, dass ein allmäliger Uebergang der bindegewebigen in die faserknorpelige Synostose, und von da in die des hyalinen Knorpels und die knöcherne stattfand. Diese Verwachsung ist noch lange zu erwartan, ich habe sie noch eintreten sehen, nachdem der Fersenfortsatz zwei Monat beweglich geblieben war.

Andere machen einen bis über das Kniegelenk verlaufenden, vorn in der Wundgegend gefensterten, die Hacke stützenden Gypsverband (Volkmann).

Ich lasse eine Prothese folgen, welche den Gang entschieden elastisch macht. An einem den Stumpf aufnehmenden, wohlgepolsterten Schuh sind zwei Seitenschienen, wie bei Chopart beschrieben, welche bis zum Knie verlaufen, befestigt. Das Sohlenstück des an der Stumpfhülle befestigten vorderen Theils des Schuhes trägt eine federnde Metallzunge. So wird der Vorderfuss beim Auftreten, indem die Feder nachgiebt, niedergebogen und bei der Erhebung des Fusses eben durch die Federkraft wieder gestreckt. Der Gang bekommt dadurch etwas entschieden elastisches.

Auf die Modificationen der Pirogoff'schen Exarticulation gehen wir nicht weiter ein. Sie sind unwesentlich und beziehen sich zum Theil auf eine etwas modificirte Lappenbildung, so die von Szymanowsky, welcher etwas mehr von den Weichtheilen der Innenseite zum Zweck der Erhaltung der Tibialis postica stehen lassen wollte, oder auf die Methode der Abtragung der Knochen. Hierher gehört der Vorschlag, die Exarticulation im Fuss ganz zu umgehen und zunächst die Ferse von unten in dem Steigbügelschnitt durchzusägen, dann die Fersenkappe nach hinten abzulösen und von hier den Unterschenkel abzusägen. Dies Verfahren, welches ich in einem Fall von Caries bei zum Theil verwachsenem Fussgelenk vornahm, war viel schwieriger und unsicherer, als das oben beschriebene. Auch hat

man versucht, bei Kindern von der Tibiagelenkfläche gar nichts abzusägen und den Calcaneus zwischen die unverletzten Knöchel einzuheilen. Der Versuch gelang (Quimby).

c. Die Amputation im Fussgelenk nach Syme.

§. 153. Die Exarticulation im Fuss mit nachheriger Absägung des Crus und Bedecken des Stumpfs mit blossen Weichtheillappen ist eine Operation, die trotz der Vorzüge des Pirogoff'schens Verfahrens nicht vergessen werden darf. Sie hat aber nur dann leidliche Chancen für die Brauchbarkeit des Stumpfes, wenn man, wie bei der Pirogoff-schen Operation, die Sohlenfläche des Fersenbeins als Decke gebraucht. Daher verwerfen wir jetzt alle älteren Verfahren, wie die Cirkelschnitte unter den Knöcheln, die doppelten Lappenschnitte von vorn und hinten und von den Seiten und halten im Allgemeinen nur das bereits früher von Jäger empfohlene, aber seit 1842 in die Praxis eingeführte Verfahren Syme's für geeignet, einen stützfähigen Stumpf zu schaffen.

Nach unserer Statistik ist die Zahl der Todesfälle, 10,9 pCt., nicht gross, wohl aber sind der Misserfolge mehr, als bei den übrigen Operationen. Dass der Weichtheillappen nicht so gut zur Stütze sein wird, wie die festwachsende Ferse, ist wohl leicht glaublich. Doch sieht man in der That zuweilen vorzügliche Stümpfe. So war bei einer Kranken, welcher ich beide Füsse amputirte, der Syme mindestens ebenso brauchbar als der Pirogoff. Häufiger kommt aber Gangrän der Fersenkappe vor, und auch die Schnennecrosen und Eiterungen sind bei dieser Operation noch häufiger.

Wir weichen gegenwärtig von dem ursprünglichen Syme'schen Verfahren in der Reihenfolge der einzelnen Acte und in der Art ihrer Ausführung etwas ab.

Syme machte zunächst den Steigbügelschnitt in der Sohle, präparirte dann die Sohlenhaut allmälig über die Ferse hin und schliesslich die Haut von der Gegend der Achillessehne ab. Dann wurde die Achillessehne durchschnitten und nun mit dem vorderen Schnitt der Fuss exarticulirt; jetzt die Knöchel abgesägt und der Fersenlappen mit dem vorderen Wundrand vernäht. Dies Verfahren ist schwierig (Abtrennung der Fersenhaut), und leicht passirt es hier in der Achillessehnengegend, dass man ein Loch in die Haut schneidet. Auch leidet die Ernährung des Lappens bei dieser Methode, welche die Theile auf der Achillessehne sehr verdünnt.

Wir beginnen die Operation mit einem Querschnitt auf das Fussgelenk von der Spitze des einen zum anderen Knöchel. Von den seitlichen Enden dieses Schnittes wird der Steigbügelschnitt in die Fusssohle geführt, wie wir dies oben (Pirogoff) beschrieben haben. Dann durchschneiden wir das Fussgelenk von dem dorsalen Schnitt aus mit den seitlichen Bändern und dringen, wie bei der Pirogoff'schen Operation, durch die hintere Kapselinsertion des Talocruralgelenks nach der oberen Fläche des Fersenbeinfortsatzes vor. Indem wir nun die Fussspitze stark senken, führen wir fortwährend auf den Fersenknochen gerichtete, die seitlichen und die obere Fläche des Fersenfortsatzes umkreisende Schnitte, welche sämmtliche Weichtheile vom Knochen lostrennen. So kommen wir an die Insertion der Achillessehne, und auch diese wird schliesslich, und indem wir den Fuss mehr und mehr senkend mit der Spitze nach hinten bewegen, auch die ganze Weichtheilbedeckung auf der Sohle vom Knochen losgelöst. Kurz gesagt soll also von oben

vorn nach hinten unten die Ferse ganz aus ihren Weichtheilen herausgeschält werden.

Darauf wird die Fersenkappe gegen die vordere Hautgrenze heraufgenäht und in die Ecken zwei Drainröhrchen gelegt. Der mehrfach gegebene Rath, gleich hinten neben der Achillessehne ein Knopfloch zu schneiden und hier ein Drainrohr einzuführen, hat mir mehrfach gute Dienste gethan. Der Lister'sche Verband soll den Lappen nur mässig gegen den Knochen andrängen. Die Extremität wird, wie bei den vorigen Operationen, auf ein Spreukissen so gelagert, dass die Fersengegend frei bleibt.

D. Die Contracturen im Talocrural-Gelenk und im Tarsus.

§. 154. Während wir an den bis jetzt besprochenen Gelenken wesentlich mit arthrogenen entzündlichen Contracturen zu thun hatten, tritt die Bedeutung dieser Formen am Fuss wesentlich zurück. Dahingegen macht sich hier eine ganze Reihe anderweitiger Störungen geltend, welche zu Deformationen des Fusses, zu Beschränkung und Verlegung der Bewegung führt, und welche bald mehr, bald weniger die Integrität des Fusses vernichtet.

Eine grosse Gruppe dieser Deformitäten lässt sich zurückführen auf Störungen, welche schon vor der Geburt auf die Entwicklung der verschiedenen Gelenke influiren. Bei einem Theil der congenitalen Contracturen mag die Entwickelung der Gelenke von vorne herein in fehlerhafter Richtung stattfinden, wie wir das für eine gewisse Zahl von Klumpfüssen (Pes varus) annehmen.

Doch auch im späteren Leben wirken noch Schädlichkeiten auf den Fuss als Träger der Körperschwere, welche im Stande sind, eine Beeinträchtigung der Architectur desselben herbeizuführen. Der Hauptrepräsentant dieser Classe von Contracturen am Fuss ist der Plattfuss.

Die zweite Gruppe entsteht wesentlich auf dem Boden einer fehlerhaften Innervation. Es sind die auf Paralyse im weitesten Sinne beruhenden Störungen der Bewegung. Wir werden sehen, dass sich unter der Voraussetzung mangelhafter oder ganz aufgehobener Innervation sehr verschiedene Krümmungen des Fussskelets entwickeln, welche zum grösseren Theil gar nicht direct von der Lähmung in der Richtung der Contractur, welche sie nehmen, abhängen.

Dazu kommen dann die entzündlichen Contracturen und Ankylosen in dem Sinne, wie wir solche am Hüft- und Kniegelenk eingehend besprochen haben, und zu ihnen gesellen sich noch die Formen, welche durch Narbungsvorgänge hervorgerufen werden. Als Hauptrepräsentant dieser wäre der Spitzfuss nach narbiger Retraction der Wadenmuskeln zu bezeichnen.

Wir wollen zunächst nur ganz schematisch uns über die einzelnen Formen der Contracturen verständigen. Sodann betrachten wir im Allgemeinen die paralytischen Contracturen und zwar wesentlich auf Grund der Hüter'schen und Volkmann'schen Untersuchungen, weil das Verständniss dieser Formen auch das Verständniss der meisten übrigen Formen aufschliesst. Schliesslich besprechen wir den congenitalen Klumpfuss und den acquirirten Plattfuss.

Wenn wir die Contracturen des Talocruralgelenks und die des Talotarsalgelenks schematisch scharf trennen, so hat das nicht etwa den Sinn, als ob auch in der Praxis diese Scheidung scharf innegehalten würde. Im Gegentheil verbinden sich meist die Contracturen des oberen

mit denen des unteren Gelenks bald in offenkundiger, bald in mehr weniger versteckter Form.

Am einfachsten sind die Contracturen, welche sich im Talocruralgelenk in Anlehnung an die physiologischen Bewegungen (wir verweisen in Beziehung auf die Bewegungen hier überall auf die Paragraphen, welche der Anatomie und der Mechanik der Gelenke gewidmet sind) entwickeln Es sind fehlerhafte Stellungen im Sinne der Plantar- oder Dorsalflexion. Wir bezeichnen die Contractur im Sinne der Plantarflexion als Spitzfuss, in ihren Extremen als Pferdefuss, Pes equinus. Die Achse des Fusses bildet mit der Unterschenkelachse eine mehr oder weniger gerade Linie. Dabei stützt sich der Fuss entweder noch auf die Zehenballen, die Zehen selbst sind dorsal flectirt, oder es sind auch die Zehen flectirt, der Stützpunkt fällt auf das vordere Ende der Dorsalfläche des Fusses und die Körperschwere drängt das vordere Ende des Fusses im Sinne der Plantarflexion gegen das Fersenende, vorderes und hinteres Ende des Gewölbes nähern sich, drängen das Fussgewölbe zu einem solchen von engerer Spannung, von kürzerem Radius zusammen (Hüter), es gesellt sich zum Pes equinus der Pes excavatus, der Hohlfuss. In den häufigsten Fällen, zumal bei Paralyse, gesellt sich aber zu dem Spitzfuss auch ein gewisser Antheil von Contracturstellung im Talotarsalgelenk im Sinne der Supination, der Adduction. Zu dem Spitzfuss kommt der Klumpfuss und somit die Form- und Bewegungsstörung, welche als Equinovarus bezeichnet wird. Dieser Contractur des Talocruralgelenks im Sinne der Plantarflexion gegenüber kommen auch solche in entgegengesetzter Richtung, wenn auch aus später zu besprechenden Gründen weit seltener, vor. Die Deformität, bei welcher der Fuss in mehr weniger extremer Dorsalflexion steht, bei welcher der Fussrücken in den ausgesprochenen Fällen weit über das Maass der physiologisch möglichen Bewegung der Vorderfläche des Unterschenkels genähert ist, wird wegen des tiefen Standes des Calcaneus, welcher bei dem Versuch zu gehen den Boden berührt, als Hackenfuss, als Pes calcaneus, bezeichnet. Er verbindet sich gern mit der Pronations- (Abductions-) Contractur des Talotarsalgelenks, und wir bezeichnen die Contractur in dem Falle als Pes valgocalcaneus.

Die Contracturen im Talotarsalgelenk folgen auch hier in der Regel den physiologischen Bewegungen. Wir unterscheiden als Supination die Bewegung, bei welcher die Fussspitze der Mittellinie genähert zugleich etwas gesenkt wurde, während sich der innere Fussrand vom Boden entfernte, der äussere ihm näherte. Diese, die Supinationscontractur, Adductionscontractur, bezeichnen wir als Klumpfuss, als Pes varus. Im Gehen wird wesentlich der äussere Fussrand und bei extremer Form der äussere Theil des Fussrückens benutzt, wodurch in Folge der abnormen Belastung durch die Körperschwere ähnliche Effecte für den Varus geleistet werden können, als die waren, welche wir beim Spitzfuss eintreten sahen, indem das Fussgewölbe in seiner Form verändert, der Bogen enger gespannt wird, so dass sich ein Antheil von Hohlfuss hinzugesellt.

Dem gegenüber bezeichnen wir die Pronations-, Abductionscontractur des Talotarsalgelenks als Pes valgus, Pes planovalgus, als Plattfuss. Die Fussspitze steht nach aussen und der Fuss ist um seine Längsachse so gedreht, dass er mit dem inneren Fussrand den Boden berührt, während der äussere erhoben wird. Dabei ist das Fussgewölbe abgeplattet oder das Einsinken des Gewölbes tritt erst allmälig ein. Wir gehen auf diese Verhältnisse hier zunächst nicht näher ein, da sie erst nach einer Deduction der Entstehung des Leidens verständlich werden.

§. 155. Die Bewegungsstörungen und bleibenden Contracturen, welche durch mangelhafte Thätigkeit des musculomotorischen Apparats an der unteren Extremität eingeleitet werden, sind sehr verschiedener Art. Nur in verhältnissmässig seltenen Fällen haben wir zu thun mit den Effecten einer peripheren Lähmung, sei es einer rheumatischen oder specifischen, sei es einer solchen in Folge von Verletzung, Hüter weist z. B. auf das Vorkommen einer solchen hin durch Verletzung des Nerv. peroneus an der Stelle, wo er sich um das Fibularköpfchen herum nach vorn wendet. Ein ungeschickter Sensenhieb beim Mähen war zuweilen die Ursache dieser Nervendurchschneidung. Auch Verletzungen des Ischiadicus führen zuweilen Paralyse herbei. Viel häufiger handelt es sich um die Effecte centraler Lähmung, sei es, dass schon innerhalb des Foetallebens durch unvollkommene Entwickelung des centralen Nervensystems, Totalparalyse des Gliedes oder Paralyse einzelner Muskelgruppen herbeigeführt wurde, sei es, dass im späteren Leben die verschiedenen, das Gehirn und Rückenmark treffenden Krankheitsprocesse (Encephalitis, Apoplexie, Myelitis spinalis etc.) und Verletzungen des Schädels und der Wirbelsäule totale und partielle Paralysen und Paresen der Muskeln herbeiführten. Aber die Ursachen, welche bei vollständiger Paralyse oder bei Parese der Muskeln zu bestimmten Contracturstellungen führen, sind nicht nur wirksam bei diesen, sondern öfter auch unter der Voraussetzung, dass die Muskeln sich nur in einem hohen Grad von Schwäche, von Resistenzlosigkeit befinden. Dies kann der Fall sein nach langdauernden fieberhaften Krankheiten, wie z. B. nach Typhus, oder auch als Folge einer localen Muskelschwäche, wie sie sich bei entzündlichen Vorgängen, bei Verletzungen am Unterschenkel nahe dem Gelenk entwickelt.

Nach diesen Vorbemerkungen wollen wir in ähnlicher Art, wie es Volkmann in ausgezeichneter Weise gethan hat, wesentlich an einer speciellen Form von Lähmung die Entstehung der paralytischen Contracturen des Fusses besprechen. Wir meinen die Entstehung der paralytischen Contractur beim Kinde, welche man als „essentielle Lähmung“ als Kinderlähmung zu bezeichnen pflegt. Es ist dies um deswillen für das Verständniss sehr erleichternd, weil sich an der Extremität des Kindes am reinsten die verschiedenen Einwirkungen von aussen, welche zu typischer Contractur führen, erkennen lassen. Dazu bilden sie das häufigste Substrat für die chirurgische und hausärztliche Therapie.

In der Zeit vom ersten bis dritten Lebensjahre treten zuweilen, nachdem schwe-

rere Erscheinungen von Meningo-Encephatitis oder von Myelitis spinalis vorausgegangen waren, in anderen Fällen nach ganz leichten fieberhaften, vielleicht nur eine Nacht dauernden Symptomen, auch wohl nach einem eclamptischen Anfall und wieder in anderen so, dass man gar keine anderweitige Störungen bemerkt hatte, plötzlich Extremitätenlähmungen ein. Meist ist nur ein Glied gelähmt, öfter trägt die Lähmung den Charakter der Paraplegie, nicht selten auch den hemiplegischen. Ein gewisser Theil dieser Lähmungen, welche übrigens in ihrer Ausdehnung über die Extremität sehr verschieden sind, pflegt in der ersten Zeit etwa bis zum ersten halben Jahr zurückzugehen oder sich erheblich zu bessern. Was nach dieser Zeit nicht geschwunden ist — darüber stimmen meine Erfahrungen mit denen Volkmann's und Hüter's überein — daraus wird auch später im Wesentlichen nichts mehr, und auch die viel gepriesene und viel angewandte Electricität pflegt nach dieser Zeit keine nennenswerthen Erfolge mehr zu erringen.

Dies mag durch die pathologisch anatomischen Veränderungen, welche sich jetzt bereits soweit fixirt haben, dass die von ihnen destruirte Nervensubstanz nicht mehr ersatzfähig ist, bedingt werden. Leider wissen wir über die Art und den Sitz derselben noch nichts bestimmtes, doch hat die neuere Ansicht, dass in der Mehrzahl der Fälle der Sitz des Processes im Rückenmark sei, viel für sich.

Die so gelähmten Glieder zeigen bald mehrere Erscheinungsreihen, welche die Angehörigen veranlassen, den Chirurgen um Rath zu fragen. Zunächst bemerkt man auch bei verhätnissmässig wenig ausgeprägter Lähmung oder sogar in solchen Fällen, in welchen diese so gut wie ganz zurückging, eine mehr weniger ausgeprägte Ernährungsstörung an der betreffenden Extremität. Abgesehen von den unbedeutenderen Veränderungen der Haut, der Nägel zeigt sich diese trophische Störung ganz besonders in der Verschiedenheit, welche die Muskeln des kranken Gliedes bieten. Ihr Umfang vermindert sich bald im Vergleich zu dem des gesunden Gliedes, und da zugleich auch die Haut und das Fettgewebe schwinden, so wird die ganze Extremität dünner. Gleichzeitig verdünnt sich auch der Knochen und, was die Hauptsache ist, die Gliedmaassen bleiben im Längenwachsthum zurück. Es ist sehr wichtig, dass man sich diese Thatsache merkt, da eine ganze Anzahl von reellen Verkürzungen eines Beines auf Rechnung derselben zu schreiben sind, trotzdem dass von einer eigentlichen Lähmung überhaupt nicht mehr die Rede ist.

Dazu kommt aber das Ereigniss, welches den Grund für diese Betrachtung gerade hier abgiebt. In vielen Fällen entwickelt sich allmälig an der paralytischen, der paretischen Extremität eine Contractur des Fusses in fehlerhafter Stellung. Die gewöhnlichste Form der Contractur, welche hier auftritt, ist die des Equinovarus mit Vorwiegen der Equinusstellung, seltener ist ein Pes calcaneus oder ein Calcaneovalgus oder auch einfacher Pes valgus die Folge.

Man machte sich bis vor kurzem die Aetiologie dieser besonderen Formen der Contractur sehr einfach so zurecht, dass man behauptete, es handle sich hier um circumscripte Lähmungen bestimmter Muskelgruppen bei erhaltener Innervation der Antagonisten. Die Contraction der letzteren sollte dann für die nachträgliche Stellung des Gliedes maassgebend sein (Delpech). So sollte also z. B. ein Pes equinus entstehen dadurch, dass die Plantarflectoren nicht gelähmt waren und den gelähmten Dorsalflexoren gegenüber den Fuss in die Plantarflexion, die Spitzfussstellung hineinzogen. Für die Dauer sollte nun in vielen Fällen der „Muskeltonus" die stete Spannung des betreffenden Muskels erhalten und erst viel später sollte eine wirkliche Verkürzung des Muskels auf Grund von Ernährungsstörungen desselben eintreten.

Diese ganze Deduction ist schon deshalb hinfällig, weil die gleichen Stellungsanomalien eintreten, trotzdem, dass nicht eine Gruppe von

Muskeln, sondern sämmtliche Muskeln paralytisch oder paretisch waren. Die Kenntniss der Kräfte, welche dem gelähmten Fuss die Richtung der Contractur anweisen, verdanken wir in erster Linie C. Hüter. Er wies nach, dass der paralysirte Fuss in der Lage, welche er annimmt, zunächst folgen muss den einfach mechanischen Einflüssen, welche auf das seiner Muskelkraft beraubte Glied wirken. Hier kommt zunächst in Frage die Schwere des Gliedes.

In Rückenlage des Patienten oder auch bei hängender Extremität ist der Theil des Fusses, welcher vor der Drehungsachse des Fussgelenks liegt, viel schwerer, als der kurze Fersentheil. So sinkt also die Fussspitze nieder, die Ferse erhebt sich. Im Beginn lässt sich die Deformation noch gut corrigiren, allein nach einiger Zeit treten, entsprechend der dorsalflectirten Stellung, Veränderungen der entsprechenden Muskeln ein, die an der Concavität der Krümmung gelegenen werden verkürzt, die an der Convexität gelegenen werden gedehnt. In dem speciellen Falle verkürzen sich also die Plantarflexoren.

Aber die Schwere des Fusses ist so gelegen, dass fast in allen Fällen nicht nur die Fussspitze gesenkt wird, sondern sie wird auch adducirt und innenrotirt oder supinirt. Zu dem Pes equinus kommt ein gewisser Antheil von Varus. Mit der Zeit wird die Verkürzung der Weichtheile und die Verkrümmung constant.

Zunächst fixirt sich die Länge der Muskeln und zwar zuweilen so, dass man in ihrer Substanz keine wesentlichen histologischen Veränderungen sieht; später tritt an den gelähmten Muskeln öfter fettige Degeneration ein. Den Längenverhältnissen der Muskeln adaptiren sich die Fascien und die Bänder. Zumal die fibrösen Kapselverstärkungsbänder werden an der Concavität der Krümmung kürzer, sie dehnen sich an der Seite der Convexität. Und schliesslich adaptiren sich der ganzen veränderten Form die Gelenkflächen und die Knochen. Die letzteren Veränderungen sind die, welchen wir bei sämmtlichen Contracturen wieder begegnen werden, sie gehen nach zwei Gesetzen vor sich, die sich beziehen einmal auf das Knochenwachsthum unter veränderten Druckverhältnissen. Dieses Gesetz hat daher nur bei Kindern Geltung. Es besteht darin, dass der Knochen wächst an der Stelle, an welcher er vom Druck entlastet wird, während sein Wachsthum zurückgehalten wird da, wo vermehrter Druck stattfindet.

So würden also die sämmtlichen Theile des Tarsus, welche auf der Convexität der Krümmung am Fussrücken und auf der lateralen Seite desselben liegen bei dem Equinovarus mehr wachsen und die auf der entgegengesetzten Seite liegenden im Wachsthum zurückbleiben.

Das zweite Gesetz bezieht sich auf die Umwandlung der Gelenkflächen unter der Voraussetzung veränderter Bewegung. Der Knorpel pflegt nämlich da, wo die überknorpelten Gelenkflächen ausser Contact kommen, zu schwinden, er erhält sich auf die Dauer nur da, wo Contact stattfindet. Verlagert sich die ganze Bewegung nach einer oder der anderen Seite, so bildet sich sogar innerhalb gewisser Grenzen im Bereich der

neuen schleifenden Bewegung neuer Knorpel. So können auf der einen Seite intraarticuläre Theile der Gelenkoberfläche ihren Knorpel verlieren, während andererseits der Knorpel sich der Insertionsgrenze der Synovialis nähern kann. Diese beiden Gesetze sind ausserordentlich wichtig für die späteren Stadien sämmtlicher Contracturen.

Wir hätten somit die Contractur des total paralytischen Fusses, welche eintreten kann unter der Voraussetzung, dass nur die Schwere des Fusses bestimmend ist, verfolgt. Sie trieb den Fuss zunächst in die Equinovarusstellung. Da anderweitige Kräfte fehlten, ihn aus dieser Stellung zurückzuführen, so wurde die Stellung bald fixirt, indem die Weichtheile der Concavität eine nutritive Verkürzung eingingen, während sich die an der Convexität gelegenen verlängerten. Dem folgte der Bandapparat, und schliesslich formten sich auch entsprechend die Knochen und Gelenke.

Der Equinovarus ist nun zunächst die Form der Contractur, welche bei der in Rede stehenden Lähmung von ganz jugendlichen Kindern, welche noch nicht laufen konnten, oder von solchen, welche sich nach Eintritt der Lähmung mit Krücken bewegen, am häufigsten eintritt. Im frühesten Alter wird sie ja schon durch die eigenthümlich supinirte Stellung des Kinderfusses begünstigt und es finden keine anderweitigen Krafteinwirkungen statt, welche der Stellung entgegenarbeiten, so dass sie, wenn das Kind zu gehen anfängt, bereits fixirt ist. Sie kommt aber auch häufig zur Entwickelung bei der Paralyse Erwachsener. Zumal die Füsse der Rückenmarksgelähmten, welche lange auf dem Rücken zu Bett liegen müssen (Fractura vertebrarum), pflegen, wenn man nicht sehr vorsichtig ist, diese Contracturstellung anzunehmen, besonders dann, wenn man noch durch eine schwere Bettdecke das Gewicht der Fussspitze vermehrt. Das gleiche ereignet sich aber, falls die geeignete Lage und Sicherstellung der Sohlengegend versäumt wird, wie wir bereits bemerkt haben, bei Personen, deren Muskeln unter dem Einfluss von Verletzungen und Entzündungen in der Gegend des Fussgelenks geschwächt sind. Schliesslich ist es die häufigste Contracturstellung, welche die Füsse fiebernder, lange Zeit in Rückenlage verharrender Patienten, deren Muskulatur geschwächt ist, anzunehmen pflegen (Typhus, Puerperium etc.).

Wir gingen für den Fuss von der einfachsten Annahme aus, dass, sämmtliche Muskeln, die Plantar- und Dorsalflexoren, gelähmt seien. Nun ist aber doch in der That das Verhältniss gar oft ein solches, dass die Lähmung nur eine Gruppe trifft. Hier war es, wo die antagonistische Contractur in ihrem Rechte zu sein schien. Hüter hat auch für diese Fälle nachgewiesen, dass es doch wesentlich anders steht, als man glaubte. Nehmen wir auch einmal wieder den einfachen Fall an, dass die Dorsalflexoren gelähmt waren, während die Plantarflexoren agirten. Zunächst tritt hier nicht etwa sofort mit dem Eintritt der Lähmung eine Contractur der Antagonisten der gelähmten Gruppe ein. Die Bewegung, welche die Glieder in diesem Falle nach der Richtung der erhaltenen Muskel führt, ist eine willkürlich ge-

machte, oder aber sie tritt ebenso nach dem Gesetz der Schwere ein, wie in dem erstbesprochenen Falle vollkommener Lähmung. Die Fussspitze wird nicht mehr von den plötzlich gelähmten Dorsalflectoren gehalten, sie sinkt nach dem Gesetz der Schwere nach unten. Damit ist auch die Leistungsfähigkeit der Plantarflectoren, des Gastrocnemius und Soleus erschöpft, denn sie hatten wohl wie jeder Muskel die Fähigkeit sich zu verkürzen, nicht aber die, sich wieder auszudehnen. Die Ausdehnung bewirkt unter normalen Verhältnissen die Contraction der Antagonisten oder irgend eine ausser ihm liegende Kraft. Da die gelähmten Dorsalflexoren nicht wirken können, so wird also, wenn eine äussere Kraft nicht eingreift, ganz das Gleiche eintreten wie für den Fall, dass die Plantarflexoren ebenfalls gelähmt wären. Die Muskeln werden sich, obwohl nicht gelähmt, allmälig nutritiv verkürzen. Die Contractur findet statt, allerdings nach der Richtung des erhaltenen Muskels, allein nicht etwa durch eine fortdauernde Muskelarbeit, durch Contraction, sondern einfach dadurch, dass die Kraft fehlt, welche den verkürzten Muskeln wieder dehnt, verlängert.

Anders ist das Verhältniss unter der Voraussetzung, dass die Dorsalflexoren thätig bleiben, während die Plantarflexoren gelähmt werden. Hier braucht eine Contractur überhaupt nicht einzutreten. Es wird freilich auch da die Fussspitze, wenn die Contraction der ermüdeten Dorsalflectoren einmal aufhört, herabsinken. Allein die Stellung kann sich nicht fixiren, da sie durch jede Bewegung der Dorsalflexoren, wenn auch nur für kurze Zeit, beseitigt wird. So kommt es nicht zur nutritiven Verkürzung der Plantarflexoren und auch nicht zu den geschilderten Folgezuständen, zu der Contractur.

Wir hätten somit bereits zwei Möglichkeiten unter der Voraussetzung von Paralyse des Fusses constatirt; die eine war der Eintritt einer Contractur in Equinovarusstellung, während im anderen Falle überhaupt keine Contractur eintrat. Nun kommt aber unter veränderten Aussenbedingungen, auch wenn die Lähmung ganz die gleiche ist, eine Deformität des Fusses oder auch eine Contractur in ganz entgegengesetzter Richtung zu Stande. Der Fuss wird zu einem Pes valgus. Zu dieser Pronationscontractur gesellt sich aber auch wohl eine Dorsalflexion im Talocruralgelenk und wir finden einen Pes calcaneus, einen Calcaneovalgus.

Die Erklärung für diese Fälle hat Volkmann gegeben. Während wir für den Equinovarus nachwiesen, dass er entsteht unter dem Effect der Schwere des Vorderfusses bei unbenutzter Extremität, handelt es sich hier um das Entstehen einer Contractur, welche eintritt, indem der Fuss zum Gehen gebraucht wird. Es kommt zu der dort in Wirksamkeit tretenden Kraft der Schwere eine anderweitige Kraft hinzu, welche ihr gerade entgegengesetzt wirkt, wir meinen die Kraft, welche durch die Last des Körpergewichts beim Gehen und Stehen gegeben ist. Wenn bei dem Aufsetzen des Fusses zur Erde die Sohle den Boden berührt, so drängt die Körperschwere bei dem Versuch zum Gehen denselben in Dorsalflexion und gleichzeitig in

Pronation. Die Last, welche in diesem Falle auf den der feststellenden Muskeln beraubten Fuss wirkt, übt hier viel intensivere Wirkungen als dies unter der Voraussetzung der Integrität des musculomotorischen Apparates geschieht. Und schon im Fall der Integrität wissen wir, dass sie allmälig die Gestalt des kindlichen Fusses zu der des Erwachsenen umformt, indem sie ihn aus der supinirten Stellung des Kindes allmälig in die mehr pronirte des Erwachsenen hineindrängt. Aber diese umformende Kraft wirkt bei dem elastisch durch Muskeln gestützten Fuss in beschränktem Maasse; hier dagegen am paralytischen Fuss wirkt sie durch Muskeln unbeschränkt bis zu dem Augenblick, in welchem die natürlichen Hemmungen der gegeneinander anstossenden Knochenvorsprünge und die Spannung der Bänder eintreten. Allmälig aber geben auch diese nach. Der gehende Kranke, dem die Muskeln zur Feststellung des Fusses beim Gang fehlen, lässt die Körperschwere in der Art wirken, dass durch sie eine äusserste Spannung der hemmenden Apparate eintritt; in Folge davon wird auch dieser Apparat allmälig verlagert, indem sich die Bänder auf der convexen Seite mit den Muskeln, also den Plantarflexoren, verlängern, während sich auf der concaven die Dorsalflexoren verkürzen, so gestalten sich auch die Knochenformen allmälig entsprechend der Belastung um. Die Füsse der Paralytiker, welche sich beim Gehen in extreme Pronation und Dorsalflexion stellen, werden aber nun weiter selten nur in dieser Stellung fixirt, d. h. contract. Der Fixation wirkt nämlich wieder entgegen die Schwere des Vorderfusses. Sie tritt in Wirksamkeit sowohl beim Aufheben des Fusses vom Boden als auch bei der Rückenlage.

Es giebt übrigens Fälle von Hakenfuss, welche entstehen bei Lähmung der Plantarflexoren ehe das Kind überhaupt Gehbewegungen gemacht hat. Seligmüller hat vor kurzem auf Grund einiger solcher Beobachtungen, bei welchen sich schon in sehr kurzer Zeit eine Contractur im Sinne der nicht gelähmten Dorsalflectoren ausgebildet hatte, dem Moment des Zugs der nicht gelähmten Muskeln für die Richtung der späteren Contractur eine grössere Bedeutung vindicirt. Setzen wir den Fall, dass die Plantarflexoren des Fusses total gelähmt, Dorsalflexoren vollständig intakt sind, so wird nun selbstverständlich wie schon Hüter hervorhob die erste Bewegung, welche der Fuss nach Eintritt der Lähmung macht, im Sinne der Dorsalflexoren gehen. Es wird aber das Glied in dieser Stellung beharren, da die Plantarflexoren nicht im Stande sind ihr entgegenzuwirken und es wird jeder neue Willensimpuls dazu dienen, die Contracturen im Sinne der erhaltenen Dorsalflexoren zu vermehren. Dies wird so lange dauern, bis eine wirkliche Verkürzung der nicht paralytischen Dorsalflexoren zu Stande gekommen ist, alles unter der Voraussetzung, dass nicht mechanische Kräfte, welche während der Zeit einwirken, an die Stelle der gelähmten Plantarflexoren treten (Schwere des Vorderfusses, Bettdecke etc.). Die letzteren fehlen aber nur sehr selten und daher die grosse Seltenheit des Hakenfusses vor der Zeit dass die Kinder ihren Fuss zum Gehen gebrauchen.

Wir müssen hier nachholen, wie sich Knie- und Hüftgelenke unter der Voraussetzung, dass sich die Lähmung über alle oder einen ihrer Muskeln erstreckt, verhalten. Volkmann hat zunächst durch den Befund an diesen Gelenken den an den obengedachten Formen von Deformität im Fuss erklärt. Was das Knie anbelangt, so bildet sich hier unter der Voraussetzung einer totalen oder unvollkommenen Läh-

mung der Extensoren, stets, falls die Kranken die Extremität ohne Krücken gebrauchen, so ziemlich das Gleiche aus. Zunächst kommt trotz der Extensorenparalyse eine Flexionscontractur nur unter ganz besonderen Umständen zu Stande, da sowohl die horizontale Lage als auch das Gehen mit hängendem Bein ihr entgegenarbeiten. Wohl aber findet man die Knie meist auffallend wackelig und vor allem überstreckt, zuweilen tritt sogar im Lauf der Zeit ein Genu recurvatum ein. Auch bei der Entstehung dieser Deformität, welche wiederum der Contractur im antagonistischen Sinn direct entgegen auftritt, ist die Körperschwere allein massgebend. Indem der Kranke das gelähmte Bein zum Gehen vorwärts schleudert, lässt er die Körperschwere so auf die gestreckte Extremität wirken, dass der Schwerpunkt hinter die Unterstützungsfläche des Fusses fällt. Durch dieses Manoeuvre wird das Kniegelenk überstreckt, vorn werden die Gelenkenden aufeinandergepresst, während die Kapsel hinten gedehnt wird. So wird verhütet, dass das nicht von Muskeln gestützte Gelenk zusammenklappt, und bewirkt, dass das Glied als steifer Stock den Körper trägt.

Volkmann macht den Mechanismus verständlich durch Hinweis auf den Versuch, sich auf ein Taschenmesser, dessen Spitze, während es geöffnet und auf dem Tisch fixirt wird, mit der Hand zu stützen; hier repräsentirt die Schneide des Messers den Unterschenkel, das Schloss entspricht dem Knie und der Handgriff dem Oberschenkel. Je nachdem man die Richtung des Drucks der Hand verändert, klappt das Messer zu oder es stellt sich fest. Es klappt zu, wenn der Druck der Hand so wirkt, dass die Belastung in eine Linie fällt, welche vor dem Stift im Schloss, entsprechend der Schneide herabfällt, im entgegengesetzten Fall bei der Wirkung der Belastung in einer Linie, welche hinter dem Sehloss herabfällt, stellt es sich fest, der Mechanismus ist der gleiche, welcher benutzt wird bei der Construction künstlicher Glieder.

Analoge Verhältnisse finden sich aber zuweilen auch am Hüftgelenk. Fehlen hier die Muskeln, welche die Streckstellung fixiren, so lässt der Gehende sein Becken so weit hintenübersinken, dass die vordere Kapselwand, zumal das Ligamentum Bertini gespannt und schliesslich gedehnt wird. Aus den Betrachtungen, welche wir der Mechanik des Hüftgelenks gewidmet haben, ist leicht begreiflich, wie das Gehen in einem solchen Fall, wenn diese Ueberstreckung des Beckens vorgenommen wird, bei welcher der Rumpf so stark nach hinten kommen würde, dass die Körperschwere weit hinter die Unterstützungsfläche fällt, nicht möglich ist ohne eine entsprechende Compensationsbewegung. Die Lendenwirbelsäule biegt sich stärker nach vorn. Der Gang solcher Kinder, bei welchen die Symphysis oss. pubis stark vorragt, ähnelt dann dem, welchen Kranke mit Congenitalluxation der Hüftgelenke zeigen. Schliesslich wird auch hier durch die Abnutzung der Hemmungsapparat des Hüftgelenks insufficient, das Gelenk nach allen Richtungen schlotterig.

§. 156. Die Behandlung der bei Kindern in der geschilderten Weise, aber auch der bei Erwachsenen unter ähnlichen Verhältnissen entstehenden Contracturen soll zunächst eine möglichst vorbeugende, verhütende sein. Die Mittel, welche solchem Zweck entsprechen, sind sehr einfach und sie brauchen, wenn sie nur früh angewandt werden, keine sehr kräftigen zu sein. Wir haben gesehen, dass die Equino-

varusstellung der gelähmten Kinder, wie die der übrigen, ihre Extremität nicht gebrauchenden Paralytiker, der fieberhaft durch langdauernde Krankheit an das Lager Gefesselten, wesentlich entsteht durch die Kraft, welche in der Schwere des vorderen Theils vom Fuss liegt. Unterstützt wird diese Kraft zuweilen dadurch, dass die Bettdecke, welche auf der Fussspitze ruht, dieselbe nach der gleichen Richtung drängt. Diese letztere Verstärkung muss sofort beseitigt werden, indem man den Fuss durch eine Reifenbahre von der Belastung mit der Decke befreit. Dann braucht, wie leichtverständlich, die Kraft, welche, der Schwere des Fusses entgegenwirkend, das Herab- und Nachinnensinken der Fussspitze verhütet, nur sehr gering zu sein. Es genügt hier ein Brettchen in die Fusssohle, welches das Hohlwerden derselben hintanhält. Dies Brettchen kann man mit einer Schleife von Heftpflaster, welche gegen den Unterschenkel heraufgezogen und auf der Vorderfläche desselben durch circuläre Streifen fixirt wird, in rechtwinkliger Stellung zum Unterschenkel halten. Auch mit Flanellbinden ist dasselbe zu erreichen. Man wickelt den Unterschenkel mit der Binde ein und befestigt in der gleichen Weise einen Zügel von Flanellbinde, welcher die Sohle umgreift, an der Vorderfläche des Unterschenkels mit Stecknadeln. Darüber folgt eine weitere circuläre Einwickelung des Unterschenkels. Sind schon leichte Contracturstellungen, Muskelverkürzung etc. eingetreten, so muss der Fuss in die der Contracturstellung entgegengesetzte, dorsalflectirte und pronirte herübergedrängt werden und man fixirt ihn in dieser durch einen Verband, durch eine Volkmann'sche T-Schiene, durch eine modellirte Guttaperchaschiene, durch Gypsverband. Aber man sei hier vorsichtig, da zumal solche Paralytiker, welche zugleich anästhetisch sind, ungemein leicht Druckbrand bekommen. Daher ist besonders bei einem Gypsverband dringende Vorsicht geboten. Können derartige Kranke gehen, so ist in dem Gehact die beste Correctur geboten. Freilich aber nicht dann, wenn der Kranke sich ganz auf die Krücke stützt, das im Knie flectirte Glied emporzieht und so entweder garnicht oder gar an fehlerhafter Stelle, etwa mit dem Fussrücken den Boden erreicht. Er muss eben mit der Planta pedis auftreten. Deshalb sind vorher Correcturen extremer Klumpspitzfussstellung vorzunehmen. Hier kommen zunächst Maschinen bei der Behandlung in Frage. Die Stromeyer'sche Maschine erfüllt das, was man verlangt, in sehr einfacher und vollkommener Weise. Sie ist daher entschieden zu empfehlen.

Fig. 54.

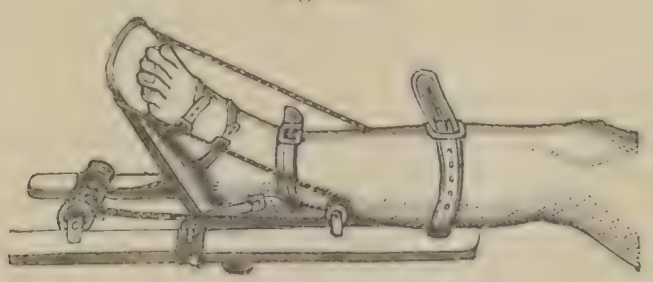

Stromeyer'sche Maschine

Die Construction ist eine sehr einfache, ein articulirendes Fussbrett ist gegen ein Unterschenkellagerungsbrett so gestellt, dass es mittelst Seilen, welche über eine Rolle laufen, in jeder beliebigen Winkelstellung des Talocruralgelenks und in jeder Rotationsstellung entsprechend den Bewegungen des Talotarsalgelenks fixirt werden kann. Wir geben nebenstehend die Abbildung des Apparats.

Kürzer kommt man allerdings zum Ziel, wenn man den Fuss etwas gewaltsam mit den Händen redressirt und die Stellung im Gypsverband fixirt. Corrigirt man dieselbe in mehreren Etappen, so ist auch die Gefahr des drückenden Verbandes keine grosse. Im Allgemeinen sucht man Tenotomien eher zu vermeiden, da sie den Muskel leicht noch mehr schwächen. Doch braucht man diese Regel auch nicht gar zu difficil einzuhalten. Viel ist an den meisten derartigen Muskeln nicht mehr zu verderben und die Raschheit des Erfolges doch oft durch kein anderes Mittel zu ersetzen.

Ist die Contracturstellung corrigirt, so bleibt dann immer noch die Neigung des schlottrigen Fusses in dieselbe zurückzusinken. Man beseitigt sie durch einen Schnürstiefel mit Schienen. Unter Umständen kann man sich mit einer Aussenschiene begnügen. In der Gegend des Fussgelenks hat sie ein Charnier, welches jedoch so gestellt ist, dass über den rechten Winkel hinaus zwar dorsalflectirt, aber nicht plantarflectirt werden kann. Noch sicherer sind jedoch zwei seitliche Schienen, die bis zum Knie reichen und hier, wie über dem Fussgelenk, durch eine circuläre wohlgepolsterte Eisenblechspange gehalten werden.

Sehr gute Dienste hat mir ein elastischer Zug gethan, welcher dem Spitzfuss entgegenwirkte. An einem Blech, welches auf der Spitze des Schuhes angebracht ist, wird ein runder Lederstrang fixirt, der in einem Ring, welcher an einer die Schienen verbindenden Spange über dem Fussgelenk fest ist, verläuft. Hier endet er auf der Vorderfläche des Unterschenkels in einen von kleinfingerdickem Gummistrang gefertigten Gummiring, der einen Durchmesser von etwa 4 Ctm. hat. An ihm wird ein Schnallenriemen befestigt, der auf der Vorderseite der direct unter dem Knie befindlichen Spange befestigt ist. Dieser durch den Gummiring elastisch gemachte Ring besorgt die fehlende Wirkung der Dorsalflectoren.

Ganz ähnliche Schienenstiefel wirken aber auch dem Calcaneus und Calcaneo-valgus entgegen. Hier dient eine Innenschiene oder eine leichte Doppelschiene für beide Seiten dem Zweck. Auch an ihr ist am Fusscharnier die Hemmung so angebracht, dass sie zwar Plantarflexion, aber nicht Dorsalflexion über einen rechten Winkel hinaus zulässt. Uebrigens lässt sich für den Hackenfuss der elastische Zug vermittelst des oben angegebenen Gummiringes noch leichter und wirksamer anbringen. An der Ferse findet das eine Ende seine Befestigung, an dem hinteren Halbring, welcher die ganze Schiene unter dem Knie fixirt, das zweite. In der Wadengegend wird der elastische Gummiring eingeschaltet (Volkmann). Wir geben umstehend die Abbildungen von Apparaten für Spitz- und Hackenfuss, wie dieselben von Volkmann u. A. im Gebrauch sind.

Auch für den Fall, dass paralytische Contracturen sich über den Fuss hinaus auf Knie und Hüfte erstrecken, lässt sich durch Anlegung entsprechender Maschinen oft noch so viel erreichen, dass die gelähmten Kinder wenigstens mit Krücken oder Stock aufrecht gehen können. Solche Kinder, welche sich meist rutschend auf dem Erdboden bewegt haben, zeigen nicht selten erhebliche Flexionscontracturen der Knie- und Hüftgelenke. Diese müssen zunächst auf dem gewöhnlichen Wege, durch

Fig. 55.

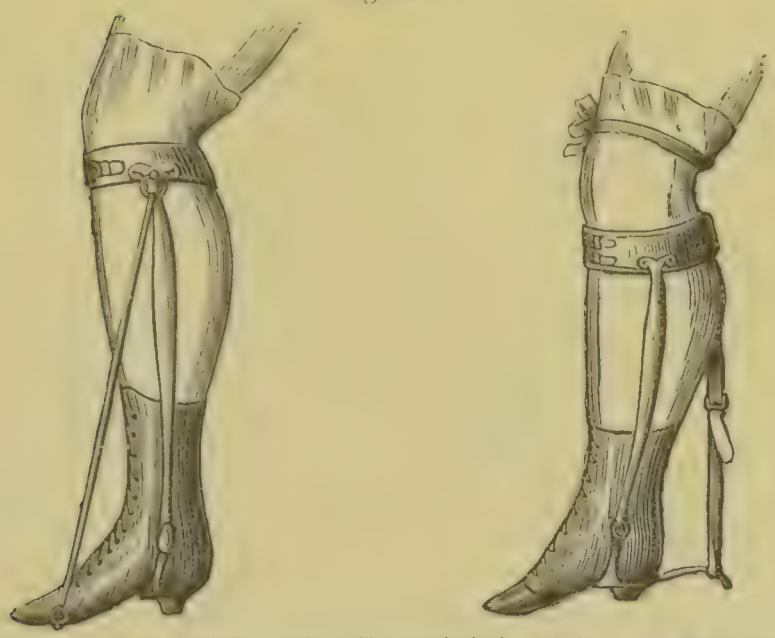

Fixirender Schienenschuh mit Zug für paralytischen Spitz- und Hackenfuss.

Extension, durch Narcose und Gypsverband beseitigt werden. Dann giebt man ihnen eine Maschine, welche für den Fall doppelseitiger Lähmung die Fussgelenke und Kniegelenke sammt den Hüften feststellt. Eine innere und äussere, mit dem Stiefel in Verbindung stehende Schiene verläuft zum Oberschenkel, die innere bis zu der Falte zwischen Oberschenkel und Perineum, während die äussere mit einem Beckenstück und je nach der Paralyse im Hüftgelenk durch Charnierverbindung oder ohne solche mit einem gut gepolsterten festen Beckengürtel in Verbindung steht. Uebrigens kann man bei kleinen Kindern schon viel zur Verhütung thun, wenn man sie an einem leichten vierfüssigen Bänkchen von der Höhe ihrer Beine gehen lässt, auf welches sie ihre Hände aufstützen. Sie schieben das Bänkchen (Volkmann's Gehbänkchen) bei der Bewegung vor sich her.

Die Contracturen der einzelnen Gelenke (Sprunggelenk, Talotarsalgelenk).

§. 157. Bei weitem die häufigste Contractur im Talocruralgelenk ist die in Plantarflexion, der Spitzfuss. Wir brauchen hier zunächst nur auf die entzündlichen Processe in diesem Gelenk zurückzugreifen und werden es schon nach dem, was wir dort über die Stellung des Fusses gesagt haben, begreiflich finden, dass, sowie der Fuss sich während der Entzündung in Plantarflexion begab, auch nach dem Ablauf derselben die gleiche Stellung bleiben wird, wenn sie nicht während der Dauer der Behandlung durch die angegebenen Mittel beseitigt wurde. So haben wir also mässige Equinusstellung nach Entzündungen jeglicher Art zu erwarten, und wir haben überall darauf hingewiesen, dass auch nach Verletzungen in der Nähe des Fussgelenks leicht bei Missachtung der entsprechenden Vorsichtsmaassregeln die gedachte Deformität eintritt. Aber nicht nur Contracturen kommen nach diesen Processen vor, sondern gar nicht selten auch Ankylosen, und zwar knorpelige wie knöcherne Synostosen.

Abgesehen von diesen durch Gelenkentzündung entstandenen Spitzfussstellungen müssen wir derer gedenken, welche durch Verkürzung

der Wadenhaut und der Wadenmuskeln, des Gastrocnemius und Soleus herbeigeführt werden können. Die Verkürzung des betreffenden Muskels kann sein eine traumatische, durch ausgedehnte Verletzung des Muskels herbeigeführte, sie kann auch durch schwer phlegmonöse Processe der Wadenmusculatur oder der Achillessehne und ihrer Umgebung und schliesslich kann die der Haut durch Verbrennung herbeigeführt werden.

Als häufigste Form beobachtet man die paralytische. Wir haben diese Form in dem vorhergehenden Paragraphen besprochen und können lediglich auf das dort Gesagte verweisen. Die Spitzfussstellung, welche sich nach langdauerndem fieberhaftem Krankenlager entwickelt, haben wir ebenfalls dort erwähnt.

Die Erscheinungen des Spitzfusses ergeben sich aus dem, was wir über die Stellung des Fusses gesagt haben, von selbst. Bei den mässigen arthrogenen Formen gelingt es nicht, den Fuss aus der plantarflectirten Stellung heraus in die rechtwinklige zu bringen. So ist also der Kranke gezwungen, nicht auf der ganzen Sohle, sondern auf dem vorderen Theil des Fusses zu gehen, und er muss demnach, da die Extremität zu lang ist, beim Gehen Knie und Hüfte flectiren. Zumal die nach traumatischen Veranlassungen zurückbleibenden Formen zeichnen sich dazu noch öfter durch grosse Schmerzhaftigkeit aus.

Ist der Spitzfuss durch narbige Retraction der Wadenmuskeln bedingt, so gelingt es öfter sehr wohl, wenn man das Knie beugt, also den Gastrocnemius erschlafft, ihn verschwinden zu machen, während der Versuch, den Fuss bei gestrecktem Knie in den rechten Winkel zu stellen, unausführbar ist. Die eigentlich schlimmen Repräsentanten dieser Contractur sind die nach Paralyse entstehenden Formen. Hier sind nur die leichteren noch dazu angethan, dass der Contracte wenigstens auf der Sohlenfläche der Ballen und auf den Zehen geht. Standen aber die Zehen bereits in Plantarflexion, als die ersten Gehversuche gemacht wurden, so wird in Folge der Körperschwere immer mehr und mehr der Fussrücken zur Stützfläche benutzt. Es kommen jene schlimmen Verbiegungen zum Spitzfuss hinzu, welche wir bereits oben als Hohlfuss bezeichneten. Wir können uns die Schilderung der Deformität erlassen, wenn wir die typischen Formen, welche Volkmann hat abbilden lassen, hier wiedergeben. (Siehe Figuren a—d 56.)

In Beziehung auf die Therapie der Contractur brauchen wir wenig hinzuzufügen. Die arthrogenen Formen werden nach allgemeinen Regeln behandelt. Hier kommt wesentlich die forcirte Streckung mit nachfolgendem Gypsverband in Frage.

Bei narbiger Retraction der Achillessehne oder ihrer Umgebung kann man zuweilen die Tenotomie entbehren, indem man den Fuss gewaltsam aus der plantarflectirten in die dorsalflectirte drängt. Man hat dann den Vortheil, dass der Kranke den Fuss sofort üben kann, ohne dass ein Gypsverband angelegt zu werden braucht. Muss man die Achillessehne durchschneiden, so ist eine temporäre Feststellung nach Correctur der fehlerhaften Stellung im Gypsverband doch in der

Fig. 56.

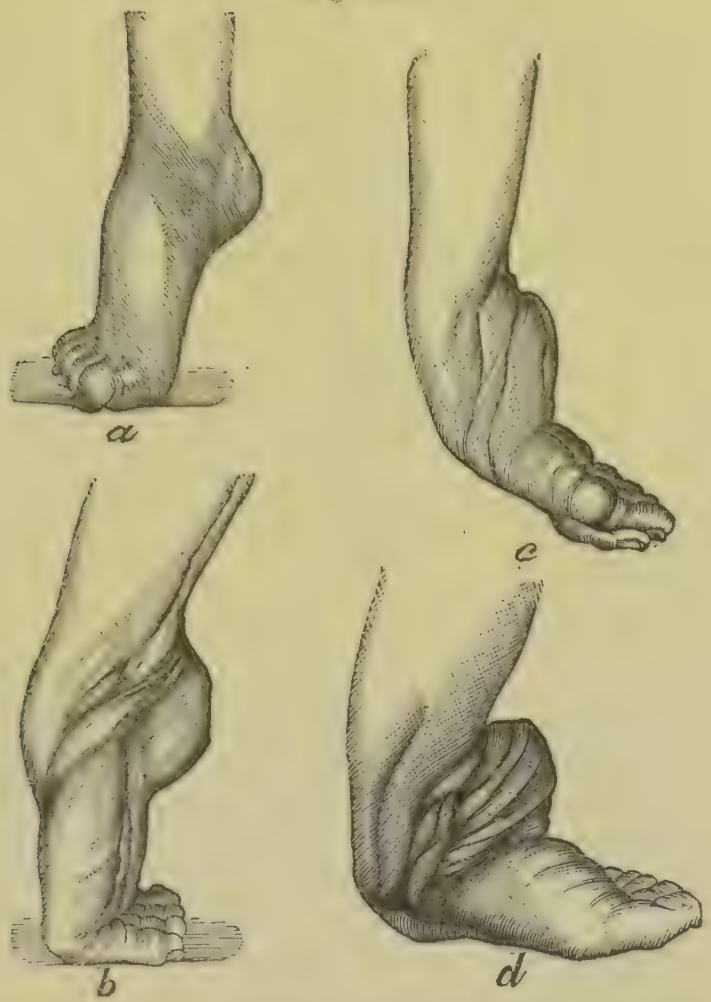

Paralytische Pedes equini verschiedenen Grades. Nur die bei *a.* abgebildete Figur ist ausschliesslich durch das Herabfallen des Fusses in die Plantarflexion bedingt. Bei den schweren und schwersten unter *b.*, *c.*, *d.* gezeichneten Formen kommt schon der zweite Factor, die Belastung des Fusses durch das Körpergewicht, in Betracht. (Volkmann in Pitha-Billroth, Handbuch, II. Bd., 2. Abth., 2. Lieferung, pag. 734.)

Regel nöthig. Das Gleiche gilt auch für die schwereren Formen der paralytischen Contractur, über deren sonstige Behandlung wir bereits das Nöthige gesagt haben.

Handelt es sich um wirkliche Ankylose im Sprunggelenk, so kommt man, wenn dieselbe wie gewöhnlich durch forcirte Dorsalflexion nicht gesprengt werden kann, ohne blutige Operation nicht zum Ziel. Man entfernt einen Keil aus der vorderen Seite des Sprunggelenks.

Ueber congenitale Spitzfussformen siehe Pes varus congenitus.

§. 158. Contracturstellungen des Fusses in Dorsalflexion (Pes calcaneus, Hackenfuss) sind verhältnissmässig selten. Noch am häufigsten sieht man sie als Folge von Paralyse, und auch dann fast immer in Verbindung mit Pes valgus, als Calcaneo-valgus. Auch die congenitalen Formen, bei welchen die Deformität so weit gehen kann, dass der Fussrücken total der Vorderfläche des Unterschenkels anliegt, sind meist mit Plattfussstellung combinirt. Sie entstehen durch fehlerhafte, forcirt dorsalflectirte Lage der Füsse im Uterus. Es kommen

zu diesen Formen noch solche, bei denen die Entstehung auf ausgedehnte Narben an der Dorsalfläche des Fussgelenks zurückzuführen ist.

Der Hacken erreicht bei der gedachten Deformität den Boden, während die Fussspitze nach oben gerichtet ist und der Fussrücken sich der Vorderfläche des Unterschenkels nähert oder ihr anliegt.

Ueber die Behandlung der häufigeren paralytischen Form haben wir bereits das Nöthige mitgetheilt.

Die Behandlung des congenitalen Pes calcaneus ist einfach. Zwischen Fuss und Unterschenkel werden keilförmige Wattepolster hineingedrängt und durch eine dorsale Schiene und Heftpflasterstreifen fixirt. Dasselbe lässt sich auch durch eine vorher in heissem Wasser weich gemachte, erhärtende Guttaperchaschiene oder Filzschellackschiene erreichen, welche der dorsalen Fläche des Fusses aufgelegt und durch Binde fixirt wird, während die Hände des Chirurgen die Deformität so viel als möglich beseitigen. Gypsverband ist nur bei etwas grösseren Füssen gut anwendbar.

Ueber die Behandlung der mit Pes valgus verbundenen Formen siehe bei diesem.

§. 159. Der Klumpfuss, Pes varus, kommt, wie wir besprochen haben, häufig als paralytische Contractur und zwar in diesem Falle meist als Equinovarus vor. Ebenso sieht man zuweilen nach entzündlichen Processen am Fusse und Talotarsalgelenke Klumpfussstellung, welche sich gleichfalls leicht mit Equinus combinirt. Dazu kommen noch traumatische Formen in Folge von Luxation des Vorderfusses vom Talus.

Alle diese Formen sind bereits besprochen, und es bleibt uns hier nur der congenitale Klumpfuss abzuhandeln.

Es giebt congenitale Klumpfüsse, welche zu den paralytischen gezählt werden müssen. Sie kommen wesentlich bei Kindern vor, welche mit Gehirn- und Rückenmarksdefecten und dadurch bedingten Paralysen geboren werden. Diese Formen schliessen wir von unserer Betrachtung aus. Denn bei dem so sehr häufigen congenitalen Klumpfuss, den wir hier zu betrachten haben, ist von einer Paralyse der Extremität oder der Extremitäten, da er nicht selten doppelt vorkommt, keine Rede. Die wohlgenährten Muskeln reagiren sehr kräftig spontan und bei Einwirkung von Electricität. Dem Grad nach ist die Deformität ausserordentlich verschieden. Schon Dieffenbach hat hervorgehoben und wir kommen darauf zurück, dass ein gewisser Grad von Klumpfussstellung den Neugeborenen eigenthümlich sei. Die Füsse derselben haben in der That meist Neigung zur Supinationsstellung, so dass die Füsse der Kinder sich leicht mit den zugekehrten Sohlenflächen berühren. Eine mässige Steigerung dieser Stellung, bei welcher also der äussere Fussrand den Boden berührt, während der innere höher steht, die Fussspitze adducirt und mässig gesenkt erscheint, ist nicht selten und corrigirt sich wohl durch die Bewegung und die Belastung des Fusses mit dem Körpergewicht spontan. Dann kommen die hochgradigeren Fälle. Die Fussspitze steht stärker adducirt, der Vorderfuss zeigt eine starke Einknickung auf der Innenseite

in der Schiffbeingegend, die Fussspitze ist gesenkt und die Ferse steht hoch. Bei einem Versuch, die Spitze des Fusses nach aussen zu drängen, gelingt dies noch, und dabei verschwindet der Vorsprung der Fusswurzelknochen, des vorderen Randes des Calcaneus, des Cuboides, der laterale Rand des Talus an der Aussenseite, und es bleibt nur ein gewisser Grad von Pes equinus zurück. Bei den extremen Graden besteht äusserste Adduction der Fussspitze mit vollständiger Verdrehung des Fusses, so dass mit dem Versuch zu gehen nicht mehr der äussere Rand, sondern schon der äussere Theil des Fussrückens den Boden berührt. An dieser Stelle springen dann die oben gedachten Knochen noch viel schärfer hervor. Meist erscheint auch das Talocruralgelenk zu klein für die Aufnahme des Talus, insofern die Knochen wenig ausgebildet sind und vor Allem der laterale Knöchel stark nach hinten steht. Jetzt gelingt es auch nicht mehr, den in scharfem Winkel nach innen abgeknickten Fuss in Abduction herüberzudrängen. Bei dem Versuch dazu steigert sich aber auch hier unter erheblicher Spannung der in ihrer Insertion nach innen verlagerten Achillessehne die Pes-equinusstellung, und man hat wohl alle Berechtigung, selbst wenn man zunächst ganz darauf verzichtet, die Equinusstellung zu erklären, diese Deformation als Equino-varus zu bezeichnen. Auch die übrigen Plantarflexoren und Supinatoren sind entsprechend der Stellung des Fusses verkürzt, während die Antagonisten verlängert erscheinen.

Die bis daher geschilderten Verhältnisse sind vorhanden, ohne dass der Fuss zum Gehen gebraucht wurde. In der Folge ist es aber wesentlich davon abhängig, ob die Deformität in den Grenzen geblieben ist, dass beim Gehen wenigstens ein Theil der Sohle den Boden berührt, oder ob der äussere Rand des Fusses und bald die dorsale Fläche benutzt wird. Im ersteren Falle, in dem eines annähernd normalen Gehactes, thut die Körperschwere ihre Wirkung für die Correctur der Störung. Milde Formen können sonach ganz ausgeglichen werden, schwerere bessern sich wenigstens, wenn auch ein gewisser Grad von Adductionsstellung bleibt. Wird dagegen sofort der äussere Rand des Fusses und bald das Dorsum pedis als Stützfläche benutzt, so wirkt die Körperschwere alsbald im Sinne der Deformität. Die Muskelwirkung hört für diese Form des Gehens auf, der Fuss wird benutzt wie eine Stelze. Bald geben sich die Zeichen eines solchen Gebrauchs auch deutlich zu erkennen. Die Muskeln schwinden, vor Allem die der Wade; auf der zum Gehen benutzten Stelle bilden sich Schwielen, wohl auch Schleimbeutel und leicht Druckgeschwüre. Der Fussrücken wird auf seiner Aussenseite immer convexer, der vordere Theil des Fusses biegt sich mehr und mehr nach innen, er wird mehr und mehr plantarflectirt. Ein Hohlfuss mit Spannung der Plantaraponeurose kommt leicht hinzu.

Die pathologische Anatomie des Pes varus, welche uns über das Verhalten desselben aufklären soll, kann selbstverständlich nur anknüpfen an die Untersuchung von Füssen neugeborener oder solcher Kinder, welche noch nicht gegangen sind. In dieser Richtung liegen aus der neueren Zeit Untersuchungen vor von C. Hüter und von Adams. Auch Kocher hat vor kurzem werthvolle Beiträge zur anato-

mischen Mechanik des Klumpfusses geliefert. Alle diese Untersuchungen lehren, dass bereits bei dem Neugeborenen die Knochen verbogen, die Gelenkflächen verschoben erscheinen, und dass nur mit Zugrundelegung dieser Befunde die Erklärung des oben geschilderten symptomatischen Verhaltens möglich ist. Wir haben hervorgehoben, dass der wesentliche Theil der Contractur in einer Supination bestand. Somit muss wohl auch die anatomische Ursache der Contractur wesentlich in den Knochen und Gelenken gesucht werden, an und in welchen die Bewegungen der Pro- und Supination vor sich gehen, also an den Knochen, welche die von uns als Talotarsalgelenk bezeichnete Gelenkverbindung aufbauen helfen. Es wäre demnach in erster Linie zu beachten der Talus und in der That finden sich an ihm ziemlich bestimmte Abweichungen von der Norm, welche die Deformität zu erklären im Stande sind. Der Hals des Talus erscheint nämlich nach unten und gleichzeitig nach innen verbogen, indem die äussere Seite desselben ungewöhnlich lang ist. Dadurch wird seine ovale Gelenkfläche, auf welcher das Naviculare articulirt, aus der fast horizontalen in die schiefe von innen oben nach aussen unten verlaufende Richtung gedrängt. In derselben schiefen Richtung liegen aber nun die Gelenke des Naviculare, der Cuneiformia u. s. w., entsprechend der supinirten Stellung des ganzen Fusses. Dazu kommt, dass auch der Calcaneus erhebliche Differenzen zeigt. Die wesentlichste ist die abnorme Höhenentwicklung seines Processus anterior. Diesem Theil kommt bekanntlich die Hemmung der Pronationsbewegung zu, indem der Talus mit seiner seitlichen Ecke an ihm anstösst. Die Pronation ist durch die Erhöhung des Processus anterior schon aufgehoben, bevor sie soweit getrieben wird, dass der innere Fussrand den Boden berührt. Dagegen fehlt auf der Innenseite der Hemmapparat für die Supination, es fehlt das Sustentaculum tali (Hüter).

Fig. 57.

Der Talus der Neugeborenen bei normaler Fussbildung und bei angeborenem Klumpfuss. A. 1. 2. 3. normaler von oben, innen und aussen gesehen; B. 1. 2. 3. Talus von einem Neugeborenen mit Pes congenitus equinovarus in den gleichen Lagen. (Volkmann in Pitha-Billroth, Handbuch, II. Band, 2. Abth., 2. Lfg. pag. 688.)

Gerade die eben beschriebenen Differenzen in der Verlagerung der Hemmungen für Pro- und Supination haben Hüter dahin geführt, auf Grund von Untersuchungen normaler Talotarsalgelenke von Neugeborenen den Pes varus anzusehen als eine excessive Ausprägung der Gestalt der Knochen und Gelenke nach dem Typus, nach welchem auch die physiologischen Formen der Fusswurzelknochen und Gelenke innerhalb des Uterus sich entwickeln. Wir haben ja bereits erwähnt, dass die Beweglichkeit im Talotarsalgelenk Neugeborener angelegt sei nach der Seite der Adduction, der Supination. Der Grund für diese Verlagerung findet sich auch bei ihnen im Vergleich zu dem Fuss des

Erwachsenen in der ungewöhnlichen Höhe des Processus anterior calcanei als frühzeitigen Hemmers der Pronation und in dem Tiefstand der Spitze des Sustentaculum tali, des Hemmapparats für die Supination, welcher somit viel später in Wirksamkeit kommt. Vom Neugeborenen zum Erwachsenen findet nun eine ganz allmälige Umgestaltung dieser Verhältnisse statt und zwar durch den Druck der Körperschwere beim Gehen, indem der äussere Fussrand den Boden berührt und dadurch auf der Aussenseite die Kante des keilförmigen Taluskörpers auf die Oberfläche des Proc. anterior calcanei drückt.

Mit Recht hebt Volkmann neuerdings hervor, dass noch andre Kräfte bei der Umbildung des Fusses thätig sein müssen, als das Körpergewicht. Er führt die Thatsache an, dass die entsprechenden Umbildungen des Fusses mit zur Entwickelung kommen, ganz ohne dass derselbe zum Gehen benutzt worden ist. Der Wachsthum des Knochens erfolgt eben nach dem bestimmten Gesetz, auch ohne dass die Schwere in der Art wie wir oben anführten, mitwirkt. Indem wir das von Volkmann Gesagte als richtig anerkennen, sehen wir doch nicht ein, warum wir die umformende Wirkung des Körpergewichts ganz über Bord werfen sollen. Die Umformung wird um so ergiebiger sein, wenn sich beide Kräfte unterstützen.

In Folge dieses Druckes wird das Wachsthum an der Druckstelle gehemmt, der Proc. anterior wird allmälig niedriger, während das auf der Innenseite liegende Sustentaculum tali vom Druck entlastet in die Höhe wächst. So ist also die Belastung der Füsse durch die Schwere des Körpers beim Gehen die Kraft, welche mithilft dieselben aus der Supination in die Pronationsstellung hinüberzudrängen. Ebenso hat der Talus des Neugeborenen in der Form und in der Anordnung seiner Gelenke Aehnlichkeit mit der der Klumpfüssigen. Auch an ihm ist die äussere Seite des Halses erheblicher entwickelt und die Form des Talonavicular-Gelenkes eine andere. Durch den pronirenden Druck der Körperschwere, welche sich auch hier wesentlich auf der Aussenseite des Talushalses geltend macht, wird das Wachsthum hier zurückgehalten, während die Innenseite stärker wächst, wobei gleichzeitig die Stellung des Talonavicular-gelenks mehr und mehr in die des Erwachsenen umgewandelt wird.

Der Pes varus wäre demnach anzusehen als eine pathologische Steigerung der normalen Form des fötalen Fusses. Wie diese zu Stande kommt, darüber enthält sich Hüter des Urtheils. Doch ist von anderer Seite mehrfach darauf aufmerksam gemacht worden, dass die Entwicklungsstörung im Zusammenhang sein möge mit bestimmten, in sehr frühe Zeit des fötalen Lebens zurückführenden Lagerungsverhältnissen der Extremitäten. In jener Zeit sind die unteren Extremitäten am Bauch in die Höhe geschlagen und zugleich ist der ganze Schenkel um seine Achse gedreht, so dass beispielsweise die äusseren Ränder beider Füsse sich berühren und für den Fall von Sirenenbildung mit einander verwachsen. Der dänische Arzt Eschricht hat zuerst diese Thatsache als Erklärung für den Klumpfuss verwerthet. Das Verhältniss würde dann so sein, dass sich die Gelenke unter den ungünstigen räumlichen Verhältnissen, der Verdrehung, in der beschriebenen fehlerhaften Weise entwickeln. Für diese Anschauung scheint ein Umstand zu sprechen, den Lücke neuerer Zeit besonders betont hat. Es

ist nämlich nicht nur der Fuss, welcher die adducirte innen rotirte Stellung hat, sondern auch der Unterschenkel, das Kniegelenk, der Oberschenkel, die Hüfte.

Uebrigens ist die Hüter'sche Lehre nicht unanfechtbar und sie ist noch im Laufe der letzten Zeit von sehr competenter Seite angegriffen worden. Hüter fasst den Klumpfuss als eine reine Contractur des Talotarsalgelenks auf, er leugnet den Spitzfuss, die plantarflectirte Contractur im Fussgelenk. Unleugbar ist nun, dass bei dem Klumpfuss nur ein sehr kleines Stück Talusrolle vorhanden ist und dass sich die Synovialinsertion an der vorderen Grenze dieses Stücks findet. Daraus schliesst Hüter, dass die Talusrolle in der That immer diese kleinen Verhältnisse gehabt habe, indem es unmöglich sei, wenn man annehmen wollte, die kleine Talusrolle sei eine Folge von Verödung des vorderen Theiles des Gelenks, welches wegen der eingetretenen plantarflectirten Stellung nicht mehr benutzt wurde, zu erklären, wie sich die Synovialinsertion in der gedachten Art verschoben habe. Mit der Annahme einer plantarflectirten Stellung des Sprunggelenks würde nämlich die deforme Gestalt des Talus und die veränderte Stellung des Schiffbeingelenks anders erklärt werden können, als Hüter gethan hat. Denn durch die Contracturstellung des Naviculare in Adduction würden Theile des Talonaviculargelenks auf der Aussenseite ausser Gebrauch kommen, veröden, und diese Theile, wie die, welche von dem Sprunggelenk oben und aussen dem gleichen Geschick erlagen, müsste man zur Erklärung der Verlängerung des Talushalses auf der Aussenseite heranziehen. Henke, welcher diese Anschauung vertritt, dass der congenitale Varus als gemeinsame Contractur im Sprung- und Fussgelenk betrachtet werden müsste, als entstanden durch den Effect eines Druckes auf den Fuss in der Richtung der Contractur, unter dessen Wirkung sich die Gelenke verlagern, neue Gebiete auf der Seite der Bewegung erschlossen werden, während solche auf der Seite, auf welcher die Bewegung aufhört, der Verödung anheimfallen, lässt das Argument Hüter's von der Unverrückbarkeit der Kapselinsertion unter der Einwirkung des gedachten Druckes nicht gelten, ebensowenig wie er die Verschiebung von Sehnenhaltbändern für unmöglich hält. Hüter hat nämlich in dem Umstand, dass die lange Sehne des Peroneus nicht wie bei dem gesunden Fuss in einer Rinne des Os cuboides, sondern in einer solchen des Calcaneus verläuft, einen unumstösslichen Beweis finden wollen dafür, dass der Keim für die Entwickelung der Rinne an fehlerhaften Orten schon in der foetalen Construction angelegt sei müsse.

Wenn man nun auch von klinischer Seite doch noch recht wohl die Ansicht vertheidigen kann, dass es sich bei dem grössten Theil der congenitalen Klumpfüsse nicht lediglich um eine Varusstellung handelt, sondern dass mindestens ein gutes Stück Plantarflexion dabei ist, die Plantarflexion also nicht lediglich eine scheinbare, durch die Verbiegung des Talushalses und die Stellung des Talonaviculargelenks herbeigeführte ist, so werden doch immerhin Zweifel rege, ob nicht viele der fraglichen Deformitäten so entstanden gedacht werden müssen, wie dies nach der Henke'schen Auffassung der Fall ist. Gestützt werden diese Zweifel dadurch, dass man nun auch in der Thatnachweisen kann, wie eine Anzahl von Klumpfüssen unzweifelhaft durch Einwirkung abnormer Druckverhältnisse im Uterus entstanden sind.

Die Ansicht, den intrauterinen Druck als Ursache für die Deformität aufzufassen, die älteste und in der That sehr naheliegende wurde, schon von Hippocrates behauptet, und auch von vielen späteren Aerzten wurde der Druck auf die Füsse bei Raumbeengung innerhalb der Gebärmutter als Ursache für die Entstehung der Klumpfüsse und ähnlicher Verkrümmungen beschuldigt. Die am nächsten liegende Ursache für Raumbeengung bietet sich nun in der That unter der Voraussetzung, dass wenig Fruchtwasser vorhanden ist. Liegen dann die Füsse mit ihrer Rückfläche der Uteruswand an, so werden sie in der starren Supinationsstellung festgehalten. Bewegungen können nicht stattfinden. Die Muskeln retrahiren sich auf der einen, verlängern sich auf der andern Seite und Bänder und Knochen folgen nach, ganz wie wir dies bei dem paralytischen Equinovarus besprochen haben. Lücke hat diese Entstehung letzter Zeit besonders vertreten, und Volkmann wie auch Lücke haben zuerst Beweise directer Art vorgebracht,

dass eine Anzahl von Füssen eben durch diesen Druck contract werden. Es waren freilich zunächst Fälle complicirter Art. Bei V. war ein Kind mit Pes varus rechterseits und Pes valgus linkerseits geboren worden, und die Füsse liessen sich leicht so umeinander legen, dass man schliessen konnte, sie hätten sich gegenseitig in die fehlerhafte Lage gedrückt. Vollständig bewiesen wurde aber diese Annahme durch den Nachweis eines Hühnerauges, einer Hautschwiele an der Stelle, an welcher der entsprechende Druck stattgefunden haben musste. Aehnlich war Lücke's Beobachtung, und mir selbst stehen mehrere zur Verfügung, bei welchen einmal doppelte Klumpfüsse und einmal doppelte Abductionsfüsse durch die uterine Lage entstanden waren. Aber auch die Entstehung doppelseitiger gewöhnlicher Klumpfüsse in der gedachten Art ist durch eine Anzahl von Fällen bewiesen worden, und noch letzter Zeit theilte Banga aus der geburtshilflichen Klinik in Basel mehrere derartige, welche ebenfalls Druckmarken an sich trugen, mit.

Die letzteren Formen sind nun unbedingt erst in einer späteren Zeit der Schwangerschaft entstanden. Es fragt sich aber, ob nicht schon in früher Foetalperiode, aber doch immer schon in einer Zeit, in welcher die Gelenke ausgebildet waren, abnormer Druck auf den ganzen Fuss die Klumpfussstellung bedingt. Wir glauben, dass eine solche Anschauung, für welche Kocher noch letzter Zeit eingetreten ist, die meiste Wahrscheinlichkeit für sich hat. Kocher fasst seine Meinung über die Aetiologie des typischen Klumpfusses dahin zusammen: Die Knochen und Gelenke des Fusses werden in der für die Foetalperiode normalen Klumpfussstellung fixirt durch Druck von aussen her, und das fortschreitende Wachsthum des Körpers passt die Form des Knochen zumal der Gelenkenden der erzwungenen Stellung an, ebenso die Lage und den Verlauf der Sehnen und Sehnenscheiden.

§. 160. Wenn somit die Frage nach der Aetiologie des Klumpfusses als eine noch nicht erledigte angesehen werden muss, so sind wir dagegen in Beziehung auf die Grundprincipien der Behandlung der beschriebenen Deformitäten der Knochen und Gelenke ziemlich klar. Es handelt sich bei der ortopädischen Behandlung darum, den Fuss durch mechanische Mittel allmälig aus der supinirten fehlerhaften Stellung in die pronirte zum Gehen brauchbare hinüberzudrängen. Da aber, wie wir ausgeführt haben, die Belastung der Extremität beim Gehen und Stehen bei dem wachsenden Menschen die natürliche Kraft ist, welche den in Supination befindlichen Fuss des Neugeborenen allmälig zu der mehr pronirten Stellung des Erwachsenen hinüberdrängt, so ist es wohl begreiflich, dass der Vortheil gross ist, wenn der Klumpfuss zur Zeit, wo das Kind zu gehen anfängt, bereits so weit herumgebracht ist, dass der Fuss wenigstens mit seinem äusseren Rande den Boden berührt. Somit ist also schon von dieser Seite eine möglichst frühe Cur wünschenswerth, aber wir werden sehen, dass auch noch andere Gründe für eine solche sprechen.

Eine möglichst frühe Behandlung des Klumpfusses ist in England bereits schon seit längerer Zeit empfohlen worden und auch Sayre pflegt die Behandlung sofort nach der Geburt zu beginnen. In Deutschland haben Bardeleben, Hüter, Volkmann die Behandlung am Ende des ersten Jahres empfohlen, während ich schon in der vorigen Auflage d. B. erklärte, dass es für mich keine principiellen Gegengründe gebe, welche eine ganz frühe Behandlung widerrathen liessen, und dass ich selbst mit den Curversuchen aus frühester Zeit sehr zufrieden sei. Im Lauf der letzten Jahre ist nun von verschiedenen Chirurgen (Wolf, Kocher, P. Vogt) die möglichst frühe Behandlung auf das wärmste empfohlen worden und ich schliesse mich dieser Empfehlung auf Grund

von Erfahrungen vollkommen an. Zumal Wolf hat hervorgehoben, wie ungleich rascher das Wachsthum des Kinderfusses in den ersten Lebensmonaten ist und wie also eben in der ersten Zeit des Lebens viel rascher durch das Wachsthum eine Correctur der fehlerhaften Knochen möglich sei, als im zweiten Lebensjahr. Kocher hebt dabei noch hervor, dass bei einer Unterlassung der Cur in den ersten Monaten mit dem raschen Wachsthum auch die Deformität entsprechende Fortschritte machen muss, indem die Zunahme des Fussskeletts, so lange keine Correctur stattfindet, ebenso in der fehlerhaften Richtung stattfinden muss. Bei alledem bleibe ich aber dabei, dass es Füsschen giebt — ich meine die hochgradigen, ganz kurzen und sehr fetten Klumpfüsschen Neugeborener, bei welchen jede Methode der Behandlung für die erste Zeit so gut wie nichts leistet. Je vollkommener man die Technik beherrscht, desto seltener werden freilich diese Fälle werden.

Wenn wir den Klumpfuss aus der supinirten in die pronirte Stellung drängen, so bewirken wir, dass an den an der Aussenseite liegenden, in ihrer Längen- und Höhenausdehnung zu grossen Theilen der Knochen in Folge des vermehrten Druckes das Wachsthum zurückbleibt. Gleichzeitig entlasten wir auf der Innenseite und geben den im Wachsthum zurückgebliebenen Theilen Raum sich zu entwickeln. Durch die Pronationsbewegung werden aber ferner Gebiete der Gelenkflächen allmälig wieder zur Leistung herangezogen, welche in Folge der extremen Supinationsstellung nicht gebraucht waren. Es kommt also zu einer Reparation der im Gebiete der Pronation liegenden Gelenkabschnitte. Dabei werden die Muskeln durch die Dehnung auf der Innenseite allmälig verlängert, während die Pronatoren, deren Insertionspunkte genähert werden, sich verkürzen können und dadurch wieder leistungsfähiger werden.

Es ist unzweifelhaft, dass wenn man in dem eben angedeuteten Sinne eine recht physiologische Behandlungsmethode einleiten wollte, diese darin bestehen müsste, dass die Correctur durch Apparate erzielt würde, welche zugleich Bewegung gestatteten. Bewegung, die besonders die Neubildung der Gelenkabschnitte auf der Pronationsseite begünstigen würde. Wir machen bis jetzt von diesem Princip nur sehr beschränkten Gebrauch (siehe unten), da die Maschinen noch nicht das leisten, was wir erreichen, wenn wir zunächst versuchen den Fuss etappenweise in erstarrenden Verbänden mehr und mehr in Pronationsstellung zu fixiren. Bei weitem am meisten gebräuchlich sind in Deutschland noch zu solchem Zwecke die Gypsverbände. Wir sind auch der Ansicht, dass sie zunächst noch für eine grosse Anzahl von Fällen im Gebrauch bleiben werden. Immerhin aber giebt es eine Reihe von Gründen, welche dafür sprechen, dass man auch Verbände aus anderem Material verfertigen muss. Einmal zwingt uns dazu die Einsicht, dass die Behandlung der Klumpfüsse womöglich schon alsbald nach der Geburt beginnen soll und dass sich Gypsverbände bei manchen Füsschen (siehe oben) in dieser Zeit überhaupt nicht anlegen lassen, während andere Verbändchen noch möglich sind. Andererseits aber ist es gewiss ein Vortheil, eine Verbandmethode zu haben, welche

öfter gestattet, den Fuss vom Verband frei zu lassen, als dies beim Gyps möglich ist. Trotzdem sind wir nicht der Ansicht, dass der Gypsverband bereits ganz in die Rumpelkammer gehört und wir gehen auf die Technik desselben im Folgenden eingehend ein.

Der Gypsverband zur Beseitigung der Klumpfüsse bei Kindern ist eine viel höhere technische Leistung als irgend ein Extremitätenverband wegen Fractur. Man kämpft mit der grossen Schwierigkeit, den kleinen Fuss zuweilen bei sehr erheblichen Widerständen aus der Supination in die Pronation herumzudrängen, und während dies geschieht, soll ein Verband angelegt werden, der knapp anliegt und doch nicht drückt.

Der schwierigste Theil fällt bei dem Anlegen des Verbandes offenbar dem zu, welcher den Fuss fixiren muss und es dauert lange, bis man dahin kommt, durch Benutzung kleiner Vortheile gerade nicht mehr Muskelkraft zu consumiren, als zu dem immerhin relativ lange dauernden Geschäft nöthig ist. In manchen Fällen thut man übrigens gut, wenigstens einen Factor, mit dem man bei kräftigen Kindern sehr zu kämpfen hat, vor dem Anlegen des Verbandes zu eliminiren. Wir schliessen durch Chloroformnarcose die Muskelbewegungen der kleinen Klumpfüssigen aus. In der Regel pflege ich jetzt vor dem Anlegen des ersten Verbandes den Fuss des chloroformirten Kindes stark nach der Richtung der Abduction und dann entgegen der plantarflectirten Stellung nach der Richtung der Dorsalflexion zu biegen, ich mache in der That ein wenn auch vorsichtiges, so doch mehr weniger gewaltsames Redressement. Nicht nur, dass darnach die Anlegung des ersten Verbandes viel besser gelingt, die gewaltsame Zurückführung ist auch für die Heilung von Vortheil, welche nun rascher vorwärts geht. Man muss dann nur recht vorsichtig für die erste Zeit sein, die Schwellung des Fusses durch Hochlagerung hintan halten.

Den Verband pflege ich anzulegen, während das Kind auf dem Rücken auf einem Tisch liegt. Unter den Oberschenkel wird ein Kissen geschoben, so dass der Unterschenkel bis zu dem Knie, bis zu welchem der Verband reichen soll, frei hervorragt. Dann drängt ein Assistent das Knie gegen das Kissen nieder. Diese Leistung kann die Mutter oder Wärterin des Kindes sehr gut übernehmen, sie soll herbeiführen, dass das gestreckte Knie den Stützpunkt abgiebt für die Kraft, welche den Fuss in die Pronation herumdrängt und zugleich die Plantarflexion beseitigt. Um diese Kraft auszuüben, legt der Chirurg den Daumenballen der entsprechenden Hand auf die Zehenballen des Klumpfusses, und zwar mehr auf die Kleinzehenseite, und drängt nun in der Richtung der Dorsalflexion und der Pronation, während er sich über den Tisch hinlegend den Ellenbogen der arbeitenden Hand auf die Matratze aufstützt. Es wird auf diese Art möglichst wenig Muskelkraft verwandt. Man lässt sich gleichsam durch den Druck des Fusses die Hand gegen den am Ellbogen befindlichen Stützpunkt in Dorsalflexion drängen. Metzger erreicht Aehnliches, indem er, nachdem der Verband in anomaler Stellung angelegt wurde, den Fuss mit der Sohlenfläche aufsetzt und nun bei gebeugtem Knie den Unterschenkel senkrecht und in Pronationsrichtung gegen den Boden drängt. Diese Methode ist gewiss, zumal dann, wenn man mangelhafte Assistenz hat, allen andern vorzuziehen. Der verbundene Fuss wird mit seiner Sohlenfläche auf den Tisch gestellt und sodann durch starken Druck auf das Knie die Correction der Stellung ausgeführt bis der Verband erhärtet ist. Bei leichtern Fällen kann man auch den Vorderfuss mit der Hand fassen und herumdrehen. Uebrigens macht man meist erst die eigentlich volle Correctur, wenn der Verband anliegt, da selbstver-

ständlich bei jeder Methode, welche die Hände des Chirurgen benutzt, der Vorderfuss zeitweise freigelassen werden muss. Hüter lässt, um dies zu vermeiden, durch einen Bindenzügel, welcher um den Mittelfuss hinter die Zehen gelegt wird, den Fuss ebenfalls bei gestreckter Extremität nach aussen und oben anziehen. Der weniger Geübte wird vielleicht mit dieser Methode, deren Abbildung (Fig. 58.) wir unten mittheilen, am leichtesten fertig. Es muss dann freilich auf den Verband am Vorderfuss und dessen exactes Anliegen mehr Sorge verwandt werden. Nach Anlegen desselben wird die Flanellbinde, welche als Schleifzügel gedient hat, abgeschnitten und das Stück bleibt unter dem Gypsverband am Fuss liegen.

Fig. 58.

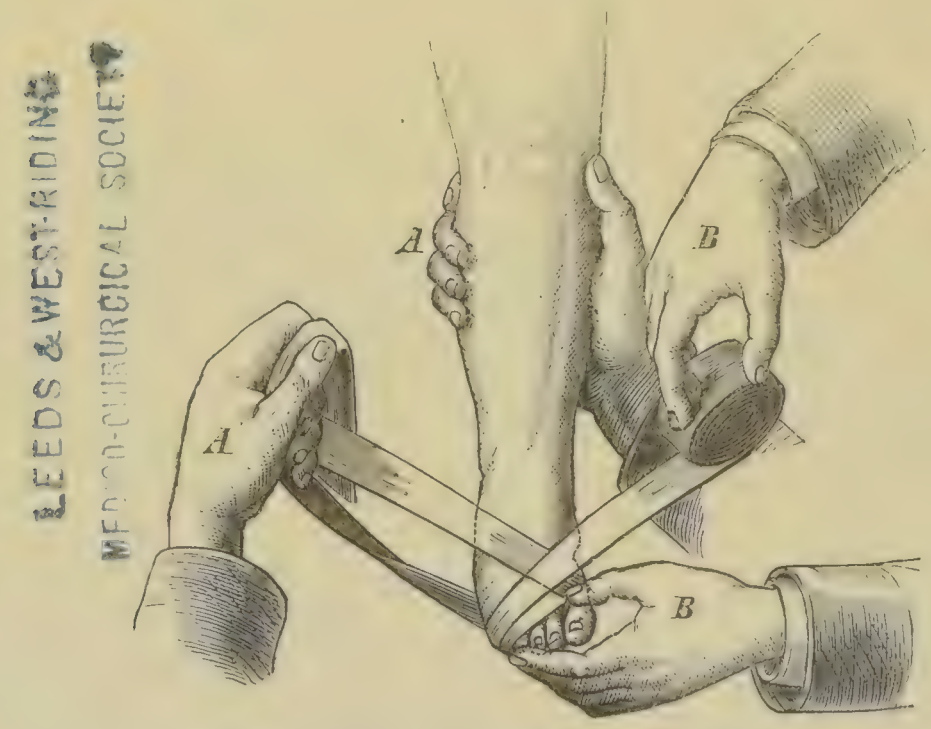

LEEDS & WEST-RIDING MEDICO-CHIRURGICAL SOCIETY

Hüter's Schleifzügel für Halten des Fusses bei Klumpfuss. A.A. die Hände des haltenden, B.B. die Hände des den Verband anlegenden Chirurgen.

Der Gypsverband selbst reicht von den Metatarsophalangealgelenken bis zum Knie. Besonders an den Zehenspitzen muss er genau anliegen. Er darf nicht gepolstert werden, am genauesten legt sich der Verband an, wenn man die Haut zunächst nur durch eine nicht fest angezogene feuchte Gazebinde deckt. Alle Binden müssen gehörig schmal sein, zumal die Gypsbinden, welche den Fuss in Achtertouren umgeben, die vom Fussrücken nach dem Innenrand über die Sohle, den Aussenrand, dann wieder über den Fussrücken und oberhalb des Sprunggelenks um den Unterschenkel verlaufen, sollen bei kleinen Kindern nicht mehr als zwei, höchstens drei Finger breit sein. Am Unterschenkel wechseln circuläre mit spiralen Touren und Längsstreifen ab. Die Ferse bleibt offen. Sobald die Kinder gehen können, ist es sehr zweckmässig, dass sie auf die Füsse auftreten. Das geht nicht gut im Gypsverband, er ist zu brüchig. Ich folge, um einen Verband, welcher Monate lang das Gehen aushält, zu erreichen, entweder der Methode Roser's. Er legte einen Kleisterverband an und fixirte denselben bis zum Trocknen durch einen Gypsverband. Nur nehme ich statt Kleister eine überhaupt für orthopädische Zwecke sehr empfehlenswerthe Mischung von Magnesit und Wasserglas.

Die von solcher Mischung verfertigten Verbände werden leicht und ganz ausserordentlich haltbar. Dazu sind sie dem Durchnässen und Abbröckeln so gut wie gar nicht ausgesetzt.

Es wird ein dünner Brei von den beiden Ingredienzien vor der Anfertigung des Verbandes angerührt. Dann werden Binden von dem unter dem Namen Stouts im Handel bekannten ungebleichten Baumwollenzeug (Nessel) von der entsprechenden Breite in dem Brei aufgerollt. Die Haut wird zunächst durch eine nichtimprägnirte

Stoutsbinde geschützt und darauf so viel von der mit der Verbandmasse imprägnirten Binde angelegt, dass überall mindestens zwei Lagen vorhanden sind. Um das Fussgelenk wird eine bis zwei Lagen Binde mehr genommen und vor Allem eine starke Sohle gefertigt. Der Verband legt sich überhaupt am besten, wenn man die Binde wie bei dem Scultet'schen Verband anlegt und sie da abschneidet, wo sie sich ohne Umschlag nicht anlegen will. Eine Gazebinde, welche mit derselben Masse imprägnirt ist, wickelt dann noch das ganze Glied ein, weil sie die einzelnen Touren besser zusammenhält. Ein solcher Verband trocknet innerhalb etwa 6—8 Stunden. Der Gypsverband, welcher ihn, während er trocknet in der richtigen Stellung erhält, wird etwa nach 12 Stunden entfernt.

Es ist mir kürzlich vorgekommen, dass ein Lehrling mit solchem Verband fast $^3/_4$ Jahr herumgelaufen war und sich dann erst stellte, als die Sohle einzubrechen begann.

Für kleine Kinder ist aber viel mehr zu empfehlen, wenn man zunächst einen Gypsverband anlegt und über diesen, sobald er trocken geworden, einen Schuh von Magnesitverbandmaterial. Gut ist es, wenn man den Gypsverband durch Anstreichen mit Copallack für Wasser undurchgängig macht.

Die Gypsverbände sollen im Anfang 14 Tage, später 3—4—6 Wochen liegen bleiben. Die Heilung ist als vollendet anzusehen, wenn man nach mehreren Verbänden, welche den Fuss in pronirter Pronationsstellung festhielten, constatirt, dass er mit der grössten Leichtigkeit in diese Stellung gebracht werden kann, wenn er auch, ohne haltende Hand in Mittelstellung bleibt, so dass die Sohle vollkommen beim Gehen den Boden berührt. Am meisten Garantie ist vorhanden, wenn der Kranke willkürlich weit gehende Pronation und Dorsalflexion machen kann. Sind diese Bedingungen nicht erfüllt, so riskirt man immer leicht ein Recidiv.

Eine Frage, über welche noch nicht alle Chirurgen einig sind, ist die, ob man die Achillessehne durchschneiden soll, falls sich der Dorsalflexion des Fusses erhebliche Hindernisse entgegenstellen. In sehr vielen Fällen lässt sich gewiss die Durchschneidung der Sehne umgehen, aber es giebt doch wieder andere, bei denen der Muskelverkürzung ein so wesentlicher Antheil an der Deformität zukommt, dass man sich eines ganz vorzüglichen Correctionsmittels, welches mindestens die Beseitigung des Klumpfusses sehr beschleunigt, zuweilen aber überhaupt erst ermöglicht, begiebt, wenn man auf die Durchschneidung der Achillessehne verzichtet, und ebenso ist die subcutane Durchschneidung der Plantaraponeurose zur Beseitigung des Hohlfusses öfter von sehr wesentlichem Vortheil. Es ist daher durchaus nicht einzusehen, warum man sich des grossen Vortheils der kleinen Operation, welche ich selbst in der oben beschriebenen Art bei kleinen und kleinsten Kindern viele Male ohne Nachtheil verrichtet habe, begeben soll. Kann man das Kind unter den Augen behalten, so empfiehlt es sich, dass man sofort nach der kleinen Operation über den dünnen Listerverband einen Gypsverband anlegt, im anderen Falle wartet man damit 6 bis 7 Tage ab.

In der Zeit, in welcher die Tenotomien sehr florirten, hat man aber noch eine Reihe anderer Sehnen durchschnitten. Zweifelhaft ist es ja gewiss nicht, dass die sämmtlichen Supinatoren des Fusses dem Act des Redressirens einen gewissen Widerstand entgegensetzen müssen. Ausser dem bereits angeführten Wadenmuskel könnte es sich also um den Tibialis posticus, den Flexor hallucis, Flexor digitorum

handeln. Am directesten erhält die Supinationsstellung zweifellos der sich an das Schiffbein inserirende Tibialis posticus, da er bei erheblicher Verkürzung fast gerade von dem Unterschenkel zum Fuss verläuft und sich in manchen Fällen bei dem Versuch der Beseitigung der Deviation wie eine gespannte Sehne am Innenrand der Tibia abfühlen lässt. Weniger von Bedeutung sind die längeren und nicht direct zum Fussgewölbe, sondern zu den Zehen verlaufenden Flexoren der grossen und der übrigen Zehen. Während in Deutschland die Tenotomie des Tibialis posticus in den letzten Jahren so gut wie ganz verlassen worden ist, hat man sie in England vielfach geübt (Little, Adams u. A.). Erst neuerdings hat P. Vogt die kleine Operation als Vorbereitung für die Cur oder als Beihülfe zur Keilosteotomie recidiver und veralteter Klumpfüsse auch bei uns von neuem empfohlen. Er übt sie jedoch nicht subcutan, sondern in einer kleinen offenen Wunde unter antiseptischen Cautelen am Rande der Tibia. In Beziehung auf die Ausführbarkeit und Unschädlichkeit des Verfahrens schliessen wir uns seinen Empfehlungen an. Dagegen schien uns der Nutzen desselben nicht so schlagend, wie wir nach Vogt's Mittheilungen geglaubt hatten annehmen zu dürfen. Immerhin empfehlen wir den Versuch dann, wenn man bei schlimmen Klumpfüssen die Sehne als scharf gespannten Strang an der gedachten Stelle des Unterschenkels nachweisen kann. Meist wird das Verfahren mit subcutaner Tenotomie der Achillessehne combinirt werden müssen.

Die Sehne muss dicht neben der hinteren Tibiakante aufgesucht werden, wo sie auch bei älteren Kindern mit starkem Klumpfuss meist scharf hervorspringt. Etwa 2—4 Ctm. oberhalb des Knöchels, je nach der verschiedenen Grösse des Beinchens, wird unter antiseptischen Cautelen ein Einschnitt am Rand der Tibia gemacht, von etwa 3 Ctm. Länge. Dann sucht man die dem Knochen zunächst liegende Sehne auf, schneidet ihre Scheide ein, holt die Sehne mit einem Schielhäkchen hervor und durchtrennt sie. Darauf folgt antiseptischer Verband und Fixation des corrigirten Fusses in einer Schiene.

Suchen wir jetzt noch einmal die Indicationen für den Gypsverband festzustellen, so halten wir die Anwendung desselben für angezeigt:

1) Bei Kindern nach den ersten Lebensmonaten, falls ihre Füsse nicht zu kurz und fett sind. In diesem Falle quält man sich nämlich, auch wenn man in der Technik Meister ist, vergeblich mit dem Verband, er fixirt das Füsschen nicht hinreichend, ja er rutscht gern vollkommen ab. Wir halten aber den Gypsverband, wenn die Füsse solche contraindicirende Form nicht zeigen, indicirt bei wenig gebildeten Menschen, welche nicht intelligent genug sind, um mit einem abnehmbaren Verband fertig zu werden, zumal dann, wenn sie fern vom Arzte wohnen.

2) Bei den schweren Klumpfussformen älterer Kinder als Nachbehandlung nach dem forcirten Redressement.

§. 161. Der Gypsverband lässt sich, wie wir schon mehrfach betonten, bei ganz kleinen Kindern meist schlecht anlegen. Dazu hat er doch unleugbar eine Reihe von Nachtheilen. Die Kinder beschmutzen den Verband, er bröckelt ab — ein Nachtheil, der freilich auf die oben angegebene Weise vermieden werden kann —, die Haut wird unter dem Verband wund. Dazu kommt, dass der Verband länger liegen bleibt,

als für die Muskelübung des Beinchens wünschenswerth erscheint. Es ist nämlich nicht nur erwünscht, dass der kleine Patient selbst durch Bewegung seine Muskeln übt, sondern es befördert die Kur der kindlichen Klumpfüsse ganz ungemein, wenn der Arzt oder die Angehörigen, falls sie den guten Willen und die nöthige Intelligenz besitzen, an dem Fuss des kleinen Patienten oftmals Bewegungen machen, welche die fehlende Bewegung erstreben. Ich fasse das Füsschen mit einer Hand am Unterschenkel, mit der anderen am Vorderfuss und mache rotatorische Bewegungen nach der Richtung der Pronation neben Dorsalflexion. Ich bin mit den Erfolgen dieser Behandlung, wenn sie gleich nach der Geburt begonnen wird, ausserordentlich zufrieden, aber sie lässt sich nur durchführen, falls das Kind abnehmbare Verbände hat. Aber auch für eine ganze Reihe anderweitiger Patienten würde man einen abnehmbaren Verband vorziehen, für den Fall, dass derselbe leicht wieder angelegt werden kann. Für Nachbehandlung nach den verschiedenen Eingriffen, der Durchschneidung des Tibialis posticus, der Osteotomie, ist aber gleichfalls ein anderer als der Gypsverband nothwendig.

Wir verlangen von einem solchen Verband, dass derselbe überall durch den Arzt herstellbar ist. Nur dadurch ist es möglich, die Klumpfüsse, deren Zahl gross, ohne Anwendung theurer, vom Instrumentenmacher abhängiger Maschinen überall zur Heilung zu bringen.

Gehen wir zunächst von der Behandlung der Füsse kleiner eben geborener Kinder aus, so bedarf man kleiner Schienchen, welche mit Binden oder mit Heftpflaster an den Füssen befestigt werden. Die Schienchen können entweder zunächst wesentlich gegen die Supinationsstellung wirken und die Spitzfussstellung unberücksichtigt lassen. Es ist dies eine Methode, welche schon seit vielen Jahren auf der Roser'schen Klinik geübt wird und auf welche Kocher neuerlichst wieder hingewiesen hat. Die Tenotomie der Achillessehne soll dann erst gemacht werden, nachdem der wesentlichste Antheil der Supination beseitigt ist. Die Schienchen, welche man dazu bedarf, sind nach dem in die Pronation gedrängten Füsschen geformt und sie liegen auf der inneren Vorderfläche des Unterschenkels und auf der inneren Vorderfläche des Fusses.

Ist die Spitzfussstellung überhaupt nicht erheblich oder zieht man vor, dieselbe schon früh durch Tenotomie zu beseitigen, wogegen nach neuerer Erfahrung auch nichts einzuwenden ist, so muss der anzulegende Verband die Form eines Stiefelchens haben, dessen vorderer (dorsaler) Theil fehlt. Eine Rinne für die Wade mit Fersenausschnitt daran, ein Sohlenstück, welches besonders auf der Innenseite des Fusses von der Sohle aufsteigend Seitenstützen hat, gegen die sich der widerspänstige Fuss anlehnt, muss zurecht gebogen und nun das Füsschen vor allen Dingen in dieselbe so hineingedrängt werden, dass die Ferse genau in dem Einschnitt und die Sohle auf dem Fussbrettchen aufsteht. Zu diesem Zweck ist es gut, wenn man quer über das Fussgelenk einen Riemen oder Gurt, mit Vorsicht wohl auch einen Gummigurt anlegt, welcher den Fuss gehörig in den Verband hineindrängt und erst dann das ganze Füsschen sammt der Schiene mit einer Binde bewickelt.

Man kann zu Schienchen der gedachten Art mancherlei Material nehmen. Früher liess man sie vom Klempner aus Blech — am besten aus Messingblech — nach der vom Arzt bestimmten Form zuschneiden und fixirte sie durch Heftpflaster. Die Form solcher Fabricate wird nie so exact, wie die der selbst nach dem kindlichen Bein geformten. Daher haben wir längere Zeit Hartgummiplatten zugeschnitten, durch Eintauchen in heisses Wasser weich gemacht und dem redressirten Fuss angewickelt. Wir besitzen aber jetzt in dem plastischem Filz ein vorzügliches Material, das wohl letzter Zeit überall in ähnlicher Art, wie es Vogt in seinen Mittheilungen (Moderne Orthopädik) beschrieben hat, gebraucht wird. Man kann sich das Modell entweder von Papier schneiden und das so gewonnene Muster auf den imprägnirten Filz übertragen, oder man biegt es sich aus noch nicht imprägnirten Filz zurecht und lässt denselben nachträglich imprägniren. Die Schiene wird erwärmt und dem vorher mit nasser Binde eingewickelten Fuss adaptirt. Sehr zweckmässig ist dann gewiss die Fixirung derselben durch einen gepolsterten über das Fussgelenk verlaufenden fingerbreiten Gummigurt, besonders dann, wenn die Fixation des Fusses Schwierigkeiten macht. Ausserdem wird die Schiene mit schmaler Flanellbinde befestigt.

Ist die Cur soweit vorgeschritten, dass man die Verbände weglassen kann, so wird der Fuss fixirt in einem Schnürstiefel, von dessen Sohle auf der Aussenseite eine Schiene abgeht. Diese articulirt in der Fussgelenksgegend mit einer Unterschenkelschiene, welche durch eine gepolsterte Halbrinne unter dem Knie fixirt wird. (Scarpa'scher Schuh.) Man kann auch noch die Pronation begünstigen, wenn man einen elastischen Zug anbringt, der mit einem Kautschukring hergestellt, von der Spitze des Fusses an der Aussenseite nach dem unteren Theil der Unterschenkelschiene verläuft. Hüter beschreibt eine ähnliche Vorrichtung.

Gar oft ist es aber nothwendig, wenn die exacte Handhabung dieses Apparates versäumt wird, noch einmal auf Schienenbehandlung, auf den Gyps- resp. Magnesitverband zurückzugreifen.

§. 162. Von vielen Seiten wird auch heute noch die Maschinenbehandlung der eben beschriebenen Behandlung mit Gypsverband oder mit Schienchen vorgezogen. Sehr vortheilhaft ist es gewiss, bei verständigen, schon grösseren Kindern und bei Erwachsenen die Klumpfusscur zu vollenden dadurch, dass man den auf dem Gebiet der Pronation liegenden Antheil der Gelenke übt (siehe oben). Zweckmässig ist in dieser Richtung die Maschine von Busch.

Das Fussbrett ist an dem Unterschenkeltheil mit einem Fussgelenk befestigt Beide Theile werden durch Riemen am Unterschenkel und Fuss fixirt. Nun wird vermittelst eines Strickes mit Handhabe von dem Patienten auf der Aussenseite des Unterschenkels der Fuss abwechselnd im Sinne der Pronation bewegt. Der Strick läuft am äusseren Rand des Fussbrettes über Rollen und ist an der Unterschenkelaussenschiene befestigt.

Dagegen haben die gewöhnlichen Maschinen den Zweck, dass der Fuss in ihnen liegen bleiben soll. Die einfachste und für manche Fälle in der That noch zweckmässigste ist die Stromeyer'sche Maschine.

Bei den übrigen handelt es sich zunächst darum, den Unterschenkel und Fuss gut in der Unterschenkelrinne und dem Fussstück zu fixiren. Das hat meist seine Schwierigkeiten. Dann wird das Geradrichten der Extremität entweder durch verschiedene Schrauben und Gelenkvorrichtungen erzielt, oder durch ein Gelenk, ein feststellbares Nussgelenk, welches, wenn man überhaupt eine solche Maschine wählen will, sicher den Vorzug verdient. Vollkommener sind auf jeden Fall die Apparate, welche durch elastische Zugkraft zu wirken suchen, und wir müssen ihnen, in sofern sie das Problem zugleich lösen, dass der Fuss in der gehörigen Stellung festgehalten wird, gewiss den Preis vor jeglicher Behandlung zuerkennen; solche Maschinen sind in neuerer Zeit von Lücke, Barwell, Salt, Blanc u. A. angegeben worden. Wir verzichten auf die näheren Beschreibungen derselben. Für den, welcher sich über sie orientiren will, genügt ein Blick auf einen der Kataloge unserer Grossindustriellen der Instrumentenfabrication. Der elastische Zug muss, wie leicht begreiflich, entsprechend den Pronatoren, also etwa in der Richtung der Peronei, auf der Aussenseite und ebenso in der Zugrichtung der Dorsalflexoren wirken, daher aussen und vorn angebracht sein.

Fig. 58.

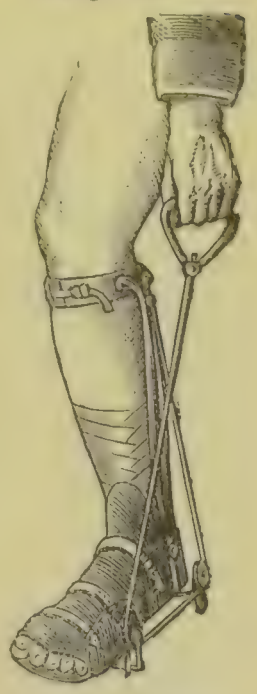

Busch's Maschine.

Lücke hat noch darauf hingewiesen, dass es wichtig ist, wenigstens für viele Fälle, bei der Behandlung die Innenrotation der Knie- und Hüftgelenke nicht zu vernachlässigen. Thue man dies, so würden selbst solche Kinder, deren Klumpfüsse corrigirt wären, gezwungen, indem sich die ganze Extremität und somit auch die Füsse stark nach innen rotiren, beim Versuch zu gehen, doch wieder mit dem äusseren Fussrand aufzutreten. Deshalb bringt er an der Aussenseite, an der Schiene des Scarpa'schen Schuhes einen elastischen Zug an. Dieser läuft an der äusseren Seite des Kniegelenks durch eine an festzuschnallendem Gurt zu befestigende Coulisse. Er wird hinten oberhalb des Beckens an einem Leibchen, etwas seitwärts von der Mittellinie fixirt.

Meussel (Gotha) hat letzter Zeit einen denselben Zweck verfolgenden Apparat beschrieben, welcher wohl noch sicherer das leistet, was von ihm verlangt wird, als der von Lücke, dafür aber auch complicirter und theurer ist. Einen sehr einfachen Apparat für kleine Kinder, welcher den gedachten Zweck vollkommen erreicht, hat letzter Zeit Hagedorn construirt.

Am sichersten wirkt, wenn man mit der Klumpfussschiene sofort eine Aussenschiene mit Knie und Hüftarticulation und Beckengurt verbindet.

§. 163. Unsere bis dahin gegebenen Bemerkungen bezogen sich im Wesentlichen auf die erste Behandlung von Klumpfüssen Neugeborener und kleinerer Kinder, also im Ganzen auf die leichteren Fälle.

Gar oft erlahmt aber vor Beendigung der Cur der Eifer des Arztes oder die Geduld der Eltern der kleinen Patienten. Die Neigung der Angehörigen, den jungen Erdenbürger recht bald aus dem Verband heraus und in einen Schuh zu bringen, ist nicht selten auch von gewissenhaften Chirurgen unbesiegbar. Mit der zu frühen Anlegung des Schuhes ist aber, wenn die Eltern nicht sehr ängstlich sind, das Geschick des Klumpfusses entschieden. Er wird in den Schuh, so gut es gehen will, hineingedrückt, der Schuh verbirgt einen Theil des Schadens, ohne ihn zu corrigiren. Nach und nach stellt sich die alte Deformität wieder ein und sie wird bald bei dem auf dem äusseren Fussrand gehenden Patienten weit schlimmer als sie war.

Die Cur beginnt von Neuem. Zuweilen gelingt es noch mit den bis jetzt besprochenen Mitteln den Schaden zu repariren, aber es giebt eine grosse Anzahl von Klumpfüssen von Kindern, wie von halberwachsenen und erwachsenen Personen, welche ohne eingreifendere Curen unheilbar bleiben.

Je jünger der Klumpfusskranke ist, um so häufiger bewährt sich in solchen Fällen eine Methode, deren wir schon bei der Anlegung des Gypsverbandes Erwähnung gethan haben, wir meinen die forcirte Beseitigung der fehlerhaften Stellung in Chloroformnarcose. Wir haben diese Methode bei Kindern und jugendlichen Personen bereits seit vielen Jahren geübt. Die Füsse kleiner Kinder biege ich einfach mit meinen beiden Händen, wie ich schon oben beschrieben habe, zurecht. Bei grösseren Kindern und jugendlichen Erwachsenen reicht das nicht aus. Bei ihnen führe ich das Redressement so aus, dass ich den Klumpfuss des liegenden Kranken etwa auf dem Tischrand oder einem Stützpunkt, welcher durch eine kräftige mit einem Tuch umwickelte Holzschiene hergestellt werden kann und zwar auf die schmale Längskante derselben so aufstützte, dass gerade die prominirende Aussenseite des Fusses, die Gegend der Gelenkverbindung von Calcaneus mit Cuboides und laterale Talusrand aufliegt. Ein Assistent drängt durch Stützen auf die Fersen- und innere Fussgelenksgegend den Fuss fest gegen die Unterlage oder der Operateur besorgt das mit der einen Hand selbst. Letzterer bedient sich des über dem Tisch vorragenden Vorderfusses, auf dessen Innenseite die Hände auflegend er seine Körperschwere als Last einwirken lässt, um die Correctur durch Bänderriss auf der Innenseite, durch Zertrümmerung der Knochen auf der Aussenseite, zu erzwingen. Hat man kräftige Hände, so kann man auch mit denselben, zumal weiche Kinderfüsse, in die der fehlerhaften Stellung entgegengesetzte einfach herumbiegen. Mir selbst gelingt dies bei Kinderfüssen in den meisten Fällen. Man muss sich dabei nur in Acht nehmen, dass man nicht die Haut auf der Innenseite des Fusses einreisst und soll es überhaupt nicht in einer Sitzung zu weit treiben. Gewöhnlich geschieht die Correctur in zwei bis drei Operationen. Nach jeder Operation wird der Fuss eingegypst, dabei Hochlagerung und alle übrigen Cautelen gegen erhebliche Schwellung nicht versäumt. Hat man sehr energische Kraft angewandt, so empfiehlt es sich, den Fuss vertical zu suspendiren.

Die Erscheinungen pflegen übrigens, wenn man noch Eisblase hinzufügt, keine sehr hochgradigen zu sein, und ich kann nur wiederholen, dass die Resultate in einer ganzen Anzahl von Fällen, in welchen ich unter anscheinend desolaten Verhältnissen das Verfahren versuchte, überraschend gute waren.

Zuweilen vermag man in solchen Fällen durch vorausgeschickte Tenotomien an der Achillessehne, der Plantaraponeurose, dem Tibialis posticus (Vogt) die Ausführung der Correction zu erleichtern. Doch ist es wohl unter dem Schutz des antiseptischen Verfahrens überhaupt nothwendig, unsere Anschauungen über das forcirte Redressement etwas zu modificiren. Wir müssen nemlich die Frage prüfen, ob es nicht in allen solchen Fällen besser wäre, an die Stelle der Stellungsverbesserung in Chloroformnarcose eine blutige Operation zu setzen, welche darauf hinauszielt, durch Ausschneidung von Knochenpartien aus der convexen Seite des Fusses in Form eines Keiles die Beseitigung der Deformität leicht herbeizuführen. Vogt hebt hervor, dass Keilexcisionen zur Correctur von Fussverkrümmungen bereits von Behrend, dann von Busch (Bonn) ausgeführt wurden. Little schlug zuerst Resection des Cuboides vor und Davy führte diese Operation bis zum Jahre 1876 in einer Reihe von schweren Fällen zum Theil mit günstigem Erfolg aus. Dann entfernte Davies Colley ausser Cuboides noch Theile des Fersenbeins, Theile der Cuneiformia. Hüter resecirte Collum tali und Naviculare. Die ersten, welche in Deutschland methodisch Keilresection übten, waren Meussel und Schede. Sie nahmen einen tarsalen Keil weg, dessen Breite an der hervorragendsten Stelle auf dem Tarsus aussen und oben lag. Im Lauf der letzten Jahre sind nun in Deutschland ziemlich zahlreiche Resectionen zum Zweck der Beseitigung schwerer congenitaler und paralytischer Klumpfüsse gemacht worden. Geht man von der anatomischen Form der congenitalen Klumpfüsse aus, so wird man begreiflich finden, dass von der Aussenseite des Talus und Calcaneus am meisten wegfallen muss. Falsch wäre es aber, wollte man unter allen Umständen die ganze Correctur an diesen Knochen vornehmen, in der Regel wird man Theile des Cuboides und des Schiffbeins entfernen. Wir haben immer nach und nach die Knochentheile weggenommen, und zwar so, dass wir den Keil mit seiner Breitseite auf die höchste Convexität des Klumpfusses auf der Aussen- und äusseren Vorderseite legten. Dabei ist es in der That nicht möglich, sich um die Gelenke (Cuboid. Calcan. und Talo naviculare) zu kümmern.

Die Operation lässt sich an nicht zu grossen Füssen recht gut mit einem über die Mitte der Convexität, den Streckschnen parallel verlaufenden Längsschnitt machen. Dies hat zumal, wenn man blutleer operirt, bei paralytischen Füssen seine Vortheile. Die schlechte Hauternährung Paralytischer legt nämlich die Gefahr der Hautnecrose nach Quer- und Lappenschnitten sehr nahe. Necrose des Lappens ist mir unter solchen Umständen zweimal vorgekommen, so dass wir später bei dem paralytischen Klumpfuss eines Erwachsenen vorgezogen haben, von zwei parallelen Längsschnitten aus die Operation zu machen. Ist man von solchen Rücksichten nicht geleitet, so legt man von der Tu-

berosität des Schiffbeins beginnender und über die höchste Convexität des Klumpfusses bis zum äusseren Fussrand verlaufender Hautschnitt das Operationsterrain am besten blos. Der auf diesen senkrechte Schnitt am Fussrand (Bryant) ist dann wohl immer entbehrlich. Nun folgt, nachdem die Haut zurückpräparirt wurde, die Spaltung der Fascie und die Zurücklagerung der Extensorsehne und der Peronei mit dem Elevatorium, bis das Chopartsche Gelenk freigelegt ist. Es wird dann bei weichen Knochen mit dem Messer, bei festen mit dem Meissel ein Keil, der mit der Breite aussen im Calcaneus, Talus und Cuboides mit seiner Spitze auf der Innenseite im Schiffbein liegt oder auch durch dasselbe ganz hindurchgeht, excidirt. Man nimmt Scheibe für Scheibe weg und passt zusammen, schneidet wieder an den sich gegeneinander stemmenden Knochen das vorragende weg, bis die Correctur gelingt. Vogt weist darauf hin, dass dies öfter durch Tenotomie des tibialis posticus unterstützt werden kann.

Nach der Operation folgt Nath und Drainage bis auf den Knochenspalt. Darauf antiseptischer Verband. Uns genügte derselbe mit Kleisterbinde angelegt immer zur Erhaltung der Stellung.

Die Operation ist im Ganzen wenig gefährlich und sie führt die Beseitigung der Correctur bei schlimmen Füssen sicherer herbei als andere Methoden. Aber sie nimmt ein grosses Stück des tarsalen Knochen weg und schädigt insofern zweifellos das Wachsthum des Fusses. Somit sind wir doch der Ansicht, dass man die recidiven Klumpfüsse des Kindes nur dann durch Keilexcision gerade machen soll, wenn man die übrigen Methoden vergeblich versucht hat. Dagegen wird man sich bei den vernachlässigten Klumpfüssen Erwachsener oder fast Erwachsener, seien sie congenitale oder paralytische, angesichts der Einfachheit und Sicherheit der Cur nicht mit den anderen unsicheren und langwierigen Methoden aufhalten. Trotz aller modernen Fortschritte werden aber noch manche so verkümmerte Füsse übrig bleiben, dass man nur durch Amputationen nach Seyme oder Pirogoff ein erträgliches Resultat herbeiführt.

§. 164. Wie der Klumpfuss sich wesentlich als congenitale Krankheit darstellt, so ist der typische Plattfuss eine Deformität, welche sich im Anschluss an Störungen, die auf die Entwickelung des Fussskelets während des Wachsthums influiren, herausbildet.

Doch sind auch congenitale Plattfüsse, Pes valgus congenitus, durchaus nicht etwa ganz selten vorkommende Contracturen. Meist allerdings sind sie nicht reine Abductionscontracturen, sondern, wie bereits erwähnt, es kommt ein gewisser Grad von Dorsalflexion, zuweilen ein sehr hoher (Pes calcaneo-valgus) zu der Pronationscontractur hinzu.

Küstner hat letzter Zeit nach Untersuchung einer grossen Zahl von Kinderfüssen Neugeborner berechnet, dass etwa 8,6 pCt. plattfüssig geboren werden. Er fasst als charakteristische Merkmale des Plattfusses auf: 1. Eine ausgesprochene Convexität der Sohle, derart, dass der kranke Fuss ungewöhnlich lang erscheint. 2. Ein concaves Zusammengebogensein des Fussrückens mit reichlicher Faltung der Haut

daselbst. 3. Eine tiefe Delle aussen am Unterschenkel, in welche der Fussrücken hineinpasst. Der Unterschenkel ist hier auch messbar dünner. 4. Hart vor dem Malleolus externus findet sich eine tiefe Knochendelle. 5. Die Fusshaltung ist stark pronirt, etwas abducirt und dorsalflectirt. Diese Charakteristik passt in der That auf die grössere Anzahl der Plattfüsse, welche durch Andrücken des Dorsum pedis gegen den Unterschenkel entstanden sind.

Fig. 59.

Was die Entstehung dieser Formen betrifft, so muss man, da jede in der Entwickelung des Fussskeletts liegende Erklärung fehlt, hier wohl für alle Fälle annehmen, dass es sich um abnorme Druckverhältnisse im Uterus handelt. Volkmann hat diese Ansicht auf das Bestimmteste behauptet und bewiesen und Küster hat sie durch seine Untersuchung an Neugeborenen des Weiteren erhärtet. Nur sind die Küstner'schen Untersuchungen nicht erschöpfend, insofern sie nur die eine und wohl die häufigste Entstehung des Plattfusses berücksichtigen kann, bei welchen der Fuss auf der Aussenseite des Unterschenkels vorn emporgeschlagen ist. Der Modus, wie die Abductionscontractur entsteht, kann aber ein sehr verschiedener sein. Man hat die Deformität einfach und doppelt beobachtet, und für den Fall, dass Pes calcaneus dabei war, hatten die Füsse mit ihrer Dorsalfläche gegen die nach aussen hinten abfallende Fläche des Unterschenkels angelegen (Küstner). Ein ander Mal hatten sich beide Füsse so verschränkt, dass der eine zum Plattfuss, der andere zum Klumpfuss gedrückt wurde (siehe die nebenstehende Volkmann'sche Figur), und wieder ein ander Mal hatten sich die Füsse beide gegeneinander platt gedrückt (eigene Beobachtung).

Auf ein neues bei der Entstehung congenitaler Klumpfüsse mitwirkendes Moment hat kürzlich Holl hingewiesen. Er fand, dass eine congenitale Synostose zwischen Fersen und Schiffbein zu der Entstehung von Plattfüssen führt.

Es bilden sich aber intrauterin bereits entsprechend der pronirten dorsalflectirten Stellung des Fusses Gestaltveränderungen an den betheiligten Knochen (Talus, Calcaneus) und Stellungsveränderungen der Gelenke (Schrägstellung des Talonsviculargelenks) in ähnlicher Art nur, wie sie für den Plattfuss der Erwachsenen massgebend sind (Küstner). Die Belastung beim Gehen wird aber auf solche Füsse immer sehr schlechte Folgen haben, weil die Körperschwere im Sinne der Deformität wirkt. Daher ist die Behandlung, Füsse bald nach der Geburt in Angriff zu nehmen. Volkmann hat sich besonders letzter Zeit über die Behandlung derselben ausgesprochen, und ich schliesse mich auf Grund von Erfahrungen seiner Behandlungsmethode an. Doch würde ich jetzt statt der von ihm empfohlenen Guttaperchaschienen solche von imprägnirten Filz nehmen.

Die Schiene, welche von Volkmann benutzt wird, ist von in heissem Wasser erweichter Guttapercha hergestellt (etwa 2—4 Linien stark, ich möchte

eher die stärkeren Platten empfehlen). Sie wird vorläufig so zurecht geschnitten, dass sie den Fuss auf dem Rücken vom inneren Fussrand an um den äusseren und auf der Planta umgreift, und dann auf der Innenseite des Unterschenkels als Halbrinne bis zum Knie verläuft.

Dann wird sie an den mit feuchter Gazebinde umwickelten Fuss, während derselbe in corrigirter supinirter (adducirter) und plantarflectirter Stellung gehalten wird, angelegt und ebenfalls mit feuchter Binde fest gegen die kleine Extremität angepresst. Der Fuss muss nun etwa 10 Minuten lang, bis zum Erhärten der Schiene, welches man durch Aufgiessen von Eiswasser beschleunigen kann, erigirt gehalten werden, nach dem Erhärten wird die Schiene entfernt, die Ränder werden geglättet, und nun für den Gebrauch wiederum an den reducirten, nur mit einer dünnen Wattelage gepolsterten Fuss und Unterschenkel durch Heftpflaster fixirt. Volkmann legt unter dem Heftpflaster zunächst noch eine Binde an. Uebrigens dauert die Cur ein halbes bis ein ganzes Jahr bei den schweren Fällen, und sie darf nicht vor der vollständigen Heilung unterbrochen werden.

Man findet nun auch Plattfüsse bei Kindern im ersten Lebensjahre, welche den Eltern erst auffallen, nachdem die Kinder Gehversuche gemacht haben. Küstner ist geneigt, dieselben als Ueberreste der durch intrauterinen Druck entstandenen leichteren Formen anzusehen, während Volkmann solche schon vor der Zeit, dass das Kind geht, entstehende Deformitäten, welche keine grosse Neigung zur Verschlimmerung zeigen, erklärt durch ein zu frühes und die Norm überschreitendes Wachsthum des Kinderfusses aus der fötalen Form heraus zur Form des Fusses des Erwachsenen. V. ist geneigt, auch die Entstehung der der Rasse eigentümlichen Plattfüsse aus deren vorzeitiger und übertriebener Umbildung der Füsse zu erklären. Dazu kämen dann noch die frühen rhachitischen Valgi.

Es giebt auch congenitale Pedes valgi, welche schon bei leichteren Druckeinwirkungen unter der Voraussetzung von Paralyse der Extremitäten zu Stande kommen. Kinder mit congenitalen Anomalien im Centralnervenapparat sind dazu disponirt. Dass die erworbene Paralyse öfter zu Pes valgus paralyticus führt, haben wir bereits erwähnt.

Zu diesen kommen dann noch einzelne Fälle, welche sich an Defectbildung der Fibula anschliessen, wie sie neuerdings von Wagstaffe beschrieben worden sind.

§. 165. Oben haben wir bereits betont, dass die häufigste Form des Plattfusses, die eigentlich typische, sich ausbildet in der postfötalen Entwickelungszeit des Skelets, und zwar sind es, wenn wir uns zunächst nur an das Alter des Erkrankten halten, gleichwie bei dem Genu valgum, zwei ziemlich scharf getrennte Lebensabschnitte: das erste Kindesalter etwa von der Zeit der ersten Gehversuche bis zum 6. bis 7. Jahre und die Periode der Pubertätsentwickelung. Der Plattfuss, welcher sich in den ersten Kinderjahren ausbildet, lehnt sich aber wieder an eine bestimmte, zu Erweichung des Skelets führende Krankheit an, wir meinen die Rhachitis, während die Ausbildung der Deformität im späteren Kindes- und Jünglingsalter herbeigeführt wird durch abnorme Ansprüche, welche plötzlich an die Leistungsfähigkeit des Fusses gestellt werden. Somit sind die Verhältnisse im Ganzen ähnliche, wie wir dieselben bei dem Genu valgum kennen gelernt haben, und es rechtfertigt sich vollkommen, wenn wir wie bei diesem Leiden unterscheiden einen Pes valgus rhachiticus und aus den dort

erörterten, unten noch kurz zu besprechenden Gründen einen Pes valgus staticus.

Um die Entwickelung des Plattfusses zu verstehen, müssen wir zunächst auf das hinweisen, was wir bereits bei der Besprechung der Aetiologie des Klumpfusses berührt haben, nämlich auf die eigenthümliche Umgestaltung, welche der Fuss des Neugeborenen, dessen Bewegungen mehr nach der Seite der Supination gerichtet waren, durchmacht, bis er die Form des stützendes Fusses des Erwachsenen annimmt, dessen Tarsalbewegungsexcursionen mehr nach der Pronationsseite gelagert sind. Diese Umgestaltung der Knochen und Gelenke in ihrer Form und Stellung ist, wie Hüter hervorgehoben, wesentlich der Effect der Belastung des Fusses durch die Körperschwere. Indem sich das Kind bei seinen Gehversuchen auf den nach unten gerichteten äusseren Fussrand stützt, also auf eine Fläche, welche nach aussen von der Achse des Talotarsalgelenks gelegen ist, so tritt in Folge dieses Druckes auf den äusseren Fussrand durch die Körperschwere eine Rotation um die Achse des gedachten Gelenkes ein, bei welcher der innere Fussrand gegen den Boden gedrängt und die Fussspitze nach aussen gewandt wird. Die Schwere des Körpers erzeugt also eine Pronation. Allmälig zeigt sich der Effect der zahlreichen, bei jedem Tritt erfolgenden Gewalteinwirkungen in einer Verlagerung der Bewegungsrichtung im Sinne der Pronation. Die Belastung erzwingt eine Veränderung der Hemmapparate des Gelenks. Wir haben für den Klumpfuss angeführt, dass die relative Höhe des Processus anterior calcanei auf der Aussenseite, indem dortselbst der seitliche Fortsatz des Talus zu früh anstösst, eine ausgiebige Pronationsbewegung unmöglich mache. Jetzt werden gerade hier die Knochen scharf aufeinandergedrückt, und in Folge davon bleibt der Processus anterior calcanei im Wachsthum zurück. Auf der entgegengesetzten inneren Seite klaffen dagegen die Theile auseinander, die Knochen werden dadurch von einander entfernt, von Druck entlastet. So kann sich das Sustentaculum tali schrankenloser entwickeln, und mit seiner Entwickelung ist eine frühere Hemmung der Supinationsbewegungen gegeben.

Uebrigens hat Volkmann auf Grund von Beobachtung hervorgehoben, dass der Fuss doch nicht allein in Folge der Körperschwere den beschriebenen Entwicklungsgang durchmacht, denn auch ohne dass dieselbe eingewirkt hat, folgt derselbe einem, wie es scheint in der Uranlage begründeten Gesetz — Volkmann ist geneigt, es als ein Stück des von Eschricht aufgestellten Entwickelungsgesetzes (siehe oben Klumpfussgenese) anzusehen.

Wir müssen, um die ganze Geschichte des Plattfusses vor Augen zu haben, auch noch kurz auf die Momente zurückkommen, welche für die alte Benennung des in Rede stehenden Leidens massgebend geworden sind. Wir bezeichnen dasselbe mit dem Namen des Plattfusses. Bekanntlich repräsentirt der auf dem Boden ruhende Fuss ein Nischengewölbe, indem nur der äussere, der vordere und hintere Theil des Skelets den Boden berührt. Bei dem elastischen Gang des normal gebauten Fusses berührt nur der Calcaneus hinten, die Köpfe der Metatarsalknochen vorn und der laterale Fussrand aussen den Boden. Von diesen Theilen aus wölbt sich allseitig die Planta pedis, und der innere

Fussrand, etwa die Gegend der Articulat. talo-navicularis bildet die Kuppel des Gewölbes. Zahlreich sind nun die Vorrichtungen, welche diesem gewölbartigen Bau, den die Körperschwere beim Gehen und Stehen ständig zu vernichten trachtet, den hohen Grad von Tragfähigkeit geben, wie er ihn in der That besitzt. Zunächst ist der Fuss ganz gebaut wie das Mauergewölbe, die einzelnen Bausteine setzen sich umgekehrt keilförmig, so dass die schmal zulaufende Seite des Keils nach unten gerichtet ist, zusammen, was bei einer Betrachtung der einzelnen Knochen, des Talus, Naviculare, des Keilbeine u. s. f. leicht ersichtlich wird. Die einzelnen Keilkörper werden aber durch ein sehr starkes Bindemittel, durch die starken, in der Aushöhlung des Gewölbes gelegenen Bänder, welche ein Aufklaffen der Gelenke hier unmöglich machen, zusammengehalten. Zu diesen die Knochen direct zusammenhaltenden Bänder kommt aber noch ein ligamentöser Apparat, welcher gleichsam die Grundsteine des Gewölbes zusammenhält. Wie die Sehne am Bogen spannt sich die Aponeurosis plantaris von dem Calcaneus aus nach vorn zu den Köpfen der Metatarsalknochen. Zumal bei dem Abwickeln des Fusses vom Boden, wobei die Fussspitze wesentlich der Metatarsus hallucis trägt, spannt sie sich straff an, und wenn man in dieser Stellung, den Fuss einer Leiche stark belastend, die Aponeurose durchschneidet, so wird sofort das Gewölbe um etwas flacher. Unter gewöhnlichen Verhältnissen wird also hier der eigentliche Hemmapparat der einzelnen Gewölbknochen noch gar nicht in Anspruch genommen, er wird geschont. Von der grössten Bedeutung für die Tragfähigkeit ist aber die contractile Kraft bestimmter Muskeln, welche so gelagert sind, dass sie auch bei starker Belastung das Gewölbe in der Art stützen, dass keiner der Bandapparate unter normalen Verhältnissen zur Leistung herangezogen wird. Der Hauptträger des Gewölbes, welcher eben durch seine Arbeit die Elasticität des Fusses stützt und das elastische Abwickeln desselben vom Boden begünstigt, ist der Tibialis posticus. Er läuft quer durch die Sohle und schlingt sich dabei um den Hals des Talus herum (Henke). Ihn unterstützen die kleinen Muskeln der Sohle in seiner Wirkung (Flexoren, Adductor hallucis u. s. w.) Unter gewöhnlichen Verhältnissen trägt der Muskel allein die Garantie, dass die Fusswölbung gehörig gestützt werde, und erst bei Ermüdung desselben treten die Bandapparate in Wirksamkeit. Dieser Satz hat für die Entwicklung des Plattfusses eine fundamentale Bedeutung.

Gehen wir nach diesen Vorbemerkungen nochmals zurück auf die beiden Formen des typischen Plattfusses, auf die rhachitische und die statische Form. Im ersteren Falle sehen wir, dass bereits im frühesten Kindesalter die normalen Grenzen der Bewegungsverlagerung von der Supinationsseite nach der Seite der Pronation erreicht und überschritten wurden. Der Druck der Körperlast traf hier nicht mehr normale, sondern abnorme weiche Knochen, und diese waren nicht im Stande, den Anforderungen, welche das Gehen und Stehen an sie machte, zu entsprechen, sie formten sich entsprechend der Belastung, so dass der Fuss in Abduction kam und das Fussgewölbe sich abflachte. Charak-

teristisch ist, dass auch der rhachitische Plattfuss besonders gern sich entwickelt bei verhältnissmässig wohlgenährten schweren Kindern. Die vermehrte Körperschwere drückt die weichen Knochen zurecht.

Dem gegenüber sind die, welche an dem sogenannten statischen Plattfuss erkranken, meist den niederen Ständen angehörende, in den Entwickelungsjahren befindliche Individuen, an deren Leistungsfähigkeit im Gehen und Stehen plötzlich ungewöhnlich hohe Anforderungen gestellt werden. Es sind kaum der Schule entwachsene Mädchen, welche schwere Kinder tragen müssen, jugendliche Fabrikarbeiterinnen, welche stehend ihre Arbeit betreiben, es sind Kellner, Bäcker-, Schlosserlehrlinge, genug die ähnlichen Beschäftigungen, welche das eine Mal ein Genu valgum hervorrufen, führen im anderen Falle und zwar viel häufiger noch zur Entstehung eines Pes valgus. Bei allen diesen Personen, welche von der Schularbeit plötzlich zu einer solchen übergehen, die ihnen nicht gestattet, zu jeder Zeit ihren er- oder übermüdeten Gliedern die gewünschte Ruhe zu geben, werden besonders die unteren Extremitäten angestrengt. Nun ist dem Entwickelungsalter noch dazu eine rasche Ermüdung der Muskeln eigenthümlich. Da ist es allerdings nicht zu verwundern, wenn die Muskeln der unteren Extremität allmälig zu einem solchen Grad der Uebermüdung kommen, dass sie der Kranke überhaupt nur noch da gebraucht, wo sie unbedingt nothwendig sind, nicht aber da, wo ihre Arbeit durch bestimmte andere Apparate gethan werden kann. Wir haben oben ausgeführt, dass die Fixationsapparate des Fussgewölbes in der Construction des Gewölbes und seiner Verkittung durch starke Bänder einerseits, wie in der elastischen Stütze bestimmter Muskeln (Tibialis posticus etc.) andererseits gegeben sei. Eliminiren wir aus diesen Fixationsapparaten die übermüdeten Muskeln, so tritt der Bandapparat und die Form der Knochen als Hemmung ein, damit wird aber der Apparat für die Spannung des Fussgewölbes benutzt, der sonst nur für extreme Fälle in Anspruch genommen wurde. Gebraucht ihn der Kranke dauernd statt des elastisch federnden Stützapparates der Muskeln, so wird die ganze Construction insufficient, die Bänder geben nach und dehnen sich, die Gewölbknochen klaffen auf der hohlen Seite des Gewölbes von einander, sie drängen sich auf der Seite der Convexität gegen einander. In Folge davon treten allmälige Veränderungen der Knochenform und der Gelenke ein, vor Allem verschieben sich die Gelenke, indem da, wo dieselben benutzt werden, sich das Gelenk vergrössert, während es da, wo es nicht benutzt wird, verödet. Aber bei wachsenden Knochen wird auch das Wachsthum in der Art beeinflusst, dass, wo die Knochen auseinanderklaffen, also auf der inneren Seite des Fusses, das Wachsthum in verstärktem Maasse auftritt, während es auf der Aussenseite, wo die Knochen sich aufeinanderdrängen, zurückbleibt. So kommt es, dass die einzelnen Gelenke gegeneinander verschoben, die ganze Architectur des Gewölbes mit der Zeit gestört wird.

Uebrigens ist es sehr wahrscheinlich, dass ein Theil der statischen Plattfüsse benfalls auf dem Boden einer Knochenerweichung entstehen. Die Untersuchung des Genu valgum (Mikulicz) macht es wahrschein-

lich, dass auch bei der Entstehung des Plattfusses eine krankhafte Weichheit des Knochengewebes nicht selten mitwirkt.

§. 166. Wenn wir den Plattfuss bei den Contracturen behandeln, so passt dies in der That nur für eine gewisse Anzahl von Fällen. Denn bei der grossen Mehrzahl besteht keine Contractur. Das Fussgewölbe hat sich allmälig abgeflacht und die Bewegung im Talotarsalgelenk ist nach der Pronationsrichtung verlagert, aber der Fuss ist beweglich geblieben. Vielfach handelt es sich hier nur um einfach excessive Umbildung der Form des Fusses, ohne dass jemals pathologische Störungen eingetreten wären. So ist der Plattfuss eine Racceneigenthümlichkeit, welche uns von den Negern bekannt ist, auch die Juden zeigen vielfach Anlage dazu, und offenbar existiren noch nicht in jeder Richtung aufgeklärte Ursachen, welche eine endemische Verbreitung der Deformität begünstigen, wenn auch die excessive Belastung des Fusses auch hier meist maassgebend sein wird. Sehr belehrend ist in der Richtung die von Roberts angestellte Berechnung, welche erweist, dass von 1000 Kindern im 8. Jahre 15,1 und nun in aufsteigender Linie von 1000 Kindern aus dem 12. Jahre 132,4 plattfüssig gefunden wurden.

Die Symptomatologie der oben gedachten Racenformen wie auch die einer grossen Anzahl von leicht statischen besteht daher einfach in der zunehmenden Abflachung des Fussgewölbes und in einer mässig pronirten Stellung des Vorderfusses, neben leichterer Ermüdbarkeit bis zu dem Alter, in welchem sich die Knochen- und Gelenkform fixirt hat. Denn die erwachsenen Plattfüssigen, welche keine schwereren pathologischen Störungen bei der Entwickelung des Plattfusses durchmachten, sind vollkommen leistungsfähig mit ihren Füssen.

Die Kinder, welche an Pes valgus rhachiticus erkranken, zeigen fast immer gleichzeitig anderweitige rhachitische Störungen. Oft sind es, wie wir schon bemerkten, verhältnissmässig dicke schwere Kinder. Die Deformität tritt besonders ein, wenn die kleinen Patienten stehen und gehen. Dann stellt sich der kleine Fuss in Abduction und Rotation, so dass der äussere Fussrand erhoben, der innere gesenkt wird, und das Gewölbe flacht sich ab. Die Kinder wollen aber nicht gern lange gehen oder stehen, da sie leicht ermüden und Schmerzen in den Füssen bekommen. Die Diagnose ist nur nach einer Seite zuweilen zweifelhaft. Es kann nämlich ein Pes valgus paralyticus in Frage kommen. Die Anamnese, das Vorhandensein von anderen rhachitischen Symptomen, die gute Muskelernährung einerseits, der Mangel einer solchen, die Atrophie des Gliedes andererseits lassen diese diagnostischen Zweifel doch meist leicht beseitigen. Ein contracter Plattfuss beim Kinde ist aber, wenn nicht congenital, stets ein paralytischer, da sich eine fixirte Contracturstellung bei der rhachitischen Form der Kinder nicht entwickelt.

Die erheblicheren Formen des Pes valgus staticus entwickeln sich nun entweder auf dem Boden des rhachitischen, oder sie bilden sich aus dem allmälig eintretenden Pes planus und zwar dann meist

unter der Einwirkung der oben eingehend geschilderten mechanischen Schädlichkeiten ziemlich rasch aus.

Neben der Abflachung des Gewölbes tritt bei ihnen meist die Pronationsstellung sehr viel ausgeprägter in Erscheinung.

Was vorerst die Prüfung des Grades von Abflachung im Fussgewölbe anbelangt, so vergleicht man zu dem Ende beide Füsse und zwar zunächst ohne Belastung und dann im Stehen. Oefter sind beide Füsse abgeflacht und es fehlt das Vergleichsmoment. Man hat nun ein sehr exactes Mittel, den Grad der Abflachung zu prüfen. Volkmann bestrich die Füsse mit schwarzer Farbe und liess sie auf heller Fläche auftreten. Ich gebe nebenstehend seine Typen von normalen und in verschiedenem Grade abgeflachten Füssen wieder. Man

Fig. 60.

Sohlenabdrücke: a. eines normalen Fusses, b. eines solchen mit leichtem, c. mit schwerem, d. mit ungewöhnlich schwerem acquirirten Plattfuss.

kann sich auch in sehr einfacher Weise einen solchen Abdruck, der normaler Weise nur die Ferse, ein Stück äusseren Fussrandes, die Zehen und Zehenballen (siehe a.) wiedergeben soll, dadurch herstellen, dass man dem Patienten den Fuss durch Eintauchen in ein Waschbecken nass machen und dann auf den Boden treten lässt.

Ausser der Einsenkung des Fussgewölbes ist die Fussspitze abducirt, der äussere Fussrand erhoben, der innere gesenkt, also der ganze Vorderfuss steht in Pronation. Unter dem inneren Knöchel steht ein rundlicher Vorsprung scharf gegen die Haut hervor. Meist ist man geneigt, diesen Vorsprung für das Schiffbein zu halten, und in der That ist dies auch nicht selten der Fall: das Naviculare bleibt tiefer stehen als der Talus. In einer grossen Reihe von Fällen ist es aber in der That der innere untere Theil des Caput tali und nur im Beginn stärkerer Abductionsstellung fühlt man das Naviculare noch mit ihm etwa in gleicher Höhe, bald aber rutschen die beiden Knochen von einander, das Naviculare nach aussen oben neben

dem Talus vorbei. Da nun der Talus nicht etwa einfach bei der Abflachung des Gewölbes in senkrechter Richtung nach unten getreten ist, sondern das vordere Ende desselben, das Caput tali, zugleich tiefer gesunken, so steht das Fussgelenk in wechselnder Plantarflexion. Wenn man aber bei dem Plattfüssigen die Fussspitze nicht zugleich gesenkt findet, sondern nur die Ferse und den Talus mit ihren vorderen Enden tiefer stehend, so liegt dies daran, dass Schiffbein und Cuboides sammt dem Vorderfuss gegen die beiden oberen Knochen dorsalwärts geknickt sind. Henke hat dies zuerst genau beschrieben und daher den Plattfuss als Pes flexus abductus-reflexus bezeichnet. Wir kommen übrigens auf diese Frage, welche zwischen Henke und Hüter zu Controverse geführt hat, noch einmal bei der Anatomie des Leidens zurück.

Der Fuss des Plattfüssigen erscheint breiter als der gesunde. Der Calcaneus springt hinten stärker hervor und ist zugleich schief gestellt, so dass der äussere Knöchel mit seiner Spitze der Seitenfläche desselben genähert ist. Auch der Metatarsus quintus springt stark hervor. Meist sind Pedes valgi zum Schwitzen geneigt, sie sehen bläulich aus, die Venen sind verhältnissmässig stark ausgedehnt.

Fast immer sind die Bewegungen sowohl im Sprunggelenk im Sinne der Dorsalflexion als auch im Talotarsalgelenk im Sinne der Supination mehr oder weniger beschränkt. Nicht selten aber wird der Pes valgus vollkommen contract.

§. 167. Von dieser contracten Form des Plattfusses, der Form, welche eigentlich das Leiden erst zu einer wirklich schweren Störung stempelt, haben wir noch zu handeln.

Man hat sie unter sehr verschiedenen Namen beschrieben. Die Franzosen haben ihr unter dem Namen der „Tarsalgie des adolescents“ (Gosselin) besondere Aufmerksamkeit geschenkt. Bei uns wird sie bald als entzündlicher, bald als acuter (Volkmann) Plattfuss beschrieben. Alle Namen erschöpfen nicht vollkommen das Wesen der Krankheit. Es handelt sich weder um eine eigentliche Neuralgie, noch um Entzündung, noch auch ist das Auftreten der Störung in allen Fällen ein ganz acutes, obwohl das häufig der Fall ist. Wir möchten den Namen contracter statischer Plattfuss als den am wenigsten präjudicirenden und doch das Wesen der Krankheit kurz bezeichnenden festhalten.

Wir sagten, dass die acute Entstehung die häufigere ist. Darin liegt nicht ausgeschlossen, dass Kranke, welche von dem Leiden befallen werden, vorher schon an Abflachung des Fussgewölbes litten. Dann tritt aber unter den oben beschriebenen Verhältnissen, dass plötzlich sehr erhebliche Leistungen von der Tragfähigkeit des Gewölbes beansprucht werden, eine meist hochgradige Schmerzhaftigkeit im Tarsus ein. Gleichzeitig stellt sich der Fuss in Pronation: die Fussspitze steht nach aussen, der innere Fussrand tief, der äussere hoch. Die Abductionsstellung tritt aber um so schärfer hervor, als durchaus nicht immer bereits die Wölbung des Fusses erheblich flach erscheint. Das Caput tali bildet eine scharfe Vorragung unter dem inneren Knöchel.

Der Fuss steht in der beschriebenen Stellung fest. In den ausgeprägten Fällen erkennt man sofort den Grund der Feststellung in der saitenartig scharf hervortretenden Spannung der Sehnen. Auf dem Fussrücken springen die Extensorsehnen und der Tibialis anticus hervor, ebenso sind die Peronei und die Achillessehne gespannt. Diese Spannung der Sehnen durch active Muskelcontraction tritt aber um so schärfer hervor, wenn von Seiten des Arztes versucht wird, sie zu überwinden. Ergreift man den Vorderfuss und prüft die Bewegungen, so ist zwar die Beweglichkeit im Talocruralgelenk herabgesetzt, aber sie ist doch nicht aufgehoben, dagegen gelingt es nicht, die Pronation noch mehr zu steigern oder sie in die Supination zurückzuführen. Bei diesem Versuch widersetzen sich die contrahirten Muskeln auf das Allerentschiedenste. Charakteristisch für die weniger inveterirten und schlimmen Fälle ist, dass die Contractur rasch aufhört, wenn der Fuss nicht gebraucht wird. Legt man den Kranken zu Bett, applicirt auch wohl noch eine Eisblase, einen kühlen Umschlag, so verschwindet die starre Abductionsstellung meist bald.

An dem schon längere Zeit steifen Fusse treten fast immer ziemlich erhebliche Circulationsstörungen ein. Wir haben schon auf die bläuliche Hautfärbung der Plattfüssigen hingewiesen. Bei den contracten Plattfüssen kommen nun, falls der Gebrauch der Füsse forcirt wird, leicht auch noch locale Oedeme hinzu. Die Schmerzen localisiren sich fast immer an typischen Punkten. Hüter unterscheidet drei. Der erste liegt hinter der Tuberositas ossis navicularis und entspricht dem Ligament. calcaneo-naviculare, welches durch die forcirte Pronationsstellung gespannt ist. Der zweite Punkt liegt an der Aussenseite da, wo das Schiffbein durch die extreme Pronation gegen die Aussenseite des Caput tali gedrängt wird. Ein dritter Punkt liegt aussen am Calcaneus, da wo die Kante des Taluskörpers sich auf denselben bei der Pronationsbewegung, dieselbe hemmend, anstemmt. Lücke betont übrigens mit Recht, dass auch noch an anderen Punkten Schmerzen auftreten, so vor allem in der Hacke und in den Metatarsophalangealgelenken.

Die Krankheit ist ausserordentlich häufig und leider noch in sehr vielen Fällen verkannt. Wie oft sieht man Träger von steifen Plattfüssen wochen- und monatelang mit allen nur denkbaren antirheumatischen und antineuralgischen Mitteln behandelt. Die grosse Bedeutung des Uebels verlangt aber, dass auch die leichteren Fälle früh diagnosticirt werden, und das ist in der That doch auch nicht schwer, wenn es sich auch noch nicht um erhebliche Abflachung des Gewölbes handelt, wenn nur ein gewisser Grad von Abductionsstellung mit Muskelcontractur und den typischen Schmerzen bei jugendlichen Personen unter den mehrfach geschilderten Lebensverhältnissen eintritt. Hier kann die nur im Gebiete des Tarsus auftretende Schmerzhaftigkeit fast nichts bedeuten, als einen contracten Plattfuss, selbstverständlich unter der Voraussetzung, dass man schwere Knochen- oder Gelenkerkrankung ausschliesst. Nur eine Gruppe von Plattfusskranken ist wohl im Stande, diagnostische Bedenken zu erregen. Lücke hat diese Gruppe sehr

scharf gezeichnet. Die Vertreterin ist eine junge Frau, welche rasch an Körperfülle zunimmt und dazu noch in bergigem Terrain sich mehr bewegt, als sie dies früher gethan. Das Plus an Körperfülle, welches sie gewann, giebt hier den Factor ab, welcher die Krankheit herbeiführt. Wahrscheinlich handelt es sich in solchen Fällen schon um eine bestehende Abflachung des Fussgewölbes, und es ist von Interesse, sich zu merken, dass unter diesen Voraussetzungen der contracte Plattfuss nicht mehr blos an das Jünglingsalter gebunden ist. Ich habe rasch stark werdende Frauen und Männer gesehen, welche von ihren unerträglichen Tarsusschmerzen bei leichter Contractur erst durch die Mittel befreit wurden, die den typischen Pes valgus beseitigen. Andererseits kommt das Leiden zur Entwickelung unter der Voraussetzung, dass der tragende Apparat geschwächt wird. So sieht man auch, abgesehen von den wirklichen Luxationen im Tarsus, welche Plattfuss bedingen können, die Contractur auftreten nach Verletzungen des Fusses, nach Fractur der Fibula, nach Distorsion mit localer Ruptur des Bandapparates. Und sicher muss man auch die Fälle von denselben mechanischen Schädlichkeiten aus erklären, bei welchen sich im Anschluss an entzündliche Processe auch noch bei älteren Personen ein contracter Plattfuss entwickelt. Ich habe dies mehrfach beobachtet bei älteren Personen mit leichten Symptomen von Arthritis deformans in anderen Gelenken. Hier treten auch gern unter der Voraussetzung, dass die Last des Körpers grösser wurde durch zunehmende Fettleibigkeit, nachdem schon vorher leichte Schmerzen im Fussgelenk vorhanden gewesen waren, typische Plattfussschmerzen mit Contractur ein.

Wir haben schon oben angedeutet, dass die Krankheit sehr verschiedene Erklärungen gefunden hat. Bald wurde der neuralgische Character in den Vordergrund gestellt, bald sah man den Schmerz an als die Folge einer Entzündung. Aber sowohl im klinischen als auch im anatomischen Bild fehlen alle Thatsachen, welche für eine wirkliche primäre Entzündung sprechen. Was man davon sieht, das ist erst eine Folge des auf die Knochen und Gelenke stattfindenden Drucks. Nach der Entzündung hat die Contractur die Aufmerksamkeit der Beobachter in hohem Grade in Anspruch genommen, und man hat vielfach behauptet, der contracte Plattfuss müsse als eine Contractur der Pronatoren aufgefasst werden, welche sich zusammenzögen wegen Insufficienz der Supinatoren. Mit Recht macht Hüter dagegen geltend, dass ja garnicht die Pronatoren allein contract sind, dass auch ein Theil der Supinatoren, wie z. B. die Achillessehne, gespannt erscheinen. Die Contractur bei dem fraglichen Leiden hat keine andere Bedeutung, als die starren Contracturstellungen, welche im Beginn von entzündlichen Gelenkaffectionen durch die Muskeln eingeleitet werden. Bei dem raschen Entstehen des Pes valgus hat der Leidende heftigen Schmerz an den Stellen, an welchen die Bänder gedehnt, die Knochen aufeinandergeresst werden. Besonders schmerzhaft ist hier aber jede Bewegung, durch welche der Druck und die Reibung an den gedachten Theilen vermehrt wird. Um diesen Schmerz zu beseitigen, stellt er den Tarsus durch eine Muskelcontraction und zwar in der fehlerhaften

Stellung, somit wesentlich durch die Pronatoren fest. Zuweilen ist die Contractur nur sehr vorübergehend, tritt beim erneuten Gebrauch des Fusses wieder ein, lässt bei Rückenlage nach. Sie steigert sich zumal bei dem Versuch der Supination von Seiten des Untersuchers und hält noch in tiefer Narcose an, wenn bereits sämmtliche Muskeln schlaff geworden sind. Vorläufig ist die Verkürzung eine nur functionelle, und erst nach langer Dauer kann nutritive Retraction des Muskels hinzukommen, anders als bei entzündlichen Störungen, bei welchen der Uebergang in die nutritive Verkürzung weit rascher stattfindet.

§. 168. Die grössere Anzahl aller Plattfüsse bleibt für Lebensdauer. Ein Theil macht nur sehr geringe Beschwerde, wohin wir den wenig elastischen, leicht zur Ermüdung führenden Gang rechnen und ist im wesentlichen nur als Schönheitsfehler zu betrachten. Gesellt sich erhebliche Abduction hinzu, so fehlen jedoch selten wenn auch vorübergehende Schmerzen, und leicht kommt die Contractur hinzu. Die eigentlichen contracten Plattfüsse sind im Ganzen der Behandlung recht zugänglich. Werden contracte Plattfüsse nicht behandelt, so bleibt eine gewisse Anzahl steif, jedoch durchaus nicht alle. Mit der Zeit accommodiren sich die Knochen und Gelenke, und zumal nach dem 20. Jahre geht diese Accommodation rascher vor sich und die Muskeln beginnen unter den veränderten Verhältnissen wieder zu agiren. Nur bei einem kleineren Theil erfolgt nutritive Verkürzung der Muskeln, zuweilen, wie Volkmann beobachtete, so erheblich, dass die Peronei über den lateralen Knöchel nach vorn gleiten und sich dorthin dislociren. In manchen Fällen tritt aber in Folge von consecutiven Reiz- und Entzündungserscheinungen eine Ankylose im Tarsus und erhebliche Bewegungsbeschränkung im Talocruralgelenk ein.

Wir müssen in Kürze noch einige Bemerkungen zur pathologischen Anatomie des Pes valgus hinzufügen. Das Wichtigste haben wir bereits in den klinischen Bemerkungen mitgetheilt.

So haben wir vor allem hervorgehoben, dass sich anatomisch die Hemmapparate für Pro- und Supination verschieben. In Folge des abnormen Druckes, welchen bei der dauernden Pronationsstellung der Seitenrand des Talus auf den Processus anterior calcanei ausübt, bleibt der letztere im Höhenwachsthum zurück, während sich das Sustentaculum tali emporhebt. Dadurch bekommt das ganze Gelenk zwischen Talus und Calcaneus eine schief von innen nach aussen geneigte Stellung. Am Processus anterior calcanei fällt bei hochgradigen Plattfüssen noch eine weitere Eigenthümlichkeit auf. Bei der extremen Pronationsstellung kommt nämlich die Spitze des Fibularknöchels auf die äussere Fläche des Processus anterior zu stehen. Sie schleift sich hier eine Grube aus, welche allmälig die Beschaffenheit eines, wenn auch nicht vollkommenen Gelenkes annimmt (Hüter).

Dazu kommen aber sehr erhebliche anatomische Veränderungen in der Configuration des Talus und seiner Gelenke, zumal des Talonaviculargelenks. Das Collum tali ist anscheinend entgegengesetzt wie bei dem Pes varus auf der Innenseite erheblich länger geworden. Als Ausdruck dafür sieht man hier, wie Hüter hervorhebt, intraarticuläre Knochenstreifen. Das Naviculare steht aber in extremer Pronationsstellung stark nach oben gerückt, und dadurch springt nicht mehr dieser Knochen, sondern der freigewordene Taluskopf in der Sohle unter dem inneren Knöchel vor. Das Schiffbein selbst sitzt auf dem oberen äusseren Theil des Taushalses auf, und hier ist bei älteren Plattfüssen die articulirende Fläche uneben und rauh, ebenso wie die ihm gegenüberstehende Schiffbeinfläche selbst.

Die Erklärung dieser Veränderungen ist auf verschiedene Weise gegeben worden. Henke, welcher zuerst eingehende anatomische Studien über Plattfusscontracturen

machte, geht zunächst von der Annahme aus, dass es sich bei dem Plattfuss nicht nur um eine Contractur im Talotarsal-, sondern auch um Plantarflexionscontractur im Talocruralgelenk handle. Nach ihm ist der Talus nicht in senkrechter Richtung in das Gewölbe des Fusses hinabgesunken, sondern er ist mit seinem vorderen Ende am meisten gesenkt. Dadurch muss natürlich das vordere Gebiet der Talusrolle aus der Tibialgelenkfläche heraustreten. Zugleich ist dann das Naviculare nach aussen oben herumgerutscht und articulirt nun nicht mehr an seiner alten Gelenkfläche, sondern mit seiner dorsalen Fläche an einem Theil des Talus, wo sich früher die vordere äussere Partie von der für die Gelenkfläche der Tibia befand. Aus dieser Thatsache erklärt er auch die Ungleichheiten, welche die Gelenkflächen hier zeigen. Wenn nun ein Theil der Talusrolle auf der Innenseite, da das Talocruralgelenk in Plantarflexion steht, nicht mehr benutzt wird, so verödet hier das Gelenk, der Knorpel schwindet, aus der früher knorpeligen wird knorpellose intraarticuläre Knochenfläche. Ebenso ist es am unteren, dem inneren Theil des Caput tali, wo das Naviculare abgerutscht ist. Dahingegen ist das Naviculare nach aussen oben ein Stück über die alte Gelenkfläche hinaus verschoben, und hat sich hier auf ungleichem Boden ein deshalb ungleiches neues Stück Gelenkfläche geschliffen.

Hüter leugnet, dass das Talocruralgelenk bei dem Pes valgus plantarflectirt sei. Er sieht die Verlängerung des inneren Theiles vom Talus, die Bildung intraarticulärer Knochenstreifen als die Folge von gesteigertem Wachsthum an, welche in Folge der Druckentlastung auf der Innenseite zu Stande kommen sollen. Dagegen sieht er die Ungleichheiten, welche das dorsale Ende das Naviculare und der äussere obere Abschnitt des Ovalgelenks des Caput tali trägt, als Effecte entzündlicher Veränderungen durch den hier stattfindenden Druck an.

Es ist hier nicht der Ort, auf diese Controverse näher einzugehen, doch scheint mir die ältere Annahme, dass es sich, wie Henke meint, um Veränderungen der Gelenke als Folge von Verschiebung, um Schwund des Knorpels auf der Innenseite, da wo das Gelenk der Talusrolle und des Caput tali nicht mehr gebraucht wurde, und um particlle Gelenkneubildung auf der Aussenseite, da wo das Schiffbein sich an früher nicht überknorpeltem Gebiet des Talus reibt, auch den klinischen Thatsachen vollkommen zu entsprechen. Immerhin mag sich aber bei jugendlichen Individuen in Folge der Druckentlastung auf der Innenseite des Talus noch ein Stück vermehrtes Wachsthum zu den durch die Gelenkverschiebung herbeigeführten Veränderungen hinzugesellen, während die stärker gedrückten Theile auf der Aussenseite im Wachsthum zurückbleiben.

Die Bänder accommodiren sich den beschriebenen Veränderungen, zumal das Calcaneo-naviculare ist sehr erheblich verbreitert, indem der ganze, vom Naviculare verlassene, innen prominirende Taluskopf in seine Flächenausbreitung aufgenommen wird. Dass erst nach langer Dauer eines contracten Plattfusses auch wirklich nutritive Verkürzung der Muskeln auf der Pronationsseite stattfindet, haben wir bereits erwähnt.

§. 169. Der bewegliche Plattfuss bedarf in vielen Fällen keiner Behandlung. Nur die rhachitische Form soll durch einen stützenden Apparat im Weiterschreiten aufgehalten, resp. corrigirt werden bei gleichzeitiger Behandlung der Rhachitis. Der Apparat besteht in einem festen Schnürstiefel und in einer auf der Innenseite in der Sohle fixirten Schiene mit Fussgelenkarticulation. Es ist dies also die umgekehrte Schienenvorrichtung, welche wir bei Pes varus anzuwenden pflegen.

Werden die Plattfüsse der späteren Zeit schmerzhaft, so ist übrigens eine geeignete Behandlung sofort indicirt. Auch hier lässt man am besten den eben beschriebenen Apparat tragen. Man fügt aber sofort noch eine besondere Stütze für das Fussgewölbe hinzu. Auf die feste Sohle (Roser räth sie hier durch eine Metallplatte zu verstärken) bringt man in der Gegend des Fussgewölbes ein Polster an, welches die Wölbung haben soll, dass es in die Aushöhlung eines nor-

malen Fussgewölbes hineinpasst. Es soll also gleichsam das positive Bild zu dem fehlenden Fussgewölbe bilden.

Daraus geht hervor, dass die kleine Pelotte auf der Innenseite lang und hoch sein muss und auf der Aussenseite des Fusses sich allmälig abflacht und verkürzt. Ich lasse sie durch eine Anzahl von dicken Filzlagen, welche entsprechend zugeschnitten werden, construiren.

Diese Behandlung genügt auch noch für manche leichtere Fälle von contractem Plattfuss, zumal, wenn man den Kranken sich ruhen lassen kann. Der Rath, bei Plattfüssen durch Ruhe Verschlimmerung hintanzuhalten oder bereits eingetretene zu heilen, ist aber meist leichter gegeben als befolgt. Die grössere Zahl aller Plattfüssigen gehört der dienenden, im Stehen und Gehen arbeitenden Classe an und kann eben ihre Arbeit nicht für längere Zeit aufgeben.

Ist der Plattfuss contract geworden, so vergeht im Beginn die Contractur leicht, wenn man den Patienten hinlegt und ihn noch dazu kühle Umschläge machen lässt. Aber die schwereren Fälle widerstehen der Ruhe oder die Contractur tritt wenigstens alsbald nach dem ersten Versuch zu gehen wieder ein. Man hat auch dann noch in dem angegebenen Schienenschuh mit Stützpolster ein Mittel, um die Beseitigung zu versuchen. Lücke reicht mit einem derartigen Schuh mit Doppelschiene in allen Fächern aus. Mir hat diese Behandlung zuweilen gute Dienste geleistet, aber bei den recht schweren Fällen war sie doch nicht hinreichend zur Cur. Für diese ist das von Roser zuerst angegebene Mittel: die Beseitigung der contracten Stellung in Chloroformnarcose und Fixation des Fusses in extremer Supinationsstellung allen anderen vorzuziehen.

Der Kranke wird tief chloroformirt, und dann wird ihm der Fuss gewaltsam aus der extremen Pronation in die Supinationsstellung herumgedreht. Während man den Fuss in dieser Stellung fixirt, wird ein Gypsverband angelegt, der besonders auf der dorsalen und äusseren Seite des Unterschenkels und Fusses haltbar sein muss. Bis zum vollständigen Erhärten wird der Fuss in der gedachten Stellung fixirt. Der Kranke muss dann zunächst für einige Tage liegen. Später kann man ihm Ortsbewegung gestatten, nachdem der Gypsverband durch eine Bekleidung des Fusses mit Magnesitverband gehfest gemacht wurde. Der Verband bleibt 14 Tage bis 4 Wochen liegen. Dann aber empfiehlt es sich, sofort einen Schienenschuh mit Gewölbpolster anlegen zu lassen. Die Wirkung des corrigirenden Verbandes ist meist eine sehr schlagende. Indem die abnorme Spannung auf der Innenseite, der abnorme Druck der Knochen gegeneinander auf der Aussenseite durch die Ueberführung des Fusses in die Supination beseitigt werden, hören alsbald die Schmerzen auf. Unter den veränderten Druckverhältnissen bilden sich aber die pathologischen Verhältnisse an den Knochen und Gelenken allmälig wieder zurück.

D. Geschwülste am Fuss.

§. 170. Die häufigsten Geschwülste, welche am Fuss zur Beobachtung kommen, sind die kleinen cystischen, meist mit Gelenken, dem Fussgelenk, den Tarsus- und

Metatarsusgelenken in Verbindung stehenden oder wenigstens durch Abschnürung von Synovialdivertikeln bedingten Geschwülstchen, welche wir bereits an der Hand als „Ganglien“ beschrieben haben. Besonders am Fussrücken kommen sie nicht selten zur Entwickelung und erscheinen hier als harte Knoten, welche, zumal wenn man mit dem Schuhwerk keine Rücksicht auf sie nimmt, sehr erhebliche Beschwerden machen können.

Eine derartige Geschwulst, welche besonders bei Menschen mit starker Wölbung des Fusses unter dem Einfluss enger Schuhe auf dem Metatarsus hallucis in der Gegend seiner Verbindung mit dem ersten Keilbein vorkommt, muss wohl eher als Schleimbeutel gedeutet werden, welcher sich zwischen Extensor hallucis und Knochen liegend, zumal unter dem Einfluss drückender Fussbekleidung, bildet. In dem sehr hart anzufühlenden Tumor kommt es zuweilen zu entzündlichen Erscheinungen, welche durch Ruhe, Eisbeutel u. dgl. m. beseitigt werden; dauernd kann man sie nur beseitigen dadurch, dass man die Fussbekleidung entsprechend der Geschwulst weiter machen lässt, dass man auf den Leisten an dieser Stelle eine kleine, der Grösse der Geschwulst entsprechende Halbkugel auflegt.

Die Ganglien werden, wenn sie sehr stören, durch Discision, durch Punction und Jodinjection oder durch Incision mit und ohne Exstirpation unter Lister'schem Verband entfernt. Bei den cystischen Geschwülsten, welche am Fussgelenk liegen, warnt Volkmann vor Verwechselung mit umschriebenen Eitertaschen der Synovialis, wie man sie bei chronischer Eiterung meist tuberculöser Natur zuweilen beobachtet.

Auch Hygrome mit Reiskörperchen sind mehrfach am Fuss beobachtet worden. So hat Heyfelder eine derartige, auf der Aussenseite des Fusses, vom äusseren Knöchel bis zu den drei letzten Zehen auf dem Fussrücken ausgedehnte Geschwulst beschrieben. Albert beschreibt mehrere Fälle von Schleimbeuteln, welche auf der Innenseite des Fusses bei kleinen Kindern vom Naviculare bis zum inneren Knöchel beobachtet wurden. Die Compression würde für die letzteren Fälle, die Incision mit Lister'schem Verband für die Reiskörperhygrome das geeignete Verfahren sein.

Von gutartigen Geschwülsten, welche, wenn auch nicht häufig, so doch typisch am Fuss zur Entwickelung kommen, sind zu erwähnen die Enchondrome der Zehen und die subunguale Exostose der grossen Zehe.

Die letztgedachte kleine Knochengeschwulst wächst meist bei jugendlichen Individuen in der Zeit der Pubertätsentwickelung. Neben dem Nagelrand oder unter dem Nagel entsteht auf der Rückseite der ersten Phalanx ein meist spongiöser, mit einer Epidermisschicht des Nagels überzogener Knochentumor aus der Phalanx nahe dem Gelenktheil heraus. Nach allem scheint es sich um eine ähnliche Exostose zu handeln, wie die Epiphysenexostose am Femur und der Tibia jugendlicher Individuen, welche wir oben beschrieben haben. Sie bringt zuweilen den Nagel zum Schwund, und dann entwickelt sich öfters auf ihrer Oberfläche in Folge des Drucks ein Geschwür. Dann macht die kleine Geschwulst auch wohl heftige Beschwerden und muss nach Blosslegung der öfter gestielten Basis mit dem Meissel, mit der Knochenscheere abgetragen werden.

Die Haut des Fusses ist zuweilen der Sitz von Neubildungen. So beschreibt Roser von dem Rücken des Fusses eine benigne papilläre Neubildung, eine Form, deren wir bereits bei der Besprechung der Gesichtsneoplasmen Erwähnung gethan haben (entzündliches Hautpapillom). Häufiger handelt es sich allerdings um wahre Hautcarcinome, welche überall am Fuss, am häufigsten an den Zehen, dem Fussrücken, der Fersenbeingegend gesehen wurden. Die wenigen Fälle, welche ich beobachtete, zeichneten sich durch raschen Uebergang in Leistendrüsen aus, eine Erscheinung, die vielleicht durch die vielen Druck- und Bewegungsreize, welche das Neoplasma zu erdulden hat, erklärt werden muss. Schliesslich wären dann noch maligne Neubildungen, von den Knochen ausgehend, Sarcome und ähnliche Neoplasmen zu erwähnen. Auch hier sind wohl die der Zehen und die, welche sich vom Fersenbein entwickeln, die häufigsten. Für alle solche malignen Geschwülste ist eine möglichst baldige Amputation in gehöriger Entfernung von dem Erkrankungsherd zu empfehlen.

VII. Metatarsus und Zehen.

A. Verletzungen.

1. Luxation.

a. Luxation im Metatarsotarsalgelenk.

§. 171. Zu der casuistischen Zusammenstellung, welche bereits Malgaigne in Beziehung auf die Luxation gemacht hat, sind in neuerer Zeit erweiternde Zusätze von Hitzig gemacht worden, aus welchem hervorgeht, dass die fragliche Verletzung doch eine verhältnissmässig seltene ist. Hitzig's Casuistik umfasst zusammen mit der von Malgaigne 29 Fälle. Immerhin mag die Luxation wohl öfter verkannt worden sein.

Bei weitem am häufigsten verschiebt sich der Metatarsus auf die Dorsalfläche des Tarsus, und zwar ist bald nur ein Knochen, bald sind mehrere oder alle dorthin luxirt. So hat man isolirte Verrenkungen des ersten, zweiten, des vierten, des vierten und fünften, des ersten, zweiten und dritten, des ersten bis vierten u. s. w. gesehen. Am häufigsten waren Totalverschiebungen des ganzen Metatarsus auf den Fussrücken. Die Verletzungen entstanden immer als Effecte schwerer Gewalteinwirkung; so eines Sprungs von grosser Höhe auf den Ballen oder durch das Auffallen einer schweren Last, das Ueberfahrenwerden des Fusses von dem Rad eines grossen Wagens u. dgl. m.

Die Erscheinungen: fühlbare Geschwulst auf dem Fussrücken mit Nachweis der Gelenkflächen der Metatarsi an dieser Stelle, werden bald durch die hinzutretende Schwellung undeutlich. Hitzig hebt in seinem Fall die Spitzfussstellung, welche durch die betreffende Verschiebung im Mittelfuss vorgetäuscht wurde, als pathognomonisch hervor.

Weit seltener hat man seitliche Verschiebungen oder Verschiebung des Metatarsus nach der Planta hin beobachtet.

Die Einrichtung der fraglichen Luxation hat öfter grosse Mühe gemacht und ist in einer Anzahl von Fällen auch tüchtigen Chirurgen nicht gelungen. Extension des Vorderfusses bei directen Coaptationsversuchen führte schon um deswillen öfter nicht zum Ziel, weil man die Diagnose zu spät gemacht hatte. Dann hat man andere Mittel öfter mit Glück versucht. So reponirte Brault mittelst des allmälig verstärkten Druckes eines Schraubentourniquets, Malgaigne schob mittelst eines stumpfen Pfriemens, welchen er in den Knochen einstiess, diesen zurück. Jetzt wird man, wenn die Reposition mit den gedachten Mitteln nicht ausführbar erscheint, einen Einschnitt machen und die Knochen durch hebelnde Gewalt wieder zu reponiren suchen. Gelingt dies nicht, so macht man eine Resection der dislocirten Metatarsi und reponirt alsdann. Uebrigens scheint auch ohne Reposition allmälig eine gute Gebrauchsfähigkeit des Fusses wieder eingetreten zu sein.

Ist die Reposition gelungen, so thut man gut, den Kranken noch für einige Zeit im Gypsverband liegen zu lassen.

b. Luxation der Zehen.

§. 172. Noch seltener als die eben besprochenen sind wohl die Luxationen der Zehengelenke und die Luxationen der Zehen in der Verbindung mit dem Metatarsus. Zumal sind Luxationen der Zehenphalangen der vier äusseren Zehen nur sehr selten beobachtet und zwar als Dorsalluxation des vorderen Gliedes. Etwas häufiger hat man die Luxation der zweiten Phalanx auf die erste der grossen Zehe gesehen. Solche Verletzungen sind übrigens auch nur unter günstigen Umständen als Effecte erheblicher Gewalt, welche den Fuss zusammenbog und Dorsalflexion erzwang, gesehen worden. Bei ihnen wie bei den am häufigsten beobachteten Luxationen der ersten Phalanx der grossen Zehe auf den Metatarsus sind Unglücksfälle zu Pferde, besonders Stürzen mit demselben, so dass der Fuss mit den Zehen zwischen Boden und Pferdekörper kräftig dorsalflexirt wird, öfter die Ursache der Verletzung.

In Folge der Dorsalflexion tritt eine ähnliche Verrenkung ein, wie wir dieselbe am Daumen besprochen haben. Die erste Phalanx steht auf dem Rücken des Metatarsus aufgerichtet, das zweite Glied flectirt. Nicht nur die symptomatologische, sondern auch die therapeutische Analogie dieser Verletzungen mit der gleichen des Daumens ist aber so gross, dass wir in Beziehung auf das genauere Verhalten derselben, die Ursachen der Repositionserschwerung etc., auf das dort bemerkte verweisen können. Ich kann aus persönlicher Erfahrung die Schwierigkeit der Einrichtung in einem betreffenden Fall bestätigen. Erst nach längeren Versuchen gelang die Einrichtung nach der von Roser angegebenen Methode: „Die Zehe in Dorsalflexion zu stellen und von hier aus durch Vorwärtsschieben ihrer Basis die interponirten Theile und sofort auch die Zehe selbst zurückzubringen."

Die Luxation der grossen Zehe nach innen entsteht nach Bartholomai durch forcirte Abduction in rechtwinkliger Streckstellung. Diese seltene Verletzung scheint der Reposition (Zug an der Zehe und directer Druck) kein Hinderniss zu bieten.

2. Fracturen.

§. 173. Fracturen im Metatarsus ohne Hautverletzung sind seltene, und dann fast immer Effecte directer Gewalt. Häufiger sind complicirte Brüche mit Haut- und ausgedehnter Weichtheilverletzung, bei denen die Frage partieller Amputation erwogen werden muss. Die einfachen Brüche sind ebenso wie die gleichen Verletzungen an der Hand zuweilen nicht bestimmt zu diagnosticiren. Zu ihrer Heilung genügt mehrwöchentliche Ruhelage, Gypsverband, Drahtstiefel u. dgl. m.

Bei complicirten Fracturen mit Dislocation an den kleinen Zehen wird man sich eher zu einer Amputation entschliessen, als dass man eine langwierige Cur vornimmt, welche den Verletzten zu langem Bettliegen zwingt. Einfache Fracturen werden wie die gleichen Verletzungen an den Fingern behandelt.

B. Entzündliche Processe.

1. Knochen und Gelenke.

§. 174. An den Metatarsalknochen sieht man zuweilen eine acute Osteomyelitis mit partieller oder totaler Necrose des Knochens verlaufen. Die Krankheit kann nach Ablauf der Necrose durch Extraction derselben beseitigt werden. Häufiger sind freilich chronisch-tuberculöse Processe, welche sich entweder in der Nähe der Tarsusgelenke oder in der Nähe der Phalangealgelenke localisiren. Sie treten zusammen mit anderweitigen ostalen und synovialen Processen im Tarsus, im Fussgelenk oder auch isolirt auf. Wir verweisen in Beziehung auf die Behandlung dieser Processe auf das beim Tarsus und Fuss-

gelenk Gesagte. Je nach ihrer Ausdehnung und dem Alter des Patienten wird man sich bald mit beschränkter Entfernung des Kranken durch scharfen Löffel, bald mit Resection begnügen können. Mit der Anwendung des Jodoforms sind auch diese Processe am Fuss den gedachten Eingriffen weit zugänglicher zu machen, und man wird daher jetzt weit eher einmal eine Probe der Conservirung auch bei schlimmer Tuberculose machen. Doch vergesse man in letzter Beziehung nicht, dass ausgedehnte Resectionen mehrerer Metatarsi wenig Werth haben, da sie die Brauchbarkeit des Fusses ausserordentlich schädigen. Es gilt dies zumal von der Totalresection des ersten Metatarsus und zwar um so mehr, als hier wie an den Händen bei Spina ventosa, die Regeneration meist eine so ausserordentlich unvollkommene ist. Ohne Eingriff heilen übrigens auch zumal bei Kindern diese Processe am Fuss, wie an der Hand, oft nach langdauerndem, entweder nur zu Granulationsschwund oder auch zu localisirten Necrosen führendem Verlauf, ohne andere Therapie als die allgemeine antiscrophulose, mit leidlicher Functionsfähigkeit des Fusses aus. Dagegen ist es wohl gerathen, bei weitergehender Verbreitung der Knochenerkrankung am Metatarsus erwachsener, zumal tuberculöser Personen nicht zu lange mit partieller Fussamputation abzuwarten.

Diese Processe im Knochen führen meist zu Affection der benachbarten Gelenke. Die Metatarsotarsalgelenke können von den ostalen Processen der Metatarsi aus ebensowohl wie von den kleinen Tarsalknochen aus erkranken. Doch kommt auch eine primäre tuberculöse Synovitis des Lisfranc'schen Gelenks nicht ganz selten vor, und obwohl hier streng genommen drei Gelenke, welche ziemlich scharf gesondert sind (siehe Amputation nach Lisfranc), existiren, so bleiben doch die chronisch entzündlichen Processe meist nicht in einem Gelenk, sondern sie verbreiten sich leicht über die ganze Gelenkslinie und dringen wohl auch nach dem Tarsus vor. Existirt doch zwischen Cuneiforme I. und II. ein Spalt, welcher zum Naviculare hinführt.

Die Abscesse dieser verschiedenen Erkrankungen an den Knochen und Gelenken perforiren zumeist nach der Dorsalfläche, seltner und hier meist erst mit erheblicher Senkung nach der Planta.

In Beziehung auf die Therapie verweisen wir zunächst für den Fall, dass es sich um ausgedehntere Zerstörungen, welche in den Tarsus hineingehen, handelt, auf das, was wir dort gesagt haben. Im Beginn der Erkrankung und vor Eintreten von Eiterung begnügt man sich meist mit örtlicher Application von Reizmitteln auf die Haut (Tinct. jod.) und antiscrophulösen Heilmitteln. Hüter rühmt für Knochen und Gelenke die intraostale und intraarticuläre Carbolinjection. Wir rathen auf Grund zahlreicher Erfahrungen, bei circumscripten Processen die Eiterung nicht abzuwarten, sondern bald in ähnlicher Art einzugreifen, wie wir dies für die localisirte Abscessbildung anrathen. In diesem Falle spaltet man die Abscesse unter antiseptischen Cautelen, man entfernt die erkrankten, erweichten Theile der Knochen und Gelenke mit dem scharfen Löffel oder mit dem Resectionsmesser.

Ein grosser, kräftiger, scharfer Löffel ist für solche Erkrankung

der Tarsalknochen das zweckmässigste Instrument. Man gebraucht dasselbe mit gehöriger Kraft, so dass man alle kranken Theile des Knochens kräftig heraushebelt. Ist alles Kranke entfernt — was am besten unter Blutleere geschieht —, so reibt man Jodoform ein und streut es noch messerrückendick auf die ganze Wundfläche. Ebenso werden die Drainröhren — ein solches durch ein Knopfloch in die Sohle gelegt, ist meist nicht zu vergessen — mit Jodoform bestreut. Uebrigens sind wir trotz Jodoform noch der Ansicht, dass man schlimme Processe bei älteren tuberculösen Personen besser amputirt.

§. 175. Eine gewisse Sonderstellung in Beziehung auf entzündliche Processe nimmt das Gelenk zwischen erstem Metatarsus und grosser Zehe ein. Schon anatomisch unterscheidet es sich wesentlich von den übrigen Gelenken, indem der obere Theil des mehr kugelförmigen Kopfes plantarwärts in einen mehr ebenen Theil übergeht, in dessen Rinne sich bei der Bewegung die Ossa sesamoidea gleitend verschieben.

In erster Linie ist an diesem Gelenk zu erwähnen die unter dem Namen des Hallux valgus (Stromeyer) bekannte, von den Engländern als Bunion bezeichnete Abductionsstellung der grossen Zehe.

Der Hallux valgus entwickelt sich immer als Folge schlechter Schuhbekleidung. Am meisten Disposition zu der Deformität haben Menschen, welche überhaupt zu chronisch rheumatischer Gelenkaffection oder zu Arthritis deformans hinneigen. Aber auch jugendliche Individuen ohne jegliche Erkrankung der Gelenke bekommen die Deformität für den Fall, dass die Schädlichkeit lange einwirkt, zumal für den Fall, dass sie viel stehen und gehen müssen.

Bei den an dem fraglichen Leiden laborirenden Menschen ist die grosse Zehe mit ihrer Spitze nach aussen, also nach den anliegenden Zehen hin, gerichtet. Entweder haben nun diese Zehen die gleiche Stellung angenommen, oder die grosse Zehe hat sich zugleich über sie hinaus auf ihre Dorsalfläche oder unter sie auf die Plantarfläche verschoben. Am Innenrand des Fusses springt aber das Caput metatarsi stark hervor, es schwillt an, die Haut darüber wird gespannt, glatt, glänzend roth, sie entzündet sich leicht, zumal unter dem Effect von Frost, und es kommt zu Ulceration. Oft hat sich an dieser Druckstelle des Stiefels ein Schleimbeutel gebildet und dieser Schleimbeutel bekommt eine Fistel, welche in dem Geschwür mündet. Ein anderes Mal communicirt wohl gar der Schleimbeutel mit dem Gelenk und es kommt zu eitriger Gelenkentzündung. Jedoch sind diese schlimmen Ausgänge selten.

Untersucht man einen Hallux valgus anatomisch, so findet man zunächst, dass sich die Gelenkflächen verschoben haben. Die erste Phalanx ist nach der zweiten Zehe hin um den Kopf vom Metatarsus herumgerutscht und articulirt hier auf der Aussenseite auf einer unvollkommenen, neugebildeten Gelenkfläche. Der innere, unter der Haut prominirende Theil des Metatarsus ist von der Zehengelenkfläche verlassen und es zeigen sich an ihm zuweilen neben den schon beschriebenen wandelbaren Schleimbeuteln Symptome von ossificirender Knorpelwucherung, wie wir selbe bei der Arthritis deformans der Gelenke (siehe Hüftgelenk) beschrieben haben. In anderen Fällen ist der Knorpel da, wo der Gelenktheil der ersten Phalanx die Oberfläche der Metatarsus verlassen hat, geschwunden. Immer entwickelt sich an der

Aussenseite Zerfaserung des Knorpels, Schlifflächen und Atrophie des Knochens. Die entsprechenden Muskeln, deren Insertionspunkte genähert werden, verkürzen sich, Flexoren und Extensoren gleiten von Phalangen und Metatarsus nach aussen ab (Volkmann).

Die beschriebene Contracturstellung zusammen mit dem Druck auf den Metatarsuskopf ist ein sehr lästiges Uebel, besonders dann, wenn noch entzündliche Erscheinungen von Seiten der Schleimbeutel, der Haut hinzutreten, und wenn es einmal so weit ist, dann genügt es auch nicht mehr, was im Anfang wohl nützen kann, statt des schlechten einen wohlgeformten Schuh, der der Breite der Metatarsalköpfe und der Länge der Zehen Rechnung trägt, anzuordnen.

Die Mittel, welche man zur Beseitigung des Leidens angewandt hat, sind zunächst orthopädische. Pitha räth eine Sandale, welche in der Nacht getragen und gegen deren am inneren Rande angebrachte Stahlfeder die Zehe nach innen angezogen werden soll. Diese und andere mechanische Vorrichtungen sind wohl kaum so wirksam, als eine forcirte Reduction des Hallux valgus mit nachfolgendem Gypsverband. Aber auch diese Operation kann nicht mehr helfen, wenn das Leiden bereits zu erheblich geworden ist. Kaum wird dann auch noch die von verschiedenen Seiten empfohlene Tenotomie (Adduct. pollic., Extensoren, Flexoren) etwas nützen können. Will man sich nun nicht mit einem gehörig weiten Schuh und einem weichen Ring, welcher den Metatarsus vor Druck schützt, begnügen, so empfiehlt sich, zumal für die mit Schleimbeutelfistel complicirten und in Gelenkeiterung übergegangenen Fälle, die von Hüter empfohlene Resection des Gelenks, welche subperiostal unter antiseptischen Cautelen ausgeführt wird.

Man führt einen Längsschnitt am Innenrand des Gelenks, hebelt das Periost, die Sehnen und übrigen Weichtheile von dem Metatarsuskopf ab und macht mit der Stichsäge, dem Meissel, der Knochenzange die Decapitation des Metatarsus. Darauf richtet man die Zehe gerad. Unter antiseptischen Cautelen kommt eine rasche Heilung zu Stande und die Kranken, welchen ich die Operation gemacht hatte, waren mit dem Erfolg zufrieden. Die Heilung der Resectionswunde kam mit geringer Beweglichkeit zu Stande. In schlimmen Fällen mit Verjauchung des Gelenks wird man übrigens die Amputation des Metatarsus nicht umgehen können.

In ähnlicher Art wie die grosse Zehe werden auch die übrigen bald nach innen bald nach aussen verbogen gefunden. Sie biegen sich über oder unter ihre Nachbarzehen. Diese ebenfalls in Folge schlechten Schuhwerks eintretenden Verbiegungen nach der Seite pflegen im Ganzen viel weniger Beschwerde zu machen. Lästiger sind die nach Gelenkentzündungen oder auch in Folge des Druckes zu kurzer Schuhe, zuweilen auch nach Paralyse eintretenden Flexionscontracturen. Bei ihnen ist oft die Amputation das beste Mittel. Selten mag es angebracht sein, nach Tenotomie der Flexorsehne durch entsprechenden Verband die Contractur zu beseitigen oder gar eine Resection vorzunehmen.

Besonders erwähnenswerth ist hier noch die Flexionsfractur der zweiten Zehe, welche dadurch sehr beschwerlich wird, dass die Spitze der Zehenfläche auf dem Boden steht, während gegen das Dorsum des bedeutend höher stehenden mittleren Gliedes, an welchem sich meist schwielig harte Haut findet, der Schuh drückt. Allmälig formen sich hier die Gelenke um, es kann Subluxation eintreten.

Ich beobachtete in einem solchen Fall ausgesprochenes, sehr schmerzhaftes Federn des Gelenks. Dubreuil sieht das Leiden, dessen Dieffenbach auch schon Erwähnung thut, als die Folge einer Gelenkentzündnng an. Von dem Schleimbeutel eines Hühnerauges aus soll sich diese gebildet haben. Meist wird man gut thun, in solchen Fällen die Zehe zu amputiren.

§. 176. Das Metatarsophalangealgelenk des Hallux ist nun auch meist zuerst von der Arthritis urica, der Gicht betroffene.

Das Podagra, eine Erkrankung, welche wesentlich die besser situirten Stände, jedoch bei uns in Deutschland auch noch diese ziemlich selten betrifft, fällt in seiner Aetiologie so sehr dem inneren Kliniker anheim, dass meist auch die Erscheinungen an den Gelenken als Symptom der harnsauren Diathese von diesen behandelt werden und dem Chirurgen wohl erst die Folgeerscheinungen, welche nach einer Anzahl von Anfällen an den Gelenken auftreten, vorgestellt werden.

Es handelt sich bei dem Podagra um eine mit sehr reichlicher Phlegmone in der Umgebung des Gelenks auftretende Synovitis, welche durch die Ausscheidung von freier Harnsäure in das Gelenk und die Umgebung desselben herbeigeführt wird.

Plötzlich schwillt bei dem sonst gesunden Kranken der Ballen der grossen Zehe, der Rücken des Gelenks erheblich an, wird prall gespannt, glänzend roth und sehr schmerzhaft. Man glaubt, es müsse sich eine ausgedehnte Gelenkeiterung entwickeln, so erheblich ist die paraarticuläre Phlegmone. Das ist nicht der Fall, denn nachdem die Erscheinungen einige Tage, eine Woche allmälig gestiegen sind, fallen sie ebenso allmälig wieder ab. Sie wiederholen sich in sehr wechselnden Zwischenräumen. In sehr vielen Fällen lassen sie keine irgendwie nachweisbaren Erscheinungen zurück.

Andere Male geht das Gelenk allmälig ähnliche Veränderungen ein, wie wir sie von der Arthritis deformans kennen. Zuweilen auch entwickeln sich im Gelenk oder in der Umgebung, den Sehnenscheiden, dem Subcutangewebe Herdausscheidungen von Harnsäure, harnsaure Depots, welche entweder, ohne das Gewebe erheblich zu reizen, lange liegen bleiben, oder Reizerscheinungen, Hautröthung und Abscedirung bewirken. Das schlimmste für den Arthritiker ist aber der Umstand, dass nun schliesslich die Krankheit nicht auf die gedachten Gelenke beschränkt bleibt, sondern auch auf andere übergehend dann meist grössere Disposition zu constanten Veränderungen in den betreffenden Gelenken (Arthrit. deformans) gewinnt.

Die Behandlung der arthritischen Disposition fällt wesentlich dem inneren Kliniker zu. Sie bezieht sich auf Regelung der Diät, auf Trink- und Badekuren, unter welchen die salinischen Wässer und die Thermen, letztere zumal bei ausgebreiteter Krankheit obenan stehen.

Der Podagraanfall selbst lässt eigentlich nicht viel Behandlung zu. Die zuweilen sehr erheblichen Schmerzen bekämpft man mit Morphiuminjectionen. Local wendet man kühlende Umschläge, Eisblase u. s. w. an. Meist hat sich der alte Podagrist, welcher weiss, dass sein Anfall in bestimmter Zeit vorübergeht, allmälig einen Curplan selbst gemacht, und dieser pflegt in der Regel sehr einfach zu sein, Horizontale Lage, leichte Bedeckung des entzündeten Gliedes, fettige Einreibungen, das sind die gewöhnlichen freilich mehr negativen Curmittel.

2. Weichtheile.

§. 177. Am Fuss beobachtet man überwiegend häufig die verschiedenen Formen des Brandes.

Wir erwähnen zunächst die bei Greisen vorkommenden marastischen Formen (Gangraena senilis).

Nach einer leichten Verletzung, wie sie z. B. schon durch das Schneiden des Nagels gemacht werden kann, entwickeln sich entzündliche Stasen, welche zu Gewebsnecrose führen. Nicht selten gingen schon Zeichen der unvollkommenen Ernährung der Theile — Kälte, Taubsein der Füsse u. s. w. voraus. Gehen dem Brand entzündliche Symptome voran, so tritt meist ein mehr oder weniger erhebliches Oedem ein und unter heftigen Schmerzen macht die Necrose der Gewebe rasche Fortschritte.

Doch bleibt es zuweilen bei mässiger Entwickelung von Brand, indem das entzündliche Oedem sich wieder zurückbildet, aber die Haut bleibt dann leicht venös hyperämisch, und es kommt gern zu einem Rückfall. In diesen Fällen — bei entzündlicher Reizung mit Oedem — wird der Brand fast immer ein feuchter, verbreitet sich bis auf den Fuss, bis zum Unterschenkel und steht hier still.

Seltener kommt es ohne vorausgegangene Entzündung zu localisirter Mumification der Haut, welche bald nur eine, bald mehrere Zehen, bald ein Stück Haut des Fusses, des Unterschenkels betrifft und dort erst Stillstand macht.

In den beschriebenen Fällen handelt es sich um eine marastische Thrombose kleiner Endgefässe, welche allmälig fortschreitet und zumal bei den fast immer betroffenen älteren Personen oft mit dem Tode endigt. Seltener sind die Formen von wirklich embolischem oder thrombotischem Brand grösserer Arterienstämme.

Hier entwickelt sich plötzlich eine acute Ischämie in Folge der Verstopfung eines grösseren Arterienstammes durch einen Embolus, am häufigsten der Femoralis, und zwar zumal der linken, wie es bei acuter Endocarditis beobachtet wird. In dem ischämischen Theil stellen sich heftige Schmerzen ein, er wird kalt, gefühllos. Der Puls in der Arterie unterhalb der verstopften harten Stelle fehlt. Auch hier kann sich, je nachdem venöse Stauung und Oedem mit Hyperämie eintritt, feuchter Brand einstellen, oder wenn jene fehlen, kann das Glied mumificiren, der Brand trockener bleiben.

Weit seltener kommt es im Gefäss selbst zur Verstopfung, ohne dass ein Embolus hineingeschwemmt wurde. Der Thrombus bildet sich dann von kranken Stellen der Gefässwand (autochthone, primäre Arterienthrombose). Die Erscheinungen sind die gleichen, und nur in dem Fall, dass sich ein Collateralkreislauf ausbildet, vermag sich die Ischämie wieder zurückzubildeu und der Brand ganz auszubleiben, oder sich auf umschriebene Territorien zu begrenzen.

Bei jeder Gangrän am Fuss, welche sich allmälig fortschreitend entwickelt, soll man den Harn auf Zucker untersuchen. Nicht nur bei älteren, sondern auch bei anscheinend ganz gesunden und jüngeren Personen ist der Zuckergehalt des Harnes die Ursache, weshalb Gewebsnecrosen schon nach sehr geringen äusseren Anlässen sich entwickeln und die Heilung des Brandes kommt erst zu Stande, nachdem auf medicamentösem Wege der Zuckergehalt des Harns heruntergegangen ist. Auch Operationen sollen, wie Roser wiederholt und mit Recht hervorhebt, erst vorgenommen werden, nachdem das Befinden des Kranken, insofern es von der Melliturie abhängig ist, sich gebessert hat.

Häufiger als diese und die noch selteneren Formen (Mutterkornbrand, symmetrischer Brand etc.) kommen dem Chirurgen die Formen des Brandes zur Behandlung, welche eintreten, nachdem die unteren Extremitäten längere Zeit der Einwirkung hoher Kältegrade ausgesetzt waren: der sogenannte Erfrierungsbrand. Wenn wir, wie es meist der Fall ist, die erfrornen Gliedmaassen am ersten Tage nach der Einwirkung der Kälte zu sehen bekommen, so sind die Füsse, auch wohl die Unterschenkel blauroth, kalt, erheblich geschwollen, die Haut ist enorm gespannt, und nun entwickelt sich rasch ein feuchter Brand in verschiedener Ausdehnung. Oefter auch ist bereits ein Gebiet brandig geworden, aber der Brand schreitet in dem entzündlich geschwollenen Gewebe noch weiter fort und bald entwickelt sich ausgedehnte stinkende Fäulniss. Seltener geschieht es, dass sich auch hier trockene Mumificirung ausbildet.

Bei allen diesen verschiedenen Brandformen handelt es sich, zumal im Beginn derselben, um Maassregeln, welche im Stande sind, die Aus-

breitung der eigentlichen Necrose hintanzuhalten. Man soll dem erkrankten Gliede möglichst günstige Circulationsbedingungen herstellen. Die erste Sorge sei darauf gerichtet, die venöse Stauung, das Oedem zu verhüten. Man entspricht derselben durch zweckmässige Hochlagerung der Extremität, unter Umständen in Verbindung mit Einwickelung. Wenn recht hohe Lagerung der Unterschenkel und der Füsse schon bei dem Altersbrand sehr gute Dienste leistet, so thut sie im Initialstadium der Erfrierungen, wie Bergmann gezeigt hat und wie ich auf Grund eigener Erfahrung bestätige, wahrhaft Wunderbares. Hier empfiehlt es sich, dass man die Beine so vertical wie möglich suspendirt. Man ist oft erstaunt, wie dann bei Gliedern, welche so aussehen, als würde der ganze Fuss brandig werden, zuweilen alle Gewebsnecrose ausfällt oder wenigstens auf die Zehen beschränkt bleibt.

Dazu kommt die zweite Sorge. Man soll von der Necrose die Fäulniss abhalten. Ist der Brand noch im Beginn, so entspricht man dem oft am besten, wenn man das Glied gehörig mit Seife abbürstet, mit starker Carbollösung desinficirt und es in einen Listerschen Verband einhüllt. Ist er bereits entwickelt, so spielt auch hier die Desinfection des Necrotischen, der Verband mit Carboljute etc. meist eine grössere Rolle, als die Bekämpfung der Entzündung durch Bleiwasser u. dgl. m.

Mit Operationen soll man, zumal bei dem Altersbrand, aber auch bei dem diabetischen Brand nicht zu früh bei der Hand sein. Ehe Demarcation vorhanden und die Entzündung der Nachbarschaft aufgehört hat, darf nicht amputirt werden. Amputirt man, so geschehe dies ganz im Gesunden und unter Lister'schen Cautelen. Der antiseptische Verband wird nämlich, weil er die Entzündung hintanhält, am wenigsten leicht wieder Auftauchen des Brandes in der Amputationswunde begünstigen.

Bei Erfrierungsbrand bin ich entschieden zu Amputationen am Fuss geneigt, wenn die Heilung ohne solche nur mit störenden Narben in der Planta oder nahe derselben zu Stande kommt. Gar zu leicht bilden sich von solchen Narben aus Ulcerationen, und der Betreffende leidet viel mehr unter ihrem Einfluss, als dann, wenn man ein grösseres Stück des Fusses opfert, falls er damit eine günstig gelegene dorsale Narbe davonträgt.

§. 178. Im Bereich des Fusses kommen bestimmte Formen von Geschwüren vor.

Die Zehen sind nicht selten von syphilitischen Geschwüren befallen. Seltener sitzen sie an der Dorsalfläche der Zehe, öfter noch am Nagelrand, am häufigsten jedoch zwischen zwei Zehen und zumal hier an der inneren Fläche der kleinen. Entweder handelt es sich um einfache Fissuren mit infiltrirtem speckigem Grunde, oder es sind mehr weniger erhebliche Vegetationen dabei — das Geschwür nimmt den Charakter einer Plaque muqueuse, eines Condyloms an und zeichnet sich fast immer durch entzündliche Reizung der Umgebung, durch stinkende Eiterung aus. Leicht gesellen sich zu diesen Ulcerationen Schwellungen der Leistendrüsen.

§. 179. Unter dem Namen des eingewachsenen Nagels, der Incarnatio unguis, kommt eine Verschwärung am Nagelrand vor, welche den von der Krankheit Betroffenen unverhältnissmässig grosse Beschwerden machen kann.

Die Krankheit entwickelt sich besonders häufig am Aussenrand der grossen Zehe, doch auch am Innenrand derselben oder an beiden Seiten. Seltener sind die übrigen Zehen betroffen. Meist bildet sich zunächst an der Spitze des Nagelrandes eine kleine wunde Stelle, deren Umgebung sich entzündet. Dadurch kommt es zur Schwellung des Nagelfalzes, und in Folge der Schwellung dringt der freie Rand des Nagels in die Weichtheile ein. Von der Stelle aus, an welcher dieses Eindringen stattfand, entwickelt sich nun wie um einen fremden Körper, welcher im Gewebe steckt, Granulation und Eiterung. Gleichzeitig dehnt sich die entzündliche Induration auf die Haut und der ganze Process von der Spitze zur Basis des Nagels aus, die Eiterung wird erheblicher, die ganze Zehe, besonders aber die geschwürige Partie so empfindlich, dass der Kranke den Druck der Fussbekleidung nicht mehr verträgt, nur mit weiten Pantoffeln oder wohl auch der Schmerzen halber überhaupt nicht mehr geht.

Bei der Entstehung des Leidens spielt gewiss die unzweckmässige Fussbekleidung eine Rolle, insofern ein enger, den Fuss seitlich comprimirender Stiefel die Weichtheile an der Seite des Nagels gegen den Nagelrand andrängt. Nägel mit starker querer Convexität und tiefem Nagelfalz sind besonders zu der Krankheit disponirt. Aber man kann hier durchaus nicht immer die Fussbekleidung als aetiologisches Moment beschuldigen, denn man sieht das Leiden zuweilen nach einem längerdauernden Krankenlager, während also Schuhe überhaupt nicht getragen wurden, eintreten. Zuweilen entsteht es besonders bei solchen Nägeln, deren freier Rand auffallend beweglich, seitlich in dem Nagelfalz steht, nach leichter Verletzung oder auch nach entzündlicher Reizung, z. B. nach Erfrierung u. dergl. m. Ganz besonders muss aber schlechtes Beschneiden der Nägel beschuldigt werden. Schneidet man den Nagel sehr kurz und lässt ein kleines Stück am Seitenrand unbeschnitten, so kann in Folge davon, besonders wenn der enge Schuh noch auf die vordere stehen gebliebene Ecke die Weichtheile andrückt, ein Wundwerden der über derselben liegenden Theile eintreten. Der Nagel wächst dann hier in die gedachten Weichtheile hinein, und zwar in einzelnen Fällen so, dass er sie schliesslich durchbohren kann.

Die Zahl der Mittel, welche den eingewachsenen Nagel beseitigen sollen, ist eine ungemein grosse, und jetzt noch tauchen fast alljährlich neue Vorschläge, welche meist darauf gerichtet sind, die Anwendung des Messers zu beschränken, auf. Es ist hier nicht unsere Aufgabe, alle oder nur einen Theil der nutzlosen Kurmethoden aufzuführen. Theils handelt es sich dabei um Encheiresen, welche herbeiführen sollen, dass der Nagelrand aus dem Falz herausgehoben wird, und man hat sogar einen besonderen kleinen Apparat construirt, um dieses Ziel zu erreichen, theils ist es auf Zerstörung des Geschwürs durch Aetzmittel,

theils auf Zerstörung beider, des Geschwürs und des Nagels, durch Kal. causticum abgesehen.

Norton empfiehlt letzter Zeit ein mit Lösung von Solut. Kal. carbonic. imprägnirtes Stück Baumwolle zwischen Nagel und fungöse Weichtheile zu schieben. Wenn man die Baumwolle fortwährend mit dieser Lösung (1 : 4) befeuchtet, so erweicht sich der Nagel und kann leicht mit der Scheere entfernt werden, oder er weicht wohl auch ganz auf.

Wenn, wie es unzweifelhaft ist, der Nagelrand die Eiterung und Granulation erhält, so ist auch die Entfernung dieses Randes die rationellste Behandlungsmethode. Für den Anfang, für die leichteren Formen der Krankheit, genügt es denn auch meist vollkommen, mit der Scheere ein schiefes Stück des Nagelrandes abzutragen, einen Keil mit der Spitze an dem Theil des Randes, welcher hinter der Erkrankungsstelle liegt. Gerade hier muss aber die Abtrennung eine vollständige sein, es darf keine Ecke am Rande des Nagels stehen bleiben, welche nun wieder von Neuem gegen die wunde Stelle hinwächst. Mit diesem Beschneiden verbindet man dann auch sofort eine entsprechende Aetzung der Granulation mit Lap. infernal., legt auch wohl einen Heftpflasterverband in der Art an, dass ein kleines Röllchen aus Heftpflaster in den Nagelfalz hineingelegt und dort mit schmalen Pflasterstreifchen fixirt wird.

Ich habe übrigens, wenn überhaupt Heilung eintrat, sie auch bei dem blossen Beschneiden ohne diese Mittel zu Stande kommen sehen, und lege nicht viel Gewicht auf ihre Anwendung. Sie wird freilich neuerdings wieder als alleinige Cur empfohlen.

Für schlimmere Fälle bei längerer Dauer, bei starker und sich über den ganzen Nagelrand erstreckender Granulation würde zu wenig geschehen, wenn man nur ein solches Keilstück vom Nagel entfernen wollte. Von dem schiefen Schnittrand aus wächst der Nagel bald wieder in die üppige Granulation hinein. Hier handelt es sich darum, den ganzen eingebogenen, im Falz steckenden Theil des Nagels bis zu seinem hinteren, in der Matrix steckenden Ende zu entfernen.

Emmert will nicht den Nagel, sondern die Weichtheile entfernen, von welchen der Nagel überwachsen ist. Zu dem Zweck drängt er dieselben von vorn (der Plantarfläche) nach hinten aussen, so dass sie am Seitenrand der Zehe vorstehen. Dann schneidet er sie an dem Seitenrand von dem hinteren bis zum vorderen Ende des Nagels so ab, dass alle den Seitenrand deckenden Weichtheile entfernt sind, und unter dem Nagelrand eine senkrechte Wundfläche entsteht.

Es ist nicht einzusehen, warum diese Methode schmerzloser und weniger verstümmelnd sein soll, als die Extraction des Nagels. Auch möchten wir kaum glauben, dass sie vor Recidiven sicherer stellt. Sie ist übrigens neuerdings wieder von Gay empfohlen worden.

Die Entfernung des kranken Nagelrandes wurde zuerst von Dupuytren so vollführt, dass eine unter den Nagel bis hinter die Matrix desselben geschobene Scheere den Nagel vollständig theilt. Dann wird das zu entfernende Stück des Nagels mit einer derben Kornzange quer gefasst und aufgerollt, so dass man es aus seinem Falz herauszieht. Leicht geschieht es hierbei, dass man die Operation unvollkommen macht, dass Stücke des Nagels abbrechen, und mit ihnen Recidiv wieder erscheint. Man thut daher besser, in allen Fällen mit der Entfernung des kranken Nagelrandes zu verbinden die Entfernung eines entsprechen-

den hinteren Stückes der Matrix und der kranken Weichtheile am Rande des Nagels.

Man führt einen von der Spitze des Nagels seitlich die kranken Weichtheile umgehenden Schnitt, welcher in schwachem Bogen bis hinter den Nagelfalz etwa einen Centimeter auf dem Rücken der Phalanx, die Matrix umkreisend, verläuft. In diesen Schnitt mündet der zweite, welcher durch eine Scheere geführt wird, deren Spitze man unter den Nagel bis zu derselben Stelle jenseits der Matrix, an welcher der erste Schnitt aufhörte, führte (siehe Fig. 61). Darauf wird das ganze Umschnittene, Nagel- und Weichtheile entfernt, indem man auch hier mit eine derben Pincette oder einer Kornzange den Nagel quer fasst und aufrollt, die Reste der Weichtheile aber mit Pincette und Messer exstirpirt.

Nach der kleinen Operation zieht man die Wunde sofort durch schmale Heftpflasterstreifchen zusammen. Sie heilt innerhalb weniger Tage und ein Recidiv ist bei vollkommener Entfernung des Randes sammt der Matrix nicht zu erwarten.

Fig. 61.

Schnittführung bei Excision des Nagelrandes sammt dem Falz.

Die Operation wird wohl am besten in Chloroformnarcose ausgeführt.

Man darf diese Krankheit übrigens nicht mit der Geschwürsform verwechseln, welche wir als Onychia bereits bei der Hand beschrieben haben. Wir beschränken uns lediglich darauf, auf das, was wir dort bezüglich der Diagnose und Therapie der fraglichen Erkrankung gesagt haben, zu verweisen.

§. 180. In der Planta pedis kommen mannigfache und zum Theil sehr hartnäckige Geschwüre vor. Zunächst schliesst sich zuweilen an die dort, zumal auf der Ferse und auf den Metatarsalköpfen gelegenen Schwielen Eiterung an, indem sich unter der Schwiele ein kleiner Abscess bildet, welcher noch hartnäckiger wird dadurch, dass seine Entstehung auf einen entweder normaler Weise schon vorhandenen (Lenoir) oder pathologisch gebildeten Schleimbeutel zurückgeführt werden muss. Dann entstehen Unterminirungsgeschwüre, Schleimbeutelfisteln, die, falls nicht entsprechende Behandlung mit Ruhe des Fusses eintritt, auch allmälig in die darunter liegenden Sehnenscheiden und Gelenke eindringen. Dadurch wird ein solches von verdickten Epidermisschwielen umgebenes Geschwür zu einem sehr langweiligen, nur durch lange Ruhe, durch Spaltung und Resection der unterminirten Haut, durch Entfernung erkrankter Knochentheile u. s. w. zu heilendes Leiden.

Ausser dieser von Gosselin als Dermosynovitis plantaris ulcerosa bezeichneten Form sieht man hier zuweilen auch sehr hartnäckige syphilitische Geschwüre, daneben auch sehr langsam wachsende Cancroide, und es entwickeln sich unzweifelhaft auch hier und da zu localer Gangraenescenz tendirende Entzündungen der Haut, welche auf atheromatöse Arteriendegeneration zurückgeführt werden müssen.

Nun kommt aber noch eine eigenthümliche Form von Geschwürsbildung an der Planta pedis vor, welche die Franzosen seit längerer Zeit unter dem Namen des Mal perforant du pied beschreiben. Diese Krankheit ist characterisirt dadurch, dass sie, nachdem sich die ersten Anfänge als oberflächliche Eiterung unter einer Epithelwucherung entwickeln, unaufhaltsam in die Tiefe auf Knochen und Gelenke vorwärts geht, dass sie einen chronischen, schmerzlosen Verlauf hat und durch jede Art von Behandlung in diesem Verlauf wenig beirrt wird. Heilt sie aus, so

ist viel Neigung zu Recidiven vorhanden, und zwar nicht nur an den oben bezeichneten, sondern auch an anderen Stellen des Fusses.

Die Natur des Leidens wird aber aufgeklärt dadurch, dass man Sensibilitätsstörungen nachweist, welche die nächste Umgebung oder auch ausgedehnte Bezirke der Haut betreffen. Diese Wahrnehmung wurde am eingehendsten von Duplay und Morat studirt, letzter Zeit auch von deutschen Chirurgen (Sonnenburg, Fischer, P. Bruns) bestätigt. An den betreffenden Gliedern zeigten sich aber ferner trophische Störungen, die Nägel hypertrophirt, ungleich, die Haut stellenweise verdickt; dazu Anomalien der Schweisssecretion. Estländer hat constatirt, dass das Mal perforant auch ein Symptom der Lepra anaesthetica sein kann.

Die tiefen Plantargeschwüre, welche man als Mal perforant bezeichnet, wurden aber bei Personen mit den mannigfachsten nervösen Störungen beobachtet, so nach Wirbelsäulefractur, nach Geschwülsten des Rückenmarks, nach Affectionen des Gehirns mit Lähmung und endlich auch nach peripherer Affection der Nerven aus bekannter (Verletzung des Ischiadicus u. s. w.) und unbekannter Ursache. Der zuerst von Duplay und Morat behauptete und von den obengenannten deutschen Chirurgen bestätigte Satz, dass das Mal perforant auf dem Boden einer Degeneration der Nerven der betroffenen Gegend entstehe, wahrscheinlich als Folge äusserer, wenn auch ganz leichter Verletzung der Haut, ist somit vollkommen berechtigt und daher der Vorschlag Fischer's, den Process seines in dem Namen „Mal perforant" liegenden mysteriösen Dunkels zu entkleiden und ihn als „neuroparalytische Verschwärung" der Planta pedis zu bezeichnen, vollkommen gerechtfertigt.

Die Behandlung des Leidens hat sich denn auch ausser nach allgemeinen Regeln besonders auf diese Grundursache des Geschwürs zu richten. Man sucht die Nerven anzuregen durch Behandlung mit Electricität, mit Induction von constantem Strom. So kommt wider Erwarten noch manche Heilung zu Stande. Versuchsweise wäre auch Jodkalium zu geben. In letzter Linie kommt die Amputation in Frage.

Hartnäckige Geschwüre auf dem Fersenhöcker lassen sich zuweilen dadurch zur Heilung bringen, dass man eine Resection des Fersenhöckers vornimmt. Ich habe dadurch mehrfach und sogar in einem Fall von langjährigem neuroparalytischem Geschwür Heilung erzielt.

§. 181. Die Bildung schwieliger, bis in den Papillarkörper hineinragender, hier auf die Nerven drückender Verhornung der Epidermis kommt an den Füssen äusserst häufig vor. In der Planta pedis von Personen, welche eine weiche Sohlenhaut haben, entwickeln sich solche Schwielen, besonders gern auf der Ferse wie an den Metatarsalköpfen der Mittelfussknochen. Da die Haut hier an sich sehr dick und an Nervenpapillen reich ist, so sind diese Schwielen im Stande, beim Gehen und Stehen unerträgliche Schmerzen zu bereiten. Häufiger noch sind die unter dem Namen der Hühneraugen, Krähenaugen, Leichdorne, Clavi allbekannten Epidermisverhornungen, welche sich mit Vorliebe an den gegen die Fussbekleidung vorragenden Knochen- und Gelenkvorsprüngen, dem Kopf des Metatarsus primus, den Rückenflächen der Phalangengelenke, zumal der des letzten Phalangengelenkes der kleinen Zehe, bilden. Hier entwickelt sich allmälig eine napfförmig in die Cutis sich einsenkende, hartem Horn ähnliche Epidermisschwiele. Der auf dem Papillarkörper aufsitzende spitzige Theil des Näpfchens drückt die Papillarnerven. Die Beschwerden werden vermehrt dadurch, dass sich kleine Schleimbeutel unter dem Hühnerauge bilden, welche zuweilen mit dem darunter liegenden Gelenk, zuweilen auch mit einer Sehnenscheide in Communication stehen. Sie können sich entzünden und perforiren dann nach aussen. Es bildet sich eine Schleimbeutelfistel. Verschliesst sich die Oeffnung derselben, so macht die Retention von Secret sehr heftige Schmerzen, auch wohl Lymphangitis am Fuss

und Bein. Auch in die kleinen Zehengelenke, in die Sehnenscheiden kann sich unter Umständen die Entzündung verbreiten und dann ernsteren Charakter annehmen, obwohl im Allgemeinen die Entzündung der kleinen Gelenke am Fuss keine sehr hohe Bedeutung hat.

Ich habe beobachtet, dass von einer Hühneraugenfistel aus multiple Sehnenscheidenentzündungen der Flexoren und Extensoren, der Peronei, des Tibial. posticus entstanden. Von ihnen aus ging die Krankheit allmälig in sämmtliche Tarsalgelenke und zuletzt sogar in das Sprunggelenk hinein. Der Erkrankte litt freilich an erheblicher Verkalkung der Gefässe.

Die Hühneraugen sind lediglich eine Folge der drückenden Schuhe, wenn auch zugegeben werden muss, dass manche Menschen vermöge des besonders ungünstigen Baues ihrer Füsse dazu disponiren. Sie bilden sich unter ähnlichen Bedingungen wie der Hallux valgus — wenn die Schuhe in der Linie der Metatarsal- und der Zehengelenke zu schmal sind und zu wenig Höhe haben. Ein guter Schumacher ist das beste und einzig rationelle Heilmittel für Hühneraugen. Wer aber nicht in der Lage ist, sich einen solchen zu verschaffen, der muss sich mit Palliativmitteln begnügen. Zu solchen gehört in erster Linie das Schneiden der Hornhyperplasien. Sie müssen allmälig mit scharfem Messer aus der Cutis heraus schichtweise abgetragen werden. Manche der berühmten Hühneraugenpflaster wirken in ähnlicher Weise dadurch, dass sie die Hornschichten erweichen und zum Ablösen bringen. Auch häufige warme Fussbäder können ähnlich wirken. Hat man bei dem Schneiden einen Schleimbeutel angeschnitten, oder war es nöthig, denselben zu eröffnen, weil er sich entzündet hatte, so muss man eine gehörige Oeffnung anlegen, indem man die harte Decke des kleinen Schleimbeutels wegschneidet. Zuweilen geht dies noch besser und schmerzloser so, dass man einen zugespitzten Höllenstein in die Schleimbeutelfistel einführt. Man soll aber dann die kleine Wunde mit antiseptischem Material, mit Borlint oder mit Jodoform verbinden.

Das Wiederkehren der Hühneraugen kann dadurch verhütet werden, dass man einen Ring von einer Anzahl von Lagen von Empl. adhäsiv. um dasselbe herumlegt, die Stelle des Hühnerauges liegt in dem Ausschnitt des Ringes.

In Beziehung auf die übrigen Krankheiten der Zehen, die Polydactylie, den Riesenwuchs, die Krankheiten der Nägel und die sämmtlich hier viel seltener vorkommenden entzündlichen Processe verweisen wir auf das der Hand und den Fingern gewidmete Capitel.

C. Die Operationen am Metatarsus und den Zehen.

§. 182. Wir können uns hier um so eher kurz fassen, als wir überall in Beziehung auf die Methoden der Operationen verweisen können auf das bei der Hand (§. 135, pag. 224) darüber Mitgetheilte.

Wenn es irgend möglich ist, bei einer Verletzung oder Erkrankung des Vorderfusses die Metatarsotarsalgelenkverbindungen zu erhalten, so wird man selbstverständlich eine Amputation im Metatarsus vornehmen. Dazu muss nur hinreichendes Material vorhanden sein, denn der Stumpf soll auch hier durch einen Plantarlappen gedeckt werden, so dass die Narbe auf den Fussrücken fällt. Die Amputation wird übrigens ganz so gemacht, wie die Lisfranc'sche Exarticulation, nur sägt man schliesslich die Metarsi ab.

Wir haben schon mehrfach bemerkt, dass es sich am Fuss nicht lohnt, allzu conservativ zu verfahren. So ist es schon fraglich, ob dem Operirten viel damit genützt wird, wenn man ihm den Metatarsus hallucis exartirculirt oder amputirt, obwohl ich bereits jetzt zum zweiten Male Menschen mit exarticulirtem Metatarsus hallucis sehr gut habe gehen sehn. Weniger wird die Entfernung eines oder sogar zweier mittlerer Metatarsi schaden. Aber falls drei entfernt werden sollen, steht man sich wohl immer mit der queren Amputation besser.

Die Methode der Amputation oder Exarticulation des Metatarsus primus kann ebenso wie für die gleiche Operation am fünften Metatarsus in einem seitlich liegenden Ovalärschnitt bestehen. Ein Längsschnitt am inneren freien Rand des Metatarsus verläuft von dem Metatarsotarsalgelenk bis zu dem Metatarsophalangealgelenk, theilt sich aber gabelförmig und fasst die Zehe zwischen die Gabel. Für die mittleren Zehen liegt der Längsschnitt auf dem Dorsum und die Gabel umgreift die Zehen von dem Dorsum nach der Planta. Die Exstirpation zweier Metatarsi macht men mit der Bildung zweier Lappen wie an der Hand durch einen ISchnitt. Der Längsschnitt liegt für die erste und fünfte Zehe, falls man erste und zweite oder vierte und fünfte Zehe exarticuliren will, am Rand derselben und die queren Schnitte gehen auf den Metatarsotarsalgelenken wie den Metatarsophalangealgelenken auf dem Fussrücken und in der Fusssohle gleich weit über dieselben hinaus.

Für die mittleren Zehen kann man mit dem ISchnitt die Planta schonen. Man legt den Längsschnitt in den Zwischenraum zwischen die zu entfernenden Knochen und führt den Querschnitt auf dem Metatarsophalangealgelenk wie auf dem Metatarsotarsalgelenk. Auf ersterem Gelenk muss er auch in die Planta geführt werden. Dann exstirpirt man nach Eröffnung der Gelenke die beiden Knochen zusammen. Die seitlichen Lappen können vereinigt werden.

Die Zehengelenke werden ganz so behandelt, wie die Fingergelenke. Hier nimmt nur das Metatarsophalangealgelenk des Hallux durch seine Grösse eine gewisse Sonderstellung ein. Es bedarf viel Haut zu seiner Bedeckung, welche entweder durch einen doppelten Lappenschnitt oder durch einen Ovalärschnitt, dessen Spitze auf dem Dorsum steht, geschaffen wird. Sind die Sesambeinchen gesund, so kann man sie sitzen lassen, war Gelenkeiterung vorhanden, so thut man immer gut, sie zu entfernen, da sie zum Sitz dauernder Eiterung werden können, welche erst mit ihrer Entfernung endigt.

Man hat selten Ursache, eine Resection am Metatarsus zu machen. Am ehesten kommt man einmal in die Lage, eine Necrose desselben nach Osteomyelitis zu entfernen, während eine totale Resection, zumal an dem der grossen Zehe, wenig Werth hat, da die Zehe bei der folgenden Narbencontraction verzogen und unbrauchbar wird. Uebrigens ist die Ausführung der Operation einfach genug. Ein dorsaler Schnitt legt den Knochen bloss, die Dorsalsehne wird zur Seite gehalten, das Periost mit dem Elevatorium überall in der Peripherie abgehoben, und nun kann entweder der ganze Knochen nach Lösung der Gelenkverbindung, oder das eine oder andere Gelenk, oder auch nach Trennung mit Stich- resp. Kettensäge oder Knochenzange ein Stück aus der Continuität des Knochens entfernt werden.

Ueber Resection des Metatarsophalangealgelenks bei Hallux valgus siehe §. 175.

LEEDS ... MEDICAL SOCIETY

Sach-Register.

A.

Abductionscontractur des Hüftgelenks, III. 263, 342. — bei Coxitis, III. 305. — im Kniegelenke, III. 437.

Abductionsluxation der Wirbelsäule (Hueter), II. 633.

Abflusshindernisse in den Harnwegen. II. 186.

Abführmittel bei Gehirndruck, I. 76. — bei inneren Incarcerationen, II. 234. — bei incarcerirten Hernien, II. 294.

Abknickung der Darmschlingen in Hernien, II. 288.

Abortiv-Behandlung des Trippers, II. 469.

Abscess im Gehirn, I. 112. — in der Nasenhöhle, I. 259. — im Kiefergelenk, I. 347. — der Zunge, I. 410.

— am Halse, I. 495. — am Halse, Eröffnung, I. 502. — Muskelabscess, I. 498. — vom Bindegewebe um die Epiglottis ausgehend, I. 498. — retroviscerale, retropharyngeale, retroösophageale, I. 503. II. 688. — praevisceraler, I. 499. — käsiger, am Halse, I. 518.

— der Brustwand, II. 42. — der Lunge, II. 43. — retrosternaler, II. 45. — peripleuritischer, II. 46. — der Brustdrüsen, II. 66. (pyämischer, II. 72.).

— im Bauche, II. 104, 106, 132. — intraperitonealer, Eröffnung, II. 136. — paraperitonealer, II. 137. — präperitonealer, II. 138. — perinephritischer, II. 138. — retroperitonealer, II. 139. — subseröser der Darmbeingruben, parametritischer, perityphlitischer, II. 140. III. 249. — perimetritischer, II. 143. — der Leber, II. 128, 144. — der Gallenblase, II. 147. — der Milz, para- und perisplenitischer, II. 147. — nach Kothextravasat, II. 148. — periproctitischer, II. 392. — dissecirende der Fossa ischio-rectalis, II. 392. — in der Blasenwandung, II. 517, 520.

Abscess des Hoden, II. 573.

— bei Wirbelcaries, II. 684, 688. — Behandlung, II. 706.

— iliacaler, II. 707.

— paraarticulärer, am Schultergelenke, III. 54. — in der Achselhöhle, III. 59.

— bei Beckenerkrankungen, III. 248. — im Becken, III. 249. — dem Samenstrang folgende, III. 250. — paravesicale, III. 251. — im Gebiete des Psoas, III. 251. — in dem des Iliacus, III. 252. — subglutäale, III. 253.

— bei Coxitis, III. 311. — Behandlung, III. 334. — der Bursa trochanterica, III. 317.

— bei Fungus genu, III. 432. — Behandlung, III. 446. — in der Tibia, III. 507.

— bei Eiterung im Fussgelenk, III. 542. — bei Fungus im Metatarsus, III. 611.

Accommodationsparese bei Zahnabscess, I. 366.

Acephalie, I. 166.

Acephalocystensäcke, II. 159.

Achillessehne, Verletzung, III. 536. — Naht, III. 537. — Ruptur, III. 537. — Tenotomie, III. 537. — bei Klumpfuss, III. 587.

Achseldrüsen, Schwellung bei Mammacarcinom, II. 85. — Exstirpation. II. 97.

Achselhöhle, Ausräumung bei Drüsenerkrankung, II. 97. — Hämatom, Aneurysma, III. 43. — Luftgeschwulst, III. 43. — Abscess bei Erkrankung des Schultergelenks, III. 54. 59. — Furunculose, III. 58. — Drüsenabscesse, III. 59. — Lymphadenitis, III. 59. — Drüsentuberculose, III. 59. — sonstige Geschwülste, III. 60.

Achselkissen nach Desault, Boyer, III. 8.

Achsendrehung des Stieles von Ovariencysten, II. 168. — des Darmes, II. 226. 320.

Achsenstrang von His, II. 166.
Achtertour, Petit'sche, III. 6.
Acnepusteln am Rücken, II. 41.
Acne rosacea der Nase, I. 235.
Acranie, I. 166.
Acromion, Fractur, III. 17. — Continuitätstrennung ohne Fractur bei Arthritis deformans, III. 18.
Acusticus, Lähmung bei Schädelverletzung, I. 43.
Adam'scher Bogen, Eindringen in den Trochanter bei Fractura colli femoris, III. 290.
Adductionscontractur des Hüftgelenks, III. 265, 342. — bei Coxitis, III. 309. — des Kniegelenks, III. 438.
Adenoenchondromyxome der Parotis, I. 439.
Adenofibroma ovarii, II. 164. — des Nasenrachenraums, I. 266.
Adenome der Schweissdrüsen im Gesichte, I. 199. — im Nasenrachenraum, I. 266, 271. — des Gaumens, I. 381. — mammae, II. 80, 81. — ovarii, II, 164. — cylindrocellulare ovarii, II. 164. — polypöse im Mastdarm, II. 422. — des Hodens, II. 578.
Adenomyxoma ovarii, II. 165.
Adenosarcoma mammae, II. 80. — ovarii II. 165.
Aderlass, III. 108. — Verletzungen bei demselben, III. 109. — bei Gehirndruck. I. 76.
Aderlassphlebitis am Arm, III. 109.
Aderlassschnepper, -Lanzette, III. 108.
Adhäsionen zwischen Ovariencysten und Bauchfell, II. 177.
Aetiologie der Mammacarcinome, II. 88. — der Hernien, II. 252.
Aetzmittel bei Behandlung von Darmfisteln, II. 363.
Aetzmittelträger (Lallemand). II. 472.
Aetzstricturen des Oesophagus, I. 564.
After, Krankheiten, II. 365. — Atresie, congenitale Strictur, II. 371. — Operation der Atresie, II. 376. — entzündliche Processe, II. 388. — Pruritus, II. 388. — Furunkel, Fissur, II. 389. — Syphilis, II. 402. — entzündliche Stricturen, II. 404. — Verengerung durch Cauterisation, II. 412. — Prolaps, II. 415. — Excision von Radiärfalten (Hey, Dupuytren), II. 419. — elliptische Excision (Dieffenbach), II. 420. — Neubildungen, II. 421. — Fibrome, Papillome, Atherome, Cysten, II, 421. — Cancroid, II. 421. — Exstirpation desselben, II. 429. — Neuralgie, II. 607.
— widernatürlicher, II. 119, 354. — Anlegung desselben bei prolabirtem Darme, II. 122. — bei einer inneren Incarceration, II. 237. — Radicalcur, II. 360.
Afterdarm, II. 370.
Afterhaut, Entzündung „Wolf", II. 388.
Afterkrampf bei Fissura ani, II. 390.
Agnatie, I. 286.
Akinesis der Blase, II. 526.
Aktinomycosis, I. 365, 497. — der Wirbel, II. 685.
Alcohol-Injection in die Umgebung von Bruchpforten, II. 261.
Altersabschleifung im Hüftgelenk, III. 338.
Alterskyphose, II. 660.
Alveolarbogen, Spaltung, I. 289, 382.
Alveolarrand des Oberkiefers, Fractur, I. 175. — Geschwülste. I. 333. — Resectionen, I. 344.
— des Unterkiefers, Geschwülste, I. 349. — Resection, I. 355. — Deformitäten, I. 361. — Fractur, I. 184.
Amaurose nach Kopfverletzungen, I. 74. — bei Zahnabscess, I. 366.
Amputatio mammae, II. 96. — penis, II. 551.
— humeri, III. 81.
— antebrachii, III. 164. — im Metacarpus, III. 225. — digitorum, III. 227.
— femoris, III. 388. — condyläre, III. 488. — nach Gritti, III. 490. — cruris, III. 512. — partielle im Fusse, III. 552. — nach Lisfranc, III. 553. — nach Chopart, III. 555. — talo calcanea, III. 558. — pedis sub talo, III. 558. — nach Pirogoff, III. 559. — nach Syme, III. 563. — durch den Metatarsus, III. 621. — der Zehen, III. 622.
Amygdalitis follicularis, I. 398.
Anästhesie bei Wirbelcaries, II. 686.
Anaspadie, II. 446.
Anatomie der Schädelverletzungen, I. 13. — der endocraniellen Verletzung der Weichtheile, I. 29. — des Schädelinhaltes, I. 64. — der Stirnhöhlen, I. 281. — der Gehirnwindungen, I. 88.
— der Parotis, I. 446. — der Schilddrüse, I. 534. — des Kehlkopfes und der Luftröhre, I. 633.
— der Brustdrüse, II. 73.
— der Leistenbrüche, II. 326. — des Leistencanals, II. 328. — der Schenkelbrüche, II. 336.
— der männlichen Harnorgane, II. 439. — des Hodens u. seiner Hüllen, II. 558. — der Prostata, II. 582.
— der Wirbelsäule, II. 611. 632. — Der Drehwirbel des Halses, II. 641.
— des Schlüsselbeins, III. 1. — des Schultergelenks, III. 27. — des Ellbogengelenks, III. 92. — der Armvenen,

III. 109. — der Armnerven, III. 147. — des Handgelenks, III. 157. — der Metacarpophalangealgelenke, III. 190.
Anatomie der Beckenabscesse, III. 249.
— des Hüftgelenks, III. 258. — der Schenkelarterie, III. 375. — des Kniegelenks, III. 392. — der Unterschenkelgefässe, III. 515. — des Fussgelenks und der Fusswurzel, III. 515. — des Lisfranc'schen Gelenks, III. 554. — des Chopart'schen Gelenks, III. 557. — pathologische, des Klumpfusses, III. 579. — pathologische, des Plattfusses, III. 597. 605.
Anencephalie, I. 166.
Aneurysma, der Temporalis, Auricular. post., I. 134. — Carotis cerebral., I. 135. 203. — cyrsoides, I. 138. — der Gesichtsarterien, I. 203. — am Gaumen, I. 381. — der Zunge, I. 423.
— der Aorta, II. 42. — spontane, der Carotis, I. 473. — der Subclavia, I. 473. — der Art. axillaris, III. 43. — am Oberarme, III. 78. — der Art. cubitalis, III. 110. — der Art. radialis u. ulnaris, III. 149.
— der Beckenarterien, III. 244. — Behandlung, III. 245. (nach Anel, Antyllus). — am Oberschenkel, III. 373. — in der Kniekehle, III. 490. — am Unterschenkel, III. 514.
Angina catarrhalis faucium, I. 397. — phlegmonosa, I. 404. — Ludwigii, I. 498. — laryngée oedémateuse, I. 615.
Angiome am Schädel, I. 135. — simplex, I. 136. — cavernosum, I. 137. — fissurale, I. 136. — arteriale racemosum, I. 138. u. 203. — im Gesichte, I. 203. — der Lippen, I. 307. — des Unterkiefers, I. 349. — am Gaumen, I. 381. — der Zunge, I. 423. — am Ohre, I. 452. — am Halse, I. 514. — plexiformes, I. 522. — am Mastdarm, II. 408.
— am Penis, II. 551. — des Scrotum, II. 557. — an Hand und Fingern, III. 221.
Ankyloblepharon, I. 219.
Ankylochilie, I. 314.
Ankylosis spuria mandibulae, I. 321. — des Kiefergelenks, I. 347. — der Wirbel, II. 710. — des Schultergelenks, III. 56. — des Ellbogengelenks, III. 119. — nach Resection, III. 122. — des Handgelenks nach Vereiterung, III. 160. — Behandlung, III. 164. — der Finger, III. 216. — des Hüftgelenks, III. 341. — des Kniegelenks, III. 455. — des Sprunggelenks, III. 575.
Anorchidie, II. 553.
Anostosis der Schädelknochen, I. 154.
Antiseptik bei Kopfverletzungen, I. 3, 6, 13, 49, 103, 116, 125. — bei Eröffnung von Halsabscessen, I. 505. — bei Gesichtsverletzungen und Operationen, I. 173, 232. — bei Hasenschartoperationen, I. 304. — bei Empyemoperationen, II. 60. — bei Eröffnung von Abscessen der Brustdrüse, II. 70. — bei Mammaamputation, II. 96. — bei Ovariotomie, II. 174. — bei Radicaloperation von Hernien, II. 269. — bei Herniotomie, II. 304. — bei Proctotomie, II. 378. — bei Exstirpatio recti, II. 433. — bei Handverletzungen, III. 176. bei Panaritien, III. 213. — bei Resectio coxae, III. 349. — bei complicirten Oberschenkelfracturen, III. 365. — bei Osteomyelitis femoris, III. 383. — bei Oberschenkelamputationen, III. 389. — bei Entfernung von Gelenkkörpern aus dem Knie, III. 478. — bei complicirter Unterschenkelfractur, III. 497.
Anurie nach Verletzung einer Niere, II. 109.
Anus praeternaturalis, II. 119, 354.
Aorta, Aneurysma II. 43. — Torsion bei Pleuraexsudaten, II. 49. — Verletzung, II. 128. — Unterbindung, III. 240. — Compression, III. 353.
Aortencompressorium, III. 354.
Aphasie, I. 94. — nach Carotisligatur, I. 479.
Aphthöse Entzündung der Brustwarze, II. 66.
Aplasie des Hodens, II. 553.
Apnoe nach Tracheotomie, I. 650.
Aponeurosis der Hohlhand, Retraction (Dupuytren), III. 182.
Aposceparnismus, I. 17.
Apparate zur Nachbehandlung des Cap. obstipum, I. 462. — zur Scoliosenbehandlung, II. 680. — Taylor'scher für Kyphose, II. 697. — Taylor'scher bei Coxitis, III. 333. — zur Behandlung des Genu valgum, III. 467 ff. — Stromeyer'scher fur Pes equinovarus paralyticus, III. 573.
Apparatus minor (Celsus) und major (Giovanni de Romani) des alten Steinschnitts, II. 506, 510. — altus, II. 506.
Aprosopus, I. 286.
Arachnoidea, Verletzung, I. 31.
Aran'sches Gesetz, I. 25.
Arcus volaris, Verletzung, III. 173, 175.
Arteria, aorta, Aneurysmen, II. 43. — Torsion bei Pleuraexsudaten, II. 49. — Verletzung, II. 128. — Unterbindung, III. 240. — Compression, III. 353.
— anonyma, Verletzung, I. 469. — Unterbindung, I. 475.

Arteria carotis comm., Verletzung, I. 402. 404, 468. — spontane Aneurysmen, I. 743. — Unterbindung, I. 478.
— carotis int. u. ext., Verletzung, I. 469. — Unterbindung I, 481.
— meningea media, I. 81. — Unterbindung, I, 84.
— temporalis, Aneurysma, Unterbindung, I. 134.
— vertebralis, Verletzung, I. 470. — Unterbindung, I. 477.
— mammaria interna, Verletzung, Unterbindung, II. 4.
— intercostal., Verletzung, II, 4. — maxillaris externa und interna, I. 170. — Aneurysma, I. 203. — Verletzung, I. 469.
— thyreoidea inf., Unterbindung, I. 478. — Verletzung, I. 469.
— palatina anterior, I. 390.
— lingualis, Verletzung, I. 407, 469. — — Ligatur, I. 481. — bei Zungenexstirpation, I. 426. — Umstechung, I. 429.
— raninae, Umstechung, I. 429.
— renalis, Blutung, Unterbindung, II. 109.
— epigastrica, Verletzung bei Herniotomie, II. 317.
— obturatoria, Verletzung, II. 317. — abnormer Verlauf, II. 342.
— axillaris, Zerreissung bei Reposition von Schulterluxationen, III. 36. — Verletzung, III. 43. — Unterbindung, III. 44. — Aneurysma, III. 43.
— subclavia, Verletzung, I. 469. — Aneurysma, I. 473. — Unterbindung oberhalb der Clavicula, I. 476. — zwischen den Scalenis, I. 477. — unterhalb der Clavicula, III. 44. — Compression oberhalb der Clavicula, III. 43.
— brachialis, Verletzung, III. 78. — Unterbindung, III. 79. — cubitalis, Verletzung, III. 109. — Aneurysma, Unterbindung, III. 110.
— radialis und ulnaris, Verletzungen, Aneurysmen, III. 149. — Unterbindung, III. 150.
— glutaea, Verletzung, III. 239, 244. — Aneurysma, III. 244. — Ligatur, III. 245.
— ischiadica, Verletzung, Aneurysma, III. 244. — Unterbindung, III. 245.
— iliaca communis, Unterbindung, III. 242.
— hypogastrica, Unterbindg, III. 246.
— iliaca externa, Ligatur, III. 373.
— femoralis, Zerreissung bei Oberschenkelfractur, III. 358, 363. — Verletzung, III. 370. — Aneurysma, III. 373. — Ligatur oberhalb des Abgangs der Profunda, III. 374. — im obern u. untern Dritttheile, III. 376.
— poplitea, Verletzung, Aneurysma, Unterbindung, III. 490.
Arteria tibialis antica und postica, Verletzung, Ligatur, III. 514.
Arterien des Halses, Verletzungen, I. 468. — Unterbindung, I. 475.
— des Beckens, Aneurysmen, III. 240. — Behandlung, III. 245.
— des Fusses, Embolie, Thrombose, III. 615.
Arthritis deformans des Kiefergelenks, I. 347. — als Ursache von Wirbelcaries, II. 686. — der Wirbelsäule, II. 710. des Schultergelenks, III. 55. — des Ellbogengelenks, III. 119. — der Fingergelenke, III. 199. — coxae, III, 338. — des Kniegelenks, III. 425, 475. — des Fussgelenks, III, 540.
Arthritis sicca coxae, III. 338. — des Schultergelenks, III. 52.
Arthritis urica der Wirbel, II. 711. — der Fingergelenke, III. 199. — der Zehengelenke, III. 614.
Arthromeningitis prolifera des Kniegelenks. III. 475.
Articulatio sacro-iliaca, Diastase, III. 233. — pyämische Metastasen, chronische Entzündung, III. 247. — Sarcom, III. 256.
Arzneimittelträger, nach Dittel, II. 472.
Ascites, II. 150. — Beschaffenheit der Flüssigkeit, II. 206.
Aspermatismus, II. 604.
Asphyxie nach Fractur des Kehlkopfes, I. 466. — bei Halsabscessen, I. 501. — bei Struma, I. 543. — bei Fremdkörpern im Oesophagus, I. 583. — bei Diphtherie, I. 612. — bei Chloroformnarcose, I. 622. — bei Fremdkörpern in den Luftwegen, I. 625. — durch Zurücksinken der Zunge, I. 623.
Aspiration von Flüssigkeiten in der Trachea, I. 654. — zur Entleerung von Pleuraexsudaten, II. 57. — nach Punction des Darmes, II. 235.
Aspirationsapparat (Dieulafoy), II. 57.
Aspirator zur Entleerung von Steintrümmern (Bigelow), II. 505.
Asthma bei Nasenpolypen, I. 267. — bei Struma, I. 543. — laryngeum, thymicum, I. 622.
Asymmetrie des Gesichts bei Caput obstipum, I. 461. — der Wirbelkörper bei Scoliose, II. 664.
Atherome am Schädel, I. 141. — im Gesichte, I. 199. — in der Zunge, I. 420. — am After, II. 421. — am Hodensacke, II. 557. — der Glutäalgegend, III. 257.
Atheromcysten der Parotis, I. 442. — tiefe am Halse, I. 513. — der Bauchdecken, II. 155.
Atheromfistel am Schädel, I. 142.

Athmung s. b. Respiration.
Atlas, Luxation, II. 644. — nach vorn, II. 645. — nach hinten, II. 646. — Diastase, II. 644. — Rotationsluxation, II. 647. — Caries, II. 691.
Atonie der Blase, II. 526.
Atresia oris, I. 314.
— des äusseren Gehörganges, I. 449. — ani, II. 371. — ani vesicalis, urethralis, II. 372. — perinealis, präscrotalis, navicularis, II. 373. — Prognose und Diagnose, II. 375. — Operation, II. 376. — vaginalis, II. 374. — Operation, II. 380. — praeputii, II. 540.
Atrophie der Schädelknochen, I. 153. — bei Rhachitis, I. 154. — der Darmmuskulatur in Brüchen, II. 248. — des Hodens, II. 553.
Augenlider, Ectropium, Entropium, Colobom, I. 219.
Auscultation bei Schädelfractur, I. 38. — zur Untersuchung des Oesophagus, I. 559.
Autolaryngoscopie, I. 602.
Axillarluxation des Humerus, III. 32.
Azoospermie, II. 604.

B.

Backentaschen, Verkürzungen, I. 319.
Bäckerbein, III. 459.
Balanitis, II. 548.
Balggeschwülste am Schädel, I. 141. — am Ohre, I. 452. — am Penis, II. 551.
Ballotiren von Bauchgeschwülsten, II. 203.
Basculiren beim Knöchelbruche, III. 528.
Basedow'scher Kropf, I. 554.
Basilarmeningitis nach Basisfractur, I. 46.
Basisfractur des Schädels, I. 24. — Symptome, I. 39 u. ff. — Prognose. I. 45. Behandlung, I. 46.
Bauch, Krankheiten, II. 101. — Verletzungen, allgemeine Bemerkungen, II. 101. Contusionen, II. 105. — Wunden, II. 113. — Arten der Verletzungen, II. 128.
— entzündliche Krankheiten, II. 130. — circumscripte Entzündungen, II. 137. — Punction, II. 150.
— Geschwülste, II. 154. — Diagnose derselben, II. 200. — Untersuchung, II. 200.
Bauchabscess, II. 102. — intraperitonealer, abgekapselter, putrider, II. 104, 106.
Bauchbruch, II. 113, 240, 352.
Bauchdeckenbrüche, II. 351.
Baucheingeweide, Füllungszustand, II. 102. Prolaps, II. 116. — Verdrängung und Lageveränderung bei Hydronephrose, II. 188. — Austritt in die Brusthöhle, II. 253.
Bauchfell, s. Peritoneum.
Bauchhoden, II. 553.
Bauchhöhle, penetrirende Verletzung, II. 103, 114. — Kothaustritt in dieselbe, II. 103, 118. — Fremdkörper in derselben, II. 128. — Flüssigkeitsansammlung in derselben, II. 150. — Luftansammlung, II. 154. — Geschwülste, II. 157. — Echinococcus, II. 158.
— Verengerung bei grossen Hernien, II. 247, 266.
— Drainage nach Exstirpatio recti (Bardenheuer), II. 429. — bei Erguss in dieselbe, II. 182.
Bauchlage bei Wirbelcaries, II. 694.
Bauchmuskeln, Ruptur bei plötzlicher Contraction, II. 105. — Wunden, II. 113.
Bauchnaht, II, 115.
Bauchpresse, Entstehung von Hernien bewirkend, II. 254.
Bauchschnitt, s. Laparotomie.
Bauchtour beim Catheterismus, II. 459.
Bauchwand, Verletzungen, II. 105. — nicht penetrirende Wunden, II. 113. — penetrirende Verletzungen, II. 114. — Behandlung, II. 119.
— Abscesse, II. 137. — Geschwülste, II. 154. — Cysten, Echinococcus, II. 155, — fasciale Sarcome und Fibrome, II. 155. — Lipome, Papillome, Carcinome, Granulationsgeschwülste der Kinder, II. 156.
Bauernwetzel, I. 435.
Becken, Hochlagerung bei Taxisversuchen, II. 267, 295. — Nichtvereinigung desselben bei Ectopia vesicae, II. 452.
— Verletzungen, III. 230. — Fracturen und Luxationen, III. 230. — Symptome, III. 235. — Behandlung, III. 238. — Schussverletzungen, III. 238. — Blutungen, Aneurysmen etc., III. 240.
— Entzündungen, III. 247. — Eiterungen, III. 249. — subseröse Abscesse, III. 250. — Psoasabscesse, III. 251. — Iliacusabscesse, III. 252. — Glutäalabscesse, III. 253.
— Geschwülste, Kothgeschwülste, III. 254. — Cysten, Echinococcen, III. 255. — Sarcome, III. 256.
— Stellung bei Hüftgelenkscontracturen, III. 262ff. — Fixation bei Streckung von Hüftgelenkscontracturen, III. 343.
Beckengypsverband, Anlegung, III. 326.
Beckenring, Fracturen, III. 230. — Diastase, Luxation, III. 233. — Symptome, III. 235. — Behandlung, III. 238.
Bedeckungen, äussere des Bruchsacks, II. 244.
Begiessung, kalte, bei Gehirncongestionen, I. 77.

Beinlade nach Petit, Heister für Unterschenkelfractur, III. 494.
Beleuchtungsapparat für Untersuchung der Blase und Harnröhre (Nitze-Leiter), II. 456. — zur Laryngoscopie, I. 592.
Belladonnainfus als Clysma bei incarcerirten Hernien, II. 294.
Bellocque'sche Röhre, I. 265.
Bernsteinsäure in Echinococcenflüssigkeit, II. 160.
Beschäftigungsneurosen der Hand, III. 219.
Beschneidung, rituelle, der Juden, II. 543.
Bettpissen, II. 529.
Beugungsluxation der Wirbelsäule (Hüter), II. 634, 635.
Beulen am Kopfe, I. 7. — am Brustbein, II. 5.
Bewegungscentren der Grosshirnrinde, I. 90.
Bicepssehne, Verhalten bei Fracturen im Collum humeri, III. 21. — Zerstörung bei Arthritis deformans, III. 55. — Luxation, III. 77.
Bichloride of Methylene zur Narcose, II. 175.
Bindegewebsräume am Halse, I. 498. — des Beckens, III. 249.
Blase, s. Harnblase.
Blasenabscesse, II. 517.
Blasencatarrh, II. 513. — Behandlung, II. 517. — bei Wirbelfractur, II. 624. bei Darmblasenfisteln, II. 359. — chronischer, bei Strictureu, II. 473.
Blasenfisteln, II. 520.
Blasenhämorrhoiden, II. 593.
Blasenkrampf, II. 525.
Blasenmastdarmfisteln, II. 520.
Blasenoxydsteine, II. 496.
Blasensteine, II. 493. — chemische Zusammensetzung, II. 495. — Symptome und Diagnose, II. 496. — Prognose, II. 499. — Behandlung durch Litholysis, II. 499. — Extraction derselben, II. 500. — Behandlung durch Lithotripsie, II. 501. — Entfernung durch Lithotomie, II. 505.
— bei Weibern, Entfernung ders., II. 512.
Blattzange nach Langenbeck, II. 413.
Blechrinne (Volkmann), für den Unterschenkel, III. 495.
Blennorrhoe der Nasenhöhle, I. 256.
— des äusseren Gehörganges, I. 451.
— des Mastdarms, II. 399. — der Harnröhre, II. 466. — chronische, II. 470.
Blepharoplastik (Dieffenbach), I. 224.
Blinddarm, Anhäufung von Fremdkörpern, II. 209. — Invagination, II. 219. — als Bruchinhalt, II. 246, 336.
Blutcyste im Bauche, II. 106, 149. — am Halse, I. 514. — am Schädel, I. 133.
Blutgefässgeschwülste des Schädels, I. 133.
Blutgeschwülste am Kopfe, I. 8.
Blutharnen, II. 523. — nach Nierenverletzungen, II. 108 ff.
Bluthusten, II. 28. — bei Thoracocentese. II. 57.
Blutleere, bei Exarticulatio humeri, III. 70. — bei Resectio cubiti, III. 125. — bei Exarticulatio coxae, III. 353. — bei Amputatio femoris, III. 389. — bei Amputatio penis, II. 552.
Blutsturz, bei Lungenverletzungen, II. 28.
Blutungen bei Basisfractur, I. 40. — innerhalb des Schädelraums, I. 80. — bei Mandeloperationen I. 402, 404. — bei Halsabscessen, I. 501. — in den Oesophagus, I. 562. — in die Luftwege, I. 625. — bei Lungenverletzungen, II. 28. in Ovariencysten, II. 168. — spontane in die Brustdrüse bei Menstruation, II. 72. — in die Bauchhöhle, II. 102, 106, 149. — in die Darmwand bei Incarceration, II. 273. — bei Herniotomie, II. 317. — bei Mastdarmverletzungen, II. 384. — bei Sectio lateralis, II. 509. — in die Blase, Behandlung, II. 525. — bei Prostatahypertrophie, II. 596. — bei Wirbelfracturen, II. 615. — in's Ellbogengelenk, III. 83, 111. — aus der Hohlhand, III. 175. — im Bereiche des Beckens, III. 240. — bei Exarticulatio coxae, III. 352. — in's Kniegelenk bei Oberschenkelfractur, III. 358. — in's Kniegelenk, III. 412.
Blutwurst (Cruveilhier), II. 220.
Bootschiene bei typischer Radiusfractur (Gordon), III. 143.
Bougies für den Kehlkopf, I. 662. — für Mastdarmstricturen, II. 406. — für Harnröhrenstrictur (Roser, Thompson, Béniquet) II. 476. — aus Modellirwachs, II. 476. — elastische, aus Darmsaiten, II. 478.
Boutonnière, II. 483.
Bräune der Mandeln, I. 399.
Brand, s. Necrose. — des Darms bei Incarceration, II. 273, 309. — anämischer von Darmschlingen, II. 275. — des Netzes II. 275.
Brandwunden des Gesichts, I. 174. — am Halse I. 508.
Breiumschläge bei Panaritien, III. 214.
Brisement forcé bei Ankylose des Handgelenks, III. 164. — bei Hüftgelenkscontractur, III. 342. — bei Kniecontractur, III. 457.
Bronchialdrüsen, malign. Lymphom, I. 521.
Bronchoplastik (Dieffenbach), I. 493.
Bronchus, Abreissen desselben, I. 467. — Fremdkörper, I. 626.

Bruch, s. Fractur resp. Hernien.
Bruch, angeborener am Schädel. I. 162.
Bruchsack, I. 164.
Bruchanlage, II. 329.
Bruchband, Einwirkung desselben, II. 257. — elastisch-federndes, II. 261. — englisches, französisches, II. 263. — doppeltes, II. 263. — für kleine Kinder, II. 264. — Tragen desselben nach Radicaloperation von Hernien, II. 271. — für Nabelbrüche (Langaard), II. 350. — bei Varicocele, II. 581. — bei Clavicularluxation, III. 12.
Bruch einklemmung, s. Incarceration.
Bruchinhalt, II. 246.
Bruchmesser (Cooper), II. 308.
Bruchpforte, Scarification derselben, II. 260. — Verschluss durch die Naht, II. 268, 269. — ringförmige Verengerung, II. 272, 278. — Erweiterung bei Herniotomie, II. 308. — Verschluss durch eingewachsene Netzknollen, II. 317. — bei Nabelbrüchen, II. 348.
Bruchsack, II. 240. — Fehlen desselben bei Cöcalbruch, Harnblasenbruch, II. 241, 247. — accessorische Hüllen desselben, II. 241. — entzündliche Veränderungen, Taschenbildungen, Sanduhrform, II. 242. — Verödung, Cystenbildung, II. 243. — physiologisch präformirter der Leistenbrüche, II. 243, 253. — äussere Bedeckungen, II. 244. — Cysten an und auf demselben, II. 245.
— Inhalt desselben, II. 246. — Bildung desselben, II. 253.
— Verfahren zur Verödung desselben, II. 259. — Invagination, II. 260. — Strangbildung in demselben, II. 267. — Behandlung desselben bei Radicaloperation von Hernien, II. 269.
— Einklemmung in demselben, II. 278.
— Entzündung in demselben, II. 282. — Behandlung der Entzündung, II. 284. — Freilegung bei Herniotomia externa, II. 303.
— Eröffnung bei Herniotomie II. 304. — narbige Verwachsung mit den Hautdecken, II. 305. — Unterscheidung von der Fascia propria und dem Darme, II. 306. — Reposition desselben mit dem Darme, II. 322. — Zurückdrängung innerhalb des Bruchbettes, II. 324. — doppelter bei Leistenbrüchen, II. 324. — Zerreissungen, II. 325.
— der Leistenbrüche, II. 327. — der Schenkelbrüche, II. 337. — der Hernia obturatoria, II. 344. — der Zwerchfellshernien, II. 353.
Bruchsackhals, II. 242. — Behandlung bei Radicaloperation von Hernien, II. 269. — ringförmige Verengerung, II. 272, 278.
Bruchschnitt, s. Herniotomie.
Bruchwasser, II. 273.
Brust, Krankheiten, II. 1. — Wandungsdefecte, congenitale und erworbene, II. 1. — Verletzungen, II. 3. — Wunden, penetrirende, II. 25.
Brustbein, kielförmiges Vorstehen bei Mandelhypertrophie, I. 401. — Medianfissur, Fehlen, II. 1. — Hämatom, II. 5. — Fractur, Diastase, II. 12. — entzündliche Processe, Nekrose, II. 45. — Gummata II. 45. — Trepanation, II. 45. — Geschwülste, II. 47.
Brustdrüse, congenitale Störungen II. 64. — Mangel, Ueberzahl, II. 64. — Nebendrüsen, II. 65, 81.
— entzündliche Störungen, II. 65. — Wundsein der Haut, Eczeme, II. 65. — Entzündungen der Drüse, II. 66. — Fistel, II. 68. — tiefe, II. 71. — entzündliche Indurationen, chronische, II. 71. — entzündliche Processe ausserhalb der Lactationszeit, bei Neugeborenen, II. 71. — pyämische Abscesse, spontane Blutergüsse, chronische Abscesse, II. 72.
— Hypertrophie, II. 73. — Geschwülste, II. 73. — normales Verhalten, II. 73. interstitielle Mastitis, II. 74. — Cysten, II. 76, 78, 81. — Fibrome, II. 75, 77. — Sarcom, Myxom, II. 77. — Cystosarcoma proliferum phyllodes, Hydatidengeschwülste, II. 78. — (Schema der Geschwulstformen, II. 80.) — Fibroadenome, Adenosarcome, Adenome, II. 80, 81. — Lipom, Chondrom, II. 81. — Echinococcus, II. 81. — Carcinom, II. 82. — Auftreten und Verlauf, II 85.
— Diagnose u. Therapie der Geschwülste, II. 89.
— rudimentäre d. männlichen Geschlechts. II. 91. — Carcinome, II. 91.
— partielle Exstirpationen, II. 96. — Amputation, II. 96.
— Neuralgie, II. 100.
Brustfistel, II. 35, 55.
Brusthöhle, Verletzungen, II. 15. — Mechanik und pathologisch-anatomischer Verlauf, II. 15. — subcutane Verletz., II. 20. — penetrirende Verletzungen, II. 25. — Ausgänge u. Prognose, II. 30. — Behandlung, II. 37. — Fremdkörper in derselben, II. 31, 33. — Punction derselben, II. 56. — Echinococcus, II. 68. — Schussverletzungen, II. 31, 38.
Brustkorb, Formfehler, II. 1. — Verletz., II. 3.
Brustorgane, Ectopie, II. 1.

Brustwandungen, Verletzung der Weichtheile, II. 3. — Contourschüsse, II. 4. — Contusionen, II. 5. — Contrecoupbrüche, Depression, II. 7. — Knochenbrüche, II. 8.
— entzündliche Processe u. Geschwülste, II. 41. — Acnepusteln, Furunkel, Carbunkel, II. 41. — Abscesse, II. 42. — Lipom, Lymphangiom, Fibroide, Molluscum, Cutis pendula, II. 43.
— partielle Abtragungen bei Empyem-Fisteln, II. 62.
Brustwarze, Schrunden, Fissuren, Eczeme, II. 65. — aphthöse Entzündungen, Syphilis, Carcinom, II. 66. — Einziehung bei Carcinoma mammae, II. 88.
— des Mannes als Ausgangspunkt für Carcinom, II. 91.
Brustwirbel, Fractur der 2 oberen, II. 619. — der unteren, II. 620. — Luxation, II. 654. — Caries; Symptome, II. 686.
Brustkapseln der Keimschicht des Echinococcus, II. 159.
Bubonen der Leistengegend, III. 378.
Buckel, s. Kyphose.
Bulbäre Herdaffection, I. 95.
Bunion, III. 612.
Bursa mucosa antethyreoidea, infrahyoidea, thyreohyoidea, suprahyoidea, I. 515. — omentalis, II. 224. — acromialis, Hydrops, III. 48. — subdeltoidea, Hydrops, III. 49. — olecrani, Entzündung, Hämatom, Hygrom, III. 120. — trochanterica, iliaca, Erkrankungen, III. 317. — subcruralis, Hydrops, III. 416. — praepatellaris Hydrops, Entzündung, III. 480. — Exstirpation, III. 482. — infragenualis, Erkrankungen, III. 480.

C.

Calcaneus, Fractur, III. 530. — Herderkrankungen, III. 540, 542. — Behandlung, III. 551. — Exstirpation III. 551. — Verhalten beim Klumpfuss, III. 580. — bei Plattfuss, III. 597, 605. — Tumoren, III. 608.
Calculi vesicales, II. 493, s. übrig. Blasensteine. — renum, II. 532. — praeputiales, II. 547. — prostatici, II. 585.
Callus, Bildung bei Schädelfracturen, I. 33. — mangelhafte Bildung bei Fracturen, III. 369. — Anbohren desselben, III. 367 (Braynard).
Canäle, halbzirkelförmige, Bedeutung, I. 42.
Canalisationsstörungen im Darmcanal, II. 214. — am Pylorustheile des Magens, II. 214. — im Darm bei Anus praeternaturalis, II. 356.
Canalis craniopharyngeus, I. 162. — Nuckii, Offenbleiben, II. 253.
Cancroid am Schädel, I. 144. — an der Afteröffnung, II. 421. — Exstirpation, II. 429.
Cancroidkugeln, I. 201.
Canüle zur Tracheotomie bei substernalem Kropfe (König), I. 555. — à chemise (Dupuytren), II. 509. — zur Tracheotomie, I. 633. — geknöpfte (Lissard-Roser), I. 633. — Weite und Krümmungsradius, I. 656. — T-förmige nach Dupuis, I. 661.
Caput obstipum, I. 458. — bei Wirbelerkrankung, II. 691. — succedaneum, I. 126.
Carbolinjection, parostale bei Wirbelcaries (Hüter), II. 693, s. Injectionen.
Carbunkel am Rücken, II. 41.
Carcinom der Dura mater, 156. — nach Lupus, I. 196. — des Gesichts, I. 200. — der Nase, I. 236. — im Nasenrachenraume, I. 271. — der Stirnhöhle, I. 285. — der Lippen, I. 308. — der Wangenschleimhaut, I. 320. — der Kieferhöhle, I. 333. — des Alveolarrandes, I. 334. — des Oberkiefers, I. 336. — des Unterkiefers, I. 350. — des Gaumens, I. 381. — der Mandeln, I. 405. — der Zunge, I. 423. — der Parotis, I. 441. — der Gland. submaxillar. I. 448. — des Ohrs, I. 452.
— am Halse, I. 523. — der Schilddrüse, I. 556. — des Oesophagus und Pharynx, I. 573. — des Kehlkopfes, I. 604.
— der Rippen, II. 47. — der Brustwarze, II. 66. — der Brustdrüse, II. 82. — der männlichen Brustdrüse, II. 91.
— der Bauchdecken, II. 156. — ovarii, II. 166, 168.
— der Niere, II. 185. — des Magens, II. 215. — des Darmcanals, II. 216. — des Mastdarms, II. 423, 426. — Exstirpation, II. 430. — der Harnröhre, II. 487. — der Blase, II. 523. — des Penis, II. 551. — des Scrotum, II. 557. — des Hodens, II. 578. — der Prostata, II. 600.
— der Drüsen der Achselhöhle, II. 98, III. 60. — des Handrückens, III. 221.
— des Schenkelhalses, III. 318. — der Drüsen im Trigonum subinguinale, III. 386. — am Unterschenkel nach Ulcus, III. 511. — am Fusse, III. 608. — der Planta pedis, III. 619.
Caries des Proc. mast. nach Eiterung in der Paukenhöhle, I. 151. — der Kiefer, I. 324. — der Zähne, I. 362. — der Rippen, II. 44. — des Brustbeins, II. 45. — der Wirbel, II. 683. — der

Brustwirbel, Symptome, II. 686. — der Halswirbel, II. 690. — der Lendenwirbel, Symptome, II. 692. — Behandlung, II. 692. — sicca des Schultergelenks, III. 52. — des Ellbogengelenks, III. 115. — des Hüftgelenks, III. 302. — sicca, III. 309, 319. — der Fusswurzel, III. 540 ff.
Carotis, Unterbindung, I. 139. — Blutung, 170.
Carotidenhöcker, I. 477.
Carpus, s. Handwurzel.
Carunkeln in der Harnröhre, II. 487.
Castration, II. 579.
Catarrh der Nasenhöhle, I. 255. — der Stirnhöhle, I. 282. — des Oesophagus, I. 563, — des Kehlkopfes, I. 610. — des Mastdarms, II. 399.
Cataplasmen, Anwendung bei Mastitis, II. 69. — bei Peritonitis, II. 135.
Catheter zur Nachbehandlung der Tracheotomie, I. 653 (Roux). — zur Untersuchung der Harnorgane, II. 457. — Desinfection derselben, II. 459. — zum Verweilen in der Blase nach Holt, Napier, Dittel, II. 460. — zur Entleerung von Steintrümmern (Bigelow), II. 505. — à double courant, II. 519. — bei Incontinenz (Squire), II. 530. — für Prostatahypertrophie, gerade, II. 594, 598. — nach Socin zum Auswaschen der Harnröhre, II. 597.
Catheterismus, II. 459. — retrourethralis, II. 485. — bei Blasencatarrh, II. 518. — bei Prostatahypertrophie, II. 594, 596. — Instrumente dazu, II, 598. — forcirter, II. 481, 598. — bei Wirbelfractur, II. 628.
Cauterisation von Hämorrhoidalknoten, II. 413. — von Harnröhrenstricturen (Ducamp), II. 481.
Cautschoukpelotten, II. 262.
Cavernitis, II. 549.
Cavernöse Körper des Penis, Ganglien in denselben, II. 546. — Entzündung, II, 549.
Cavernöse Tumoren der Achselhöhle, III. 60.
Cavitas glenoidea Fractur, I. 185.
Cavum praeperitoneale Retzii, II. 137. — Abscesse daselbst, II. 137.
Craniotabes, I. 154.
Centren der Grosshirnrinde, I. 90.
Cephalhaematom, I. 127.
Cerebralhernie, I. 166.
Cerebrospinalflüssigkeit, Austritt bei klaffenden Fracturen, I. 37, 41.
Cervicalneuralgie bei Erkrankung der Halswirbel, II. 691, 711.
Cervicobrachialneuralgie, III. 45.
Cheilo-Gnatho-Palato-Schisis, I. 286.
Cheiloplastik, I. 311.
Cheyne-Stokes'sches Phänomen, I. 70, 96,
Chloroform zu Injectionen bei Hydrocele, II. 566. — bei Spermatocele, II, 577.
Chloroformasphyxie, I. 622.
Chloroformkorb nach Skinner, I. 664.
Chloroformnarkose s. b. Narcose.
Choanen, congenitaler Verschluss, I. 236.
Cholesterin in Echinococcenflüssigkeit, II. 159. — in Hydronephrosenflüssigkeit, II. 187. — im Inhalte von Bauchcysten, II. 206. — in Hydrocelenflüssigkeit, II. 562.
Chondroadenome der Parotis, I. 439.
Chondrome s. b. Enchondroma.
Chondrosarcome der Parotis, I. 439.
Chondrocystoma testis, II. 578.
Chopart'sche Amputation, III. 555.
Chorda beim Tripper, II. 467.
Circulationsstörungen im Darme bei Incarceration, II. 272.
Circumcision der Vorhaut, II. 542.
Cirsocele, II. 580.
Clavi, III. 620.
Clavicula s. Schlüsselbein.
Clysma von Tabakinfus bei Kotheinklemmung, II. 272, 294. — von Belladonnainfus, II. 294. — nach Hegar, II. 369.
Coccygodynie, II. 713.
Coecum s. Blinddarm.
Collateralkreislauf nach Carotisligatur, I. 479.
Collum chirurgicum scapulae, Fractur, III. 17. — chirurgicum et anatomicum humeri Fractur, III. 20.
Colon-Perforation nach hinten, II. 148. — Verlagerung bei Hydronephrose, II. 188, 190. — Aufblasen desselben mit Luft, II. 190. — Invagination, II. 219. — als Bruchinhalt, II. 247.
Colotomie, II. 434. — in zwei Zeiten, II. 438. — iliaca, II. 439. — bei Atresia ani, II. 381. — bei Incarceration, II. 237.
Colpeurynter im Mastdarme bei Sectio alta, II. 511.
Colpocystotomie, II. 512.
Coma nach Carotisligatur, I. 479.
Comedonen im Gesichte, I. 199.
Comminutivbrüche der Rippen, II. 9. — des Schädels, I. 49.
Commotio cerebri, I. 57. — laryngis, I. 466. — medullae spinalis, II. 655.
Compressio cerebri, I. 63.
Compression bei Gefässverletzungen am Halse, I. 471. — forcirte des Kniegelenks, III. 424. — der Wirbelkörper, II. 613. — bei Behandlung des Fungus genu, III. 444. — der Aorta bei Exarticulatio coxae, III 353.

Compressionstaxis, II. 298.
Compressorien des Penis, II. 530. — bei Prostatahypertrophie, (Trousseau), II. 600. — (Abernethy), bei Aneurysma am Oberschenkel, III. 373.
Concremente geschichtete, in der Nasenhöhle, I. 263. — in der Stirnhöhle, I. 282. — in den Ausführungsgängen der Speicheldrüsen, I. 438. — im Gehörgange, I. 453. — in der Blase, II. 493. — in den Nieren, II. 532. — in der Prostata, II. 585.
Condylen des Oberarms, Fractur, III. 84. — des Femur und der Tibia, Fractur, III. 410. — internus femoris, Durchsägung bei Genu valgum (Ogston), III. 471.
Condylenbrüche des Unterkiefers, I. 184.
Condylome am Gaumensegel, I. 377. — der Zunge, I. 413. — an der Glottis, I. 619. — der Brustwarze, II. 66. — am After, II. 402. — am Penis, II. 550. am Hodensacke, II. 557. — an den Zehen, III. 616.
Congenitalluxation des Hüftgelenks, III. 283.
Congestionsabscesse bei Wirbelerkrankung, II. 684. 688. — cystische Entartung derselben, II. 689. — Behandlung, II. 706. — bei Schultergelenkstuberculose, III. 52. — bei Tuberculose des Ellbogengelenks, III. 116. — im Becken, III. 249. — bei Coxitis, III. 311. — Behandlung, III. 334. — bei Fungus genu, III. 432.
Consonanten, Bildung derselben, I. 383.
Continuitätsresection des Unterkiefers, I. 353. 355. — der Zähne, I. 362.
Continuitätstrennungen des Oesophagus, I. 562.
Continuitätsrecidive von Brusttumoren, II. 93.
Contourschüsse des Halses, I. 467. — der Brust, II. 4. — innere, der Brust, II. 31.
Contracoupfractur des Schädels, I. 27. — der Brustwand, II. 7.
Contraextension bei Coxitis etc., III. 332. 360.
Contrafissur des Schädels, I. 28.
Contralaterale Lähmungen bei Bluterguss im Schädel, I. 82.
Contracturen des Kiefergelenks, myogene, I. 321. — des St.-cl.-mast., I. 458. — der Harnröhren-Musculatur, II. 471.
— der Wirbelsäule nach Luxation, II. 639. — bei Wirbelcaries, II. 687.
— narbige, am Ellbogen, III. 108. — des Ellbogengelenks, III. 119. — narbige, an der Hand, III. 180. — der Finger, III. 182. 201. 215. — tendinogene, III. 217.
Contracturen der Hand nach Vorderarmfractur, (Greifenklaue), III. 215. — tendinogene, III. 217. (s. Finger). — der Finger, myogene, III. 218. — neurogene, III. 218.
— des Hüftgelenks, III. 262. — bei Coxitis, III. 305. ff. — nach abgelaufener Coxitis, III. 341. — bei Beckenabscessen, II. 141. — Behandlung, III. 342. 325.
— des Kniegelenks bei Fungus etc., III. 436. — Behandlung, III. 447. — nach abgelaufenen Entzündungen, III. 455. Behandlung, III. 457.
— im Sprunggelenke und Tarsus, III. 564. — paralytische, III. 567. — Behandlung, III. 572.
— des Sprunggelenks, III. 575. — der grossen Zehe in Abduction, III. 612. — der Zehen, III. 613.
Contusionen des Kopfes, I. 4. — ohne Hautwunde, I. 7. — des Gehirns, I. 32. 85. — Symptome, I. 92. — des Gesichts, I. 168. — des Ohrs, 449. — der Brustwand, II. 5. — der Lunge, II. 22. — des Herzens, II. 40. — des Unterleibs, II. 105. — der Niere, II. 109. — des Rückenmarks, II. 655. — bei Wirbelfractur, II. 617.
Convulsionen bei Gehirndruck, I. 72. 69. — eclamptische, beim Zahnen, I. 259. — nach Carotisligatur, I. 479.
Coprostase bei Kotheinklemmung, II. 271. — bei Darmsteinen, II. 386.
Corona venerea, I. 197.
Corpora amylacea in der Prostata, II. 585. — aliena, im Kniegelenk, III. 475.
Corpora cavernosa penis, s. Schwellkörper.
Corpus striatum. I. 95.
Corpuscula oryzoidea in Sehnenscheidenhygromen, III. 153. — im Kniegelenke, III. 415. — in den präpatellaren etc. Schleimbeuteln, III. 480.
Cowper'sche Drüsen, Krankheiten, II. 532.
Coxankylometer (Volkmann), III. 267.
Coxalgia, III. 299. — senilis, III. 338.
Coxitis, tuberkulöse (fungöse), III. 299. pathologische Anatomie, III. 300. — Symptome, III. 303. — Abscessbildung bei derselben, III. 311. — Verhalten der Temperatur, III. 312. — Diagnose, III. 312, 316. — Verlauf, III. 319. — Aetiologie, III. 320.
— catarrhalische, III. 322. — Behandlung, III. 324. — deformans, III. 338. — acute, eiterige, bei Gelenkrheumatismus,

Osteomyelitis etc., III. 321. — gonorrhoische, III. 322.
Craniotabes, I. 154.
Cravatte nach Dieffenbach, I. 462.
Crepitation bei Entzündung im Bruchsacke, II. 283.
Cricotomie, I. 643.
Cricotracheotomie, I. 641.
Croup der Luftwege, I. 609. — ascendant, I. 610.
Croupöse Häute, I. 398, 609.
Cruralscheide, II. 336.
Crypten der Mandeln, I. 397.
Cubitaldrüse, entzündliche Affectionen, III. 79.
Curette articulée von Leroy d'Etiolles, Charrière, II. 465.
Cutis pendula, II. 43.
Cylindrom des Gesichts, I. 203.
Cynanche sublingualis, I. 448. 498.
Cysten im Gehirn nach Contusionen, I. 97. — am Schädel, I. 143. — aus Meningocele hervorgegangene, I. 164.
— der Kiefer, folliculäre, I. 371. — periostale, I. 372. — congenitale, I. 373. — am Gaumen, I. 381. — in der Zunge, I. 419. — des sublingualen Raumes, I. 420. — vom Foramen coecum ausgehend, I. 422. — in der Parotis, I. 442 — am Halse, I. 510. — der Kiemenspalten, seröse Cysten, I. 512. — multiloculäre, am Halse, I. 526. — im Kehlkopfe, I. 604.
— der Brustdrüse, II. 76, 78, 81. — der Bauchwand, präperitoneale, II. 155.
— im Bauche, Operationsverfahren, II. 163. — des Ovariums, II. 164. — des Parovariums, II. 166. — der Niere, II. 185. — Behandlung, II. 191. — retroperitoneale, II. 197. — der Milz, II. 199. — des Ligam. latum, der Tube, II. 206.
— im Bruchsacke, nach Verödung desselben, II. 243. — an und auf dem Bruchsacke, II. 245. — des Netzes im Bruchsacke, II. 251.
— am After, II. 421. — im Mastdarme, II. 421 — der Blase, II. 523. — am Scrotum, II. 557. — der Hoden und Nebenhoden, II. 576. — zwischen Blase und Mastdarm (Sinus pocularis), II. 584.
— aus Congestionsabscessen hervorgegangene, II. 689.
— in der Kreuzbeingegend, II. 712.
— im Becken, III. 255. — der Glutäalgegend, III. 257.
— am Oberschenkel, III. 385. — in der Kniekehle, III. 481, 490. — am Fusse, III. 608.
Cystenbauchhöhlenfistel, II. 168. — Anlegung derselben, II. 172.
Cysteninhalt, Untersuchung desselben, II. 206.
Cystenkropf, I. 540.
Cystenniere, angeborene, II. 185.
Cysticercus der Zunge, I. 420.
Cystinsteine, II. 496.
Cystitis, II. 513. — nach Lithotripsie, II. 505. — mucosa, interstitialis, serosa, totalis, II. 513. — Aetiologie, II. 514. — pathologische Anatomie und Symptome, II. 515.
Cystoide im Zahnfache, I. 373. — des Halses, angeborene, I. 510. — des Ovariums, II. 164.
Cystoma proliferum, folliculare, I. 373. — der Parotis, I. 442.
Cystoplegie, II. 526.
Cystosarcoma proliferum, phyllodes mammae, II. 78.
Cystosarcome der Kreuzbeingegend, II. 712.
Cystospasmus, II. 525.

D.

Dactylitis syphilitica, III. 207.
Damm, Neuralgie, II. 607.
Dammfisteln, III. 488.
Darm, Contusionsruptur, II. 110. — Wunden, II. 111, 117. — Prolaps bei Bauchwunden, II. 116. — Behandlung des Vorfalls, II. 120. — Behandlung der Verletzungen, II. 121.
— Naht, II. 123. — nach Jobert und Lembert, II. 123. — nach Gely, II. 124. — Verschluss mit Ringen (Denans) nach Cooper, II. 124. — Invagination (Ramdohr-Jobert), II. 126.
— Canalisationsstörungen, Verschliessung, II. 214. — Fremdkörper, II. 208, 216. — Stenose durch Polypen, Sarcom, Carcinom, II. 216. — Gummata, Tuberkel, dysenterische typhöse Geschwüre, II. 217.
— Invagination, Intussusception, II. 218.
— innere Einklemmung, II. 223. — Achsendrehung, II. 226. — Knotenbildung, II. 227. — Behandlung dieser Affectionen, II. 234.
— Canal, gesammter in Bruchsäcken, II. 247. — Veränderung desselben in Brüchen, II. 247. — Verwachsung mit dem Bruchsacke, II. 248, 270.
— Incarceration in Brüchen, II. 272. — Necrose bei Incarceration, II. 273. — Stenose, Sitz derselben, II. 280. — Verschluss bei Incarceration, Experimentelles, II. 287 u. ff. — Zerreissbarkeit in incarcerirten Hernien, II. 297. —

Reposition und Hindernisse derselben bei Herniotomie, II. 309.
Darm, brandiger, Behandlung bei Herniotomie, II. 309.
— Keilexcision und Naht, II. 313. — Fixation vor der Bruchpforte, II. 315. Perforation nach der Herniotomie, II. 318. — Verhalten bei Kothfisteln, II. 355.
— Verengerung durch Nichtgebrauch, II. 360. — Lähmung bei Wirbelfractur, II. 616, 624.
Darmbein, Fractur, Luxation, III. 232. — Periostitis, Osteomyelitis, III. 247. — Necrose, III. 247. — Sarcom, III. 256.
Darmbeingrube, Abscesse subseröse, II. 140. — tiefe, II. 142.
Darmblasenfistel, II. 148, 355, 359.
Darmfistel, II. 354, 119, 148. — Anlegung derselben bei Fremdkörpern, II. 210. — bei inneren Incarcerationen, II. 236 ff. — Naht derselben, II. 312. — röhrenförmige, spontane Heilung derselben, II. 357. — Symptome und Diagnose, II. 359. — Radicalcur, II. 360. — lippenförmige, Behandlung derselben, II. 363. — Verschluss durch Plastik (Dieffenbach). II. 364. — Resection, II. 365.
Darmklemme (Dupuytren, Blasius) II. 362.
Darmnaht bei Fisteln im Darme, II. 312. — nach Keilexcision brandiger Theile, II. 313. — 2reihige (Czerny), II. 314.
Darmresection bei Stenose und Tumoren, II. 218.
Darmscheere (Dupuytren, Blasius), II. 362.
Darmscheidenfistel, II. 355.
Darmschlingen, Aussehen derselben bei incarcerirten Hernien, II. 274. — anämischer Brand (Roser), II. 275. — leere in incarcerirten Hernien, II. 285. — Abknickung derselben, II. 288. — brandige bei Herniotomie, II. 309.
Darmsteine, II. 216, 386.
Darmuterusfistel, II. 355.
Darmwand, Dehnung derselben als Ursache von Gangrän, II. 275 — Klappenbildung als Ursache von Incarceration, II. 291.
Darmwandbruch, II. 247. — Einklemmung desselben, II. 276.
Daumen, Tendovaginitis der Strecksehnen, III. 152. — Sehnenscheiden-Hygrom, III. 153. — Luxation im Metacarpophalangealgelenk, dorsale, III. 191. — nach vorn, III. 197. — Exarticulation, III. 226. — Resectionen, III. 228.
Débridement, multiple, (Vidal). II. 309.
Decubitus, bei Wirbelfractur, II. 624. — s. üb. Druckgeschwüre.
Defecte der Ossification am Schädel Neugeborner, I. 130.
— der Haut, Deckung durch Verschiebung der Haut, dreieckige, I. 222. — viereckige, I. 226. — eliptische, halbmondförmige, I. 229. — runde, I. 231. — angeborene, des Gesichts, I. 286. — am Gaumen, syphilitische, I. 377. — angeborene, I. 382. — erworbene, I. 393. — der Zunge, I. 406. — des Kehlkopfs u. der Luftröhre, I. 491. — der Brustwand, II. 1. — der Vorhaut, II. 545.
Deferenitis acuta, II. 573.
Deformität der Brust bei Mandelhypertrophie, I. 401.
Degeneration des Netzes im Bauchsacke, II. 249. — cystische, II. 251.
Deglutitionsstörungen nach Tracheotomie, I. 657.
Dehnung der Darmwand als Ursache von Necrose, II, 275. — des Nerv. ischiadicus, III. 377. — nach Wirbelfracturen, II. 631. — vergl. Nervendehnung.
Demitour du maître, II. 460.
Dentalosteome, I. 374.
Dentinoide, I. 373.
Dentitionsgeschwür am Zungenbändchen, I. 408.
Depression der Brustwand, II. 7.
Depressionsfractur des Schädels, I. 18. — Behandlung, I. 51.
Dermatitis, oberflächliche der Afterhaut, II. 388. — fieberlose, an der Hand, III. 209.
Dermatoplastik, I. 221.
Dermoidcysten am Schädel, I. 142. — am Gaumen, I. 381. — in der Zunge, I. 420. — am Halse, I. 514. — substernale, II. 47. — des Ovarium, II. 166. — der Hoden u. Nebenhoden, II. 576. — zwischen Blase u. Mastdarm, II. 595, III. 255.
Dermosynovitis plantaris ulcerosa, III. 619.
Descensus testiculi, aufgehaltener durch Verwachsung mit dem Netze, II. 249.
Detrusorenlähmung der Blase, II. 526.
Diabetes nach Schädelverletzungen, I. 96.
Diät beim Tripper, II. 469.
Diastase des Oberkiefers aus seinen Verbindungen, I. 175. — des Brustbeins, II. 12. — der Recti, II. 352. — der Wirbel, II. 631. — nach Fractur, II. 614. — des Atlas, II. 644. — des Olecranon nach Fractur, III. 89. — des Beckenrings, III. 233. — der Patella, III. 408. — von Tibia und Fibula, III. 527.
Dickdarm, Inhalt, Entleerung durch den Magen bei Ileus, II. 230. — als Bruchinhalt, II. 246. — Geschwülste, II. 217. — vergl. Darm.
Digitalexploration des Mastdarms, II. 366.

Dilatation von Oesophagusstricturen, I. 568.
— von Schnürungsrinnen am Darme durch Invagination, II. 320.
— allmälige von Mastdarmstricturen, II. 406. — forcirte, II. 408.
— der Blase bei Stricturen, II. 473. — mechanische bei Hypertrophie, II. 522.
— von Stricturen der Harnröhre, II. 478. continuirliche (Thompson), II. 479. — gewaltsame, II. 479.
— der Phimose, II. 541.
Dilatationssonden, I. 569.
Dilatationsspiegel nach Voltolini I. 250.
Dilatator für Oesophagusstrictur nach Fletcher, I. 568. — nach v. Bruns, I. 569. — der Harnröhre (Dieulafoy, Montain, Stearn, Holt, Berkley, Hill), II. 480.
Dinner pad (Sayre), II. 699.
Diphtherie der Mandeln, I. 398. — der Nase, I. 399. — der Zunge, I. 409. — des Oesophagus, I. 563. — der Luftwege, I. 609. — tracheotomischer Wunden, I. 656. — des Mastdarms, II. 401. der Harnblase, II. 515.
Dislocation der Niere, II. 193. — der Milz, II. 199.
Disposition, angeborene, zu Leistenbrüchen, II. 327.
Distomum haematobium, Ursache von Blasensteinen, II. 494.
Distorsion der Wirbelsäule, II. 613, 616. — des Schultergelenks, III. 34. — des Ellbogengelenks, III. 94. — des Kniegelenks, III. 412. — der Fussgelenke, III. 531.
Divertikel, congenitale des Schlundes, I. 457. — des Oesophagus, I. 558, 577. — des Bauchfells zur Seite der Harnblase, II. 225. — des Dünndarms als Ursache von Knotenbildung, II. 230. — des Darms in Brüchen, II. 247. — Einklemmung derselben, II. 276. — Nuck'sches, II. 327. — des Mastdarms, II. 401. — der Blase, II. 474, 521.
Divertikelsäcke, eigentliche des Oesophagus, I. 577.
Doppelbildungen in der Kreuzbeingegend, II. 712.
Doppelbrüche des Unterkiefers, I. 184. — der Rippen, II. 9.
Doppelcanüle zur Tracheotomie, I. 633.
Doppelcylinder, für Nasenpolypen, Levret'scher, I. 275.
Doppellippe, I. 306.
Doppelpunction von Echinococcen (Simon), II. 162.
Doppelschiene für Ellbogenresection (Stromeyer, Esmarch), III. 129.
Dornfortsätze der Wirbel, Fractur, II. 615.
Dorsalschiene (Roser) für typische Radiusfractur, III. 142.
Douche der Nasenhöhle, I. 259.
Douglas'scher Raum, Abscesse, II. 141, 143.
Drahtdilatator (Stearns), II. 480.
Drahtecraseur (Maisonneuve), Desgranges écraseur à corde, I. 276.
Drahthose bei Coxitis (Bonnet), III. 325.
Drahtschlinge, kalte, I. 273. — galvanokaustische, I. 273, 275.
Drahtstiefel für Unterschenkelfractur, III. 495.
Drainage vereiterter Ovariencysten, II. 171. — der Bauchhöhle nach Ovariotomie II. 182. — nach Bardenheuer, II. 429.
Druckgeschwüre der Trachea, I. 655. — beim Tragen von Bruchbändern, II. 264. — des Darms bei Incarceration, II. 273. — bei Wirbelfractur, II. 624. — des Knorpels und der Knochen bei Coxitis, III. 301 ff. — bei Fungus genu, III. 433.
Druckstenosen des Oesophagus, I. 567.
Drüsen, Hypertrophie, progressive, multiple, I. 520. — Erkrankungen bei Mammacarcinom, II. 85, 97. — Cowper'sche, Krankheiten, II. 532.
Drüsenabscesse am Halse nach Diphtherie, I. 399. — in der Achselhöhle, III. 59. — in der Leistengegend, III, 378.
Drüsencarcinome und Sarcome des Trigonum subinguinale, III. 386.
Drüsengewebskropf, eingesackter (Stromeyer), I. 539.
Drüsentuberkulose in der Achselhöhle, III. 59.
Ductus, Whartonianus, Verstopfungen, I. 421. — Speichelcysten, I. 448. — Stenonianus (parotideus), Verletzungen, I. 432, 171. — Fremdkörper, I. 438. — vitello-intestinalis, Ausstülpungen, Geschwülste, II. 156. — ejaculatorius, Samensteine in demselben, II. 582.
Dünndarm, Contusionsruptur, II. 111. — Wunden, II. 117. — Geschwülste, II. 217. — vergl. Darm. — Länge desselben bei verschiedenen Völkern, II. 226. — Divertikel, Knoten bildende, II. 230. — als Bruchinhalt, II. 246. — Fisteln, II. 358.
Duodenum, Vernähung desselben mit dem resecirten Magen, II. 216.
Dura mater, Verletzung, Ablösung, I. 29, 81. — Syphilis, I. 147. — Geschwülste, I. 156.
— spinalis, Erkrankung bei Wirbelcaries, II. 685.
Durchfall, scheinbarer bei Stricturen des Mastdarms, II. 406.
Durchstichfracturen des Oberschenkels, III. 362.

Dysenterie, II. 402.
Dysenterische Geschwüre des Darms, II. 217.
Dysmorphosteopalinklast, III. 368.
Dysphagia Valsalvae, I. 465.
Dyphagie, I. 557. — lusoria, I. 567. — nach Gesichtsverletzungen, I. 170.
Dyspnoe bei Lungenverletzungen, II. 29.
Dysurie, II. 455. — bei Prostatahypertrophie, II. 594.

E.

Ebene, schiefe, Anwendung bei Wirbelcaries, II. 695.
Ecchymosen bei Basisfracturen, I. 39.
Echinococcus, II. 158. — multilocular., II. 160. — der Zunge, I. 419. — am Halse, I. 516. — der Schilddrüse, I. 556. — im Pleuraraume, II. 63. — der Lunge, II. 654. — der Brustdrüse, II. 81. — der Bauchwand, II. 155. — der Bauchhöhle, II. 158. — der Leber, II. 160. — der Niere, II. 193. — der Milz, II. 199. — im Humerus, III. 81. — im Beckenzellgewebe, III. 255. — in der Glutäalgegend, III. 257. — am Oberschenkel, III. 385. — im Bruchsacke, II. 245. — des Mastdarms, II. 42?. — in der Blase, II. 523. — zwischen Blase und Mastdarm, II. 595.
Echinococcenflüssigkeit, II. 206.
Eclamptische Convulsionen beim Zahnen, I. 359.
Ecrasement von Nasenrachenfibroiden, I. 276.
Ecraseur nach Maisonneuve, Desgranges, I. 276. — Ectasie der Stirnhöhle, I. 283. — des Oesophagus, I. 564, 566, 577. — der Vorderarmgefässe, III. 149.
Ectopie der Brustorgane, cordis, II 1. — der Harnblase, II. 451. — des Hodens, II. 553.
Eczem des äussern Ohrs, I. 450. — der Haut der Brustdrüse, II. 65. — beim Tragen von Bruchbändern, II. 264. — des Scrotum, II. 557. — am Unterschenkel, III. 498.
Eichel, Verwachsungen mit der Vorhaut, II. 544. — Entzündung, II. 548. — Herpes, II. 550.
Eicheltripper, II. 548.
Eierstock, s. Ovarium.
Eingeweidebrüche, II. 240.
Einklemmung von Wandernieren, II. 159. — innere des Darmes, II. 223. — Behandlung ders., II. 234. — des Darms in Brüchen, s. Incarceration. — des Netzes in Brüchen, II. 275. — des Ovarium in Brüchen, II. 276.
Einpflanzung extrahirter Zähne, I. 361.
Einstülpung des Darms, II. 218.
Eisenchlorid, Injection in Aneurysmen, III. 245.
Eiterknie, III. 415.
Eiweissharnen nach Schädelverletzungen, I. 96.
Ekchymosen der Bauchwand, II. 105. — am Oberschenkel bei subserösem Hämatom, II. 106.
Ektropium der Augenlider, des Mundes, I. 219.
Ektropoesophag. (Vacca Berlinghieri), I. 589.
Elasticität der Schädelkapsel, I. 15.
Electricität zur Behandlung der Lähmung des Sphincter vesicae, II. 531. — zur Behandlung der Hydrocele, II. 565. — bei Impotenz, II. 602. — bei Wirbelfractur, II. 631.
Electrolyse bei Nasenrachenfibroiden, I. 276. — bei Struma, I. 550.
Elephantiasis der Kiefer, I. 330. — des äussern Ohres, I. 452. — des Penis, II. 551. — des Scrotum, II. 557. — der Hand und der Finger, III. 221. — des Unterschenkels, III. 503.
Elfenbeinexostose und spongiöse am Schädel, I. 152.
Elfenbeinpelotten, II. 262.
Elfenbeinstifte (Dieffenbach), Eintreiben in den Knochen bei schlecht heilenden Fracturen, III. 369.
Ellbogen, Fracturen, III. 82. — Fracturen des unteren Humerusendes, III. 83. — Aetiologie, III. 85. — Symptome, III. 86. — Behandlung, III. 88. — Fractur der Gelenkenden des Vorderarms, III. 88.
— Bau des Gelenks, III. 92.
— Luxation, III. 94. — Distorsion, III. 94, 111. — pathologische, congenitale Luxation, III. 107.
— Verletzungen, III. 108. — Narbencontractur, III. 108.
— Gelenksentzündungen nach Bluterguss, complicirter Fractur und Luxation, III. 111. — Schussverletzung, III. 111. — Behandlung, III. 112.
— Hydrops, III. 114. — spontane Vereiterung, III. 114, 118. — Tuberkulose (fungöse Entzündung, Tumor albus), III. 115, 118. — luetische Gelenkaffection, III. 117.
— Behandlung der Gelenkentzündungen, III. 117. — Entfernung tuberculöser Knochenherde, III. 118.
— Contractur, Ankylose, III. 119.
— Arthritis deformans, III. 119. — Gelenkmäuse, III. 120.

Ellbogen, Resection, Indicationen, III. 121. — Resultate, III. 122. — partielle Resection, III. 124. — Resection mit Querschnitt, III. 125. — subperiostale nach Langenbeck, III. 125. — bei luxirtem und ankylotischem Gelenke, III. 127. — mit radialem (bilateralem) Längsschnitte nach Hüter, III. 128. — Nachbehandlung, III. 129.
— Exarticulation, III. 132.
Embolie der Arterien des Fusses, III. 615.
Emphysem der Hautdecken bei Schädelfracturen, I. 44. — nach Verletzung der Kieferhöhle, I. 177. — der Stirnhöhle, I. 182. — der Haut nach Verletzungen der Luftwege, I. 466, 490. — bei nicht penetrirenden Wunden der Achselhöhle, II. 4. — nach Rippenfractur, II. 9. — interstitielles, nach Lungenverletzung, II. 16, 22, 27.
Empyem des Oberkiefers, I. 330. — der Brusthöhle, II. 34, 39. — Operationen desselben, II. 48. — perforirendes, II. 50. — Operation durch Pleuraschnitt, II. 58. — Operation mit Rippenresection, II. 59. — Nachbehandlung, II. 60. — des Knies, III. 415. — erysipelatöses, III. 420.
Empyemfistel, II. 61. — Operation, II. 62.
Enblocreposition von Hernien, II. 298, 319, 322.
Encephalitis acuta, I. 104. — nach Quetschwunden, I. 100.
Encephalocele, I. 162. — am Gaumen, I. 381.
Enchondrome der Nasenscheidewand, I. 271. — der Gland. submaxillar. I. 448. — des Ohres, I. 452. — der Brustwandung, II. 47. — der Mamma, II. 81. — des Penis, II. 551. — der Scheidenhäute des Hodens, II. 569. — des Hodens, II. 578. — des Schulterblatts, III. 61. — des Humerus, III. 81. — an Hand und Fingern, III. 222. — der Zehen, III. 608. — der Kieferhöhle, I. 333. — des Alveolarrandes, I. 334. — des Oberkieferkörpers, I. 336. — des Unterkiefers, I. 349. — des Gaumens, I. 381. — der Zunge, I. 423. — der Parotis, I. 439. — des Gehörganges, I. 443. 449.
Enchondrosarcome, retropharyngeale, I. 570.
Enddarm, II. 370.
Endoscop (Nitze-Leiter), zur Untersuchung von Harnröhre und Blase, II. 456.
Engouement, II. 271.
Enostosen am Schädel, I. 153.
Enterocele, II. 240.
Enteroepiplocele, II. 250.
Enterotom nach Dupuytren, Blasius, II. 262.
Enterotomie wegen Fremdkörper, II. 210. — bei inneren Incarcerationen, II. 236. — Indication, II. 237. — Ausführung, II. 238. — iliaca, II. 435, 439.
Entropium der Augenlider, des Mundes, I. 219.
Entspannungsnähte, I. 233. — bei Hasenscharten, I. 303.
Entspannungsschnitte bei Hautlappenbildung, I. 223, 227, 229. — bei Gaumenoperationen, I. 388, 393.
Entwicklung der Zahnfollikel, I. 374.
Entwicklungshemmungen im Bereiche des Mastdarms, II. 370.
Entzündungen s. bei den einzelnen Organen.
Enuresis, II. 529. — bei Stricturen, II. 473. — bei Blasensteinen, II. 497. — nocturna der Kinder, II. 530. — bei Prostatahypertrophie, II. 593.
Eperon bei Anus praeternaturalis, II. 356.
Epicondylen des Humerus, isolirter Abbruch, III. 84. — Interposition zwischen die Gelenkenden, III. 99.
Epicystitis, II. 513.
Epicystotomie, II. 510.
Epididymitis acuta, II. 572. — chronica, II. 574.
Epiglottis, Verletzung durch Schnitt, I. 488.
Epileptische Anfälle bei Reizung der Gehirnrinde, I. 91. — nach Kopfverletzungen, I. 119.
Epiphysen des Hüftgelenks, Einfluss auf das Wachsen der Extremität, III. 348. — des Oberschenkels, entzündliche Lösung bei Osteomyelitis, III. 380. — Lösung durch Trauma, III. 411.
Epiphysenexostosen am Humerus, III. 80. — am Oberschenkel, III. 386. — am Unterschenkel, III. 511.
Epiphysentrennung am Oberarm, III. 23. — durch Osteomyelitis, Syphilis, III. 51. — des Oberarms am Ellbogen, III. 85. — luetische am Ellbogen, III. 117. — am Darmbein, III. 247.
Epispadie, II. 446. — Behandlung, II. 448.
Epistropheus, Caries, II. 691.
Epitheliale Geschwülste am Schädel, I. 141.
Epulis, I. 333. — maligne, I. 334. — intraosseuse encystée, I. 336.
Erblichkeit von Hernien, II. 252. — von Atresia ani, II. 374. — congenitaler Hüftgelenksluxationen, III. 283.
Erblindung nach Kopfverletzungen, I. 74.
Erbrechen bei incarcerirten Hernien, II. 280.
Erectionen, schmerzhafte, beim Tripper,

II. 467. — Behandlung, II. 469. — andauernde, II. 601. — unvollkommene, II. 601. — bei Wirbelfractur, II. 616.
Erfrierungsbrand im Gesichte, I. 192. — an den Füssen, III. 615.
Ergotin zu Injectionen bei Mastdarmvorfällen, II. 421. — bei Prostatahypertrophie, II. 599.
Erkrankungen, s. die einzelnen Organe.
Ernährungsfistel, Anlegung derselben, II. 210.
Erosionen am Unterschenkel, III. 498.
Erscheinungen, klinische, der Oberkiefergeschwülste, I. 337. — der Unterkiefergeschwülste, I. 351.
Erstickung, s. bei Asphyxie.
Erstickungsanfälle nach Unterkieferresectionen, I. 354.
Erweichung des Gehirns, I. 112, 98.
Erysipel nach Kopfverletzungen, I. 10. — des Gesichts, I. 191. — nach Gesichtsoperationen, I. 233. — der Fauces, I. 397. — der Zunge, I. 410. — des Hodensackes, II. 556. — an der Hand, III. 209.
Erytheme des Scrotum, II. 557.
Eversion des Mastdarms von der Scheide aus, II. 367.
Exanthematische Entzündungen der Kiefer, I. 326.
Exarticulation einer Unterkieferhälfte, I. 357. — beider Hälften, I. 358. — humeri, III. 70. — cubiti, III. 132. — manus, III. 165. — im Metacarpus, III. 226. — von Fingern, III. 227.
— femoris im Hüftgelenke, III. 351. — nach vorgängiger Amputation, III. 354. — genu, III. 488. — im Tarsometatarsalgelenk (Lisfranc), III. 553. — im Chopart'schen Gelenk, III. 555. — der Metatarsi und Zehen, III. 622.
Exaspiration des Darmes bei Prolaps desselben, II. 121.
Excision, keilförmige, von Darmtheilen, II. 313. — von Theilen den Wandung aus Eierstockscysten (Blondell), II. 172. — von Schankergeschwüren, II. 549. — von Varicen am Unterschenkel, III. 505.
Excoriationen beim Tragen von Bruchbändern, II. 264.
Excrescenzen, papilläre, in Ovariencysten, II. 166.
Exophthalmus bei orbitalen Osteomen, I. 153. — nach Bluterguss, I. 40, 179. — pulsirender, I. 135.
Exostosen am Schädel, I. 152. — des Alveolarrandes, I. 334. — der Brustwand, II. 47. — des Schlüsselbeins, III. 60. — der Humerusepiphysen, III. 80. — am Oberschenkel, III. 386. — am Unterschenkel, III. 511. — subunguale der grossen Zehe, III. 608.
Exostosis cartilaginea des Oberschenkels, III. 386.
Explorativ-Punction von Unterleibs-Geschwülsten, II. 205.
Exstirpation des Unterkiefers, I. 358. — der Zunge, I. 427. — der Parotis, I. 446. — von Halsgeschwülsten, I. 531. — von Kröpfen, I. 552. — intralaryngeale von Kehlkopftumoren, I. 605. — des Larynx, I. 620. — von Mammatumoren, II. 96. — der Achseldrüsen, II. 97. — von Hydronephrosen, II. 192. — der Niere, II. 195. — der Milz, II. 198. — von Theilen des Magens, II. 215. — des Bruchsackes bei Radicaloperation von Hernien, II. 269. — des Rectums, II. 431. — der Niere bei Lithiasis, II. 537. — des Hodens, II. 579. — von Hydrorrhachissäcken, II. 611. — des Steissbeins, II. 715. — des Schulterblatts, III. 62. — des präpatellaren Schleimbeutels, III. 482. — des Talus, III. 549. — des Calcaneus, III. 551.
Exstrophie der Harnblase, II. 451.
Exsudate in der Pleurahöhle, II. 33. — Behandlung derselben, II. 56. — durch Thoracocentese, II. 48, 56. — durch Schnitt, II. 58. — im Pericard, Behandlung, II. 63.
Extension bei Narbencontractur am Halse, I. 509. — bei Wirbelfracturen, II. 628. — bei Wirbelcaries, II. 694. — bei Oberarmbrüchen, III. 75. — bei Coxitis, III. 328. — bei Fungus genu, III. 444. — bei Contractur des Kniegelenks, III. 450, 456. — bei Oberschenkelfractur, III. 360, 365 ff.
Extraction der Zähne, I. 368.
Extremität, obere, s. b. Oberarm, Vorderarm etc.
— untere, Bewegungsstörung bei Beckenfracturen, III. 237. — Verlängerung, scheinbare, III. 265. — reelle, III. 278. — Verkürzung, scheinbare, III. 265. — reelle, III. 266.
— Wachsthumsveränderungen bei Coxitis, III. 316. — nach Resectio coxae, III. 351. — nach Resectio genu, III. 452. — nach Osteomyelitis tibiae, III. 507. — bei essentieller Kinderlähmung, III. 567.

F.

Facialis, Lähmung bei Schädelfractur, I. 43. — bei Gesichtsverletzung, I. 170. — Durchschneidung bei Gesichts-Neuralgie, I. 208. — Dehnung bei mimischem Gesichtskrampfe, I. 218.

Faltenbildung bei Vernähung ungleich weiter Darmtheile, II. 314.
Fascia parotideo-masseterica, I. 446. — der Submaxillardrüse, I. 498. — propria des Bruchsacks (Cooper), II. 241, 245, 305. — Peritonei des Bruchsacks, II. 245. 278. — transversa, II. 328. — infundibuliformis, II. 328. — spermatica externa (Cooper), II. 329. — propria herniae cruralis, II. 337.
Fauces, Angina catarrhalis, I. 397. — Erysipel, I. 397.
Fausses routes, II. 462.
Federdruckmaschine gegen Scoliose (Nyrop), II. 681.
Federn der Bruchbänder, II. 262.
Federnde Finger, III. 216.
Femur, s. Oberschenkel. Verkrümmung bei genu valgum, III. 462.
Ferrum candens, s. Glüheisen.
Ferse, Retraction, nach Choparts Amputation, III. 556.
Fersenbein, Fractur, III. 530. — Herderkrankungen, III. 540, 542. — Behandlung, III. 551. — Exstirpation, III. 551. — Exostosen, Sarcome, III. 608.
Fersenhöcker, Rissfractur, III. 530.
Fettbildung im subserösen Gewebe, in Beziehung zur Entstehung und Heilung von Brüchen, II. 243, 253.
Fettbrüche mit heftigen Erscheinungen, II. 256.
Feuermal im Gesichte, I. 203.
Fibrae intercolumnares, II. 329.
Fibroadenoma mammae, II. 80.
Fibrocystoide des Uterus, II. 206.
Fibrocystoma testis, II. 578.
Fibroid der Nase, I. 236. — im Nasenrachenraume, I. 268. — der Kieferhöhle, I. 333. — des Alveolarrandes, I. 334. — des Oberkieferkörpers, I. 335. — der Zähne, I. 374. — des Gaumens, I. 381. — der Zunge, I. 423. — am Halse, I. 522. — retropharyngeale, I. 570. — der Brustwand, II. 43. — der Mamma, II. 77. 80. — der Blase, II. 523. — am Penis, II. 551. — am Steissbein, II. 712. — des Schulterblatts, III. 61.
Fibrome am Schädel, I. 140. — des Gesichts, I. 202. — ostale, des Oberkiefers, I. 335. — des Unterkiefers, I. 349. — der Mandeln, I. 405. — der Parotis, I. 440. — des Kehlkopfes, I. 603. — der Mamma, II. 75. 77. — der Bauchwand, II. 155. — am After, II. 421. des Mastdarms, II. 422. — am Scrotum, II. 557. — der Scheidenhäute des Hodens, II. 569. — des Hodens, II. 578. der Achselhöhle, III. 60. — an Hand und Fingern, III. 222. — am Oberschenkel, III. 385. — in der Kniekehle, III. 490. — im Gastrocnemius, III. 511.
Fibromyome des Uterus, II. 184.
Fibromyxochondrome der Parotis, I. 440.
Fibromyxosarcome der Parotis, I. 440. — der Mamma, II. 80.
Fibrosarcome am Gaumen, I. 381. — retropharyngeale, I. 570.
Fibula, isolirte Luxation, III. 399. — Durchmeisselung bei Correctur des Genu valgum, III. 473. — Fractur, III. 491. — isolirte, III. 498. — Sarcom, III. 512. — Knöchelbrüche, III. 525.
Filaria sanguinis hominis, Ursache von Blasensteinen, II. 494.
Filz, plastischer, Präparation, II. 705.
Filzcorset bei Wirbelfractur, II. 629. — bei Scoliose, II. 677. — Anlegung desselben, II. 704. — bei Congenitalluxation, des Hüftgelenks, III. 287.
Filzschiene für Klumpfuss, III. 590.
Finger, forcirtes Einbohren desselben in die Bruchpforte bei Incarceration, II. 297.
— Ueberzahl, Riesenwuchs, III. 171.
— Verletzungen etc., III. 172. — Sehnenverletzungen, III. 174. — Behandlung, III. 175. — Verbrennung, Narbencontractur, III. 180.
— Verkrümmung bei Retraction der Palmar-Aponeurose, III. 182. — Operation, III. 184.
— Verwachsungen, congenitale, III. 171. — narbige, III. 185. — Behandlung, III. 185.
— Nagelverletzungen, III. 187. — Rissfracturen der Nagelphalanx, III. 188.
— Fracturen, III. 188. — Luxationen, III. 190. 198.
— Gelenksentzündungen, III. 199. — Arthritis urica, III. 199. — deformans, fungosa, III. 200. — Sehnenscheidenentzündung, bei dauernder Ruhigstellung, fungöse, III. 201. — gonorrhoische, eitrige, III. 202.
— Sehnenscheidenentzündungen, III. 201. — Osteomyelitis und Periostitis, III. 205.
— Contracturen, III. 215. — tendinogene, III. 217. — myogene, III. 218. — neurogene, III. 218.
— Tuberkulose der Knochen, (Spina ventosa), III. 205. — Syphilis, III. 207. — Lupus, III. 207.
— Leichengift- u. Milzbrandinfection, Insectenstiche, III. 208. — Furunkel, III. 209. — fieberlose Dermatitis, Erysipel, III. 209. — Panaritium, III. 209. — Behandlung, III. 212.

Finger, Ankylose, III. 216. — Federn derselben, III. 216.
— Warzen, Elephantiasis, Gefässgeschwülste, Lipome, III. 220. — sonstige Tumoren, III. 222.
— Nagelkrankheiten, III. 223.
— Operationen, III. 227.
Fingernägel, Contusion, III. 187. — Einstossen von Splittern, Luxation, III. 188. — Incarnation, III. 223. — Panaritium subunguale, III. 223. — Ulceration des Nagelbetts, III. 223. — Hauthorn, III. 224.
Finnenwurm, II. 159.
Fischbeinsonden für den Oesophagus, I. 569, 586.
Fissura centralis (Rolando), I. 89.
Fissur des Schädels, I. 16, 36, 38. — des Brustbeins, II. 1. — der Brustwarze II. 65. — ani, II. 389. — urethrae inferior, II. 445. — urethrae superior, II. 446. — syphilitische an den Zehen, III. 616.
Fisteln der Stirnhöhle, I. 282. — der Wange, I. 171. — der Unterlippe, I. 305. — des Gesichts, I. 220. — der Speicheldrüsen, I. 432, 171. — des Ohres, I. 449. — congenitale des Halses, I. 456. — des laryngo-trachealen Rohres, I. 491. — der Speiseröhre, I. 495. — von Kiemengangsresten herrührende, I, 457, 513. — der Zunge, I. 411.
— der Brusthöhle, II. 35, 55. — der Brustdrüse, II. 68, 71.
— des Darms, II. 119, 148, 354. — des Magens, II. 119. — der Gallenblase, II. 127. — zwischen Darm und Blase, II. 148. — der Nabelgegend nach Perforation von Abscessen etc., II. 138. — des Mastdarms, II. 392, 394. — tuberculöse, II. 395. — Operation, II. 396. — bei Mastdarmcarcinom, II. 426. — angeborene der Harnröhre, II. 445. — erworbene der Harnröhre, II. 488. — Behandlung, II. 489. — der Harnblase, II. 520. — des Scrotum, II. 557. — nach Epididymitis, II. 574. — bei Hodentuberculose, II. 576.
— am Rücken bei Spina bifida, II. 610. — bei Vereiternng des Ellbogengelenks, III. 115. — bei Coxitis, III. 311. — Behandlung, III. 338. — bei Osteomyelitis femoris, III. 381.
Fistelbildung bei Zahnabscessen, I. 366.
Fixation des Darms vor der Bruchpforte, II. 315.
Flexion des Ellbogens, forcirte bei Blutungen, III. 176.
Flexionscontractur des Hüftgelenks, III. 262. — bei Psoasabscess, III. 252. — nach abgelaufener Coxitis, III. 342. — des Kniegelenks, III. 436. — wiederkehrende des Kniegelenks nach Resection, III. 452.
Flexura sigmoidea, Achsendrehung, II. 226. — Knotenbildung mit dem Ileum, II, 127. — sigmoides, als Bruchinhalt, II. 247. — Eröffnung bei Atresiaani, II. 381.
Flimmerepithel in der Wandung der Ranula, I. 422.
Flötenschnabelfractur der Tibia, III. 491.
Flügelsonde (Heister), II. 308.
Flüssigkeit aus Bauchgeschwülsten, Untersuchung, II. 205.
Fluxus passivus der Harnröhre, II. 470.
Fötus, Gesichtsbildung, I. 285.
Folliculäre Angina, I. 398.
Follicularcysten des Ovariums, II. 166.
Follicular geschwülste am Schädel, I. 141.
Follicularsarcom im Gesichte (Weber), I. 202.
Foramen opticum, Fractur, I. 74. — coecum, Cystenbildung von demselben aus I. 422. — ovale s. obturatorium, Hernien desselben, II. 342. — ischiadicum, Hernien, II. 344.
Formfehler der Zunge, I. 406. — des äussern Ohres, I. 449. — des Thorax, II. 1. — des Gesichts, I. 220. 236. — der Nase, I. 236. — der Lippen, I. 286. — angeborene der Harnröhre, II. 445. — der Harnblase, II. 451.
Fossa Sylvii, I. 89. — pterygo-palatina, Fibroid, I. 269. — duodeno-jejunalis, 224. — subcoecalis, II. 224. — intersigmoidea, II. 224. — ischii, II. 225. — ischio-rectalis, II. 392. — Abscesse in derselben, II. 392.
Fovea ovalis, II. 337.
Fractur des Schädels, I. 17. — mit Depression, I. 18, 47, 77. — der Basis, I. 24. — indirecte, durch Contracoup, I. 27, 39. — Diagnose. I. 35, 38. — der Orbita, I. 40. — mit Weichtheilverletzung, einfache, I. 48. — mit Dislocation der Fragmente, I. 49. — bei Neugeborenen, I. 129.
— der Gesichtsknochen, I. 175. — des Oberkiefers, I. 175. — des Jochbeins, I. 178. — des Unterkiefers I. 183. — des Nasengerüstes. I. 179.
— von Zähnen, I. 362.
— des äusseren Ohres, I. 449.
— des Zungenbeins, I. 464.
— des Larynx, I. 465.
— der Trachea, I. 467.
— der Rippen, II. 8.
— des Brustbeins, II. 12.
— des Penis, II. 546.
— der Wirbelsäule, II. 612. — Symptome, II. 615. — der beiden oberen Halswirbel, II. 618. — des Proc. odontoideus,

II. 619. — des dritten Hals- bis zweiten Brustwirbels, II. 619. — der untern Brustwirbel, II. 620. — der Lendenwirbel, II. 621. — Verlauf, II. 622. — Behandlung, II. 627.
Fractur des Schlüsselbeins, III. 1. — Behandlung, III. 5.
— des Schulterblatts, III. 17. — des Schulterblatthalses, III. 18.
— des Schultergelenkendes vom Oberarm, III. 20. — der Tubercula des Oberarms III. 26. — der Humerusdiaphyse, III. 72. — Behandlung, III. 74. — am untern Ende des Humerus, III. 82. — oberhalb der Condylen, III. 84. — epicondylica, gleichzeitige beider Condylen, III. 84. — des Proc. cubitalis, III. 85. disjunctiva humeri, III. 85. — Behandlung, III. 88.
— der oberen Gelenkenden des Vorderarms, III. 88. — des Olecranon, III. 88. — des Proc. coronoideus, III. 90. — am Radiuskopfe, III. 92. — complicirte, am Ellbogen, III. 111. — beider Vorderarmknochen, III. 133. — isolirte der Ulna-Diaphyse, III. 136. — isolirte der Radiusdiaphyse, III. 137. — in der Epiphysengegend des Radius, III. 137. — Symptome, III. 140. — Behandlung, III. 141. — complicirte des Vorderarms, III. 145.
— der Mittelhandknochen, Finger, III. 183.
— des Beckenringes, III. 230. — des Darmbeins, Kreuzbeins, Sitzbeins, III. 232. — Symptome, III. 235. — Behandlung, III. 238.
— des Schenkelhalses, III. 287. — extracapsuläre, III. 289. — intracapsuläre, III. 291. — Behandlung, III. 295. — des Trochanter major, der Gelenkpfanne III. 296. — Schussfracturen, III. 297.
— des Oberschenkelschaftes, III. 355. — Behandlung, III. 358. — complicirte, III. 362. — Behandlung, III. 364. — deform geheilte, III. 366.
— der Patella, III. 405. — Behandlung, III. 407.
— im Kniegelenk, III. 405, 410.
— des Unterschenkels, III. 491. — Behandlung, III. 494. — complicirte des Unterschenkels, III. 493. — Behandlung, III. 497. — isolirte der Tibia und Fibula, III. 498. — absichtliche bei Rachitis des Unterschenkels, III. 509.
— im Talocruralgelenke, der Knöchel, III. 525. — Längsbruch, supramalleolärer der Tibia, III. 527. — Behandlung, III. 529.
— im Tarsus, III. 530. — complicirte, III. 532.
Fractur im Metatarsus und an den Zehen, III. 610.
Fremdkörper in Kopfwunden, I. 5. — im Schädel, I. 55, 100, 101. — in der Stirnhöhle, I. 282. — in der Nasenhöhle, I. 263. — der Kieferhöhle, I. 331. — in den Ausführungsgängen der Speicheldrüsen, I. 435, 438. — im Gehörgange, I. 453. — im Pharynx und Oesophagus, I. 580. — in den Luftwegen, I. 624.
— in der Brusthöhle, II. 33. — in der Lunge, II. 35. — im Herzen, II. 40.
— in der Bauchhöhle, II. 128. — im Ureter, II. 186. — im Verdauungscanale, II. 208, 216.
— im Mastdarm, II. 385. — in der Harnröhre, II. 464. — in der Harnblase, II. 492. — in der Niere, II. 532. — am Penis, II. 547. — im Hodensacke, II. 557. — in der Prostata, II. 585.
— im Ellbogengelenke, III. 120.
Frenulum, Verkürzung, II. 546.
Friction der Bruchenden bei verzögerter Heilung von Fracturen, III. 369.
Fröschleingeschwulst, I. 420.
Froschgesicht, I. 338.
Frostgangrän der Füsse, III. 615.
Frühgeburt, künstliche, bei Ovarialtumoren, II. 174.
Functionsstörungen der männlichen Genitalorgane, II. 601. — der Hand und der Finger, III. 215. — des Hüftgelenks nach Coxitis, III. 341.
Fungus durae matris, I. 156. — des Hodens, benignus, II. 574. — der Wirbelgelenke, II. 683. — des Schultergelenks, III. 52. — des Ellbogengelenks, III. 115. — des Handgelenks, III. 162. — der Fingergelenke, III. 200. — der Sehnenscheiden der Hand, III. 201, 222. — des Hüftgelenks, III. 299. — des Kniegelenks, III. 431. — des Fussgelenks und der Fusswurzel, III. 540 ff. — der Knochen und Gelenke des Metatarsus, III. 611.
Funiculitis, acuta, II. 573.
Funiculus spermaticus s. Samenstrang.
Furunkel an den Nasenlöchern, I 260. — — im Gesicht, I. 192. — im äusseren Gehörgange, I. 451. — am Rücken, II. 41. — am After, II. 389. — in der Achselhöhle, III. 58. — an Hand und Fingern, III. 209.
Fuss, künstlicher, III. 512.
— Luxation, III. 519.
— Fracturen, III. 530. — complicirte, Schussverletzungen, III. 532.
— Ganglien, Cysten, Hygrome m. Reiskörpern, Enchondrome, Exostosen, entzünd-

liches Hautpapillom, Carcinom, ostale Sarcome, III. 608.
Fuss, senile Gangrän, III. 614. — Gangrän bei Melliturie, Mutterkornbrand, symmetrischer Brand, Erfrierungsbrand, III. 615. — Geschwüre in der Planta, III. 619.
— Hühneraugen, III. 620.
— partielle Amputationen, III. 552. — nach Lisfranc, III. 553. — nach Chopart, III. 555. — Modificationen, III. 558. — Amputatio sub talo (Lignerolles, Textor, Malgaigne), III. 558. — nach Pirogoff, III. 559. — nach Syme, III. 563.
Fussgelenk, Anatomie und Mechanik, III. 515. — Luxation im Talocruralgelenke, III. 519. — Distorsion, III. 531. — Verletzungen, III. 532.
— Entzündungen, acute, III. 539. — Behandlung, III. 544. — tuberkulöse (fungöse), III. 540. — Behandlung, III. 545. — Arthritis deformans, III. 540. — Hydrops, III. 541.
— Resection, III. 547. — Resultate derselben, III. 550. — Amputation in demselben (Syme), III. 563.
— Contracturen, III. 565. — paralytische, III. 567. — Behandlung, III. 572.
Fussgewölbe, III. 597. — Abflachung, III. 601.
Fusssohle, s. Planta pedis.
Fusswurzel, Anatomie, III. 515. — Luxationen, III. 522, 525. — Fracturen, III. 530. — complicirte, Schussverletzungen, III. 532. — Fungus, III. 540.
— Resectionen, III. 551. — keilförmige bei Klumpfuss, III. 593.

G.

Galactocele, II. 81. — (Vidal), II. 562.
Galle, Austritt in die Bauchhöhle, II. 103.
Gallenblase, Verletzungen, II. 107, 127. — Abscess, von ihr ausgehend bei Concrementen, II. 138, II. 147. — im Schenkelbruche, II. 339.
Gallenfistel, II. 127.
Gallensteine im Darme als Ursache von Obstruction, II. 216. — als Ursache von Abscessen, II. 138.
Gallertkrebs der Brustdrüse, II. 84. — des Mastdarms, II. 424.
Gallertkropf, I. 540.
Galvanocaustik bei Operation von Mastdarmfisteln, II. 399. — bei Amputatio penis, II. 552.
Galvanocaustische Drahtschlinge, I. 273. 275. — Tracheotomie, I. 663.
Ganglion an der Hand, III. 155. — vom Gelenke ausgehend, III. 158. — am Fusse, III. 608. — am Knie, III. 481.
Gangrän des Hodensacks, II. 556. — foudroyante nach Fussverletzungen, III. 532. — senile am Fusse, III. 614. — am Fusse bei Melliturie, nach Erfrierung etc., III. 615.
Gastrotomie, II. 210.
Gaumen, Krankheiten, I. 375. — Verletz. Entzündungen, I. 375. — Syphilis, Lupus, I. 376, 196.
— Perforation, I. 376. — bei Syphilis, I. 325. — Necrose, I. 377. — Verwachsung, I. 378. — Geschwülste, I. 381.
— Spalten, angeborene, I. 289. 381.
— Obturator, I. 394. — nach Suerssen, I. 385. — nach Wolf, I. 386.
— plastische Operationen, I. 384. — Naht, I. 386. — Behandlung erworbener Defecte, I. 393. — Resection zur Exstirpation von Nasenrachentumoren, I. 277.
Gaumenmuskeln, Durchschneidung, I. 388. 391.
Gaumensegel, Verwachsung mit der hinteren Rachenwand, I. 378. — Spalte, I. 290.
Gebärmutter, s. Uterus.
Gefässe des Halses, Compression. u. Dislocation durch Struma, I. 545.
Gefässgeschwülste am Schädel, I. 133. — neoplastische, I. 135. — im Gesichte, I. 203. — der Zunge, I. 423. — vergl. Angiome und Aneurysmen.
Gefässkropf, I. 539.
Gefässscheiden, Sarcome am Halse, I. 522.
Gefässspalt am Halse, I. 499.
Gehbänkchen nach Volkmann, III. 575.
Gehirn, Zertrümmerungswunde, I. 32. — Contusion, I. 32.
— Ausfluss bei Basisfractur, I. 41. — aus Wunden, I. 99.
— Verletzungen, Diagnose und Therapie I. 56.
— Erschütterung, Shok, I. 57. — Experimentelles, I. 61.
— Druck, Experimentelles, I. 63. — Erscheinungen beim Menschen, I. 72. — Prognose u. Therapie, I. 75. — Druck bei Fracturen mit Impression, I. 77. — Druck bei Blutungen innerhalb des Schädelraums, I. 80.
— Contusion, Quetschung, I. 85. — Mechanismus der Contusion, I. 86. — Symptome, I. 92. — Ausgänge in Vernarbung, Cystenbildung, Erweichung, I. 97, 112.
— Wunden, Quetschwunden, I. 98. — Verlauf, I. 100.

Gehirn, Verletzungen durch scharfe Waffen, I. 101.
— Abscess, I. 112. — nach Traumen, I. 100. — Primärbehandlung, I. 102.
— Prolaps, I. 109. — Behandlung, I. 116. — Bruch, I. 162.
— Anämie bei Lufteintritt in Venen, I. 484.
Gehirnepilepsie, I. 121.
Gehirnoedem, I. 75, 97.
Gehirnwindungen, Anatomie, I. 88.
Gehörgang, Enchondrome, I. 443, 449. — äusserer, membranöser Verschluss, I. 449. — Furunkel, I. 451. — Blennorhoe, Entzündung, I. 451. — Fremdkörper, I. 453. — temporäre Abtrennung des knorpligen vom knöchernen, I. 455.
Geistesstörung nach Kopfverletzungen, I. 112, 119.
Gelenkmäuse im Ellbogengelenk, III. 120. — im Kniegelenk, III. 475.
Gelenktheil der Scapula, Fractur, III. 17. — des Oberarms, Fractur, III. 20.
Genitalien, s. Geschlechtsorgane.
Genu valgum, III. 459. — Symptome, III. 463. — Behandlung, III. 467. — bei Fungus genu, III. 437. — nach Luxatio patellae, III. 401. — Operation nach Ogston, III. 471. — Operation durch Osteotomie, III. 473.
— varum, III. 474. — bei Fungus genu, III. 438.
— recurvatum, paralyticum, III. 570. — bei Fungus genu, III. 438.
Gesässlinie, Verrückung bei Coxitis, III. 308.
Geschlechtsorgane, männliche, Krankheiten II. 540. — Functionsstörungen, II. 601. — Neurosen, II. 604.
Geschwülste, s. b. d. einzelnen Organen und Geschwulstgruppen.
Geschwulstexstirpationen am Halse, I. 531.
Geschwüre, syphilitische, am Schädel, I. 145. — der Nase, I. 260. — des Pharynx, I. 403. — der Zunge, I. 408, 411, 413 u. ff. — scrophulöse des Halses, I. 497. — der Stimmbänder, I. 604. — der Trachea, I. 655. — dysenterische, typhöse des Darmes, II. 217. — am After, II. 389. — im Mastdarm, II. 401. — phagedänische, II. 402. — am Penis, syphilitische, II. 549. — an den Fingern, syphilitische, lupöse, III. 207. — der Nagelbetten der Finger, III. 223. — des Unterschenkels, syphilitische, serpiginöse etc., III. 498. — am Fusse, syphilitische etc., III. 616. — in der Fusssohle, III. 619.
Gesicht, Verletzungen der Weichtheile, I. 168. — Verletzungen der Knochen, I. 175. — entzündliche Krankheiten, Rose, I. 191. — Lupus, I. 194. — Furunkel I. 192. — Syphilis, I. 197. — Neubildungen, I. 198. (Atherome, Cysten, Schweissdrüsentumoren, I. 199. — Carcinom, Ulcus rodens, I. 200. — entzündliches Hautpapillom, Fibrom, Lipom, I. 202. — Sarcom, Myxom, Cylindrom, Schlauchsarcom, Pigment-Geschwülste, Sommersprossen, Leberflecken Melanom, Naevus, Angioma arteriale racemosum, simplex, cavernosum, Feuermal, Aneurysmen, I. 203.) — Neuralgie, I. 204. — plastische Operationen, I. 218. — Formfehler, I. 220, 286. — Fisteln, Defecte, I. 220. — Asymmetrie bei Caput obstipum, I. 461.
Gesichtsbildung, fötale, I. 285.
Gesichtskrampf, mimischer, I. 218.
Gesichtsspalte, schräge, I. 290. — transversale, I. 290.
Gewebslücken bei Phlegmone am Halse, I. 500.
Gewichtsextension am Kopfe bei Wirbelcaries, II. 694. — bei Coxitis III. 328. bei Contracturen im Hüftgelenke, III. 342. — bei Contracturen im Kniegelenk, III. 450, 456. — bei Oberschenkelfractur, III. 360, 365.
Gewinde, Lewkowicz'sches, II. 507.
Gibbus, II. 661.
Gicht der Wirbel, II. 711. — der Bursa olecrani, III. 120. — der Fingergelenke, III. 199. — der Zehengelenke, III. 614.
Glandula submaxillaris, Kapsel, II. 498. — Entzündungen, Geschwülste, I. 448. — accessoria der Schilddrüse, I. 534.
Glastafel, Brüchigkeit, I. 14, 21. — Brüche I. 38.
Gliosarcome des Nasenrachenraumes I. 271. — des Oberkiefers, I. 336. — der Brustdrüse, II. 77.
Glossitis, I. 408. — mercurielle, I. 409. — nach infectiösen Krankheiten u. s. w., I. 410. — profunda (epidemisch), I. 410.
Glottis, I. 600. — Verletzung, Oedem, I. 488, 615. — Krampf, Lähmung, I. 622.
Glüheisen bei Ovariotomie, II. 177. — Anwendung bei Darmfisteln, II. 363. — bei Mastdarmvorfällen, II. 420.
Glutäalabscesse, III. 253.
Glutäalgegend, Cysten, Echinococcus, Hygrome, Atherome, Lipome, Sarcome, III. 257. — Myxolipome, III. 385.
Goldschlägerhaut, Einführung in Bruchsäcke, II. 260.
Goltz'scher Versuch, II. 281.
Gonitis purulenta, III. 415. — gonorrhoica, III. 420. — tuberculosa, III. 431. — Behandlung, III. 442.

Gonorrhoe, II. 466. — chronische, II. 470.
Gorgeret, II. 394. — nach Civiale, II. 507.
Goutte militaire, II. 470.
Granulationsgeschwülste des Alveolarrandes, I. 334. — auf der Wurzelspitze extrahirter Zähne, I. 365. — in der Trachea nach Tracheotomie, I. 659. — im Kehlkopfe, I. 659, 605. — am Nabel bei Kindern, II. 156.
Granulationsmembran bei Gehirnabscess, I. 113.
Granulome in den Sehnenscheiden der Hand, III. 155. — am Fusse bei Fungus, III. 540. — vergleiche Granulationsgeschwülste.
Greifenklaue, III. 215.
Grosshirnrinde, Bewegungscentren I. 90.
Grossmaul, I. 290.
Gürtel des Bruchbandes, II. 263. — (Hosard'scher) gegen Scoliose, II. 682.
Gummata der Zunge, I. 413, 198. — des Brustbeins, II. 45. — des Darmes II., 217. — des Pericrans, I. 145. — der Wirbel, II. 710. — des Schlüsselbeins, III. 48. — an den Fingern, III. 207. — der Tibia, III. 508. — im Gastrocnemius, III. 511.
Gummibinden (Martin'sche) bei Ulcus chronicum, III. 501.
Gummistrümpfe bei Varicen des Unterschenkels, III. 505.
Gurren bei Reposition von Brüchen, II. 296.
Gymnastik bei Scoliosenbehandlung, II. 674.
Gypslattenverband für Genu valgum (Bardeleben), III. 469.
Gypsschwebeschiene, für Ellbogenresection III. 130.
Gypsverband bei Wirbelfractur, II. 629. — Sayre'scher, II. 699. — bei Scoliose, II. 677. — mit Tragapparat für den Kopf, II. 703. — Desault'scher für Claviculafractur, III. 9. — bei Oberarmbrüchen, III. 74. — bei Coxitis, III. 325. — Anlegung, III. 325. — bei Oberschenkelfracturen, III. 359. — bei Genu valgum (Bardeleben, Mikulicz), III. 469. — bei Unterschenkelfractur, III. 495. — bei Knöchelfractur, III. 529. — bei Klumpfüssen, III. 585. — bei Plattfüssen, III. 607.
Gyri des Gehirns, I. 88, 89.

H.

Hackenfuss, III. 565, 577.
Hämarthros des Kniegelenks, III. 412.
Hämatangiom der Zunge, I. 416.
Hämatocele retro- und anteuterina, II 150. — colli, I. 514. — der Scheidenhäute des Hodens und des Samenstrangs, II. 558. — chronica, II. 567. — parenchymatosa, II. 569.
Hämatom des Ohres, I. 450. — arterielles, nach Gefässverletzungen, I. 469, 472. des Brustbeines, II. 5. — subseröses, II. 106. — intraperitoneales, II. 106. des Scrotum, II 555. — der Scheidenhäute des Hodens und des Samenstrangs, II. 558. — des Hodens, II. 569. — der Achselhöhle, III. 43. — am Oberarm, III. 78. — der Bursa olecrani, III. 120. — am Vorderarm, III. 149. — der Bursa trochanterica, III. 317. — der Schleimbeutel am Knie, III. 480. — am Unterschenkel, III. 514.
Hämaturie bei Blasentumoren, II. 523.
Hämopericard, II. 40.
Hämorrhagie, s. Blutung.
Hämorrhoidalknoten, II. 408. — Arten derselben, II. 410. — Behandlung, II. 411. — Prolaps, II. 412. — Cauterisation, Aetzung mit Salpetersäure, II. 413. — Ligatur, II. 414.
Hämorrhoiden, II. 408. — fliessende, II. 409. — Behandlung, II. 411.
Hämothorax, II. 16. 22. — nach Rippenfractur, II. 9.
Härte, vermehrte, von incarcerirten Brüchen, II. 280.
Häute, croupöse, I. 398.
Haken, Roser'scher, II. 303. — Arnaud'scher, II. 307.
Hakenkranz des Echinococcus. II. 159.
Halbcirkelförmige Canäle, Verletzung, I. 42.
Hallux valgus, III. 612. — subunguale Exostosen, III. 608. — Resection, III. 613. — Incarnatio unguis, III. 617. — Exarticulation, III. 622.
Hals, Krankheiten, I. 456. — congenitale Fisteln, I. 456. — Schiefstellung, I. 458. — Verletzungen, I. 464. — Wunden, I. 467. — Verletzung der Arterien, I. 468. — Unterbindung der Arterien, I. 475. — arterielle Hämatome, I. 472. — Verletzungen der Venen, I. 482. — Nervenverletzungen, I. 485. — Verletzungen der Luft- und Speisewege, I. 487. — Wunden des Kehlkopfes und der Luftröhre, I. 489.
— entzündliche Processe, Phlegmone, Abscesse, I. 495. — scrophulöse Geschwüre, I. 497.
— Bindegewebsräume, I. 498. — Abscesse, Eröffnung, I. 502.
— Vernarbungsvorgänge, I. 507.
— Geschwülste, I. 510. — cystische, I. 510. — feste, I. 516. — angeb. Cystoid,

Lymphangioma, I. 510. — monoloculäre Cysten, I. 512. — seröse Cysten, Hydrocele colli, I. 512. — tiefe Atherome, I. 513. — Dermoide, Blutcysten, I. 514. — Hygrome der Regio thyreohyoidea, I. 515. — Echinococcengeschwülste, I. 516. — Hyperplasie der Lymphdrüsen, I. 516. — Lymphdrüsentuberculose, I. 517. — malignes Lymphom, I. 520. — Lymphosarcom, I. 522. — Sarcome, Fibroide, Melanosarcome, Lipome, I. 522. — Carcinom, I. 523.
Hals, Prognose und Diagnose, I. 523. — Behandlung, I. 528. — Exstirpation, I. 531.
Halskiemenfistel, I. 456.
Halskragen für Suspension, II. 699.
Halswirbel, Verletzung der beiden oberen, II. 618. — der unteren, II. 619. — Luxation der 2 oberen, II. 641. — Anatomie derselben, II. 641. — Luxation der 6 unteren, II. 648. — Symptome, II. 650. — Reposition, II. 653. — Caries, Symptome, II. 690. — Arthritis deformans, II. 710.
Hand, Stellung bei Radialislähmung, III. 78. — trophische Störungen nach Nervenverletzungen, III. 148.
— Sehnenscheidenhygrom, III. 153.
— Tuberculose, III. 155. — Ganglion, III. 155, 158.
— Luxation, III. 159. — Subluxation, III. 164.
— Exarticulation, III. 165.
— congenitale Entwicklungsstörungen, III. 171. — Klumphand, III. 218.
— Verletzungen, III. 172. — Verletzung des Hohlhandbogens, III. 173. — Behandlung, III. 175. — Verbrennung, Narbencontractur, III. 180.
— Retraction der Palmaraponeurose, III, 182. — Operation, III. 184.
— Fracturen der Mittelhandknochen und Finger, III. 188.
— Sehnenscheidenentzündungen, III. 201.
— Osteomyelitis und Periostitis, III. 205. — (Spina ventosa) Tuberculose der Knochen, III. 203.
— infectiöse Entzündungen durch Leichengift, III. 208. — Insectenstiche, Milzbrandinfection, III. 209. — Erysipel, fieberlose Dermatitis, III. 209. — Abscesse, Furunkel, III. 208. — Panaritien, III. 209. — Behandlung, III. 212.
— Contracturen nach Vorderarmfractur, III. 215. — tendinogene, III. 217. — myogene, III. 218. — neurogene, III. 218. — Beschäftigungsneurosen, III. 219.
Hand, Warzen, Elephantiasis, Angiome, Carcinome, Lipome, III. 221.
— Sehnenscheidentumoren, sonstige Tumoren, III. 222.
— Operationen, III. 224, 228.
Handgelenk, Anatomie, III. 157. — Luxation, III. 159. — Ganglion, III. 158. — Verletzungen, III. 160. — Eiterung, III. 160, 161. — Ankylose, III. 160, 164. Schusswunden, III. 160.
— Entzündung, III, 162. — Fungus, III. 162.
— Exarticulation, III. 165. — Resection, III. 165. — Resultate, III. 166. — Methoden, III. 168. — Auslöffelung, III. 170.
— congenitale Verkrümmung, III. 218 (Klumphand).
Handwurzel, Verletzungen, III. 160. — Fungus, III. 162. — Resection, III. 168. — Luxationen, III. 189.
Harn, Ausfliessen in die Bauchhöhle, II. 103, 110.
— Retention durch Blutverstopfung der Harnröhre, II. 108. — bei Peritonitis, II, 133. — nach Operationen am Mastdarme, I. 472. — bei Blasentumoren, II. 523. — bei Beckenbrüchen, III. 236. — bei Wirbelfractur, II. 616, 623. — plötzliche bei Prostatahypertrophie, II. 593.
— unvollkommene Ausscheidung bei Incarceration hochgelegener Dünndarmtheile. II, 280. — bei Anus praeternatural., II. 358.
— Beschaffenheit bei Blasensteinen, II. 497. — alkalische Gährung, II. 514. — jauchige Zersetzung, II. 515. — bei Nierensteinen, II. 534.
Harnabscess, II. 110, 463, 488.
Harnblase, Ruptur, II. 110, III. 234. — Naht derselben, II. 110, 511.
— in Brüchen, II, 251, 255.
— Schussverletzung, III. 239.
— Anatomie, II. 441. — Entwicklung, II. 444. — Ectopie, II. 451. — Prolaps durch den offenen Urachus, II. 453. — sonstige Formfehler, II. 454.
— Inspection, II. 455. — Palpation, II. 457. — Untersuchung mit Instrumenten, II. 457. — Divertikelbildung, II. 474, 521.
— Punction bei impermeablen Stricturen, II. 485.
— männliche, Krankheiten, II. 491. — Fremdkörper, II. 492. — Steine, II. 493.
— Entzündung, II. 513. — Diphtherie, II. 515. — Abscesse, II. 517. — Behandlung der Entzündung, II. 517. — Ausspülung derselben, II. 519.

Harnblase, Fisteln, II. 520.
— Hypertrophie, excentrische, concentrische, II. 521, 474. — Polypen, Fibroide Sarcome, Myome, Cysten, Echinococcus, Hydatiden, Tuberkel, Carcinome, II. 523.
— Krampf, Neuralgie, II. 525. — Lähmung, Atonie, II. 526. — Lähmung bei Wirbelfractur, II. 623, 616. — Ruptur bei Beckenfractur, III. 234.
Harnfisteln, II. 463.
Harngährung, alkalische, II. 514.
Harngries, II. 494.
Harninfiltration nach Verletzung der Harnröhre, II. 462, 488.
Harnleiter s. Ureter.
Harnorgane, männliche, Krankheiten, II. 439. — anatomische Vorbemerkungen, II. 439. — angeborene Formfehler, II. 444. — Untersuchung, II. 455.
Harnrecipient, II. 530.
Harnröhre, Verstopfung durch Blutgerinnsel, II. 108.
— Anatomie, II. 439. — Entwicklung, II. 444. — Hypospadie, II. 445. — Behandlung, II. 447. — Epispadie, II. 446. — Behandlung, II. 448. — sonstige Formfehler, II. 450.
— Inspection, II. 455. — Palpation, II. 457. — Untersuchung mit Instrumenten, II. 457.
— Krankheiten, II. 462. — Verletzungen, II. 462. — Fremdkörper, II. 464. — Entzündungen, Blennorrhoe, II. 466. — chronische Blennorrhoe, II. 470.
— Verengerung, II. 471. — durch Muskelcontractur, entzündliche Schwellung, II. 471. — organische Stricturen, II, 473. — Pro- und Diagnose der Stricturen, II. 476. — Behandlung, II. 478. — durch Dilatation, II. 478. — durch Cauterisation, II. 481. — durch Schnitt, II. 481. — Eröffnung hinter der Strictur (Roser), II. 486.
— Carunkeln, Neubildungen, II. 487.
— Verhalten bei Prostatahypertrophie, II. 591.
— Auswaschung derselben, II. 597. — mechanische Dilatation, II. 599.
— Neuralgie, II. 605.
— Zerreissung bei Beckenbrüchen, III. 234.
— weibliche, Erweiterungsfähigkeit, II. 500.
Harnröhrendilatator (Diculafoy, Montain, Stearns, Holt, Berkley Hill), II. 480.
Harnröhrenfisteln, II. 488. — Behandlung, II. 489.
Harnröhrenmastdarmfistel, II. 488, 491.
Harnröhrenschnitt s. Urethrotomie, II. 464.
Harnröhrensonden, II. 478.
Harnröhrensteine, II. 464.
Harnröhrenstricturenbrenner (Middeldorpf), II. 481.
Harnsäure, Ausscheidung bei Arthritis urica, III. 614.
Harnsteine, II. 493, vergl. Blasensteine.
Harnstrahl, Verhalten bei Strictur, II. 473.
Harnträufeln, II. 473.
Hasenscharte, I. 286. — Behandlung, I. 293. — Operation nach v. Gräfe, I. 296. — nach Malgaigne, Nélaton, I. 296. — nach Mirault, I. 297. — nach Dieffenbach, I. 298.
Hautdefecte, s. b. Defecte der Haut.
Hautemphysem, s. Emphysem.
Hauthorn der Fingernägel, III. 224. — des Gesichts, I. 198.
Hautlappenbildung nach Dieffenbach, I. 224. — nach Weber, I. 231. — nach Burow, I. 225, 228. — nach Celsus, I. 226. — nach Letenneur, I. 228. — nach Bruns, I. 229. — nach Lisfranc, I. 229. — nach Hasner, I. 230. — mit Stielung des Lappens, I. 233.
Hautpapillom, entzündliches im Gesichte, I. 202. — am Fusse, III. 608.
Hautüberpflanzung nach Reverdin, III. 502.
Hautverschiebung zur Deckung von Defecten, I. 221.
Heberahmen, Volkmann, III. 364.
Heftpflaster, Einwicklungen des Hodensacks, II. 561.
Heftpflasterverband bei Nabelbrüchen, II. 348.
Heftpflasterverband, Sayre'scher, bei Clavicularfractur, III. 9. — bei Schulterblattluxation, III. 15. — zur Extension des Arms, III. 57. — zur Extension des Beins, III. 330. — bei Ulcus cruris, III. 501.
Heilgymnastik, schwedische, bei Scoliose, II. 674.
Heilung von Brüchen, II. 257.
Heilungsmechanismus der Schädelverletzungen, I. 33.
Heilungsvorgänge im Bruchsacke, II. 243.
Hemdenknopfobturator nach Passavant, I. 386.
Hemiplegie, s. Lähmung.
Hepatitis suppurativa, II. 144.
Herdaffection, bulbäre, I. 95.
Hernia occipitalis, I. 162. — naso. frontal. I. 162. — am Scheitelbeine, am Körper des Keilbeines (Canal craniopharyngeus), I. 162.
— retroperitonealis, mesogastrica interna, subcoecalis, retrocoecalis, II. 224.
— inguinalis properitonealis, II. 324. — cruroperitonealis, II. 324.

Hernia inguin. Anatomie, II. 326. — inguin. externa, scrotalis, II. 327. — inguinal. interstitial, II. 329. — inguinal. intraperitonealis, II. 329.
— inguinalis interna, directa, II. 330. — parainguinalis, II. 327.
— tunicae vaginalis, encystirte (Cooper), II. 328. — vaginalis funiculi spermatici, II. 330. — labialis, II. 334.
— cruralis, II. 336. — cruralis externa, II. 338. — cruralis pectinea s. retrovascularis, II. 338.
— obturatoria s. foraminis ovalis, II. 342.
— ischiadica, II. 344.
— perinealis, sacrorectalis, ischiorectalis, rectalis, vaginalis, II. 345. — lumbalis, II. 345.
— umbilicalis, II. 347. — funiculi umbilicalis, II. 347. — Lineae albae, II. 351.
— diaphragmatis, II. 225, 353.
Hernie en bissac, II. 329. — en pointe (Malgaigne), II. 241.
Hernien, Litter'sche, II. 276. — des Pharynx, I. 578. — der Lunge, II. 2, 42.
— am Bauche, II. 240. — Inhalt derselben, II. 246. — Statistik und Aetiologie derselben, II. 251. — Entstehung derselben, II. 253. — Symptome, II. 255. — Verlauf, II. 256. — operative Radicalheilung, II. 257. — Taxis derselben, II. 261, 267. — Zurückhalten durch Bruchbänder, II. 263. — durch Suspensorium, II. 264.
— irreponible, II. 265. — Gefahren der Irreponibilität, II. 266.
— Radicaloperation, antiseptische, II. 268.
— Incarceration, II. 272. — Behandlung der Incarceration, II. 294. — Taxis, II. 296. — Punction aspiratoire, II. 299. Bruchschnitt, II. 300. — Scheinreduction, II. 319. — Rückführung derselben nach Scheinreduction, II. 323.
— Verdrängung innerhalb des Bruchbettes, II. 324. — mit doppeltem Bruchsacke, II. 324. — als Complication der Hydrocele, II. 564.
Herniolaparotomie bei Hernien mit doppeltem Bruchsacke, II. 325.
Herniotom (Cooper), II. 308.
Herniotomia, Mortalität, II. 300 — Indication, II. 301.
— externa, II. 302. — subcutane Methode, II. 304. — mit Eröffnung des Bruchsackes, II. 304. — Nachbehandlung, II. 318. — fehlerhafte, II. 320. — modificirte nach Scheinreduction, II. 323.
— bei Hernia inguinalis, II. 334. — bei Hernia cruralis II. 341. — bei Hernia obturatoria, II. 344.
Herpes am Penis, II. 550. — follicularis, I. 398.
Herz, Ectopie, II. 1. — Verletzungen, II. 39. — Fremdkörper, II. 40. — Ruptur bei Brustcontusion, II. 6.
Herzbeutel, Punction, Eröffnung durch Schnitt, II. 63.
Herztodt, primärer, bei Chloroformnarcose, I. 623.
Heterocele, II. 417.
Hiebverletzung des Schädels, I. 16. — des Gesichts, I. 169. — des Ohres, I. 450.
Highmorshöhle, s. Kieferhöhle.
Hinken, freiwilliges bei Coxitis, III. 303.
Hirnverletzungen, Diagnose und Therapie, I. 56.
Hoden, Entzündung bei epidemischer Parotitis, I. 435. — cystische Entartung im Bruchsacke, II. 245. — fötale Verwachsung mit dem Netze, II. 248, 328. Verhalten bei Leistenbrüchen, II. 328. — gonorrhoische Entzündung, II. 467.
— angeborene Krankheiten, II. 552. — Hypoplasie, Hyperplasie, Lagerungsanomalien, II. 553. — Hüllen desselben, II. 558. — Lagerung bei Hydrocele, II. 563.
— Verletzungen, II. 569. — Luxation, II. 569.
— acute Entzündung, II. 570. — chronische, II. 573. — Fungus benignus, II. 575.
— Syphilis, II. 575. — Tuberculose, II. 576.
— Neuralgie, II. 605.
— Cysten, II. 576. — Fibrome, Myxome, Enchondrome, Myome, Sarcome, Adenome, Carcinome, II. 578. — Melanome, II. 579.
— Exstirpation, II. 579.
Hodenabscess, II. 573.
Hodencystoid, II. 578.
Hodensack, Bildungsanomalien, II. 552. — Verletzungen, II. 555. — Entzündungen, II. 556. — Gangrän, Oedeme, II. 556. — Fisteln, Fremdkörper, Eczeme, Syphilis, Lipome, Fibrome, Angiome, Cysten, Atherome, Papillome, Elephantiasis, Carcinom, Russ, s. Theerkrebs, II. 557. — Heftpflaster-Einwicklung, (Fricke), II. 561. — Neuralgie, II. 605.
Hohlfuss, III. 565, 576.
Hohlhandbogen, Verletzungen, III. 173. — Unterbindung, III. 175. — Lage desselben, III. 213.
Hohlmeisselzange nach Lüer, I. 124.
Hohlspiegel zur Kehlkopfuntersuchung, I. 592.

Hüfte, hohe, bei Scoliose, II. 669.
Hüftgelenk, Anatomie und Mechanik, III. 258. — pathologische Mechanik, III. 261.
— Flexionscontractur, III. 262. — Abduction, III. 263. — Adduction, III. 265. — Rotation, III. 266. — Untersuchungsmethode, III. 266.
— Luxationen (vergl. daselbst), III. 268. — traumatische, III. 268. — nach hinten (aussen), III. 272. — nach vorn, III. 277. — nach oben, III. 281. — nach unten, III. 282. — veraltete, III. 282. — congenitale Luxation, III. 283. — Kapselriss bei Luxationen, III. 270.
— Spontanluxation bei Coxitis, III. 313. — nach Typhus etc., III. 315.
— Schussfracturen, III. 297. — Fracturen der Pfanne, III. 231, 296.
— Perforation von Abscessen in dasselbe, III. 250,323. — Flexionscontractur bei Psoasabscess, III. 252.
— pathologische Mittelstellung (Bonnet), III. 305.
— Entzündungen, III. 299. — tuberkulöse (fungöse), III. 299. — pathologische Anatomie, III. 300. — Symptome, III. 303. — Abscessbildung bei derselben, III. 311. — Verhalten der Temperatur, III. 312. — Diagnose, III. 312, 316. — Verlauf, III. 319 — Aetiologie, III. 320.
— acute Entzündung bei Gelenkrheumatismus, Osteomyelitis, III. 321. — gonorrhoische, catarrhalische Entzündung, III. 322.
— Behandlung der Entzündungen, III. 324.
— Arthritis deformans, III. 338.
— Contractur und Ankylose, III. 340.
— Carcinom, Sarcom, III. 318.
— Neuralgie, III. 318.
— Caries sicca, III. 309, 319.
— Verhalten bei Paralyse, III. 572.
— Resection, III. 345, 349. — Indication dazu bei Coxitis, III. 336. — bei Ankylose, III. 345. — Nachbehandlung, III. 350. — Resultate, III. 351, 348.
— Exarticulation, III. 351.
Hühneraugen, III. 620.
Hühnerbrust, II. 3.
Hüllen, accessorische, des Bruchsacks, II. 241, 245. — des Leistenbruchs, II. 328.
Hufeisenniere, III. 193.
Humerus, s. Oberarm.
Hungercur, zur Unterstützung von Taxis-Versuchen, II. 267.
Hydatiden, der Stirnhöhle, I. 283. — in der Blase, II. 523.
Hydatidengeschwulst, zusammengesetzte, der Mamma, II. 78.
Hydatidenschwirren, in Echinococcussäcken II. 160.
Hydrencephalocele, I. 162.
Hydrocele colli, I. 512. — Funiculi spermatici, Unterscheidung vom Leistenbruche, II. 332. — congenita, II. 554. — acuta, II. 559. — acuta funiculi spermatici, II. 561.
— Testis s. vaginalis, II. 561. — Zusammensetzung der Flüssigkeit, II. 562. — communicans, II. 563. — multilocularis, diffusa, II. 564. — hernialis, II. 564.
— Complication mit Hernien, II. 564. Transparenz, II. 565. — cystica s. funiculi spermatici, II. 567.
— Punction, II. 565. — Injectionen, Incision, II. 566.
Hydrocephalus, I. 158.
Hydromeningocele, I. 164. II. 607.
Hydronephrose, II. 186. — Diagnose, II. 189. — Behandlung, II. 191. — Beschaffenheit der Flüssigkeit, II. 206. — bei Stricturen, II. 475. — bei Blasensteinen, II. 497. — bei Nierensteinen, II. 583.
Hydrops der Kieferhöhle, I. 331. — des Kiefergelenks, I. 346. — Ascites, II. 150. — Ovarii, II. 165. — der Bursa acromialis, III. 48. — des subdeltoidealen Schleimbeutels, III. 49. — des Schultergelenks, III. 50. — des Ellbogengelenks, III. 114. 117.
— des Kniegelenks, III. 416. — Aetiologie, III. 418. — fibrinöser, III. 415. — tuberculöser, III. 431. 419. — syphilitischer, III. 419. — intermittirender, III. 419. — Behandlung, III. 424. — der Schleimbeutel am Knie, III. 479.
— des Fussgelenks, III. 541. — tendovaginalis, III. 153. 204. — tuberculosus des Hüftgelenks, III. 299.
Hydropsie der Stirnhöhle, I. 283.
Hydrorrhachis, II. 607.
Hydrostatischer Druck als Ursache der Abknickung von Darmschlingen in Brüchen, II. 288.
Hygrom des Schleimbeutels des M. genioglossus, I. 421. — angeborenes, cystisches des Halses, I. 510. — der Regio thyreohyoidea, I. 515. — der Steissbeingegend, II. 713. — der Bursa olecrani, III. 120. — der Sehnenscheiden der Hand, III. 153. — der Finger-Sehnenscheiden, III. 222. — der Bursa trochanterica und iliaca, III. 317. — cystisches am Knie, III. 479. — präpa-

tellares, der Kniekehle, III. 481. — auf dem Tuber ischii, III. 257. am Fusse, III. 608.
Hyperästhesie der Blase, II. 525. — des Hodens, II. 605. — des Plexus hypogastricus, II. 606. — nach Wirbelfractur, II. 617. — bei Wirbelcaries, II. 686.
Hyperextensionsluxation der Wirbelsäule, II. 636.
Hyperkinesis der Harnblase, II. 525.
Hyperostose des Schädels, I. 151. — des Alveolarrandes, I. 334. — des Schlüsselbeins, III. 60.
Hyperplasie des Hodens, II. 553. — der Drüsen am Halse, I. 516. — scrophulöse, tuberculöse, I. 517. — der Schilddrüse, I. 538.
Hyperspadie, II. 446.
Hypertrophie der Schädelknochen, I. 151. — concentrische und excentrische, der Mandeln, I. 400. — der Zunge, I. 415. — der Zungenzotten, I. 423. — der Parotis, I. 441. — der Oesophagusmusculatur, I. 576. — der Brustdrüsen, II. 73. — consecutive einer Niere, II. 108, 188. — compensative der Leber, II. 161. — compensative der Darmmusculatur, II. 248. — des Netzes im Bruchsacke, II. 248. 265. — der Blase, II. 474. 521. — der Prostata, II. 589.
Hypoplasie des Hodens, II. 553.
Hypospadie, II. 445. — Behandlung, II. 447.

I.

Ichthyosis linguae, I. 412.
Icterus nach Leberverletzungen, II. 128. — bei Leberabscess, II. 145.
Ileum, Knotenbildung mit der Flexur. sigm., II. 127. — Achsendrehung, II. 226. — als Bruchinhalt, II. 246.
Ileus, II. 223. — bei Ovarialtumoren, II. 173.
Iliacusabscesse, III. 249, 252.
Immersion der Hand nach Verletzungen, III. 177.
Imperforatio praeputii, II. 540.
Impfung mit Trippergift (Ricord), II. 468.
Impotenz, II. 601. — psychische, II. 602. — paralytische, II. 602.
Impressionsfracturen des Schädels, I. 18. — Behandlung, I. 51. — bei der Geburt, I. 129.
Incarceratio stercoracea, II. 271.
Incarceration, innere, II. 223. — Symptome, II. 230. — Behandlung, II. 234. — des Darms in Hernien, II. 272. — pathologisch-anatomische und klinische Erscheinungen, II. 272. — von Divertikel- und Darmwandbrüchen, II. 276. Incarceration, Arten und Ursachen derselben, II. 278. — klinische Symptome, II. 279. — Unterscheidung von Entzündung im Bruchsacke, II. 283. — Entstehungsweise derselben durch elastische Einklemmung, II. 285. — durch Koth-Einklemmung, II. 286. — Theorie und Experimentelles, II. 286. — Behandlung, II. 294. — Taxis, II. 296. — Punction aspiratoire, II. 299. — Bruchschnitt, II. 300.
— Bestehenbleiben nach Taxis resp. Herniotomie, II. 319.
— von Zwerchfellshernien, II. 354.
— des Darmvorfalls, II. 360. — des Mastdarmvorfalls, II. 418.
Incarcerationserscheinungen nach Ovariotomie, II. 184. — bei Invagination, II. 221.
Incarnatio unguis, III. 617. — an den Fingern, III. 223.
Incision bei Blutergüssen auf dem Schädel, I. 9. — beim Cephalhaematom, I. 128. — von Kropfcysten, I. 551. — der Phimose, II. 541. — bei Hydrocelen II. 566. — bei Spermatocele, II. 578.
Incontinentia urinae, II. 529. — bei Wirbelfractur, II. 628.
Indicanausscheidung im Harn, wechselnde bei Darmstenosen, II. 280.
Induration, fibröse, der Zunge, I. 414. — der Parotis, I. 437. — benigna der Brustdrüsen, II. 74.
Infarct, harnsaurer, II. 533.
Infectionsrecidive von Brusttumoren, II. 93.
Infraction der Rippen, II. 9. — der Wirbelkörper, II. 613. — des Schlüsselbeins durch Muskelaction, III. 2. — des Oberarmschaftes, III. 72.
Infundibulum der Darmfisteln, II. 357.
Injectionen von Carbol, parenchymatöse, I. 411. — von Jod s. Jodinjection. — von Spiritus in Kröpfe, I. 549. — forcirte von Wasser und Luft bei innerer Incarceration, II. 234. — bei incarcerirten Hernien, II. 295. — von Wasser in den Mastdarm, II. 369. — bei Invagination, II. 222. — von Alcohol in die Umgebung von Bruchpforten, II. 261. — von Ergotin, Strychnin bei Mastdarmvorfällen, II. 420. — von Medicamenten zur Tripperbehandlung, II. 468. — farbiger Flüssigkeiten in die Blase, zum Nachweisen von Harnröhrenfisteln, II. 489. — in die Harnblase, kalte, II. 520. — bei Hydrocele congenita, II. 555. — in Hydrocelen, II. 566. — bei Spermatocele, II. 577. — bei Prostatitis, II. 589. — parenchymatöse in die Prostata, II. 599. — par-

ostale, von Carbolsäure bei Wirbelcaries, II. 693. — ins Ellbogengelenk, III. 117. von Eisenchlorid in Aneurysmen, III. 245. — parenchymatöse, von Carbolsäure bei Coxitis, III. 324. — bei Fungus genu, III. 443. — ins Kniegelenk, III. 425.
Insectenstiche an der Hand, III. 209.
Instrumentarium für Fremdkörper im Oesophagus, I. 587. — für Laryngoscopie, I. 593. — für Tracheotomie, I. 632. — für Ovariotomie, II. 174. — für den Steinschnitt, II. 506.
Intertrigo, II. 388.
Interposition von Weichtheilen bei Fractura colli humeri, III. 23. — der Sesambeine etc. bei Daumenluxation, III. 194.
Intralaryngeale Behandlung von Kehlkopfaffectionen, I. 605.
Intussusception des Darmes, II. 218.
Invagination des querdurchtrennten Darms (Rambdohr-Jobert), II. 126. — des Darmes, II. 218. — einfache, II. 219. — doppelte, II. 220. — Behandlung, II. 222, 236.
Invaginationsverfahren zur Heilung von Brüchen, II. 260.
Invaginatorien nach Wutzer und Rothmund, II. 260.
Inversion der Harnblase, II. 451. — des Hodens, II. 553.
Jochbein, Fractur, I. 178. — temporäre Resection bei Durchschneidung des Ram. II. trig. I. 213.
Jodinjection bei Pneumatocele capitis, I. 132. — in Atheromcysten, I. 529. — in Kröpfe, I. 549. — in Kropfcysten, I. 550. — in die Bauchhöhle, II. 153. — in Ovarialcysten, II. 171. — in Hydronephrosensäcke, II. 191. — in Bruchsäcke, II. 260. — in Hydrocelen, II. 566. — bei Spermatocele, II. 577. — parenchymatöse in die Prostata, II. 599. — bei Hydrorrhachis, II. 610. — ins Ellbogengelenk, III. 117. — ins Kniegelenk, III. 425.
Jodismus, I. 548.
Jodoform, Anwendung bei Resectio humeri, III. 69. — bei Fungus des Ellbogens, III. 118. — nach Resectio cubiti, III. 128. — bei Fungus des Handgelenks, III. 163. — bei Handgelenksresection, III. 170. — bei Spina ventosa, III. 206. — bei partiellen Resectionen am Kniegelenk, III. 444. — bei Amputatio femoris, III. 391. — bei Kniegelenksresection, III. 486. — bei Erkrankung der Fusswurzel etc., III. 546. — bei Resectionen am Metatarsus. III. 612.
Irreponibilität von Hernien, Ursachen derselben, II. 265. — Behandlung, II. 267. — als Symptom der Incarceration, II. 279.
Irrigation, permanente, nach Exstirpatio recti, II. 434. — bei Phlegmone am Arm, III. 179.
Ischuria, II. 455. — paradoxa, II. 474, 593. — inflammatoria, II. 516. — plötzliche bei Prostatahypertrophie, II. 593.
Isthmus der Schilddrüse, Verziehung bei Tracheotomie, I. 648. — Faucium, Entzündungen, I. 397.
Itinerarien für den Steinschnitt, II. 506.
Jury mast (Sayre), II. 703.

K.

Kachexie bei Krebskranken, II. 86.
Kälte bei Behandlung von incarcerirten Hernien, II. 295.
Kali chloricum bei Blasencatarrh, II. 520.
Kalk, bernsteinsaurer, in Echinococcussäcken, II. 159.
Kalklicht, Drumond'sches, zur Laryngoscopie, I. 591.
Kalksteine am Halse, I. 518.
Kapsel der Submaxillardrüse, I. 498.
Kapselriss bei Hüftgelenksluxationen, III. 270.
Kapselschnitt zur Eröffnung des Schultergelenks, III. 67, 71.
Kehldeckelwulst, I. 601.
Kehlkopf, Fractur, I. 465. — Commotion, I. 466. — Wunden, I. 489.
— Verengerung bei Nichtgebrauch, I. 491.
— Schussverletzungen, I. 489.
— Stenose, I. 490. — Krankheiten, I. 590.
— Untersuchung, I. 590. — normales Spiegelbild, I. 600. — pathologische Veränderungen, I. 603.
— Fibrom, fibröser Polyp, Papillom, I. 603. — Carcinom, Syphilis, Tuberkulose, I. 604, 618. — Cystengeschwülste, I. 604. — Granulationen, I. 605.
— acute Entzündungen, I. 609. — Diphtherie, I. 609. — Croup, I. 610. — Catarrh, I. 610. — Perichondritis, I. 617. — chronische Entzündungen, I. 618. — Sarcom, I. 620. — Fremdkörper, I. 624.
— künstlicher, I. 621.
— Spaltung, I. 632 ff. — Erweiterung, I. 641. — Exstirpation, I. 620.
— Granulome nach Tracheotomie, I. 659.
— Schleimhaut, Entzündung, Phlegmone nach Tracheotomie, I. 662.
Kehlkopfspiegel, I. 591.
Keilbeine, Luxation, III. 524.
Keilexcision gangränöser Darmtheile, II.

313. — aus dem Trochanter major bei Ankylose des Hüftgelenks, III. 344. — aus dem Oberschenkel oder Kniegelenke bei Ankylose des letzteren, III. 458. — aus dem Tarsus bei Klumpfüssen, III. 593.
Keilschnitt, doppelter, bei Zungenhypertrophie (Boyer), I. 418.
Keratitis nach Parotisexstirpation, I. 445.
Kiefer, Resection bei Kieferklemme, I. I. 323.
— Krankheiten, I. 323. — Ostitis, Periostitis, Caries, Nekrose, I. 324. — Tuberkulose, Syphilis, I. 325. — Phosphorperiostitis und Nekrose, I. 327. — Leontiasis, Elephantiasis, I. 330.
— durch Zähne veranlasste Krankheiten, I. 358. — Atrophie nach Extraction cariöser Milchzähne, I. 359. — Missverhältniss derselben, I. 360. — Zahncysten, I. 371. — Cystoide, I. 373. — Veränderungen bei Zungenhypertrophie, I. 418.
Kieferdilatator nach Roser, I. 560.
Kiefergelenk, Krankheiten, I. 346. — Entzündung, Hydrops, I. 346. — Arthritis deformans, I. 347. — Ankylose, I. 347. — Resection, I. 348.
Kiefergeschwulst, Diagnose, I. 337.
Kieferhöhle, Verletzungen, I. 177. — Empyem, Hydrops, I. 330. — Schleimcysten, I. 332. — Geschwülste, I. 333. Erscheinungen derselben, I. 337.
Kieferklemme, narbige, I. 317, 321.
Kieferknochen und -Periost, Geschwülste, I. 335.
Kieferspalte, I. 288. — seitliche, I. 290.
Kiemenbogen, I. 457.
Kiemengangscysten in der Zunge, I. 419.
Kiemengangsfisteln, I. 457, 513.
Kiemenspalten, cystische Geschwülste, I. 512.
Kinder, Resultate der Herniotomie bei denselben, II. 300. — Nabelbrüche derselben, II. 347.
Kinderlähmung, essentielle, mit ihren Folgen, III. 566.
Klammer zur Behandlung des Stiels nach Ovariotomie (Spencer Wells), II. 179. — nach Baker-Brown, II. 180. — nach Malgaigne bei Patellafractur, III. 408.
Klappe (Mercier'sche), II. 590.
Klappenverschluss der Ureteren, II. 187. — des Darms als Ursache von Incarceration, II. 289.
Kloake, II. 370.
Klumpfuss, III. 565, 578. — paralytischer, III. 568. — congenitaler, III. 578. — pathologische Anatomie, III. 579. — Behandlung, III. 583. — Redressement, III. 592.
Klumpfuss- und Spitzfussmaschinen von Stromeyer, III. 573. — von Busch, III. 591.
Klumphand, III. 218.
Knickbein, III. 459.
Knie, Schmerzhaftigkeit bei Coxitis, III. 305.
Kniebohrer, III. 459.
Knie-Ellenbogenlage bei Wasserinjectionen in den Mastdarm, II. 369.
Kniegelenk, Anatomie und Mechanik, III. 392. — Schleimbeutel an demselben, III. 392. — Erkrankungen, III. 478.
— Luxationen, III. 396. — bei Fungus, III. 439.
— Fracturen, III. 405, 410. — Distorsion, III. 412. — Bluterguss, III. 412. — bei Oberschenkelfractur, III. 358.
— acute Entzündung, III. 414. — seröse, III. 414. — Aetiologie, III. 418 — mit Reiskörperbildung, III. 415, 417, 427. — croupöse, III. 415. — eitrige, III. 415, 417 ff. — septische, III. 415, 421, 428. — Symptome des Hydrops etc., III. 416 ff. — Aetiologie, III. 418. — Durchbruchsstellen des Eiters, III. 418. — Tripperinfection, III. 420, 425.
— Entzündungen im Säuglingsalter, III. 421.
— Verletzungen, III. 421. — Schusswunden, III. 422. — Behandlung, III. 428.
— Entzündungen, Behandlung, III. 424. — Compression, III. 424. — Punction, III. 425. — Injectionen, III. 425. — Incision, Drainage, III. 426.
— pathologische Mittelstellung, III. 417.
— Tuberculose, (Fungus, Tumor albus), III. 431. — tuberculöse Geschwülste, III. 432. — Diagnose, III. 439. — Prognose, III. 441. — Therapie, III. 443. — Incision, partielle Resectionen, Drainage, III. 446.
— Contracturen u. Ankylosen, III. 455, 475. — Verhalten bei Genu valgum, III. 461 ff. — Contracturen bei Fungus etc., III. 436. — Subluxation, III. 397, 438. — Behandlung, III. 447. — paralytische Contracturen, III. 571.
— Arthritis deformans, III. 475. — Gelenkkörper, III. 475.
— Resection, III. 482. — keilförmige, bei Ankylose, III. 458. — Indication, bei Fungus, III. 452. — bei Ankylose, III. 458. — Resultate bei Fungus, III. 452.
— Amputationen, Exarticulation, III. 488.
Kniekehle, Aneurysma, III. 373, 490. — Necrosen, III. 381. — Cysten, Schleimbeutel-Hygrome, III. 481. — Gefässverletzungen, Tumoren, III. 490.
Kniescheibe, Luxation, III. 399. — congenitale, III. 403. — pathologische, III. 403. — Fractur, III. 405. — Naht der-

selben, III. 409. — Tanzen bei Hydrops genu, III. 417. — Verletzungen, III. 421.
Kniestelze, III. 512.
Knochen, Wachsthumsverhältnisse, III. 568. — des Gesichts, Verletzungen, I. 175. — in Dermoidcysten des Eierstocks, II. 166.
Knochenabscesse im Humerus, III. 80. — in der Tibia, III. 507.
Knochencontusion am Schädel, I. 21.
Knochenerkrankungen am Schädel, I. 148.
Knochenfragmente in Halskiemenfisteln, I. 456.
Knochengerüst der Nase, Aufrichtung, I. 247.
Knochenherde, tuberculöse, bei Coxitis, III. 301. — bei Fungus genu, III. 434. — bei Fungus der Fusswurzel, III. 540. — in den Metatarsalknochen, III. 611.
Knochenscheere zur Rippenresection, II. 59.
Knochenschwellungen im Gesichte, I. 330.
Knochensyphilis am Schädel, I. 146.
Knochentuberkel, III. 301.
Knöchelbrüche, III. 525. — Symptome, III. 528. — Behandlung, III. 529.
Knorpel, Wachsthumsverhältnisse, III. 568.
Knorpelbrüche der Rippen, II. 11.
Knorpelgeschwülste, s. bei Enchondrome.
Knorpelulcera bei Coxitis, III. 300. — bei Fungus genu, III. 433.
Knotenbildung von Darmtheilen, II. 227.
Kochsalz in Echinococcenflüssigkeit, II. 160.
Kolik bei Hydronephrose, II. 189. — bei Verstopfung des Ureters, II. 108. — bei Darmstenose, II. 217. — bei Hernien, II. 256, 266. — bei Nierensteinen, II. 534.
Kopf, Weichtheilverletzungen, I. 1. — Contusionen, I. 4. — Erysipel, I. 10. — Verletzungen bei Neugeborenen, I. 126. — Geschwulst, I. 126. — hängender, nach Rose, I. 340. — Haltung beim Laryngoscopiren, I. 599. — Beweglichkeit desselben, II. 642. — Luxation. II. 643. — Luxation bei Caries der beiden obern Halswirbel, II. 691.
Kothabscess, II. 111, 118, 149, 274.
Koth, Austritt in die Bauchhöhle, II. 103, 111, 118, 149. — Form desselben bei Mastdarmstricturen, II. 406
Kotherbrechen II. 223.
Kotheinklemmung, II. 271, 279, 286. — Experimentelles, II. 286.
Kothextravasat, II. 112, 118, 149.
Kothfistel, II. 354. — Symptome und Diagnose, II. 359. — Radicalcur, II. 360. — Anleg. bei Darmstenose, II. 218. — bei incarcerirten Hernien. II. 312.
Kothgeschwulst, II. 203.
Kothinfiltration, II. 384.
Kothstauung in Hernien, II. 286. 293.
Krähenauge, III. 620.
Kraftmaass bei Taxisversuchen, II. 298.
Krämpfe bei Gehirndruck, I. 69. — circumscripte bei Gehirncontusion, I. 94. — bei Gehirnabscess, I. 114. — mimische, des Gesichts, I. 218. — der Glottismuskeln, I. 622. — der Bauchmuskeln als Ursache von Bruchincarcerationen, II. 278. — des Sphincter ani bei Fissura ani, II. 390. — der Harnblase, II. 525.
Krampfaderbruch, II. 580.
Krankheiten, s. die einzelnen Organe.
Krebs, s. Carcinom.
Krebscachexie bei Brustkrebs, II. 86.
Krebsgeschwür der Mamma, II. 85.
Kreuzbein, congenitale Tumoren, II. 711. — Fractur, Luxation, III. 232. — Sarcom, Exstirpation, III. 256.
Kronenodontome, I. 374.
Kropf, s. Struma.
Krücke zur Behandlung des Anus praeternaturalis nach Dieffenbach und Dupuytren, II. 361.
Krückenstab zur Gaumennaht, I. 389.
Krümmungen, typische der Wirbelsäule, II. 660.
Kryptorchismus, II. 553.
Kürschnernaht, II. 124.
Kunstgriff, Hey'scher beim Katheterismus wegen Prostatahypertrophie, II. 598.
Kupfernase, I. 235.
Kyphose, II. 661. — bei Wirbelfractur, II. 614. — alter Leute, II. 660. — Pott'sche, bei Wirbelcaries, II. 686. — Behandlung durch Lagerung, II. 693. — durch Apparate, II. 697. — durch Verbände, II. 698.
— syphilitische, II. 710.
Kystoadenoma mucosum et atheromatosum testis, II. 578.
Kystoma epididymidis, II. 577. — testiculi, II. 577.
Kystoscop (Nitze-Leiter), II. 457.

L.

Labialhernien, II. 334.
Lachen, sardonisches, II. 127.
Lagerung nach Empyem-Operation, II. 60. — bei Untersuchung des Bauches, II. 200. — bei Taxis incarcerirter Hernien, II. 295. — bei Untersuchung des Mastdarms, II. 367. — bei der Boutonnière, II. 483. — beim Steinschnitte, II. 508. — beim Catheterismus wegen Prostatahypertrophie, II. 594. — naeh Wirbelfractur, II. 627. — bei Wirbelcaries, II. 694.

Lagerungsanomalien des Hodens, II. 553.
Lähmungen, contralaterale bei Bluterguss im Schädel, I. 82. — der Gehirnnerven nach Kopf- und Gehirnverletzungen, I. 43. — totale, nach Commotio cerebri, I. 57. — halbseitige bei Gehirndruck, I. 69. ff. — isolirte bei Gehirndruck, I. 73. — bei Verletzung der Hirnsubstanz, I. 93. 97. — circumscripte als Symptom der Convexitätsmeningitis, I. 109. — bei Hydrocephalus, I. 160. — des Facialis, I. 170. — bei Meningoencephalitis, I. 119. — bei Gehirnabscess, I. 114. — halbseitige, nach Carotisligatur, I. 479.
— der Pharynxmusculatur, I. 558. — der Glottiserweiterer, I. 622. — diphtheritische, der Schlundmuskeln, I. 657. — von Darmschlingen durch Dehnung, II. 293. — der Harnblase bei chronischer Cystitis, II. 516. — der Harnblase, II. 526. — des Sphincter vesicae, I. 529. — bei Spina bifida, II. 609.
— des Darms bei Wirbelfractur, II. 616. 624. — der Blase bei Wirbelfractur, II. 623. 616. — respiratorische, bei Wirbelfractur, II. 616. — nach Wirbelluxation, II. 639. 650. — bei Wirbelcaries, II. 688. 690.
— des Plexus brachialis, bei Neugeborenen, III. 45. — des Muscul. deltoid., III. 46. — des Muscul. serrat. antic., III. 46. — des Nerv. radial., III. 73. 77. 218. — des Nerv. medianus, III. 77. — des Nerv. ulnaris, III. 78. 219.
— essentielle, der Kinder, III. 566. — der Muskeln des Unterschenkels, III. 569.
Lamina cribrosa, II. 337.
Langensalzaschiene, III. 129.
Lanzinirende Schmerzen bei Brustkrebs, II. 86.
Laparotomie bei Invagination, II. 222. — diagnostische bei Bauchtumoren, II. 207. — bei inneren Incarcerationen, II. 236. 238. — als Voroperation bei Operationen des Leberechinococcus, II. 163. — nach ungenügender Herniotomie, II. 321. — nach Scheinreduction, II. 323. — bei incarcerirten Zwerchfellsbrüchen, II. 354. — bei Darmblasenfisteln, II. 359.
Lappenbildung bei Rhinoplastik, aus der Stirn, I. 240. 247. — aus der Wange, I. 242. — dem Arme, I. 243. — bei Uranoplastik nach Langenbeck, I. 392
Lappenwunden am Kopfe, I. 5. — des Schädels, I. 17.
Laryngitis crouposa, I. 610. — oedematosa, I. 615.
Laryngofissur, I. 634.
Laryngoscopie, I. 590. — Apparate, I. 591. — Hindernisse, I. 598.
Laryngotomie, I. 606. 632. u. 634. — partielle, I. 607. 635.
Larynx s. b. Kehlkopf.
Larynx-Pharynx-Fisteln, I. 495.
Leber, Ruptur, II. 106. — Prolaps, II. 117. — Verletzungen, II. 127. — Abscess, II., 128, 144. — Echinococcus, II. 160. — compensative Hypertrophie, II. 161. — in Nabelschnurbrüchen, II. 347. — Metastasen bei Mastdarmkrebs, II. 424.
Leberabscesse nach Schädelverletzungen, I. 118, s. Leber.
Leberflecken des Gesichts, I. 203.
Leichdorne, III. 620.
Leichengift, Infection durch dasselbe, III. 208.
Leistenbruch, anatomische Bemerkungen, II. 326. — äusserer, II. 327. — interstitieller, II. 329. — intraperitonealer, II. 329. — Verhalten zum Hodensack, II. 329. — Einklemmung, Inhalt, II. 330. — innerer directer, II. 330. — Diagnose, II. 331. — beim Weibe II. 327, 334. — Operation derselben, II. 334.
Leistencanal, Schnürnaht desselben nach Wood, II. 260. — Anatomie, II. 328. — Offenbleiben, II. 327.
Leistengegend, Bubonen, III. 378.
Leistenhoden, II. 329, 553.
Leitungssonden, II. 506.
Lendenafter, Anlegung bei Atresia ani, II. 381.
Lendenbruch, II. 345.
Lendenwirbel, Fractur, II. 621. — Luxation, II. 654. — Caries, Symptome, II. 692.
Leontiasis der Kiefer, I. 330.
Leptothrix buccalis, I. 362.
Leukämische Lymphome am Halse, I. 519.
Lidabscesse bei Alveolarperiostitis, I. 366.
Lidödem bei Gesichtsverletzungen, I. 169.
Ligam. ary-epiglotticum, I. 601. — rotund. Ausgangspunkt für Cysten und Geschwülste, II. 155. — latum, Cysten in demselben, II. 206. — Bertini (ileofemorale), III. 260. — patellae, Abreissen, III. 404. — cruciatum, Ruptur, III. 412. — lateralia genu, Ruptur, III. 397. — Tenotomie des ext., III. 470
Ligatur der Nasenrachenfibroide, I. 274. des Bruchsackes bei Radicaloperation von Hernien, II. 269. — von Mastdarmfisteln, II. 398. — von Hämorrhoidalknoten, II. 414. — von Mastdarm-Vorfällen, II. 419. — von Mastdarmpolypen, II. 425. — der Hydrorrhachissäcke, II.

611. — bei Fingerverwachsung, III. 186 — von Unterschenkelvaricen (Schede), III. 506.
Linea alba, Hernien in derselben, II. 351.
Linie, Roser-Nélaton'sche, III. 258.
Linsenkern, I. 95.
Lipom des Gesichts, I. 202. — der Zunge, I. 423. — der Parotis aufliegende, I. 443. — am Halse, I. 522. — des Pharynx und Oesophagus, I. 572. — der Brustwand, II. 42. — hinter der Mamma, II. 42. — der Mamma, II. 81. — der Bauchwand, II. 156. — myxomatöses des Mesenteriums, II. 197. — subseröse in Beziehung zur Bildung und Heilung von Brüchen, II. 243, 253. — intraperitoneale, gestielte im Bruchsacke, II. 244. — subseröses, Unterscheidung desselben von Netzbrüchen, II. 266. — am Penis, II. 251. — am Scrotum, II. 557. — der Scheidenhäute des Hodens, II. 569. — der Kreuzbeingegend, II. 713. — der Schultergegend, III. 60. — der Achselhöhle, III. 60. — am Oberarm, III. 80. — an Hand und Fingern, III. 221. — der Glutäalgegend, III. 257. — am Oberschenkel III. 385.
Lippe, Krankheiten, I. 305. — Schrunden, I. 305. — Scrophulose, Schleimcysten, Hypertrophie, I. 306. — Angiome, I. 307. — Carcinome, I. 308. — Spalte, I. 286.
Lippenbildung nach Dieffenbach, Jäsche, Burow, I. 311. — nach Weber, Celsus, Bruns, Langenbeck, I. 312. — nach Sédillot, I. 313.
Lippen-Fistel der Trachea, I. 657. — des Darms, II. 119, 357. — Behandlung, II. 363. — der Harnröhre, II. 490.
Lippenspalte, I. 286. — Behandlung, I. 293.
Lippen-Verschluss bei der Sprachbildung, I. 383.
Lippenwangenspalte, I. 290.
Liquor cerebro-spinalis, Austritt bei klaffenden Fracturen, I. 37. 41. — Ausfluss bei Verletzung des Rückenmarks, II. 657.
Lisfrancs, Amputation, III. 553. — Gelenk, Synovitis tuberculosa, III. 611.
Lister'scher Verband bei Kopfverletzungen, I. 3, 6, 13, 49, 103, 116, 125. — nach Empyemoperation, II. 60. — nach Amputat. mammae, II. 100. — bei Bauchwunden, II. 116. — nach Radicaloperation von Hernien, II. 270. — nach Herniotomie, II. 318. — bei Congestionsabscessen, II. 709. — bei Schulterresection, III. 70. — bei Resectio coxae, III. 350. — nach Amputatio femoris, III. 391. — bei Knieverletzungen, III. 427.
Lithiasis vesicae, II. 494. — renum, II. 532.
Lithoclast (Luer), II. 507.
Lithofractor (Luer, Charrière), II. 507.
Litholysis, II. 499.
Lithopalaxie (Bigelow), II. 505.
Lithophon (Mathieu), II. 498.
Lithoscop (Broke), II. 497.
Lithotripsie, II. 501. — Indication, II. 503. — Ausführung, II. 504.
Lithotriptor (Civiale, Jacobson), II. 501. — Dupuytren, Heurteloup etc., II. 502.
Lithotritie, II. 501.
Lithotomia, II, 505, s. Steinschnitt.
Lithotome, II. 506. — caché (Frère Cosme), caché à quatre lames (Colombat), II. 506. — caché double (Dupuytren), II. 507.
Litter'scher Bruch, II. 276. — Experimentelles über Einklemmung desselben, II. 277.
Lochbrüche des Schädels, I. 18.
Lochschüsse des Schädels, Behandlung, I. 54,
Lochzange nach Rupprecht, I. 237.
Locomotorische Centren, I. 91.
Longuetten bei Vorderarmfracturen, III. 135.
Lösen der Zunge, I. 406.
Lordose. II. 661; III. 262, 286.
Luft, Ansammlung in der Bauchhöhle, II. 154. — forcirte Injection derselben in's Rectum bei innerer Incarceration, II. 234.
Lufteintritt in die Sinus dur. matr., I. 31, 158. — in Halsvenen, I. 483. — in die Brusthöhle, II. 16. — in die Pleurahöhle bei Punction, II. 56.
Luftgeschwulst der Schädeldecken, I. 131, s. übrigens Emphysem.
Luftröhre, s. b. Trachea.
Luftröhrenfisteln, I. 456.
Luftwege, Verletzungen, I. 487. — Stenose, I. 490, 491. — Fistel, I. 491. — Diphtherie, I. 609. — Fremdkörper, I. 624.
Lumbalhernien, II. 345.
Lunge, Hernien, II. 2, 42. — Ruptur, II. 7. — Verhalten bei Verletzungen der Brusthöhle, II. 17. — Verletzung und Heilung, II. 18. — Contusion, II. 22. — Blutung, II. 28. — Prolaps, II. 29. — Fremdkörper in derselben, II. 35. — partielle Necrose, II. 34. — Abscess, II. 43. — Echinococcus, II. 64.
Lungenentzündung nach Vagusverletzung, I. 96.
Lupus des Gesichts, I. 194. — klinische

Erscheinungen, I. 195. — der Nase, I. 236. — der Nasenhöhle, I. 260. — am Gaumen, I. 376. — der Pharynxschleimhaut und der Mandeln, I. 403. — der Zunge, I. 415. — des Penis, II. 551. an den Fingern, III. 207.
Luxation des Unterkiefers, I. 188. — von Zähnen, I. 361. — der Rippen, II. 12. — des Penis, II. 546. — des Hoden, II. 569.
— der Wirbel, II. 631. — einseitige, II. 633, 634. — doppelseitige, II. 634, 635. — Mechanismus derselben, II. 634. — bilateral entgegengesetzte, II. 635. — doppelseitige nach hinten, II. 636. — seitliche, II. 636. — Symptome, II. 638. — Reposition, II. 640. — des Kopfes, II. 643. — des Atlas, II. 644. — der 6 unteren Halswirbel, II. 648. — Symptome, II. 650. — Reposition, II. 653. — der Brust- und Lendenwirbel, II. 654. — des Steissbeins, II. 714.
— des Schlüsselbeins, III. 10. — des sternalen Endes, III. 10. — unvollkommene, III. 11. — praesternale, III. 11. — retrosternale, nach oben, III. 12. — des acromialen Schlüsselbeinendes, III. 13. — des Schulterblatts, III. 13. — des Schlüsselbeins unter das Acromion, III. 16. — des fracturirten Oberarmkopfes, III. 25.
— des Schultergelenks, III. 30.
— praeglenoidale, III. 30. — subcoracoidea, III. 30. — intracoracoidea, serratoscapularis, subclavicularis, coracoclavicularis, III. 31. — axillaris, III. 32. — Symptome, III. 32. — Humeri erecta, III. 33. — souscoracoidienne, III. 33.
— retroglenoidale, III. 34. — subacromialis, infraspinata, III. 35. — Prognose, III. 36. — habituelle der Schulter, III. 37. — Repositionsmanöver, III. 38. — spontane des Schultergelenks bei chronischer Entzündung, III. 55.
— der Bicepssehne, III. 77.
— des Vorderarms nach hinten, III. 94. — Reposition, III. 97. — unvollkommene seitliche, III. 98. — Reposition, III. 100. — nach innen, III. 100. — nach vorn, III. 101. — divergirende, des Radius nach vorn, der Ulna nach hinten, III. 102. — isolirte der Ulna, III. 103. — isolirte des Radius, III. 103. — nach hinten, III. 105. — nach aussen, III. 106. — unvollkommene, III. 107. — congenitale, III. 109. — pathologische des Ellbogengelenks, III. 107. — complicirte, III. 111.
— im unteren Radioulnargelenk, III. 158.
— der Hand, III. 159. — des Carpus, III. 189. — des Metacarpus, III. 190. — in den Phalangealgelenken, III. 190, 198. — des Daumens im Metacarpophalangealgelenke, dorsale, III. 191. — nach vorn, III. 197.
Luxation des Beckenringes, III. 232. — des Darmbeins, Kreuzbeins etc., III. 233.
— des Hüftgelenks, traumatische, III. 268. — retroglenoidea, iliaca, III. 273. — ischiadica, III. 274. — Einrichtung, III. 275. — obturatoria, III. 277. — perinealis, III. 279. — Einrichtung III. 279. — praeglenoidea, ileopubica, ileopectinea, III. 279. — Einrichtung, III. 280.
— supracotyloidea, III. 281. — infracotyloidea, III. 282. — veraltete des Schenkels, III. 282. — congenitale des Hüftgelenks, III. 283. — spontane bei Coxitis, III. 313. — spontane nach Typhus etc., III. 315.
— des Kniegelenks, III. 396. — der Menisken, III. 398. — congenitale der Tibia, III. 399. — isolirte der Fibula, III. 399.
— der Patella, III. 399. — congenitale, III. 403. — pathologische, III. 403.
— des Fusses, im Talocruralgelenke, III. 519. — des Unterschenkels mit dem Talus (luxatio sub talo, sous-astragalienne), III. 522. — complete des Talus, III. 523. — der vorderen Fusswurzelknochen, III. 525.
— der Peroncalsehnen, III. 536. — der Sehne des Tibial. post., III. 536.
— im Metatarsotarsalgelenke, III. 609. — der Zehen, III. 610.
Lymphadenitis, gonorrhoica der Leistengegend, II. 467. — der Achselhöhle, III. 59. — der Leistengegend, III. 378.
Lymphangiectasia colli congenita, I. 511.
Lymphangioma cysticum colli, I. 510. — der Brustwand, II. 43. — der Zunge, I. 415. — cysticum der Steissdrüse, II. 713. — der Achselhöhle, III. 60. — des Oberschenkels, III. 385.
Lymphangitis gonorrhoica des Penis, II. 467, 548. — des Arms bei Panaritien, III. 211.
Lymphcysten am Bruchsacke, II. 245.
Lymphdrüsen am Halse, Hyperplasie, I. 516. — Scrophulose, Tuberkulose, I. 517. — Schwellung bei Lupus, I. 518. — Leukämie, I. 519, s. Drüsen.
Lymphgefässe am Halse, Erweiterung, I. 511.
Lymphome, der Parotis aufliegend, I. 443. — hyperplastische des Halses, I. 516. — scrophulöse des Halses, I. 517. — leukämische, I. 519. — maligne, I. 520. — der Achselhöhle, III. 60.

Lymphorrhoe am Oberschenkel, III. 386. — am Unterschenkel bei Ulcus, III. 504.
Lymphosarcom der Achselhöhle, III. 60. — der in der Parotis gelegenen Drüsen, I. 444. — am Halse, I. 520, 522.
Lymphvarix am Oberschenkel, III. 386.

M.

Magen, Ruptur, II. 110. — Wunden, II. 119. — Behandlung, II. 126.
— Fistel, II. 119. — Anlegung ders. bei Oesophagusstrictur, I. 570, II. 210. — Verschluss, II. 214.
— Fremdkörper, Gifte, II. 209.
— Carcinom, II. 215.
— Exstirpation von Theilen desselben, II. 215.
— Zerrung durch irreponible Hernien, II. 266. — durch Bauchdeckenbrüche, II. 351.
— Vorkommen in Zwerchfellbrüchen, II. 353.
Magendarmcanal, chirurgische Krankheiten, II. 208.
Magnesit-Wasserglas-Verband, III. 586.
Makrochilie, I. 306.
Makroglassa, I. 415. — erworbene, I. 418.
Makrostoma, I. 290.
Makrotie, I. 449.
Mal perforant du pied, III. 619.
Malleolen, Fracturen, III. 525.
Malum coxae senile, III. 338. — Pottii, II. 683.
Mamma, s. Brustdrüse.
Mandeln, Krankheiten. I. 396. — entzündliche Processe, I. 396. — Erysipel, I. 397. — Herpes, I. 398. — Diphtherie, I. 398. — Hypertrophie, I. 400. — Abtragung, I. 402. — catarrhalische, syphilitische, tuberculöse Geschwüre, Lupus, I. 403. — Abscess, Phlegmone, I. 404. — Geschwülste, I. 405. — Exstirpation (Weber), I. 406.
Mandelbräune, I. 399.
Mandrin, II. 458.
Mangel der Brüste, II. 64.
Mark, s. Rückenmark.
Marklager der Hemisphären, I. 95.
Markschwamm des Schulterblatts, III. 61. — des Oberkiefers, I. 336. — der Parotis, I. 441. — der Brustdrüse, II. 83. — der Niere, II. 185.
Martin'sche Binden bei Ulcus chronicum, III. 501.
Maschinen zur Behandlung des Genu valgum, III. 467. — Stromeyer'sche für pes equino varus paralyticus, III. 573. — für paralytische Contracturen der unteren Extremität, III. 574, 591. — für Klumpfüsse, III. 591. — nach Busch, III. 590.
Massage bei Neurose des Schultergelenks, III. 50. — bei Tenalgia crepitans, III. 153. — bei Distorsion des Fussgelenks, III. 531.
Massenreduction von incarcerirten Hernien, II. 319, 322.
Mastdarm, manuelle Untersuchung, II. 365. — mit halber und ganzer Hand (Simon), II. 204. — mit Sonden, II. 332, 369. — Eversion, II. 367. — mit Spiegeln, II. 367. — Wasserinjectionen in denselben, II. 369.
— angeborene Missbildungen, II. 370. — Atresie, II. 371. — Operation ders., II. 376.
— Verletzungen, II. 382. — Fremdkörper, II. 385.
— entzündliche Processe in der Umgebung, II. 392.
— Entzündungen, II. 388. — Catarrh. Blennorrhoe, II. 399. — Geschwüre, II. 401. — Divertikelbildung, II. 401. — Syphilis, II. 402.
— Stricturen, congenitale, II. 371, 405. — entzündliche, II. 404. — callöse, narbige, II. 405. — Behandlung, II. 406.
— Hämorrhoiden, II. 408. — Behandlung, II. 411.
— Prolaps, II. 415. — entzündlicher, II. 400. — Behandlung, II. 417.
— Ruptur bei Beckenbrüchen, III. 234.
— Neubildungen, II. 421. — Cysten, II. 421. — Echinococcen, Sarcome, Fibrome, Myome, Adenome, II. 422. — Carcinome, II. 423, 426. — Exstirpation, II. 430. — Polypen, II. 422, 424.
— Exstirpation, II. 431.
Mastdarmfistel, II. 392, 394. — Operation, II. 396. — tuberculöse, II. 395.
Mastdarmbruch, II. 417.
Mastdarm-Harnröhrenfistel, II. 488, 491.
Mastdarmspiegel, II. 367. — nach Weiss, Steffens, Fergusson, II. 368.
Mastdarmträger, II. 418.
Mastitis lactantium, II. 66. — inserstitialis, II. 74. — non lactantium, II. 72.
Maulbeersteine, II. 496.
Maxillaris int., Blutung, I. 170.
Mechanismus der Schädelverletzungen, I. 13. — der endocraniellen Verletzung der Weichtheile, I. 29.
— der Gehirncontusion, I. 86.
— der Brustcontusion, II. 6. — der Brusthöhlenverletzung, II. 15.
— der Invagination, II. 218. — der Achsendrehungen des Darms, II. 226. — der Knotenbildungen des Darms, II. 227. — der Kotheinklemmung, II. 286.

Mechanismus der Wirbelfracturen, II. 613. — der Bewegungen der Wirbelsäule, II. 632. — der Wirbelluxation, II 634. — der Kopfbewegungen, II. 642.
— der Schlüsselbein-Luxationen, III. 10. — des Schultergelenks, III. 28. — des Ellbogengelenks, III. 92. — der typischen Radiusfractur, III. 138. — des Handgelenks, III. 157. — der Daumen-Luxation, III. 194.
— der Beckenbrüche, III. 231. — des Hüftgelenks, III. 258. — pathologischer, III. 261. — der Hüftgelenks-Luxationen, III. 270. — der Schenkelhalsfracturen, III. 287. — des Kniegelenks, III. 392. — der Fussgelenke, III. 515. — der Knöchelbrüche, III. 525. — der paralytischen Contracturen, III. 568 ff.
Medianfissur des Brustbeins, II. 1.
Medianschnitt bei Lithotomie, II. 510.
Mediastinaldrüsen, malignes Lymphom, I. 521.
Mediastinum ant., Sarcome, II. 47. — Dermoidcysten, II. 47.
Medullarsarcom der Brustdrüse, II. 77.
Meistertour beim Catheterismus, II. 459. — halbe, II. 460.
Meisseloperationen am Schädel, I. 123.
Melanocarcinoma testis, II. 579.
Melanome des Hodens, II. 579. — des Gesichts, I. 203.
Melanosarcoma testis, II. 579. — am Halse, I. 522. — im Mastdarm, II. 422.
Melasma des Gesichts, I. 203.
Meliceriscysten am After, II. 421.
Meliturie nach Schädelverletzungen, I. 96.
Meloplastik, I. 316.
Meloschisis, I. 290.
Meningea media, Zerreissung, Blutung, I. 30, 81. — Unterbindung, I. 84.
Meningitis, I. 104. — nach Schädelverletzung, I. 34. — nach Verletzung des Gehirns, I. 100. — nach Zahnabscess, I. 366. — nach Parotitis, I. 437.
Meningocele, I. 162.
Meningo-encephalitis, I. 108. — Reizungsstadium, I. 109. — Lähmungsstadium, I. 110.
Meningomyelitis, II. 623.
Menisken des Kniegelenks, Luxation, III. 398.
Mercurialstomatitis, I. 318, 409.
Mercurialbehandlung bei Peritonitis, II. 135.
Mesenterialansätze, Verlagerung derselben als Repositionshinderniss, II. 265.
Mesenterialschlinge zur Fixation des Darms. II. 315.
Mesenterium, keilförmige Excision aus demselben, II. 313. — lipoma myxomatodes, II. 197. — Tumoren, II. 199. in Bruchsäcken, II. 246. — als Keil in der Bruchpforte, II. 289.
Messingsonde (Roser), II. 477.
Metacarcophalangealgelenke, Anatomie, III. 191. — Luxation, III. 191. — Exarticulation, III. 226.
Metacarpus, Verletzungen, III. 171. — Knochenbrüche, III. 188. — Luxation., III. 190. — Osteomyelitis u. Periostitis, III. 205. — spina ventosa, III. 205. — Amputationen, III. 225. — Resectionen, III. 228.
Metalbumin in Ovariencysten, II. 164. — im Hydronephroseninhalte, II. 187.
Metastasen bei Brustkrebs, II. 86.
Metatarsophalangealgelenk des Hallux, Resection bei Contractur, III. 612. — Arthritis urica, III. 614.
Metatarsotarsalgelenk, Luxation, III. 609. Exarticulation, III. 553.
Metatarsus, Amputation durch denselben, III. 553, 621. — Fractur, III. 610. — Osteomyelitis acuta, III. 610. — Tuberculose (Fungus) in Knochen u. Gelenken, III. 611. — Exarticulation, Resectionen, III. 622.
Meteorismus, peritonealer, II. 133.
Microphon an Steinsonden, (Thompson, Maas), II. 498.
Microtie, I. 449.
Milchsäure, Inhalation nach Tracheotomie, I. 654, 659.
Milchzähne, I. 359.
Milz, Ruptur, Vorfall, II. 117. 107. — Behandlung, II. 120. — Wunden, II. 107. 128. — Entzündung, Vereiterung, II. 147. — chronische Tumoren, II. 197. — Exstirpation, II. 197. — Cysten, Echinococcus, II. 199. — Wanderung, II. 199. — in Zwerchfellbrüchen, II. 353.
Milzbrand der Lippen, I. 192. — der Zunge, I. 409. — an der Hand, III. 209.
Mischgeschwülste der Parotis, I. 439. — des Hodens, II. 578.
Miserere, II. 223.
Missbildungen, angeborene des Mastdarms, II. 370. — des Hodens und seiner Hüllen, II. 552. — der Wirbelsäule, II. 607.
Missverhältniss der Kiefer, I. 360.
Mittelhand, s. Metacarpus.
Mittelstellung des Hüftgelenks, (Bonnet), III. 305. — des Kniegelenks, III. 417.
Modell für Rhinoplastik. I. 239.
Molluscum des Rückens, II. 43.
Monoplegien, I. 94.
Monorchismus, II. 553.
Monospasmen, I. 94.

Mops, II. 435.
Morgagni'sche Tasche. I. 601.
Morphium bei Gehirnkrankheiten, I. 77.
Mortalität nach Hasenschartoperationen, I. 294. — nach Oberkieferresection, I. 339. — nach Unterkieferresection, I. 353.
— nach Unterbindung der Subclavia, I. 476. — der Carotis, I. 478.
— nach Oesophagotomie, I. 588. — nach Tracheotomie wegen Diphtherie, I. 613. — nach Tracheotomie, II. 631.
— bei Mammacarcinom, mit und ohne Operation, II. 92. — nach Brustamputation, II. 94.
— bei Leberabscess, II. 146. — bei Ovariotomie, II. 173. — bei Herniotomie und Taxis incarcerirter Hernien, II 300. — nach Steinschnitt, II. 512. — nach Castration, II. 579. — bei Spina bifida, II. 609.
— nach Luxation der Halswirbel, II. 652.
— nach Exstirpation des Schulterblatts, III. 62. — nach Resectio humeri wegen Schussverletzung, III. 64. — nach Exarticulatio humeri, III. 72. — nach Amputatio humeri, III. 81.
— nach Ellbogenschüssen, III. 112. — nach Ellbogen-Resection etc. wegen Schussverletzung, III. 113. — nach Schussverletzungen der Handgelenksgegend, III. 160. — nach Amputatio antibrachii, III. 164. — nach Handgelenksresection, III. 165.
— bei Beckenschüssen, III. 239. — nach Aortenunterbindung, III. 240. — nach Unterbindung der Art. iliaca comm., III. 242.
— nach Fractura colli femoris, III. 294. — nach Hüftgelenksschüssen, III. 298. — bei Coxitis. III. 319. — nach Resectio coxae. III. 336. — nach Exarticulatio coxae, III. 352. — nach Resectio genu, III. 452. — nach Schussverletzungen des Oberschenkels, III. 363. — nach Amputatio femoris, III. 388.
— nach Knieverletzungen im Kriege, III. 429. — nach condylärer Amputation, III. 488. — bei complicirten Unterschenkelfracturen, III. 493. — nach Amputatio cruris, III. 512. — nach Resection des Fussgelenks, III. 534. — bei Fussgelenksentzündungen, III. 543. — der partiellen Fussamputationen, III. 553.
Münzenfänger nach Gräfe, I. 587.
Mumification der Zehen und der Haut des Fusses, III. 615.
Mumps, I. 435.
Mund, Krankheiten, I. 285.
— angeborene Formfehler, I. 286. — Ectropium, Entropium, Colobom, Verkleinerung, I. 219. — horizontale Spaltung, I. 290.
Mund, Entzündungen, I. 317.
Munddilatator nach Roser, I. 387.
Mundhöhle, Geschwülste des Bodens derselben, I. 420.
Mundöffnung, Verengerung, I. 314.
Mundschleimhaut, Entzündungen, I. 317. — mercurielle, I. 318. — Abscesse der Schleimfollikel, Carcinome, I. 320. — Narben, I. 318.
Mundspiegel nach Heister, I. 321. — nach Whitehead und Trélat, I. 387.
Murexidprobe, II. 495.
Muscularis des Darms, Hypertrophie, Atrophie in Brüchen, II. 248.
Musculus sternocleidomastoid. Contractur, I. 459. — clonische Krämpfe, I. 461. Abscess, I. 498. — Durchschneidung, I. 461. — bei Struma, I. 555.
— des Gaumens. Durchschneidung, I. 388, 391.
— Rectus abdominis, Ruptur, Abscesse in der Scheide, II. 137. — Geschwülste der Scheide, II. 155. — Detrusor urinae, Lähmung, II. 526. — Sphincter vesicae, Lähmung, II. 527, 529.
— subscapularis, Verhalten bei Luxatio subcoracoidea, III. 31. — deltoideus, Lähmung, III. 46. — Serrat. ant. Lähmung, III. 46. — Biceps brachii, subcutane Ruptur, III. 77. — Schwielen, Entzündungen, III. 80. — Flexor digitor. sublim. und profundus, Durchschneidung, III. 218.
— Extensor quadriceps cruris, Ruptur, III. 404. — Gastrocnemius, Fibrome, Sarcome, Gummata, III. 511. — Ruptur der Sehne, III. 536. — Peroneus, Luxation der Sehne, III. 536. — Plantaris longus, Ruptur, III. 539. — des Unterschenkels, Lähmungen, III. 569. — Tibialis posticus, Tenotomie der Sehne, III. 588. — Luxation ders.. III. 536. — Flexor hallucis und digit. pedis Tenotomie, III. 587.
Muskelabscess am Halse, I. 498.
Muskelactionsfracturen des Oberarms, III. 72. — des Oberschenkels, III. 355.
Muskelgummata der Zunge, I. 198.
Muskelzuckungen, I. 109.
Mutterblase der Taenia echinococcus, II. 159.
Mutterkornbrand des Fusses, III. 615.
Myelitis nach Wirbelfractur, II. 623. — bei Wirbelcaries, II. 685.
Myeloidsarcom des Alveolarrandes, I. 334. — des Unterkiefers, I. 350. — des Sternum, II. 47. — der Wirbelsäule, II. 711. — des Schlüsselbeins, III. 60.

— des Oberarms, III. 81. — der Hand, III. 222. — am Becken, III. 256. — des Schenkelhalses und Trochanters, III. 318. — des Oberschenkels, III. 386. — der Tibia, III. 512.
Myome des Mastdarms, II. 422. — der Blase, II. 523. — des Hodens, II. 578. — der Prostata, II. 591. — des Pharynx und Oesophagus, I. 572.
Myositis gummosa des Oberarms, III. 80.
Myxolipom der Hinterbacken, III. 385.
Myxom des Gesichts, I. 203. — des Oberkiefers, I. 336. — hyperplastisches der Zähne, I. 373. — der Parotis, I. 440. der Brustdrüse, II. 77. — des Ovariums, II. 165. — der Scheidenhäute des Hodens, II. 569. — des Hodens, II. 578. — der Wirbel, II. 711. — am Oberschenkel, III. 385.

N.

Nabel, Geschwülste desselben, II. 156. — Fisteln in der Nähe desselben, II. 138.
Nabelbruch, II. 347. — angeborener, II. 347. — der Kinder, II. 347. — Einklemmung und Operation, II. 350.
Nabelbruchband nach Langaard, II. 350.
Nabelschnurbruch, II. 347.
Nachbehandlung bei Kieferresection, I. 345. 358. — des Caput obstipum, I. 462. — bei Tracheotomie, I. 651. — des Empyems, II. 60. — der Darmnaht, II. 127. — der Ovariotomie, II. 182. — der Herniotomie, II. 318. — der Proctoplastik, II. 382. — von Mastdarmverletzungen, II. 384. — der Exstirpatio recti, II. 434. — der Sectio alta, II. 511. — der Congestionsabscesse. II. 709. — der Hüftgelenksresection, III. 350.
Nachbehandlungscanüle (Roser-Lissard), I. 633, 653.
Nachblutung am Oberschenkel, III. 372.
Nachtripper, II. 470.
Nacken, Carbunkel, Furunkel, II. 41.
Nackenstarre bei Meningitis I. 111.
Nadel, gestielte, nach Langenbeck, I. 388. nach Passavant, I. 389.
Nägel der Finger, s. Fingernägel. — eingewachsene an den Zehen, III. 617.
Naevus des Gesichts, I. 203.
Naht der Harnblase II. 110. — des Bauches, II. 115. — des Darmes, II. 123, 312. — nach Jobert und Lembert, II. 123. nach Gely, der 4 Meister, II. 124. — königliche des Bruchsackes, II. 260. — der Bruchpforte, II. 268, 269. — des Darmes nach Keilexcision brandiger Theile, II. 313. — zweireihige (Czerny), II. 314. — des fracturirten Olecranon, III. 90. — durchschnittener Sehnen, III. 146. — getrennter Nerven, III. 148. — der gebrochenen Kniescheibe, III. 409. — der Achillessehne, III. 537.
Narben des Gesichts, I. 219. — am Halse, I. 508. — der Ellenbeuge, III 108. —
Narbige Kieferklemme, I. 321.
Narbencontractur des Ellbogens, III. 108. — an der Hand, III. 180. — des Sprunggelenks, III. 576. — am Halse, I. 508.
Narbenfisteln, II. 488.
Narbenstrictur der Speiseröhre, I. 564. — des Darmes, II. 217, 231. — der Harnröhre, II. 473.
Narcose bei Kieferresection, I. 340, 354. — bei Tracheotomie, I. 646. — bei Untersuchung des Abdomen, II. 204. — bei Reposition von Hernien, II. 294. — bei Untersuchung des Mastdarmes, II. 366. — beim Catheterismus wegen Prostatahypertrophie, II. 597. — bei Reposition von Schulterluxationen, III. 38.
Nase, künstliche, I. 238. — chronische Entzündung, Fissuren, I. 235. — Fibroid, Sarcom, Carcinom, I. 236. — Lupus, I. 236, 194. — Lues, I. 236, 197. — Diphtherie, I. 399. — Verwachsung, Verschluss, I. 236. — Schiefstand der Scheidewand, I. 237, 271.
— plastische Operationen, I. 238. — Profilbildung, I. 246. — Aufrichtung des Knochengerüstes, I. 247.
Nasenbeine, Resection, I. 278.
Nasenblutung, I. 264.
Nasendouche, I. 259.
Nasenflügellappen (Simon), I. 303.
Nasenfortsatz des Oberkiefers, osteoplastische Resection, I. 278.
Nasengerüst, Fracturen, I. 179. — Aufrichtung, I. 247. — künstliches, I. 248.
Nasenhöhle, Untersuchung mit Instrumenten, I. 248. — mit dem Finger, I. 254.
— Catarrh, Blennorrhoe, chronische Entzündung, I. 256. — Abscesse, I. 259. — Ulcerationen, Scrophulose, Tuberculose, Lupus, I. 260. — Syphilis, Periostitis, I. 261.
— Fremdkörper, Parasiten, I. 263.
— Tamponade, I. 265.
— Geschwülste, Schleimpolypen, I. 265. — Adenome, Fibrome, Sarcome, I. 266. — Gliosarcome, Carcinome, I. 271. — Behandlung gestielter Geschwülste, I. 272.
Nasenlöcher, Furunkel, I. 260.
Nasenrachengeschwülste, gestielte, Behandlung, I. 272.

Nasenrachenpolypen, I. 268.
Nasenrachenraum, polypöse Geschwülste, I. 266. — Adenome, Sarcome, Carcinome, I. 271.
Nasenrachentrichter nach Zaufall, I. 251.
Nasenscheidewand, Geschwülste, Enchondrome, I. 271. — Schiefstand derselben, I. 237.
Nasenspiegel, I. 249. — nach Fräntzel, I. 250.
Nearthrosenbildung bei nicht reponirter Schulterluxation, III. 37. — nach Resectio cubiti, III. 122. — bei veralteten Hüftgelenksluxationen, III. 283. — nach Oberschenkelfractur, III. 369.
Nebenbruchsäcke, II. 242.
Nebendrüsen der Brustdrüse, II. 65.
Nebenhoden, Verletzungen, II. 569. — acute Entzündung, II. 572. — chronische, II. 574. — Syphilis, II. 575. — Tuberculose, II. 576. — Cysten, II. 576. — Tumoren, II. 578. — gonorrhoische Entzündung, II. 467.
Nebennieren, Geschwülste, II. 197.
Nebenschilddrüsen, I. 534. — Struma, I. 538.
Necrose am Schädel, I. 149. — der Kiefer, I. 324. — nach Phosphorperiostitis, I. 327. — der Kehlkopfknorpel, I. 618. — der Trachealknorpel nach Diphtherie, I. 656. — am Gaumen, I. 377.
— prolabirter Lungentheile, II. 30. — der Rippen, II. 44. — des Brustbeins, II. 45.
— von Darmtheilen bei Invagination, II. 221. — bei Incarceration, II. 273. — des Netzes, II. 275.
— des Schlüsselbeins, III. 48. — des Schulterblatts, III. 48. — des Oberarmschaftes, III. 80. — der Vorderarmknochen, III 151. — von Sehnen der Finger, III. 203. — von Knochen an Hand und Fingern, III. 205.
— am Darmbeine, III. 247. — tuberculöse bei Coxitis, III. 301. — nach Schussverletzung des Femur, III. 362. — des Oberschenkels nach Osteomyelitis, III. 381. — Operation, III. 384. — der Tibia, III. 509. — im Metatarsus, III. 610.
Necrosen-Häkchen nach Rosèr, I. 124.
Necrotomie am Oberschenkel, III. 384. — an der Tibia, III. 509.
Nephritis suppurativa nach Nierenverletzung, II. 108.
Nephrolithiasis, II. 532.
Nephrotomie, II. 195. — II. 537.
Nerven, Verletzungen bei Schädelfracturen, I. 43. — des Gesichts, Durchschneidung, I. 207. — Regeneration, I. 209. — des Halses, Verletzungen, I. 485.
Nervendehnung, I. 208. — des Facialis bei mimischem Gesichtskrampfe, I. 218 — des Plex. brachialis, I. 486. — des Occipital. und Cervical. tertius, I. 487. — des Ischiadicus, III. 377. — nach Wirbelfractur, II. 631. — des Plexus brachialis, III. 45. — der Armnerven, III. 149.
Nervennaht am Arme, III. 148.
Nervenresection des I. Trig.-Astes, I. 209. — des II. Trig.-Astes, I. 210. — des III. Trig.-Astes, I. 215. — des Ischiadicus, III. 377.
Nerventod bei Wirbelcaries, II. 688.
Nervus infraorbital., Verletzung bei Fractur des Oberkiefers, I. 177. — des Jochbeins, I. 179.
— lingualis, Resection, I. 217.
— supraorbitalis, frontalis, supratrochlearis, Resection, I. 209. — supramaxillaris, infraorbitalis, Resection, I. 210. — maxillar. inf., Resection, I. 215.
— vagus, sympathicus, Verletzung, I. 487. — occipital. maj. et minor, cervicalis tertius, Dehnung, I. 487. — recurrens, Lähmung bei Struma, I. 543.
— acusticus, abducens, oculomotorius, Lähmung nach Schädelverletzung, I. 43. — trigeminus, Lähmung, III. 43. — facialis, Lähmung, III. 43. — Dehnung bei mimischem Gesichtskrampf, I. 218. — opticus, Paralyse nach Schädelverletzungen, I. 44. — olfactorius, Lähmung, I. 44.
— phrenicus, Verletzung, I. 487. — bei Wirbelfracturen, II. 620. — thoracicus longus, Lähmung, III. 46.
— medianus, Lähmung, III. 77. — Verletzung, III. 108, 147. — Function, III. 147.
— radialis, Verletzung am Vorderarme, III. 147. — Function, III. 147. — Lähmungssymptome und Actiologie, III. 218. — Lähmung, III. 77. 73. 74.
— ulnaris, Verletzung, III. 84. — am Vorderarme, Function, III. 147. — Lähmung, III. 78. — Symptome, III. 219.
— des Hüftgelenks, Verbreitung, III. 304.
— Ischiadicus, Naht, Resection, III. 377. — Dehnung, III. 377. II. 631. — Cruralis, Dehnung, III. 378.
— Peroneus, Verletzung bei Redressement des Genu valgum, III. 470.
Netz, Zerreissung bei Bauchcontusion, II. 106. — Prolaps, II. 116. — Behandlung, II. 119. — Tumoren, II. 199. — in Bruchsäcken, II. 248. — geschwulstartige Degenerationen in Brüchen, II. 248. 265. — fötale Verwachsung mit dem Hoden, II. 248. — Verwachsungen

im Bruchsacke, II. 249. — cystische Degeneration im Bruchsacke, II. 251. — Einklemmung, II. 275. — Entzündung und Vereiterung im Bruchsacke, II. 283. — als Keil in der Bruchpforte, II. 293. — Behandlung desselben bei Herniotomie, II. 315.
Netzbruch, II. 248. — Unterscheidung von subserösen Lipomen, II. 266.
Netzsack, Einklemmungen des Darms in demselben, II. 321.
Neubildungen, s. b. den einzelnen Organen.
Neugeborene, Kopfverletzungen bei, I. 126.
Neuralgien durch Narben am Kopfe, I. 10. — nach Nervenverletzungen im Gesichte, I. 171. — des Gesichts, I. 204. — der Mamma, II. 80. 100. — im Verlaufe des Nerv. obturator. bei Hernia obturatoria, II. 343. — der Harnblase, II. 525. — der Harnröhre, II. 605. — des Scrotum, des Hoden, II. 605. — des Plexus hypogastricus, II. 606. — perinealis et analis, II. 607. — bei Wirbelcaries, II. 687. 690. — der Steissbeingegend, II. 713. — cervico-brachialis, III. 45. — des Hüftgelenks, III. 318.
Neurectomie, I. 208. — des 1. Trig., I. 209. — des 2. Trig., I. 210. — des 3. Trig., I. 215.
Neuritis descendens des Sehnerven nach Schädelverletzungen, I. 75. — bei Wirbelcaries, II. 685. — bei Arthritis deformans der Wirbel, II. 711.
Neurom der Achselhöhle, III. 60. — am Oberarme, III. 80. — am Oberschenkel, III. 385.
Neurosen nach Kopfverletzungen, I. 118. — nach Syphilis, I. 145. — der Harnblase, II. 525. — der männlichen Geschlechtsorgane, II. 604. — des Schultergelenks, III. 49. — der Hand, III. 219. — des Hüftgelenks, III. 318.
Neurotomie, I. 208. — des Ram. 1. trig., I. 209. — des Ram. 2. trig., I. 210. — des Ram. 3. trig., I. 214.
Niere, Wunden, II. 107. — sympathische Erkrankung, II. 108. 188. — Contusion, II. 109. — consecutive Hypertrophie, II. 108. 188. — Prolaps, II. 117.
— Geschwülste, II. 184. — Sarcome, Carcinome, II. 185. — Cysten, II. 185. — Behandlung, II. 191. — Echinococcus, II. 193.
— Dislocation, Wanderung, II. 193.
— Fremdkörper, Steine, II. 532. — Entzündung, II. 537.
— Exstirpation, II. 537. — bei Blutung, Abscess, II. 109. — bei Wanderniere, II. 195.
Nierenbecken, Fremdkörper, II. 532. — Entzündung, II. 537. — Epithelien desselben, II. 539.
Nierengries, II. 533.
Nierenkolik bei Verstopfung des Ureters, II. 108. — bei Hydronephrose, II. 189.
Nierensand, II. 533.
Nierensteinkoliken, II. 534.
Nierensteine, II. 532.
Noma, I. 193.

O.

Oberarm, Fractur des Halstheils, III. 20. — Trennung der oberen Epiphyse, III. 23. — Behandlung, III. 24. — Abbruch der Tubercula, III. 26.
— Luxation, III. 30. — praeglenoidale, III. 30. — Symptome, III. 32. — Luxatio erecta, III. 33. — suscoracoidienne, III. 33. — retroglenoidale, III. 34. — subacromialis, infraspinata, III. 35. — habituelle Luxation, III. 37. — Repositionshindernisse, III. 36. — Repositionsmethoden, III. 38.
— Wachsthumsstörung bei Osteomyelitis, III. 51.
— Diaphysen-Fractur, III. 72. — Behandlung, III. 74.
— Pseudarthrose, III. 76.
— Verletzungen, III. 77. — Drüsenentzündung, III. 79. — Muskelentzündung, Periostitis, Osteomyelitis, III. 80. — Geschwülste, III. 80.
— Fracturen des unteren Endes, III. 82. Entstehung, III. 85. — Diagnose, III. 86. — Behandlung, III. 88.
tuberculöse Herderkrankungen, III. 115.
— Resection, III. 66, 76, 80. — Amputation, III. 81. — Exarticulation, III. 70.
Oberarmkopf, Fractur, III. 20. — Behandlung, III. 24.
— Luxation des fracturirten, III. 25. — Fixirung in der Pfanne, III. 29. — Verhalten bei nicht reponirter Luxation, III. 37.
— Caries, III. 52. — spontane Luxation bei chronischer Gelenksentzündung, III. 55. — Resectionen, III. 63.
Oberkiefer, Fractur, I. 175. — Krankheiten, I. 324, 330. — Empyem, I. 330. — Hydrops, I. 331. — Geschwülste, I. 333. — vom Körper ausgehende, I. 335. — totale Resection, I. 339, 341. — partielle, I. 344. — temporäre, I. 279, 214.
Oberkiefergeschwülste, klinische Erscheinungen, I. 337.

Oberschenkel, Carcinom-Metastasen bei Brustkrebs, II. 86. — Contractur bei Beckenabscessen, II. 141.
— Luxationen, III. 268. (s. Hüftgelenk)
— Fracturen des Halses, III. 287.
— Schaftfracturen, III 355. — Behandlung, III. 358. — deform geheilte, III. 366. — Condylenbrüche, III. 410. — traumatische Epiphysenlösung, III. 411. — complicirte Fracturen, Schussverletz., III. 362.
— Pseudarthrose, III. 368. — verzögerte Heilung von Fracturen, III. 368.
— Gefässverletzungen, III. 370. — Aneurysmen, III. 373. — Nervenverletzungen, III. 377, 378.
— inguinale Bubonen, III. 378.
— Osteomyelitis, acute, spontane, III. 379. — Necrosen, III. 381. — Behandlung, III. 382.
— Lipome, Fibrolipome, Myxolipome, Myxome, Neurome, Echinococcen, Cysten, Lymphangiome, III. 385. — Lymphvarix. Lymphorrhoe. Drüsencarcinome u. Sarcome, Cystoadenome, parostale Osteosarcome, Myeloidsarcome, Osteoidchondrome, Exostosis cartilaginea, III. 386.
— Amputation, III. 388. — condyläre, III. 489. — Exarticulation, III. 351. — Keilexcision aus dem Femur, III. 458. 368, 473.
Obturator des Gaumens, I. 394. — nach Suerssen, I. 385. — nach Wolf, I. 386. — für Magenfisteln, II. 214.
Obturation des Gaumens, organische, (v. Langenbeck), I. 395.
Occipitalneuralgie bei Caries der Halswirbel, II. 691. — bei Arthritis deformans der Halswirbel, II. 711.
Odontinoid, I. 373.
Odontom, I. 373.
Oedem, ringförmiges, bei Blutbeulen am Kopfe, I. 8. — des Gehirns, I. 75, 97, 107.
— der Lider bei Gesichtsverletzungen, I. 169. — chronisch entzündliches der Gesichtshaut, I. 191. — des Scrotum, II. 556, 573. — fehlendes bei Orchitis, II. 571. — glottidis, I. 488, 615. — des Zäpfchens, I. 375.
Oesophagitis phlegmonosa, I. 564. — toxica, I. 561. — follicularis, I. 563.
Oesophagotomie, innere, I. 568. — äussere, I. 587.
Oesophagus-Krankheiten, I. 557. — Lähmungen, I. 558. — Divertikel, I. 568. 577.
— Untersuchung, I. 559.
— Verletzung durch Chemicalien, I. 561. — Verletzungen, I. 487. — Wunden, I. 494. — Ruptur, Perforation, I. 562. — Blutungen, I. 562.
Oesophagus, Catarrh, Entzündungen, I. 563. — Diphtherie, I. 563. — Soor, Phlegmone, I. 564.
— Stricturen und Stenose, I. 544, 564, 574 — Ectasie, I. 566, 575. — Stricturen, Behandlung, I. 556. 568.
— Fisteln, I. 495. — Anlegung, I. 570.
— Neubildungen, I. 570. — Fibroide, Sarcome, Enchondrosarcome, I. 570. — Lipome, Myome, Polypen, I. 572. — — Carcinome, I. 566, 573.
— Missbildungen, I. 578. — Fremdkörper, I. 580.
— anatomische Lage, I. 589.
— Eröffnung, I. 589. — Resection, I. 575.
Ohnmacht bei Pleuraexsudaten, II. 49. — nach Thoracocentese, II. 57. — nach Catheterismus, II. 460.
Ohr, Blutungen bei Basisfractur, I. 40. — Austritt von Gehirnmasse, I. 99.
— äusseres, Krankheiten, I. 449. — congenitale Formfehler, Fisteln, I. 449. — Contusionen, Fracturen, I. 449. — Hiebverletzungen, Hämatom, Eczem, I. 450.
— Furunkel, Entzündungen, I. 451. — Entzündungen der tieferen Theile, I. 452. — Geschwülste, I. 452.
Ohrenfluss, I. 452.
Ohrenschmalzpfröpfe, I. 454.
Ohrenspiegel (Wilde, Togobee, Politzer), I. 453.
Ohrspeicheldrüse, s. Parotis.
Olecranon ulnae, Fractur, III. 88. — Naht, III. 90. — tuberkulöse Herderkrankungen, III. 115. — temporäre Resection bei irreponibler Luxation, III. 127.
Olfactorius, Lähmung nach Schädelverletzung, I. 44.
Omentum colicum Halleri, II. 249.
Onychia maligna, an den Fingern, III. 223. — an den Zehen, III. 619.
Opiumbehandlung bei Peritonitis, II. 135. — bei innerer Incarceration, II. 234. — bei incarcerirten Hernien, II. 294.
Opticus, Verletzung bei Schädelfractur, I. 44, 74. — Atrophie nach Schädelverletzungen, I. 74.
Orbita, Fracturen, I. 40.
Orchidomeningitis, II. 559. — chronica, II. 561.
Orchitis nach Lithotripsie, II. 505. — acuta, II. 570. — chronica, II. 573.
Orthopädie der Gaumenmuskeln, I. 385.
Ossificationsdefecte am Schädel Neugeborener, I. 130.
Osteosarcom des Schulterblatts, III. 61.

— am Oberschenkel, III. 386. — am Unterschenkel, III. 512. — am Fusse, III. 608.
Osteoarthrotomie bei Genu valgum (Ogston), III. 471.
Osteochondritis bei Osteomyelitis, III. 380.
Osteoidchondrome und Sarcome am Oberschenkel, III. 386.
Osteoklast (Rizzoli), III. 509.
Osteome, I. 153. — am Schädel, I. 140, 152. — orbitale, I. 153. — des Oberkieferkörpers, I. 336. — des Unterkiefers, I. 350. — des Penis, II. 551. — am Oberarme, III. 80. — der Stirnhöhle, I. 285.
Osteomyelitis nach Schädelverletzungen, I. 34. — der Rippen, II. 44. — des Brustbeins, II. 45. — syphilitica des Schädels, I. 146.
— acuta der Wirbel, II. 690.
— des Schlüsselbeins, III. 48. — als Ursache von Eiterung im Schultergelenke, III. 51. — des Oberarms, III. 80. — der Vorderarmknochen, III. 151. — der Knochen der Hand und der Finger, III. 205.
— am Becken, III. 247. — als Ursache von Coxitis, III. 321. — nach Schussverletzung des Oberschenkels, III. 362. — acute, spontane des Oberschenkels, III. 379. — Behandlung, III. 382.
— der Unterschenkelknochen, III. 506. — der Metatarsalknochen, III. 610.
Osteophyten bei Phosphorperiostitis, I. 328. — am Kniegelenke bei Fungus, III. 433. — des Schädels, I. 151.
Osteotom nach Heine, I. 124.
Osteotomia subtrochanterica (Volkmann), III. 344.
— cuneiformis am Femur bei Ankylose des Kniegelenks, III. 458. — bei deform geheilter Oberschenkelfractur, III. 368. — bei Genu valgum, III. 473. — bei Rachitis des Unterschenkels, III. 509.
Ostitis nach Weichtheilverletzungen am Kopfe, I. 12. — der Kiefer, I. 324. — gummosa des Schädels, I. 146.
— des Schulterblatts, III. 48. — tuberculosa der Handwurzelknochen, III. 162.
— tuberculosa der Beckenknochen, III. 248. — tuberculosa des Hüftgelenks, III. 301. — infectiöse, des Hüftgelenks, III. 322. — tuberculosa des Kniegelenks, III. 431.
Othämatom, I. 450.
Otitis externa, I. 450.
Ovarienflüssigkeit, II. 206.
Ovariotomie, II. 173. — von der Vagina aus, II. 184. — Nachbehandlung, II. 182.
Ovarium in Mastdarmvorfällen, II. 417. — Geschwülste, II. 164. — Adenom, Adenofibrom, Adenoma-cylindrocellulare, Cysten, Cystoide, II. 164. — Adenosarcom, Sarcom, Myxom, Adenomyxom, II. 165. — Hydrops, II. 165. — Carcinom, Follicularcysten, Dermoidcysten, II. 166. — cystische Entartung im Bruchsacke, II. 245. — in Brüchen, II. 251, 276.
Oxalatsteine, II. 496.
Ozäna, I. 257. — traumatica, I. 183.

P.

Pachymeningitis externa und interna, syphilitica, I. 147.
Palmaraponeurose, Retraction (Dupuytren), III. 182. — Operation (Busch), III. 184.
Panaritium, III. 209. — tendinosum, III. 211. — osseum, III. 211. — articulare, III. 212. — subunguale, III. 223.
Pancreas, Geschwülste, II. 197.
Pantoffel, Petit'scher, III. 537.
Papillome des Kehlkopfes, I. 604. — am Nabel, II. 156. — am After, II. 421. — im Mastdarm, II. 422. — in der Harnröhre, II. 487. — des Penis, II. 551.
Pappschienenverband bei Fractur des Oberarmkopfes, III. 25.
Paracentese der Brusthöhle, II 48, 56. — des Bauches, II. 150.
Paralbumin in Ovariencysten, II. 164. — im Hydronephrosen-Inhalte, II. 187.
Paralyse, cfr. Lähmungen. — isolirte bei Gehirndruck, I. 73. — bei Contusion, I. 94.
Parametritis, II. 140.
Paraphimosis, II. 543.
Parasiten in der Nasenhöhle, I. 263.
Parasplenitis, II. 147.
Parotis, Verletzungen, I. 431, 171. — Fisteln, Verletzungen des Ausführungsganges, I. 432. — Heilung der Fisteln, I. 433.
— Entzündung, I. 434. — epidemische, I. 435. — Abscess, I. 437. — Fremdkörper, Speichelsteine, I. 438. — Indurationen, I. 437.
— Geschwülste, I. 439. — Enchondrom, Chondroadenom, Fibromyxochondrom, Sarcom, Myxom, Fibrom, I. 440. — Hypertrophie, Carcinome, I. 441. — Cysten, Atherom-Cysten, I. 442.
— Exstirpation, I. 445 u. ff.
— anatomische Verhältnisse, I. 441.
Parotitis, I. 434.
Parovarium, Cysten, II. 166.
Parulis, I. 365.
Passagestörungen im Darmcanal, II. 216.

Patella, Verwachsung ders. als Streckungshinderniss, III. 456.
— Luxation, III. 399. — congenitale, III. 403. — Fractur, III. 405.
— Naht, III, 409.
— Tanzen bei Hydrops, III. 417.
— Verletzungen, III. 421 ff.
— Schleimbeutel ders., Erkrankungen, III. 478.
— Querdurchsägung bei Resectio genu, III. 484.
Pectus carinatum, II. 3.
Pelotte des Bruchbandes, II. 262. — ausgehöhlte, bei Netzbrüchen, II. 265. — der Mastdarmträger, II. 418. — bei Scoliosenbehandlung, II. 680.
Pengawar Jambi zu Blutstillung, III. 176.
Penis, Knickung beim Tripper, II. 467. — gonorrhoische Lymphangitis, II. 467, 548.
— Verletzungen, II. 546. — Fractur und Luxation, II. 546. — Fremdkörper. II. 547.
— entzündliche Krankheiten, II. 548. — Schankergeschwüre, II. 549. — Herpes, Condylome, II. 550. — Lipome, Angiome, Fibroide, Balggeschwülste, Enchondrome, Osteome, Lupus, Papillom, Elephantiasis, Carcinom, II. 551.
— Amputation, II. 551.
— Erectionen, schmerzhafte, II. 601. — fehlende, II. 601.
Penisfistel, II. 488.
Percussion bei Schädelfractur, I. 38.
Percuteur nach Heurteloup, II. 502.
Perforation des Oesophagus, I. 562. — des Darmes bei Incarceration, II. 273.
Perforationsperitonitis, II. 133.
Pergamentknittern bei Zahncysten, I. 371.
Pericardiales Exsudat, Behandlung, II. 63.
Pericarditis nach retropharyngealen Abscessen, I. 504.
Perichondritis laryngis, I. 617.
Pericystitis, II. 514. — eitrige, II. 517, 520.
Perimeningitis bei Wirbelcaries, II. 685.
Perimetritis, II. 143.
Perinephritis, II. 138.
Perineuritis bei Wirbelcaries, II. 685.
Periorchitis, II. 559. — chronica, II. 561. — adhaesiva, deformans, II. 567. — haemorrhagica, II. 567.
Periostales Sarcom des Schädels, I. 155.
Periostitis des Schädels, I. 149. — syphilitische, I. 145. — der Kiefer, I. 324. — der Zähne, I. 364, 367. — der Rippen, II. 44. — des Brustbeins, II. 45.
— des Schlüsselbeins, III. 48. — des Schulterblattes, III. 48. — des Oberarms, III. 80. — der Vorderarmknochen, III. 151. — der Knochen der Hand und Finger, III. 205. — am Becken, III. 247. — am Oberschenkel, III. 379. — am Unterschenkel, III. 506.
Perioststirnlappen bei Rhinoplastik, I. 247.
Peripachymeningitis bei Wirbelcaries, II. 685.
Periplcuritischer Abscess, II. 46.
Periproctitischer Abscess, II. 392.
Periprostatitis, II. 586.
Perispermatitis acuta, II. 561. — chronica, II. 567. — prolifera et haemorrhagica, II. 568.
Perisplenitis, II. 148.
Peristaltische Bewegungen, wurstförmige bei Stenose des Darms, II. 231. — als Ursache innerer Incarcerationen, II. 227. — Aufhören derselben in incarcerirten Darmschlingen, II. 293.
Peritoneum, Ablösung bei Verletzung der Bauchwand, II. 105. — Ruptur, II. 106. — Resorptionsfähigkeit, II. 130. — Transsudationsfähigkeit, II. 131. — Taschen desselben, II. 224. — Verschiebung bei Bildung eines Bruchsacks, II. 241. — Ausstülpung durch subseröse Lipome, II. 254. — Tumoren, II. 199. — Verhalten bei Mastdarmcarcinomen, II. 428. — Naht nach Exstirpatio recti, II. 434. — Umschlagsstelle desselben an der Symphyse, II. 444.
Peritonitis adhaesiva, II. 102 ff., 132. — Erregung derselben durch Aetzmittel (Récamier, Demarquay) und Punction (Simon), II. 162.
— diffusa, septica, II. 104, 130.
— eitrige, II. 102, 132. — circumscripte, II. 142.
— exsudativa, II. 143. — im Bruchsacke, II. 282.
— im Bruchsacke, II. 248, 282. — bei incarcerirten Hernien, II. 281. — bei inneren Incarcerationen, II. 231. — durch Trippergift, II. 143.
Peronealsehnen, Luxation, III. 536. — Dislocation bei Plattfuss, III. 605.
Pes equinus, III. 565, 575. — paralyticus, III. 567. — Behandlung, III. 574, 576.
— equinovarus, III. 565, 579. — paralyticus, III. 568.
— excavatus, III. 565, 576.
— calcaneus, III. 565, 577. — paralyticus, III. 570. — valgocalcaneus, III. 565, 595. — paralyticus, III. 570. — Behandlung, III. 573.
— varus, III. 565, 578. — congenitus, III. 578. — pathologische Anatomie, III 579. — Behandlung, III, 583. — Redressement, III. 592.

Pes planovalgus, III. 566, 595.
— valgus, III. 566, 595. — Diagnose, III. 600. — Behandlung, III. 606. — paralytischer, III. 570. — angeborener, III. 595. — pathologische Anatomie, III. 597, 605. — rachitischer, statischer, III. 598. — contracter, III. 602. — Diagnose, III. 600. — Behandlung, III. 606.
Petiolus, I. 601.
Pfanne des Hüftgelenks, Tuberculose, III. 301. — Usur, Wanderung bei Coxitis, III. 302, 314. — Schwellung am hinteren Rande derselben bei Coxitis, III. 310. — Veränderung bei Arthritis deformans, III. 339.
Pferdefuss, III. 565.
Pforten von Brüchen, s. Bruchpforten.
Phänomen, Cheyne-Stokes'sches, I. 70, 95, 111.
Phagedänische Geschwüre am Gaumen, I. 377.
Phalangen, s. bei Finger und Zehen.
Pharyngocele, I. 578.
Pharyngotom, I. 507.
Pharyngotomia, I. 571. — subhyoidea, I. 571.
Pharynx, Untersuchungsmethode, I. 396. 559. — Krankheiten, I. 396, 557. — entzündliche Processe, I. 396. — geschwürige Processe, I. 403. — Lähmungen der Musculatur, I. 558. — Verletzungen durch Chemikalien, I. 561. — Verletzungen, I. 487. — Wunden, I. 494. — Stricturen und Stenose, I. 564. — Neubildungen, I. 570. — Fibroide, Sarcome, I. 570. — Myome, Lipome, I. 572. — Carcinome, I. 573. — Hernien, I. 578. — Missbildungen, I. 578. — Fremdkörper, I. 580. — diphtheritische Lähmung der Musculatur, I. 657.
Phimosis, II. 540. — Operation nach Roser, II. 542.
Phlebarteriectasie am Vorderarm, III. 149.
Phlebitis nach Aderlass, III. 109.
Phlegmone bei Weichtheilverletzungen des Schädels, I 11. — der Mandelgegend, I. 404. — der Zunge, I. 410. — der Parotis, I. 436. — am Halse, I. 468, 495. — im retrovisceralen Spalte, I. 503. — der Schilddrüse, I. 536. — des Oesophagus, I. 564. — der Kehlkopfschleimhaut, I. 662. — der Brustdrüse, II. 66. — der Coecalgegend, II. 141. — septische der Bauchdecken bei Kothabscess, II. 149, 274. — der Bedeckungen bei incarcerirten Hernien, II. 297. — periproctale, II. 384. — subfasciale am Penis, II. 549. — des Scrotum, II. 556. — paraarticuläre bei Entzündung im Schultergelenk, III. 54. — nach Verletzung des Ellbogengelenks, III. 112. — des Vorderarms, III. 152. — am Handgelenk, III. 160. — an den Fingern, III. 203. — brandige am Arm nach Leichengift-Infection etc., III. 208. — des Samenstrangs, III. 250. — paraadenitische der Leistengegend, III. 378. — paraarticuläre bei Gonitis, III. 417. — der Schleimbeutel am Knie, III. 478. — nach Verletzungen im Tarsus, III. 533.
Phosphatsteine, II. 495.
Phosphor-Periostitis der Kiefer, I. 327. — -Necrose der Kiefer, I. 327.
Pia mater, Verletzung, I. 31.
Pigmentgeschwülste des Gesichts, I. 203.
Pigmentmale am Schädel, I. 140.
Pince à crémaillière, I. 407.
Pincette, abgebogene (Tröltsch), I. 454.
Pirogoff'sche Fussamputation, III. 559.
Pisse, kalte, II. 471.
Planta pedis, Geschwüre, Schwielen, Schleimbeutelentzündungen, Cancroide, Mal perforant, III. 619. — Syphilis, Gangrän, III. 619.
Plantaraponeurose, Durchschneidung bei Hohlfuss, III. 587.
Planum inclinatum duplex bei Fractur des Oberarmkopfes, III. 25. — simplex und duplex bei Oberschenkelfractur, III. 361.
Plastik im Gesicht, I. 218. — an der Nase, I. 238. — am Gaumen, I. 384. — nach Passavant, Schönborn, I. 385. — am Ohr, I. 453. — am Halse, I. 509. — bei Magenfistel, II. 214.
— zum Verschluss von Darmfisteln (Dieffenbach), II. 364. — zur Operation von Mastdarmvorfällen, II. 419. — nach Hüter, bei Exstirpatio recti, II. 433.
— bei angeborenen Harnröhrenspalten nach Dolbeau, Thiersch, II. 448. — bei Ectopia vesicae, II. 452. — bei Verwachsung der Vorhaut, II. 545.
— bei Verwachsung der Finger, III. 186. — bei Narbencontractur des Ellbogens, III. 108. — an der Hand, III. 182. — bei Fingerverkrümmung, III. 184.
Plattfuss, III. 566, 595.
Pleura, isolirte Verletzung, II. 25. — adhäsive Entzündung, II. 33.
Pleurahöhle, Exsudate in derselben, II. 33. — deren Behandlung, II. 48. — Echinococcus, II. 63.
Pleuraschnitt bei Empyem, II. 58.
Pleuritis adhaesiva, II. 18, 33. — diffusa, II. 18, 33. — jauchige, II. 34, 39. — nach retropharyngealen Abscessen, I. 504.
Plexus brachialis, Verletzung am Halse,

I. 485. — Dehnung, I. 486. — hypogastricus Neuralgie, II. 606. — brachialis Verletzungen am Arme, III. 45. — Dehnung, III. 45.
Plicae aryepiglotticae, Erysipel, I. 397. — Verletzung, Oedem, I. 488. — epigastrica, II. 326. — Douglasii, II. 428.
Plombiren der Zähne, I. 363.
Pneumatocele, II. 2. — capitis, I. 131.
Pneumothorax, II. 16, 22, 26. — nach Rippenfractur, II. 9.
Podagra, III. 614.
Pollutionen, II. 602.
Polypen in der Nasenhöhle, I. 265. — im Nasenrachenraum, I. 266, 268. — Behandlung, I. 272. — in der Stirnhöhle, I. 285. — im Oesophagus, I. 572. — des Kehlkopfes, fibröse, I. 603. — des Uterus, peritoneale, interstitielle, II. 184 — im Darmcanale, II. 216. — des Mastdarms, II. 422, 424. — der Harnröhre, II. 487. — der Harnblase II. 523.
Polypenschnürer, I. 273. — nach Wilde, I. 455.
Polypenzange, I. 273.
Polyurie nach Schädelverletzung, I. 96.
Porte caustique (Lallemand) — remède (Dittel) II. 472.
Posthitis, II. 548.
Postioplastik (Dieffenbach), II. 545.
Pott'scher Buckel, II. 683
Praeputialsteine, II. 541, 547.
Praeputium s. Vorhaut.
Prävisceraler Spaltraum, I. 499. — Abscess, I. 499.
Priapismus, II. 601.
Probeincision zur Diagnose von Bauchtumoren, II. 207.
Processus ensiformis Brüche, II. 13.
— falciformis fasciae latae, II. 336.
— mastoid., Tuberculose, I. 152. — Caries nach Eiterung in der Paukenhöhle, I. 151.
— transversus, spinos. s. Dorn- u. Querfortsätze. Odontoideus s. Zahnfortsatz.
— coracoideus, Fractur, III. 17. — cubitalis humeri, Fractur, III. 85. — coronoideus ulnae, Fractur, III. 90. — styloideus ulnae, Abbruch, III. 139.
— vaginal. periton. II. 253, 327. — Verwachsung II. 243.
— vermiformis, Fremdkörper, II. 209. — Ursache von Narbenbildung, II. 230. — cystische Entartung im Bruchsacke, II. 245.
Proctitis acuta, catarrhalis und blennorhoica, II. 399.
Proctoplastik (Amusat), II. 376.
Proctotomie, II. 376.
Profilbildung der Nase, I. 240, 246.
Prolapsus des Gehirns, I. 109. — Behandlung, I. 116.
Prolaps der Zunge, I. 415. — der Lunge II. 29. — Behandlung, II. 38. — der Milz II. 107. — intraperitonealer Organe, II. 116. — Behandlung, II. 119. — des Rectum, II. 219. — des Darms bei Kothfisteln II. 357. — entzündlicher des Mastdarms, II. 400. — von Hämorrhoidalknoten, II. 412. — ani et recti II. 415. — Behandlung, II. 417. — von Mastdarmpolypen, II. 424.
— angeborener der Harnblase, II. 451. — der Blase durch den offenen Urachus, II. 453. — der Hoden aus Scrotalwunden, II 555.
Promontorio (Scarpa) bei anus praeternat. II. 356.
Prostata, Hypertrophie, II. 589. — Diagnose, II. 593. — Therapie, II. 596. — —radicale Behandlung, II. 598.
Tuberkulose, Sarcome, Carcinome, II. 600.
— Exstirpation bei Operation von Mastdarmkrebsen, II. 429.
— Entzündung bei Blenorrhoe, II. 467. — Anatomisches, II. 582.
— Untersuchung, II. 583.
— angeborene Anomalien, Verletzungen, II. 584. — Fremdkörper, Steine, II. 585.
— Entzündung II. 585. — chronische II. 587.
Prostatacatheter, II. 594.
Prostatacauterisator (Mercier), II. 600.
Prostatitis, II. 585. — blenorrhoica, II. 586. — chronica, II. 587. — citrige nach Catheterismus II. 597.
Prostatorrhoe, II. 588.
Prostatotome (Civiale, Mercier), II. 600. — galvanocaustische (Bottini), II. 600.
Prothesen bei fehlender Nase, I. 238. — bei Gaumen-Defecten, I. 385. — nach Amputatio cruris, III. 512. — für Chopartschen Stumpf, III. 558. — für Pirogoffschen Stumpf, III. 562.
Protospasmen, I. 94.
Pruritus ani, II. 388.
Pseudarthrose nach Rippenfractur, II. 10. nach Brustbeinfractur, II. 14. — nach Fractura claviculae, III. 5. — nach Fractur des Humeruskopfes, III. 24. — am Oberarmschafte, III. 76. — der Vorderarmknochen, III. 144. — des Oberschenkels, III. 368. — des Unterschenkels, III. 510.
Pseudoelephantiasis cruris, III. 503.
Pseudoerysipel, bei Elephantiasis cruris, III. 503.
Pseudoleucämie, I. 520.

Psoasabscesse, III. 249. 251. — Behandlung, II. 707.
Psoriasis der Zunge, I. 412. — buccalis, I. 412. — syphilitica der Zunge, I. 413.
Ptyalectasie, Ptyalocele, I. 421.
Ptyalin in Speichelsteinen, I. 438.
Puerperium als Ursache von Abscessen, II. 140.
Pulpa der Zähne, Entzündung, I. 363.
Puls, Verhalten bei Gehirndruck, I. 69. 72.
Pulsation bei Beulen am Kopfe, I. 7. — in Schädelwunden, I. 37. — des Gehirns, I. 67. — des Gehirns, fehlende bei Flüssigkeitsansammlungen direct unter der Dura, I. 115. — bei Fungus dur. matr. I. 157. — des ostalen Oberschenkelsarcoms, III. 387. — der Markhöhle der Tibia, III. 506.
Pulsionsdivertikel des Oesophagus, I. 577.
Pulsirender Exophthalmus, I. 135.
Punaesie, I. 257.
Punction des Hydrocephalus, I. 161. — bei Pneumothorax, II. 24. — bei eitrigem Ergusse in die Pleurahöhle, II. 51. — bei serösem Ergusse, II. 52. — Ausführung derselben, II. 56.
— des Herzbeutels, II. 63.
— des Darmes bei Prolaps, II. 121. — des Bauches, II. 150. — von Echinococcen, II. 162. — von Ovariencysten. II. 169. — von Hydronephrosen, II. 191. — explorative bei Unterleibsgeschwülsten, II. 205. — des Darms bei innerer Incarceration, II. 235. — aspiratoire, incarcerirter Darmschlingen, II. 299. — der Harnblase bei impermeablen Stricturen, II. 485. — der Hydrocele, II. 565. — der Spermatocele, II. 577. — bei Hydrorrhachis, II. 610. — des Ellbogengelenks bei Hydrops etc., III. 117. — des Kniegelenks, III. 425.
Pyaemie bei Schädelverletzungen, I. 117.
Pyelitis, II. 537. — bei Wanderniere, II. 194.
Pyleonephritis, II. 537.
Pylorusstenose. II. 215.
Pylorustheil des Magens, Stenose bei narbiger Strictur, Carcinom, II. 214. — Exstirpation desselben, II. 215. — Carcinom, II. 215.
Pylophlebitis, II. 144.
Pyonephrose, II. 186.
Pyothorax, II. 16.
Pyramide der Schilddrüse, I. 534.

Q.

Quecksilber, Anwendung bei inneren Incarcerationen, II. 235.
Querfortsätze der Wirbel, isolirte Fractur, II. 615.
Quertrennung des Darms, Behandlung, II. 126.
Quetschung des Gehirns, I. 85. — des Penis, II. 546. — des Hoden, II. 569.
Quetschwunden des Gehirns, I. 98. — des Herzens bei intacten Decken, II. 40.

R.

Rachennasenpolypen, I. 268.
Rachenwand, Verwachsung mit dem Gaumensegel, I. 378.
Rachitis der Schädelknochen, I. 155. — des Unterschenkels, III. 508. — der Rippen, II. 2.
Rachitische Scoliose, II. 671. — Plattfuss, III. 598.
Radicalheilung von Hernien, II. 257. — des Anus praeternaturalis, II. 360. — der Prostatahypertrophie, II. 598.
Radicaloperation, antiseptische irreponibler und anderer Hernien, II. 268. — von Hämorrhoidalknoten, II. 412. — des Mastdarmvorfalls, II. 419. — der Hydrocelen, II. 566. — der Hydrorrhachis, II. 610.
Radius, Fracturen am Kopfe, III. 92.
— isolirte Luxation im Ellenbogengelenk III. 103. — nach hinten, III. 105. — Subluxation, III. 105, 107. — Luxation nach aussen, III. 106. — congenitale, III. 108.
— tuberculöse Herderkrankungen, III. 115.
— Fractur, bei gleichzeitiger der Ulna, III. 133. — isolirte Fractur, III. 137. — Fractur in der Epiphysengegend, III. 137. — Symptome, III. 140. — Behandlung, III. 141. — atypische Rissfractur, III. 144.
— Pseudarthrose, III. 144.
— complicirte Fractur, Schussverletzung, III. 145.
— Periostitis und Osteomyelitis, III. 151. — chronische Entzündungen, III. 151. angeborener Defect, III. 171.
— Resection des untern Endes, III. 170.
Railway-Spine, II. 655.
Rankenangiom, I. 138.
Ranula, I. 420.
Rapheschnitt, hinterer, II. 204. — bei Operationen am Mastdarm, II. 430.
Rautengrube, Verl., I. 95.

Recessus, oberer, des Kniegelenks, Exstirpation, III. 483.
Recidive nach Amput. mammae wegen Carcinom, II. 93. — nach Radicaloperation von Hernien, II. 270. — nach Steinoperationen, II. 513. — von tuberculöser Coxitis, III. 319.
Rectalcataplasmen (Guillon), II. 587.
Rectaluntersuchung, II. 365. — nach Simon, II. 204. — mit Sonden, II. 232.
Rectum, Fehlen, Verschluss desselben II. 371. — Prolaps, II. 219, 415.
— Exstirpation, II. 431. — Exstirpation mit Schonung des Anus, II. 432. — Exstirpation mit Lappenbildung (Hüter), II. 433.
Redressement der Hüftgelenkscontracturen, III. 325, 342. — von Kniegelenkscontracturen, III. 447, 457. — des Genu valgum, III. 468, 470. — bei Rachitis, des Unterschenkels, III. 509. — von Klumpfüssen, III. 592. — von Plattfüssen, III. 607. — des Hallux valgus, III. 613.
Reductionsapparat bei Scoliose (Bühring), II. 689.
Reflexschmerzen bei Blasensteinen, II. 497. — bei Orchitis, II. 571.
Reflexbewegungen bei Wirbelfracturen, II. 617. — bei Wirbelcaries, II. 688.
Regeneration durchschnittener Nerven, I 209.
Regime bei Kopfwunden, I. 3.
Regio thyreohyoidea, Hygrome, I. 515.
Regionäre Recidive von Brusttumoren, II. 93.
Reiskörper in Sehnenscheidenhygromen, III. 153. — im Kniegelenk, III. 415, 417. — Behandlung, III. 427. — in den präpatellaren etc. Schleimbeuteln, III. 480. — in Hygromen am Fusse, III. 608.
Reitbahngang bei Schädelverletzung, I. 42. 69.
Reposition des Darms bei Prolaps desselben, II. 121. — des Darms bei Invagination, II. 222.
— von Hernien, II. 261. — Versuch derselben bei irreponiblen Hernien, II. 267. — bei incarcerirten, II. 295. — en bloc, II. 298, 319. — des Darms bei Herniotomie, II. 309. — en masse, II. 320, 322. — des Mastdarmvorfalls, II. 418.
— von Wirbelluxationen, II. 640.
— von Schulterluxationen, III. 40. — Methoden derselben, III. 38. — Hindernisse bei derselben, III. 36. — blutige, III. 42. — von Ellbogenluxationen, III. 97, 100. — der dorsalen Daumenluxation, III. 194. — von Hüftgelenksluxationen, III. 272.
Reverdin'sche Transplantationen, III. 502.
Resectionen am Schädelgewölbe, I. 121. — der Nerven s. b. den einzelnen Nerven. — des Jochbeins bei Trigeminus-Resection, I. 213. — des Gaumens zur Exstirpation von Nasenrachentumoren, I. 277. — osteoplastische des Nasenfortsatzes vom Oberkiefer (Langenbeck), I. 278. — der Nasenbeine (Linhart, Ollier, Bruns), I. 278. — des Kiefers bei Kieferklemme, I. 323. — der Kiefer bei Phosphorperiostitis, I. 330.
— des Oberkiefers, totale, I. 339, 341. — partielle, I. 344. — temporäre, I. 279, 214. — des Kiefergelenks, I. 348.
— des Unterkiefers, I. 353. — des Unterkiefers nach Rhea Barton, I. 356. — — temporäre, I. 406. 426.
— des Oesophagus, I. 575.
— der Rippen, II. 44, 59, 62.
— des Pylorustheiles des Magens, II. 215. — von Darmtheilen bei Stenose u. Tumoren, II. 218. — am Darme, II. 313.
— des Steissbeins bei Proctotomie, II. 377. — bei Exstirpatio recti, II. 431.
— des Schlüsselbeins, III. 48. — am Schulterblatte, III. 62.
— des Humerus, III 63, 66. — durch hintern Schnitt, von der Achselhöhle aus etc., III. 69. — bei Fractur mit Luxation, III. 26. — bei irreponibler Luxation, III. 42. — Resultate, III. 65. — der Oberarmdiaphyse, III. 76. 80.
— partielle am Ellbogengelenke bei tuberculösen Knochenherden etc., III. 118. 124.
— des Ellbogengelenks, Indicationen, III. 121. — Resultate, III. 122. — Methoden, III. 125. — temporäre des Olecranon, III. 127. — mit radialem Längsschnitte (Hüter), III. 128. — Nachbehandlung, III. 128. — an den Vorderarmknochen, III. 152.
— des Handgelenks, III. 165. — Resultate, III. 166. — Methoden, III. 168. — an Hand und Fingern, III. 228.
— des Hüftgelenks, III. 345. — mit vorderem Querschnitte, III. 349. — Indicationen bei Coxitis, III. 336. — bei Ankylose, III. 345. — Resultate, III. 351. — des Trochanter major, III. 348.
— des Kniegelenks, III. 482. — partielle, III. 446. — keilförmige, III. 458. — Indicationen, III. 452. — Resultate, III. 452. — an der Tibia, III. 510.

Resection des Fussgelenks, III. 547. — bei Schussverletzungen, Fungus, III. 545. — Mortalität, III. 534. — Resultate, III. 550
— an der Fusswurzel, III. 551. — nach Schussverletzung, III. 534. — bei Fungus, III. 546. — keilförmige aus dem Fusse bei Klumpfuss, III. 593. — im Metatarsus, III. 611, 622. — des Gelenks zwischen Metatarsus I u. grosser Zehe, III. 613. — des Fersenhöckers, III. 620.
Resorptionsfähigkeit des Bauchfelles, II. 130.
Respiration, künstliche, I. 623.
Respirationslinie des Bauches, II. 141, III. 253.
Respirationsstörungen bei bulbärer Herdaffection, I. 95. — bei Wirbelfractur, II. 616, 620. — bei Mandelhypertrophie, I. 401.
Respiratorische Bewegungen von Bauchtumoren, II. 201.
Retentio urinae bei Peritonitis, II. 133. s. Harnverhaltung.
Retentio testis, II. 553.
Retentionscysten der Niere, II. 186. — der Hoden und Nebenhoden, II. 577.
Retraction der Palmaraponeurose (Dupuytren), III. 182. — narbige der Wadenhaut und Wadenmuskeln, III. 576. — narbige der Haut der Streckseite des Unterschenkels, III. 578.
Retrooesophagealer Kropf, I. 554.
Retropharyngeale Abscesse, I. 503. — Tumoren, I. 570.
Retrosternaler Abscess, II. 45.
Retrovisceraler Spaltraum, I. 503.
Rhinitis, I. 255.
Rhinoplastik, I. 238. — indische Methode, I. 239. — italienische, deutsche Methode, I. 243. — totale, I. 239. — mit Stirnlappen, I. 240. — altindische, französische Methode, mit Wangenlappen, I, 242. — nach Burow, I. 243. — mit Lappen aus dem Arme, I. 243. — partielle, I. 244.
Rhinoscopia anterior, I. 249. — posterior, I. 251.
Riesenwuchs der Finger, III. 171. — der Zehen, III. 621.
Riesenzellensarcom des Oberkiefers, I. 336. — des Unterkiefers, I. 350. — s. Sarcom.
Rindenepilepsie, I. 91, 121.
Ringknorpel, Verdickung des Schildes, I. 566.
Rinnenschüsse des Schädels, Behandlung, I. 54.
Rinnensonden für den Steinschnitt, II. 506.
Rippen, congenitale Defecte, II. 2. — Rachitis, II. 2.
— Fractur, II. 8. — Knorpelbrüche, II. 11. — Infraction, II. 9. — Luxation, II. 12.
— Periostitis, Osteomyelitis, Necrose, II. 14.
— Exostosen, Enchondrome, Sarcome, Carcinome, II. 47.
— Resection, II. 44. — bei Empyemoperation, II. 59. — zur Heilung von Empyemfisteln, II. 62.
— Verbiegung bei Scoliose, II. 665.
Rippenbuckel bei Scoliose, II. 665.
Rissfractur des Radius, typische, III. 138. — durch Fall auf das Dorsum der Hand, III. 144.
— der Nagelphalanx der Finger, III. 188.
— des Schenkelhalses, III. 288. — der Patella, III. 405. — der Fibula am oberen Ende, III. 498.
— der Knöchel, III. 525. — des Fersenhöckers, III. 530.
Röhre, Bellocque'sche, I. 265.
Röhrenfistel des Darmes, II. 357.
Rose am Kopfe, I. 10. — vgl. Erysipel.
Rosenkranzapparat, I. 275.
Rosenkranzartige Anordnung mehrerer Bruchsäcke, II. 243.
Rosenmüller'sche Drüse, II. 336. — Schrumpfung derselben als Ursache von Hernien, II. 254. — Abscess, III. 378.
Rotationsbeschränkung im Beginne der Coxitis, III. 305.
Rotationscontractur des Hüftgelenks, III. 266. — des Kniegelenks, III. 436.
Rotationsluxation der Wirbelsäule (Hueter), II. 633. — des Atlas, II. 647.
Rücken, Acnepusteln, Furunkel, Carbunkel, II. 41. — Lipom, II. 42. — Fibroide, Molluscum, II. 43.
Rückenmark, Verletzung bei Wirbelfractur, II. 612, 615. — Erweichung, II. 623. — Abscess, II. 623. — Verletzung bei Wirbelluxation, II. 637. — Contusion, Commotion, II. 655. — Schussverletzung, II. 657. — Wunden, II. 656. — Verhalten bei Wirbelcaries, II. 685, 687.
Rückenmarkshöhle, Erweiterungsfähigkeit, I. 66.
Rückenmarksnervenverletzung bei Wirbelluxation, II. 638. — Erkrankung bei Wirbelcaries, II. 685.
Rückenschwebe nach Rauchfuss, II. 696.
Rüssel der Unterlippe, I. 305.
Rumination bei Oesophagusdivertikeln, I. 558.
Ruptur der Sinus durae matris, I. 30. — des Oesophagus, I. 562. — der Lunge, II. 7. — des Herzens und der grossen

Gefässe, II. 6. — der Bauchmuskeln, II. 105. — des Peritoneum, II. 106. — der Leber, II. 106. — der Milz, II. 107. — der Harnblase, II. 110. — des Zwerchfells, II. 7. — des Tractus intestinalis, II. 110. — des Rectus abdom., II. 137. — von Ovariencysten, II. 168. — von Nierencysten, II. 189.
Rupturen des Bruchsacks mit nachfolgender Scheinreduction, II. 325. — subcutane des Biceps brachii, III. 77. — der Harnblase und Urethra bei Beckenbrüchen, III. 234. — des Lig. patellae, III. 404. — des Extensor quadriceps femoris, III. 404. — der Achillessehne, III. 537. — des Plantaris longus, III. 539.
Russkrebs des Scrotum, II. 557.
Russwarzen am Scrotum, II. 557.

S.

Sacralhygrome, II. 712.
Sacraltumoren, congenitale, II. 711.
Sacrocoxalgie, III. 247.
Säbelbein, III. 508.
Säbelscheidenform der Trachea, I. 543.
Salicylsäure zur Verhütung von Harnzersetzung, II, 491. — bei Blasencatarrh, II. 519.
Salivation nach Unterkieferfractur, I. 186. — bei mercurieller Stomatitis, I. 319.
Salpetersäure zur Aetzung von Hämorrhoidalknoten, II. 413.
Samenblasen, Krankheiten. II. 582.
Samenentleerung bei Stricturen, II. 473.
Samenfäden in Hydrocele-Flüssigkeit, II. 562. — Fehlen in der Ejaculationsflüssigkeit, II. 604.
Samensteine im Ductus ejaculatorius, II. 582.
Samenstrang, Hüllen, II. 329. — Hämatocele, II. 559. — Verletzung, II. 569. Entzündung, acute, II. 573 — Tuberculose, II. 576. — Varicocele, II. 580. — Abscesse, III. 250.
Samenverluste, krankhafte, II. 602.
Sanduhr-Bruchsack, II 242. 324.
Sarcom im Gesichte (Weber), I. 203. — folliculäres, I. 202. — der Nase, I. 236. — der Nasenhöhle, I. 266. — der Schädeldecken, I. 141. — der Schädelknochen, I. 155. — myelogenes der Schädelknochen, I. 155. — der Dura mater, I. 156. — im Nasenrachenraume, I. 264. — der Kieferhöhle, I. 333. — des Alveolarrandes, I. 334. — des Oberkieferkörpers, I. 336. — des Unterkiefers, I. 350. — der Zähne, I. 374. — der Mandeln, I. 405. — der Parotis, I. 440.
Sarcom der Gefässscheiden am Halse, I. 522. — der Schilddrüse, I. 556. — retropharyngeale, I. 570. — des Kehlkopfes. I. 620.
— der Brustwandung, II. 47. — der Brustdrüse, II. 77.
— der Bauchwand, II. 155. — des Ovariums, II. 165. — der Niere, II. 184. — retroperitoneale, II. 197. — des Netzes, II 199. — im Darmcanal, II. 216. — des Mastdarms, II. 422. — der Blase, II. 523. — der Scheidenhäute des Hodens, II. 569. — des Hodens und Nebenhodens, II. 578. — der Prostata, II. 600. — des Steissbeins, II. 712.
— der Achselhöhle, III. 60. — des Schlüsselbeins, III. 61. — des Oberams, III. 80. — an Hand und Fingern, III. 222.
— den Beckenknochen, III. 256. — der Glutäalgegend, III. 257. — am Oberschenkel, III. 386. — der Kniekehle, III. 490. — im Gastrocnemius, III. 511. der Tibia und Fibula, III. 512. — am Fusse, III. 608.
Sattelnase, I. 247.
Satyriasis, II 601.
Saugnäpfchen des Echinococcus, II. 159.
Scarification der Bruchpforten, II 260. — bei venöser Stauung (Dieffenbach), I. 233.
Schädel, Kapsel, Verletzungen, I. 13. — Mechanismus und Anatomie ders. I. 13. — Elasticität, I. 15.
— Fissur nach Einwirkung keilförmiger Instrumente, I. 16. — nach Einwirkung circumscripter stumpfer Gewalt, I. 18.
— Fractur mit Depression, I. 17, 18, 47. 77. — Contusion (Pott), I. 21. — indirecte Fractur, I. 27.
— Heilungsmechanismus der Schädelkapselverletzungen, I. 33. — Prognose, I. 35. — Diagnose und Therapie, I. 35.
— Basisfracturen, I. 24, 39. — Diagnose, I. 39. — Prognose, I. 45. — Behandlung, I. 46.
— Knochenerkrankungen, I. 148. — Tuberculose, I. 150. — Carcinom-Metastasen bei Brustkrebs, II. 86. — Fracturen bei Neugeborenen, I. 129.
Schädelbruch, indirecter, I. 27. — complicirter mit Dislocation der Fragmente, Behandlung, I. 49.
Schädeldecken, Geschwülste, I. 131. — der Bindegewebsreihe angehörende, I. 140. — vom Epithel ausgehende, I. 141.
Schädelgewölbe, Resectionen an demselben, I. 121.
Schädelinhalt, Anatomie, I. 64. — Krankheiten, I. 158.

Schädelknochen-Hypertrophie und Atrophie, I. 157. — Geschwülste, I. 155.
Schädelraum, Blutungen, I. 80.
Schaltknochen, Worm'sche, I. 36.
Schambein, Fractur, III. 232. — Tuberculose, III. 248.
Schamlippenbrüche, II. 334.
Schanker am Anusrande, II. 402. — am Penis, II. 549. — Excision derselben, II. 549 — am Scrotum, II. 557. — an den Zehen, III. 616.
Scheere zur Rippenresection, II. 59.
Scheide, Untersuchung, II. 203.
Scheidenafter, II. 374. — Operation desselben. II. 380.
Scheidenhäute des Hodens, Verletzungen, II. 558. — Hämatocele, II. 559 — Entzündungen, II. 559, 561. — chronische, II. 561.
— des Samenstrangs, acute Entzündung, II. 561. — chronische, II. 567.
— Geschwülste, II. 569.
Scheidenhautmäuse, II. 567.
Scheidenspiegel (Sims, Simon), II. 368.
Scheingeschwülste des Bauches, II. 200.
Scheinreduction incarcerirter Hernien, II 319, 322. — nach Zerreissung des Bruchsackes, II. 325
Scheintod durch Einathmen irrespirabeler Gasarten, I. 622.
Schema der Mammatumoren, II. 80.
Schenkelbruch, II. 336. — Anatomie, II. 336. — Varietäten, II. 338. — Diagnose, II. 339. — Einklemmung, Taxis, II. 340. — Operation, II. 341.
Schenkelcoxalgie, III. 301.
Schenkelcoxitis, III. 301.
Schenkelhals, Fracturen, III. 287. — extracapsuläre, III. 289. — intracapsuläre, III. 291. — Behandlung, III. 295. — Tumoren, III. 318.
Schenkelriemen zur Befestigung von Bruchbändern, II 263.
Schenkelring, II 336
Schenkelsporn, III. 289.
Scherbenklang gelöster Sequester, III 382.
Schieberpincetten (Langenbeck), I. 447,
Schiefhals, I. 458. — durch clonische Krämpfe, I. 461
Schiene für Oberkieferfractur, I. 178. — für Unterkieferfractur, I. 187.
— bei Oberarmbrüchen, III. 75 — zur Nachbehandlung der Ellbogenresection, III. 130. — bei Vorderarmfractur, III. 135. — bei der typischen Radiusfractur, III. 142.
— bei Oberschenkelfractur, III. 359 — bei Schussverletzungen des Oberschenkels, III. 365. — bei Genu valgum, III 467 ff.
Schiene nach Bell u. Sharp f. Unterschenkelfractur, III. 496. — bei Knöchelfractur, III. 529. — mit Wadenkissen (Dupuytren) bei Knöchelfractur, III. 530 — bei paralytischen Contracturen, III. 574. — für Klumpfüsse, III. 589. — für congenitalen Plattfuss, III. 596.
Schienenschuh bei paralytischen Contracturen, mit elastischem Zug, III. 574. — mit Polster für Plattfuss, III 606.
Schilddrüse, I. 534. — anatomische Vorbemerkungen, I. 534. — idiopathische Entzündung, I. 536. — Geschwülste, pathologische Anatomie, I. 538. — vergleiche Struma-Echinococcus, I. 556. — Sarcom, Carcinom, I. 556.
Schistoprosopus, I. 286.
Schlauchsarcom des Gesichts, I. 203.
Schleifapparat bei Extensionsverbänden des Beins nach Volkmann, III. 331. — nach König, III. 331.
Schleimbeutel in der Umgebung des Schultergelenks, Erkrankung, III. 48. — am Ellbogengelenke, Erkrankung, III 120. — Gicht, III. 120.
— des Trochanter major, Erkrankungen, III. 317. — des Musc. iliacus, Erkrankungen, III. 317. — am Knie, III. 392. — Erkrankungen, III. 478. — Bei Hallux valgus, III. 611. — der Planta pedis, Erkrankung, III. 619. — bei Hühneraugen, III. 620.
Schleimbeutelcysten der Regio thyreohyoidea, I. 515.
Schleimbeutelhygrom des M. genioglossus, I. 421.
Schleimdrüsencysten der Lippen, der Wangen, I. 199. — der Kieferhöhle, I. 333. — des Gaumens, I. 381. — der Zunge, I. 419.
Schleimhämorrhoiden, II. 409.
Schleimhautretentionscysten am Halse, I. 514.
Schleimpolypen in der Nase, I. 265. — vergl. Polypen.
Schlingbeschwerden als Symptome verschiedener Erkrankungen, I. 557.
Schlinge, Barwell'sche gegen Scoliose, II. 676.
Schlottergelenk an der Schulter, III. 56. — des Ellbogens nach Resection, III 122. — von Knie und Hüfte bei Paralyse, III. 572.
Schluchzen bei Leberverletzungen, II 107, 127. — bei septischer Peritonitis II. 133.
Schluckpneumonie, I. 345.
Schlüsselbein, Anatomie, III. 1. — Fractur, III. 1. — Infraction durch Muskelaction, III. 2. — Behandlung, III. 5.

Schlüsselbein, Luxation des sternalen Endes, III. 10. — nach vorn, III. 11. — nach hinten, nach oben, III. 12. — unvollkommene bei Gelenkentzündung und Scoliose, III. 11. — Luxation des acromialen Endes nach oben, III. 13. — unter das Acromion, III. 16.
— Periostitis und Osteomyelitis, III. 48. — Necrose. III. 48. — chronische Entzündung, Gummata, Erschlaffung der sternalen Gelenkverbindung, III. 48.
— Neubildungen, III. 60. — Hyperostosen, Exostosen, III. 60.
— Exstirpationen, III. 61. — Resection, III. 48.
Schlund, congenitale Divertikel, I. 457.
— Sonden, I. 559, 568, 586. — Stösser, I. 586. — Zangen, I. 587. — Schirm, Korb, I. 587.
— Muskeln, diphterith. Lähmung, I. 657.
Schmerzanfälle bei Nierensteinen, II. 534. — im Knie bei Coxitis, III. 305.
Schnallenklammer, II. 179.
Schneiderkrampf, III. 219.
Schnittführung bei Oberkieferresection (Velpeau, Langenbeck, Dieffenbach), I. 341.
Schnürnaht des Leistencanals nach Wood, II. 260. — bei Darmfisteln, II. 363.
Schnürstiefel mit Schienen bei paralytischen Contracturen, III. 574, 590.
Schnürungsstellen am Darm bei Incarceration, II. 273, 320. — Erweiterung durch Invagination, II. 320.
Schnupfen, I. 255.
Schornsteinfegerkrebs, II. 557.
Schraubstockversuch von Bruns, I. 15.
Schreibkrampf, III. 219.
Schrunden der Lippen, I. 305. — der Brustwarze, II. 65. — im Rectum, II. 389.
Schüttelfrost nach Catheterismus, II. 460. — nach Lithotripsie, II. 505.
Schuh, Scarpa'scher, III. 590. — mit Gewölbepolsterung für Plattfuss, III. 606.
Schulter, hohe, bei Scoliose, II. 668. — Herabsinken bei Claviculafractur, III. 6. — Schussverletzungen, III. 42. — Deformität bei Lähmung der Schultermuskeln, III. 46. — Lipome, III. 60.
Schulterblatt, Stellung bei Scoliose, II. 666. — Luxation nach unten, III. 13. — nach oben, III. 16.
— Fractur, III. 17. — Verhalten bei Serratuslähmung, III. 47.
— Periostitis, Ostitis, Necrose, Tuberculose, III. 48. — Lipome, III. 60. — Enchondrome, Fibroide, Markschwamm, III. 61.
— Exstirpation, Resectionen, III. 62.
Schulterblatthals, Fractur, III. 18.
Schultergelenk, Anatomie und Mechanik, III. 27. — Luxation, III. 30. — Distorsion, III. 34.
— Functionsstörungen, III. 49. — Neurose, III. 50.
— acute Entzündung, III. 50. — Schussverletzung, III. 51. — Hydrops, III. 50. — Eiterung bei Osteomyelitis und Syphilis des Humerus, III. 51.
— Tuberculose (fungöse Entzündung, Caries sicca), III. 52.
— Symptome der Entzündungen, III. 53. — Prognose, III. 56. — Therapie, III. 57.
— Arthritis deformans, III. 55. — Ankylose, Schlottergelenk, III. 56.
— Resection, Indicationen und Resultate, III. 64. — Ausführung derselben mit Längsschnitt auf der Vorderseite, III. 66. — mit anderen Schnitten, III. 69. — Exarticulation, III. 70.
Schulterluxation, III. 30. — präglenoidale, III. 30. — Symptome, III. 32. — Luxatio erecta, Luxation suscoracoidienne, III. 33. — retroglenoidale, III. 34. — Prognose, III. 36. — habituelle, III. 37. — Repositionsmethoden, III. 38.
Schulterschmerz, rechtsseitiger bei Leberverletzung, II. 107, 127. — bei Leberabscess, II. 145.
Schussverletzungen des Schädels, I. 22. — des Oberkiefers, I. 176. — des Unterkiefers, I. 184. — des Gaumens, I. 375. — der Zunge, I. 407.
— des Halses, I. 467. — des Larynx, I. 489.
— des Thorax, II. 4. — penetrirende, II. 31. — des Herzens, II. 40.
— des Bauches, II. 114, 129. — des Mastdarmes, II. 383. — der Blase, II. 491. — des Hodens, II. 570.
— der Wirbelsäule und des Rückenmarks, II. 657.
— der Schultergegend, III. 42. — des Schultergelenks, III. 51. — des Oberarms, III. 77. — des Ellbogens, III. 111. — des Vorderarms, III 145. — der Handgelenksgegend, III. 160.
— des Beckens, III. 238. — der Blase, III. 239. — des Hüftgelenks, III. 297. — des Oberschenkels, III. 362. — des Kniegelenks, III. 422. — Behandlung, III. 428. — des Unterschenkels, III. 493. — des Fusses, III. 532.
Schwammstab, I. 587.
Schwanzbildungen, II. 713.
Schwebeapparat für Ellbogenresection, III. 131. — für Unterschenkelfractur, III. 496.
Schweissdrüsen — Geschwülste des Gesichts, I. 199.

Schwellkörper des Penis, Ganglien in denselben, II. 546. — Entzündung, II. 549.
Schwerhörigkeit bei Mandelhypertrophie, I. 401. — bei Parotitis, I. 436. — bei Concrementen im Gehörgange, I. 453.
Schwielen in den Oberarmmuskeln, III. 80. — am hinteren Pfannenrande bei Coxitis, III. 310. — der Planta pedis, III. 619.
Schwinge, Glisson'sche, I. 462. — Barwell'sche, gegen Scoliose, II. 676.
Scirrhus der Parotis, I. 441. — der Schilddrüse, I. 557. — der Brustdrüse, II. 83. — des Ovariums, II. 166. — des Mastdarms, II. 424.
Sclerose der Schädelknochen, I. 151.
Scolices des Echinococcus II. 159.
Scrophulöse Geschwüre am Halse, I. 497.
Scrophulose der Drüsen am Halse, I. 517.
Scrotalbruch, II. 327.
Scrotalfisteln, II. 557.
Scrotum s. Hodensack.
Sectio lateralis (Franco), II. 508. — bilateralis (Dupuytren), II. 506, 508. — mediana, II. 510. — alta, II. 510. — vestibularis (Lisfranc), II. 512 — vesicovaginalis, II. 512.
Sehnen der Hand, Verletzungen, III. 174. — Necrose, III. 203. — Tenotomie bei Flexionscontractur, III. 217.
Sehnennaht, III. 146.
Sehnenscheiden der Hand, Hygrom, III. 153. — Tuberkulose, III. 155.
— der Hand und der Finger, Synechien nach dauernder Ruhigstellung, fungöse Entzündung, III. 201, 222. — Blennorrhoe, eitrige Entzündung, Communicationen derselben, III. 202. — Hydrops III. 204. — Hygrom, III. 222. — Tumoren, III. 222.
Sehnenscheidensack am Handgelenke, Eiterung bei Fingerverletzungen III. 173.
Sehnerv-Atrophie nach Schädelverletzung, I. 74.
Seitenlage nach Pott bei Oberschenkelfractur, III. 361.
Seitensteinschnitt II. 508.
Senkungsabscesse bei Wirbelerkrankung, II. 684, 688. — Behandlung derselben, II. 706. — im Becken, III. 249. — bei Coxitis, III. 311. — vergl. Congestionsabscesse.
Septicämie, peritoneale, II. 132, 281.
Septum crurale (Cloquet), II. 336. — narium s. b. Nasenscheidenwand.
Sequester am Schädel, I. 149. — der Gaumenbeine, Extraction, I. 327. — Tuberkulöse im Hüftgelenk, III. 301. — im Kniegelenke, III. 434. — osteomyelitische im Oberschenkel, III. 380 ff. — in der Tibia III. 509.
Sequestrotomie am Oberschenkel, III. 384. — an der Tibia, III. 509.
Serre-noeud, II. 179.
Sesambeine, Verhalten bei Daumenluxation, III. 192.
Shok bei Nierenverletzung, II. 107. — bei Contusionen des Unterleibs, II. 111. — bei Punction von Ovarialcysten, II. 170. — bei incarcerirten Hernien, II. 281. — bei Hodenquetschung, II. 569.
Singultus nach Carotisligatur, I. 479.
Sinus der Dura mater, Zerreissung, I. 30, 81. — Lufteintritt in dieselben, I. 31, 158. — subarachnoideale, I. 65. — pocularis, Cystenbildung, II. 584.
Sitz, schiefer bei habitueller Scoliose, II. 675.
Sitzbäder bei Prostatitis II. 589.
Sitzbein, Fractur, III. 232. — tuberculöse Ostitis, III. 248.
Sitzdarmbeinlinie (Ploser-Nélaton), III. 258.
Skoliose nach caput obstipum, I. 459. — nach Pleuritis, II. 54. — nach Empyemoperation, II. 672.
— physiologische, II. 660. — habituelle, II. 666. — Aetiologie, II. 666. — Symptome, II. 668. — totale, II. 671. — statische, II. 660, 672. III. 265. — rachitische, II. 671.
— Prognose, II. 673. — Behandlung, II. 674. — durch Verbände, II. 677. — durch Apparate, II. 679.
Sommersprossen im Gesichte, I. 203.
Sonde für Kehlkopfstenose (Dubois), I. 662. — für Oesophagusstricturen, I. 568. — (Ducamp, Chelius) I. 569.
Sondes à demeure, II. 460.
Sonde à dard (Frère Cosme), II. 511. — à piston (Garreau), II. 589.
Sondenuntersuchung des Mastdarms, II. 232. — des Oesophagus I. 559.
Sonnenstich, I. 191.
Soor der Zunge, I. 412. — des Oesophagus, I. 564.
Sopor nach Carotisligatur, I. 479.
Spaltbildungen im Gesicht, I. 286. — der Lippe, I. 286. — des Kiefers, I. 288. — des Gaumens, I. 289. — Prognose u. Aetiologie, I. 292. — Behandlung, I. 293. — des Thorax, II. 1.
Spaltbrüche des Schädels mit Weichtheilverletzung, Behandlung, I. 48.
Spalträume am Halse, I. 498. — prävisceraler, I. 499. — Gefässspalte, I. 499. — intramusculärer Spalt, I. 500. — retrovisceraler, I. 503. — der Muskeln, der Darmbeingrube, II. 140.
Spannungspneumothorax, II. 27.
Spasmen, cf. Krämpfe.
Speculum zur Mastdarmuntersuchung

(Weiss, Steffens, Fergusson), II. 368. — zur Scheidenuntersuchung (Sims, Simon), II. 368. — für die Nase, I. 249.
Speichelcysten der Glandula submaxillar., I. 448.
Speicheldrüsen, Krankheiten, I. 431, 448. — Fistel, I. 432.
Speichelfisteln, I. 171, 432.
Speichelgangfisteln, I. 171.
Speichelgeschwülste, I. 432, 438.
Speichelsteine, I. 438.
Speiseröhre, s. b. Oesophagus.
Speisewege, Verletzungen, I. 487. — Wunden, I. 494.
Spermatitis acuta, II. 573.
Spermatocele, II. 577.
Spermatorrhoe, II. 602.
Spermatozoen, s. Samenfäden.
Sphincter ani, Erweiterungsfähigkeit, II. 366. — Durchschneidung bei Mastdarmverletzungen, II. 385. — bei Fissura ani, II. 391. — gewaltsame Zerreissung, II. 391. — Durchschneidung bei Harnröhren- u. Blasen-Mastdarmfisteln (Simon), II. 491. — bei Prostatitis, II. 587.
Sphincterotomie, II. 385.
Spiegel, s. Speculum.
Spina bifida, II. 607. — scapulae, Fractur, III. 17. — ventosa der Phalangen, III. 205.
Spindelzellensarcom des Oberkiefers, I. 334, 336. — des Unterkiefers, I. 350. — des Halses, I. 522.
Spiralfracturen der Tibia, III. 492.
Spitzendecker für Lithotome (Langenbeck), II. 506.
Spitzfuss, III. 565, 575. — Behandlung III. 574, 576.
Splitter unter dem Nagel, III. 188.
Splitterbruch des Schädels, I. 18, 47. — operative Entfernung der Splitter, I. 53, 104.
Spondylarthrocace, II. 683. — nach Wirbelfractur, II. 626.
Spontanluxation des Hüftgelenks bei Coxitis, III. 313. — nach Typhus etc., III. 315. — des Oberarms, III. 55. — der Wirbel, II. 683, 686.
Sporn bei Anus praeternaturalis, II. 356. — Beseitigung desselben, II. 361.
Sprachbildung, I. 383.
Sprachcentrum (Broca), I. 91.
Sprache, Störung bei Zungenhypertrophie, I. 417. — Beeinträchtigung bei Gaumenspalten, I. 383. — bei Mandelhypertrophie, I. 400.
Spreizlade, (Benz'sche), III. 361.
Sprengung, gewaltsame von Oesophagusstricturen, I. 568.
Sprengwirkung, von Geschossen bei Schädelverletzungen, I. 22.
Spritzencatheter, (Garreau), II. 589.
Sprünge der tab. int. bei fehlender Verletzung der tab. ext., I. 23.
Sprunggelenk, III. 516. — Luxation, III. 519. — Fracturen, III. 525. — Tuberkulose, III. 540. — Contracturen, III. 565. — Spitzfuss, III. 575, 565. — Behandlung, III. 574, 576. — Hackenfuss, III. 570, 577. — Behandlung, III. 574, 578. — Ankylose, III. 575.
Spulwürmer im Darme als Ursache von Obstruction, II. 216.
Squirrhe disseminée — en masse, II. 87. tégumentaire sous forme de cuirasse, II. 88.
Stahlschrauben, (Langenbeck), zur Behandlung von Pseudarthrosen, III. 369.
Stahlstab zur Entfernung von Fremdkörpern aus der Harnröhre, (Hales-Hunter), II. 465.
Staphylopharyngoraphie, I. 389.
Staphyloraphie, Geschichtliches, Indication, I. 384. — Ausführung, I. 386. — nach Dieffenbach, Fergusson, I. 388.
Statistik der Mamma-Carcinome, II. 92. der Hernien, II. 251. — incarcerirter Hernien, II. 300. — von Blasensteinen, II. 494. — der Schulterluxationen, III. 30. — des Fungus cubitalis, III. 115. — der Hüftgelenksluxationen, III. 268. — der Schenkelhalsfracturen, III. 287. — des Fungus genu, III. 442. — der Knöchelbrüche, III. 526. — der Fusswurzelerkrankungen, III. 543. — der partiellen Fussamputationen, III. 553. — des Plattfusses, III. 600.
Stativapparat für Laryngoscopie, I. 594.
Stauung, venöse in abgeschnürten Darmschlingen, II. 273.
Stauungsblutungen, venöse bei Tracheotomie, I. 645.
Stauungspapille bei Gehirndruck. I. 74.
Steinkrankheit der Blase, II. 494. — vergl. Blasensteine, Therapie, II. 499.
Steinschnitt, II. 505. — Methoden desselben, II. 506. — Lagerung bei demselben, II. 508. — seitlicher, II. 508. — medianer, II. 510. — hoher, II. 510. bei Weibern, II, 512. (s. Sectio).
Steinsonden, (Napier), II. 497. — mit Lithoscop, (Broke), II. 497. — mit Mikrophon, II. 498.
Steinzangen, Steinlöffel, II. 508.
Steissbein, Resection bei Proctotomie, II. 377. — bei Exstirpatio recti, II. 431. — Exstirpation, II. 715.
— congenitale Tumoren, II. 711. — Neuralgie, II. 713. — Luxation, II. 714.

Stenochorie, I. 314.
Stenose der Luftwege nach Verletzungen, I. 490. — bleibende, I. 491. — Behandlung, I. 493. — der Trachea bei Struma, I. 543. — Behandlung, I. 554.
— des Oesophagus bei Struma, I. 544. Behandlung, I. 556. — des Pharynx und Oesophagus, I. 564. — bei Carcinom, I. 574.
— des Pylorus, II. 215. — des Darmes, II. 216. — des Darms bei incarcerirten Hernien, II. 280 — Diagnose des Sitzes derselben, II. 280. — carcinöse des Mastdarms, II. 427.
Steppnath, (Gely), II. 124.
Stercoralabscess, II. 118, 149.
Sternbruch des Schädels, I. 19.
Sternocleidomast.-Contractur, I. 458. — Ruptur, I. 459. — clonische Krämpfe, Tenotomie, I. 461. — Durchschneidung bei Struma, I. 565.
Sternum s. Brustbein.
Stickoxydulgas zur Narcose, II. 175.
Stichverletzung des Schädels, I. 17. — des Gesichts, I. 169.
Stiel der Ovariencysten, Achsendrehung, II. 168. — Behandlung desselben, II. 178.
Stimmbänder, I. 600.
Stimmbandlähmung nach Kropfexstirpation, I. 553.
Stirnband nach Langenbeck, I. 389.
Stirnhautlappen bei Rhinoplastik, I. 240. — nach Langenbeck, I. 242, 247. — bei Uranoplastik (Blasius, Nussbaum), I. 395.
Stirnhöhle, Fractur, I. 180. — Anatomie, I. 281. — Verletzungen, I. 282. — Fistelbildung, Fremdkörper, Concremente, Larven, Catarrh, I. 282.
— Ectasie, Hydropsie, Hydatiden, I. 283. — Eiterung, I. 283.
— Trepanation, I. 284.
— Polypen, Carcinome, Osteom, I. 285.
Stirnspiegel, I. 594.
Stokes'sches Phänomen, I. 70, 96.
Stockschnupfen, I. 255.
Stomatitis bei Durchbruch der Weisheitszähne, I. 317. — mercurielle, I. 318. 409.
Stomatoplastik nach Krügerhansen, Dieffenbach, Velpeau, Roser, I. 315. — Langenbeck, Szymanowsky, Jaesche, Gussenbauer, I. 316.
Stomatopoesis, I. 315.
Strahlenpilze, I. 497.
Strangdegeneration nach Verletzung der Hirnrinde, I. 98.
Strangulation von Darmtheilen in Hernien, II. 279.
Strangurie, II. 455.
Streckbetten bei Scoliosen-Behandlung, II. 679.
Streckmaschinen nach Lorinser u. Bonnet für Contracturen des Kniegelenks, III. 449. — nach Langenbeck, III. 457.
Strecksonden bei Prostatahypertrophie, II. 600.
Streckung, gewaltsame, s. b. Redressement.
Streifschüsse des Schädels, I. 54.
Strictur des Pharynx und Oesophagus, I. 564. — callöse, I. 565. — durch Verdickung des Schildes vom Ringknorpel, I. 566. — spastische, I. 566. — carcinöse, I. 574.
— der Trachea, syphilitische, I. 619.
— des Pylorus, narbige, II. 215. — des Darms, II. 217, 320. — des Darms, allmälig in Brüchen entstehende, II. 248. — bei Kothfisteln, II. 358. — der Kothfistel, II. 358.
— callöse des Mastdarms, II. 400, 405. — entzündliche des Afters und des Mastdarms, II. 404. — congenitale des Mastdarms, II. 405. — Behandlung, II. 406.
— der Harnröhre, II. 471. — organische, II. 473. — Pro- u. Diagnose, II. 476. — Therapie, II. 478.
Stricturbrenner (Middeldorpf), II. 481.
Stricturschnitt, äusserer, bei Tracheal-Stenose, I. 620.
Strictursonden nach Roser, Thompson, Béniquet, II. 477, 478. — nach Tedeski, II. 479.
Struma hypertrophica, hyperplastica, follicularis, I. 538. — der accessorischen Schilddrüsen, I. 538. — follicularis, fibrosa, vascularis, aneurysmatica, I 539. — varicosa, amyloides, gelatinosa, cystica, multilocularis, I. 540. — ossea, I. 541. — Symptome, I. 542. — acuta, I. 542. — congenita, substernalis, I. 543.
— Diagnose, I. 545. — endemisches, epidemisches Auftreten, Aetiologie, Prognose, I. 547. — Behandlung, I. 548. —
— Exstirpation, I. 552. — intracapsuläre Ausschälung, I. 550.
— retrooesophageale, Basedow'sche, I. 554.
Strumitis, I. 537.
Stückbruch des Schädels, I. 19.
Stützpunkt beim Anlegen von Beckengypsverbänden, III. 326.
Stuhlverhaltung bei Peritonitis, II. 133. — bei Wanderniere, II. 194. — bei incarcerirten Hernien, II. 280.
Subarachnoidealraum, I. 65.
Sublimatumschläge, I. 174.
Sublingualer Raum, cystische Geschwülste, I. 420.

Subluxation des Radius, III. 105, 107. — der Hand, III. 164.
— des Knies, III. 397. — bei Fungus, III. 438. — der Zehen, III. 613.
Submaxillardrüse, Erkrankungen, I. 448. — Geschwülste, I. 448. — Kapsel, I. 498.
Sulcus des Gehirns, Rolando, I. 89. — frontalis, I. 89. — parietal. temporal., I. 90.
Supinationsstörung bei Vorderarmfractur, III. 134.
Suspension bei Scoliosenbehandlung, II. 677. — Apparat zu derselben, II. 699.
— des Arms zur Verhütung von Blutungen, III. 125, 176. — des Arms, verticale bei Phlegmone etc. (Volkmann), III. 179, 204, 215.
— des Beins bei Phlegmone am Fusse, III. 534. — bei Gangrän, III. 616.
Suspensionsschienen für den Arm, III. 178. — für das Bein, III. 496. — nach Smith, III. 366.
Suspensorium bei grossen, nicht zurückzuhaltenden Brüchen, II. 265.
Syme'sche Fussamputation, III. 563.
Symphysis ossium pubis, Diastase, Fractur, III. 233. — Tuberculose, III. 248.
Synchondrosis sacro-iliaca, Diastase, III. 233. — pyämische Metastasen, chronische Entzündung (Sacrocoxalgie), III. 247.
Synechien in den Sehnenscheiden der Hand, III. 201 ff. — im Kniegelenk, III. 455.
Synostose zwischen Radius und Ulna nach Fractur, III. 134
Synovialcysten an der Hand, III. 156.
Synovitis acuta serosa des Schultergelenks, III. 50. — purulenta, III. 51. — fungosa, III. 52. — Behandlung, III. 57.
— des Ellbogengelenks, eitrige, III. 112. fungöse, III. 115. — des Handgelenks, eitrige, catarrhalische, III. 161. — fungöse. III. 162.
— des Hüftgelenks, fungöse, III. 300. — eitrige, infectiöse, gonorrhoische, III. 321.
— des Kniegelenks, tuberculöse, granulirende, III. 431, 434. — acute seröse, serofibrinöse, III. 414. — Therapie, III. 424. — crouposa, III. 415. — acuta purulenta, III. 415. — catarrhalis, III. 415. — septica, III. 415.
— des Fussgelenks, acute, eitrige, III. 539. — tuberculöse, III. 540.
— des Lisfranc'schen Gelenks, tuberculöse, III. 611.
Syphilis des Schädels, I. 145. — der Kiefer, I. 325. — des Gesichts, I. 197. — der Nase, I. 236 u. 261. — des Gaumens, I. 376. — an Pharynx und Mandeln, I. 403. — der Zunge, I. 413. — des Kehlkopfes, I. 604, 618. — der Trachea, I. 619.
Syphilis, des Brustbeins, II. 45. — der Brustwarze, II. 66.
— des Darmes, II. 217. — des Mastdarmes, II. 402.
— am Penis, II. 549, 550. — des Hodensacks, II. 557. — der Hoden und Nebenhoden, II. 575.
— der Wirbel, II. 710.
— des Schlüsselbeins, III. 48, — am Ellbogen, III. 117. — der Finger, III. 207.
— am Unterschenkel, III. 498. — an den Zehen, III. 616. — der Planta pedis, III. 619.

T.

Tabaksclystiere bei Kotheinklemmung, II. 272.
Tabatière, Unterbindung der Art. radial. daselbst, III. 151.
Tabula interna, Brüchigkeit, I. 21. — Brüche, I. 38.
Taenia echinococcus, II. 158.
Talocruralgelenk, III. 516. — Luxationen, III. 519. — Fracturen, III, 525. — Tuberculose, III. 540. — Contracturen, III. 565, 575, 577.
Talotarsalgelenk, III. 517. — Luxationen, III 522. — Contracturen, III. 565, 579, 595.
Talus, Luxation mit dem Unterschenkel gegen den Fuss, III. 522. — complete Luxation, III. 523. — Fractur, III. 530.
— tuberbulöse Herderkrankung, III. 540, 543.
— Exstirpation bei Fussgelenksresection, III. 549.
— Verhalten beim Klumpfuss, III. 580. — bei Plattfuss, III. 597, 605.
Tamponade der Nasenhöhle, I. 265. — der Trachea, I. 340.
Tamponcanüle nach Trendelenburg, I. 663. — zur Blutstillung bei Sectio lateralis, II. 509.
Tarsalgie des adolescents, III. 602.
Tarsometatarsalgelenk, Exarticulation nach Lisfranc, III. 553. — Luxation, III. 609. — Fungus, III. 611.
Tarsus, Luxationen, III. 522, 525. — Fracturen, III. 530. — complicirte, Schussverletzungen, III. 532. — Contracturen, III. 564 ff. — Keilexcision bei Klumpfuss, III. 593.
Taschenband, I. 601.
Taschenbildung in Bruchsäcken, II. 242.

Taubheit, plötzliche, bei Concrementen im Gehörgang, I. 453.
Taxis von Hernien, II. 261. — irreponibler, II. 267. — bei Kotheinklemmung, II. 271. — bei incarcerirten Hernien, II. 295. — forcirte, II. 298. — von Schenkelhernien, II. 340.
Taylor'scher Apparat bei Coxitis, III. 334. — bei Kyphose, II 697.
T-Canüle (Dupuis), I. 661.
Teleangiectasien am Halse, I. 515. — am Schädel, I. 136, s. Angiom.
Temperatur, Verhalten bei Coxitis, III. 312. — bei Fungus genu, III. 439. — Steigerungen nach Wirbelfractur, II. 620.
Tenalgia crepitans am Daumen, III. 152. 201.
Tendo Achillis, s. Achillessehne.
Tendovaginitis der Strecksehnen des Daumens, III. 152. — der Fingersehnen, acuta purulenta, III. 202.
Tenesmus, II. 400. — ad matulam, II. 518.
Tenosynovitis der Hand, III. 201. — acuta purulenta, III. 202.
Tenotomie des St.-cl.-mast. I. 461. — der Beugesehnen der Hand, III. 217, 218. — der Flexoren des Oberschenkels, III. 457. — der Achillessehne, III. 537. — bei Klumpfuss, III. 587. — des Tibialis posticus, III. 588.
Terpentineinreibung bei Kopfrose, I. 11.
Testis, s. Hoden.
Tetanus nach Ovariotomie, II. 184. — nach Fingerverletzung, III. 188.
Theerkrebs des Scrotum, II. 557.
Thoracocentese, II. 24, 48, 56.
Thorax, Formfehler. II. 1. — Weichtheil-Verletzungen, II. 3. — Verhalten nicht penetrirender Gewalteinwirkung, II, 5. — entzündliche Processe und Geschwülste, II. 41.
— Formveränderung nach pleuritischen Exsudaten, II. 54. — bei Scoliose, II. 669.
Thoraxfistel, II. 55.
Thoraxgypsverband nach Sayre, II. 699.
Thoraxwand, s. Brustwand.
Thränenwege, Verletzung, I. 183.
Thrombose der Gehirnsinus, I. 34, 106. — der Halsvenen, I. 483. — marastische kleiner Endgefässe am Fusse, III. 615.
Thyreotomie, I. 607, 634.
Thyreoiditis, idiopathische, I. 536.
Tibia, Subluxation bei Fungus genu, III. 438. — Behandlung, III. 450. — Luxation, III. 396. — congenitale, III. 399.
— Condylenbrüche, III. 410. — Epiphysenlösung, traumatische, III. 411. Schaftfracturen, III. 491. — Schussverletzung, III. 493. — isolirte Fractur, III. 498. — Knöchelbrüche, III. 525. — Längsbrüche, III. 527. — fracture surmalléolaire, III. 527.
Tibia, Verkrümmung bei Genu valgum, III. 462. — rhachitische, III. 508. — Behandlung, III. 509. — Verdickung bei Ulcus chronicum, III. 499. — Säbelscheidenform, III. 508.
— Osteomyelitis, III. 506. — Necrose, III. 509. — Pseudarthrose, III. 510. — Abscesse, III. 507.
— Gummata, III. 508. — epiphysäre Exostosen, III. 511. — Myeloidsarcom, endostale, periostale Sarcome, III. 512.
— Continuitätsresectionen, III. 510. — Keilexcision bei Genu valgum, III. 473. — Partialresection des Sprunggelenkendes, III. 548.
Tirefond, I. 124.
Tochterblasen des Echinococcus, II. 159.
Tonsillen, s. Mandeln.
Tonsillotome nach Fahnestock, Roser, Charrière, Matthieu, I. 403.
Tonsillotomie, I. 402.
Totalscoliose, II. 671.
Tour sur le ventre, II. 459. — du maître, II. 459.
Trachea, Fisteln, I. 456, 491. — Fractur, I. 467. — Wunden, I. 489.
— Stenose, I. 490, 491, 619. — Compression durch Struma, I. 542. — Atrophie des Knorpels, Knickung bei Struma, I. 544.
— Krankheiten, I. 590. — acute Entzündungen, I. 609. — Diphtherie, I. 609. — Croup, I. 610. — chronische Entzündungen, I. 618. — Syphilis, I. 619. — Tuberculose, Fremdkörper, I. 624.
— Tubage, I 664.
— Granulome nach Tracheotomie, I. 659.
Trachealcanüle nach König bei substernalem Kropf, I. 55. — nach Roser-Lissard, I. 633. — nach Trendelenburg, I. 633. — T-förmige nach Dupuis, I. 661.
Trachealgeschwüre, I. 655.
Tracheostenose bei Struma, I. 542. — Behandlung, I. 554.
Tracheotom, I. 632.
Tracheotomie, I. 632, 641. — vor Kieferresectionen, I. 340. — bei Kehlkopfsverletzungen, I. 492. — bei Struma, I. 555. — wegen Diphtherie, I. 611. — bei Glottisoedem, I. 617. — bei Lues, I. 620. — bei Glottiskrampf und Lähmung, I. 622. — bei Chloroformasphyxie, I. 622. — bei Fremdkörpern in den Luftwegen, I. 630.
— Mortalität, I. 631.
— anatomische Vorbemerkungen, I. 633.

— Operationsmethoden, I. 641. — Vorbereitungen, I. 645. — Ausführung der Operation, I. 646.
Tracheotomie, Nachbehandlung, I. 651. — Prognose, I. 658.
— galvanocaustische, I. 663.
— als Voroperation, I. 663.
Tractionsdivertikel des Oesophagus, I. 577.
Tractus intestinalis, Contusionsrupturen, II. 110. — Prolaps, II. 116. — Verletzungen, II. 117. — s. übrig. Darm.
Transfusion von Blut in Armvenen, III. 110.
Transparenz der Hydrocelen, II. 565.
Transplantationen von Epidermis nach Reverdin, III. 502.
Transsudation in den Bruchsack bei Incarceration, II. 273.
Transsudationsfähigkeit des Bauchfells, II. 131.
Traumaticin (Carey), II. 581.
Trepanation, I. 121. — Apparat zu derselben, I. 124. — bei Schädelbrüchen mit Dislocation der Fragmente, I. 56, 79, 104. — bei Blutung aus der Meningea media, I. 84. — bei Gehirnabscess, I. 116. — des Oberschenkels bei Osteomyelitis, III. 382. — des Brustbeins, II. 45. — bei Wirbelfractur, II. 630.
Triangel nach Mitteldorpf, III. 25.
Trichter bei Darmfisteln, II. 357. — zur Mastdarmuntersuchung (Fergusson), II. 368.
Trichterimpression des Schädels bei der Geburt, I. 129.
Trichterspiegel nach Duplay, Charrière, I. 250.
Trigeminus, Resection, erster Ast, I. 209. — zweiter Ast, I. 210. — dritter Ast, I. 214.
Trigonum Petiti, II. 345. — lumbale superius, II. 346. — subinguinale, Tumoren, III. 385.
Trilab nach Civiale, II. 501.
Tripper der Harnröhre, II. 466. — Behandlung, II. 468. — Abortivbehandlung, II. 469. — chronischer, II. 470.
Trippergift als Ursache von Peritonitis, II. 143. — von Mastdarmblennorrhoe, II. 399.
Tripperknie, III. 420.
Trochanter major, isolirte Fractur, III. 296. — Verschiebung bei Coxitis, III. 313. — Tuberculose, III. 317. — Tumoren, III. 318. — Keilexcision, III. 344. — Resection, III. 348.
Trochanterspitze, Lage derselben, III. 258.
Troicart nach Schuh, II. 57. — nach Thompson, II. 169. — nach Spencer Wells, II. 176. — zur Punction der Harnblase (Frère-Cosme), II. 485.
T-Schiene nach Volkmann, III 495.
Tuba Eustachii, Blutungen bei Basisfractur, I. 41.
Tubage der Luftröhre, I. 664.
Tubercula des Oberarms, Abbruch, III. 26.
Tuberculum Lisfrancii (scaleni), I. 477. — carotideum, I. 477.
Tuber ischii, Absprengung, III. 232. — Hygrom auf demselben, III. 257.
Tuberculose der Schädelknochen, I. 150. — des Proc. mast., I. 151. — der Nasenhöhle, I. 260. — der Kiefer, I. 325. — des Pharynx und der Mandeln, I. 403. — der Zunge, I. 414.
— am Halse, I. 497. — der Halsdrüsen, I. 517. — des Kehlkopfes, I. 604, 618.
— der Rippen, II. 44. — des Brustbeins, II. 45.
— des Darms, II. 217. — des Mastdarms, II. 401. — der Blase, II. 523. — der Hoden und Nebenhoden, II. 576. — der Samenblasen, II. 582. — der Prostata, II. 600.
— der Wirbelsäule, II. 683.
— des Schlüsselbeins und des Schulterblatts, III. 48. — des Schultergelenks, III. 52. — der Drüsen der Achselhöhle, III. 59. — des Ellbogengelenks, III. 115. — der Sehnenscheiden der Hand, III. 155, 201. — des Handgelenks, III. 162. — der Fingergelenke, III. 200. — der Fingerphalangen (spina ventosa), III. 205.
— der Beckenknochen, III. 248. — des Hüftgelenks, III 300. — der Bursa trochanterica und des Trochanters, III. 317.
— des Kniegelenks, III. 431. — conglomerirte, III. 432. — des Fussgelenks und der Fusswurzel, III. 540. — der Knochen und Gelenke des Metatarsus, III. 611.
Tumor albus des Ellbogengelenks, III. 115. — des Handgelenks, III. 162. — des Kniegelenks, III. 431. — des Fussgelenks, III. 541.
Tumor salivalis, I. 432, 438.
Tumores coccygei, II. 712.
Tunica media, fettige Degeneration bei Rankenaneurysmen, I. 138.
Tunica vaginalis, s. Scheidenhäute.
Typhusgeschwüre im Mastdarm, II. 401.
Tympanites peritonealis und intestinalis, II. 154. — allgemeine, II. 200.

U.

Ueberbeine an der Hand, III. 155.
Ueberzahl der Brüste, II. 64. — der Finger III. 171.
Ulcus rodens des Gesichts, I. 200. — chronicum cruris, III. 499.
Ulna, isolirte Luxation, III. 103.
— Fractur bei gleichzeitiger Radiusfractur, III. 133. — isolirte Fractur, III. 136. — Pseudarthrose, III. 144. — complicirte Fractur, Schussverletzung, III. 145.
— Periostitis und Osteomyelitis, III. 151.
— chronische Entzündungen, III. 151. — tuberkulöse Herderkrankungen, III. 115.
— Luxation im unteren Radio-ulnar-Gelenke, III. 158.
— Resection des unteren Endes, III. 170.
Umlauf an den Fingern, III. 209.
Umschläge, kalte, bei incarcerirten Hernien, II. 295. — warme bei Panaritien, III. 214.
Unterbindung der Arterien s. bei Arterien.
Unterbindungsnadel nach Dechamp, I. 212.
Unterkiefer, Fractur, I. 183. — Luxation, I. 188.
— Krankheiten, I. 346. — Geschwülste, I. 349.
— Resection, I. 323, 353. — Exarticulation der einen Kieferhälfte, I. 357. — Exstirpation, I. 358. — Durchschneidung bei Kieferklemme, I. 323.
— temporäre Resection bei Mandelexstirpation, I. 406. — bei Zungenexstirpation, I. 426.
Unterleib, s. Bauch.
Unterlippe, mediane Spaltung, I. 291, 305. — Fistel, Rüssel, I. 305. — Carcinome, I. 308.
Unterschenkel, Aussenrotation, bei Fungus genu, III. 437. — Subluxation bei Fungus genu, III. 438.
— Fracturen, III. 491. — Behandlung, III. 494. — Schussverletzungen, III. 493. — Behandlung, III. 497. — complicirte Fractur, III. 493. — Behandlung, III. 497.
— Geschwüre, III. 498. — Behandlung, III. 500. — Elephantiasis, III. 503. — Varicen, III. 504.
— Osteomyelitis, III. 506.
— Knochenabscesse, III. 507.
— Pseudarthrose, III. 510.
— Carcinome, Fibrome, Sarcome, III. 511. — epiphysäre Exostosen, III. 511. — Sarcome, Myeloidsarcome, III. 512.
— Luxation mit dem Talus gegen den Fuss (Luxatio sub talo), III. 522.
— narbige Retraction der Haut, III. 576, 578.
— Wachsthumsstörungen nach Osteomyelitis tibiae, III. 507. — nach Kniteresection, III. 452. — rachitische Verkrümmungen, III. 508.
Unterschenkel, Aneurysmen, Blutungen, III. 514.
— Amputation, III. 512.
Untersuchung der Nasenrachenhöhle, mit dem Finger, I. 254. — des Pharynx, I. 396.
Unterzungengegend, cystische Geschwülste, I. 420.
Urachus, cystische Entartung, II. 155. — Offenbleiben desselben, II. 453.
Uranoplastik, Geschichtliches, Indication, I. 384. — nach v. Langenbeck, I. 389. — bei erworbenen Defecten (Simon, Dieffenbach, Langenbeck, Blasius, Nussbaum, Thiersch, I. 394, 395.
Uranoschisma bilaterale, I. 289.
Uratsteine, II. 495.
Ureter, Verstopfung durch Blutgerinnsel, II. 107. — Abflusshindernisse in demselben, II 186. — Dilatation, II. 187, 475.
— Krankheiten, II. 532. — Steine, II. 533.
— Sondenuntersuchung derselben, II, 535.
Ureterotomie (Gigon), II. 536.
Urethralsteine, II. 464.
Urethralzange, nach Colin, II. 465. — Hales-Hunter, II. 466.
Urethritis, eitrige, nach Katheterismus, II. 597.
Urethroplastik, II. 490.
Urethroscop (Nitze-Leiter), II. 456.
Urethrotome (Charrière, Ebermann, Roser, Ricard, Civiale, Maisonneuve, Caudemont, Corbel-Logneau), II. 482.
Urethrotomia externa, II. 483, 486. — nach Verletzung der Harnröhre, II. 464. — bei Fremdkörpern in der Harnröhre, II. 465.
— interna, II. 481.
Urina spastica, II. 525.
Urin, s. Harn.
Uterus, Ruptur durch Muskelcontraction, II. 105. — Fibromyome, peritoneale Polypen, II. 184. — Fibrocystoide, II. 206. — in Brüchen, II. 251.
Uvula, s. b. Zäpfchen.

V.

Vagina, s. Scheide.
Vaginalfortsatz, des Periton. secundäre Verwachsung, II. 243.
Vaginalitis, II. 559.
Valvulotom, (Mercier), II. 599.
Varicen am Schädel, I. 133. — am Gaumen, I. 381. — am Mastdarme, II. 408. — der Vena saphena, III. 376. — am Unterschenkel, III. 504. s. Varix.
Varicocele, II. 580. — Unterscheidung

von Leistenbrüchen, II. 332. — Operation, II. 581.
Varix aneurysmaticus nach Verletzung von Carotis und Jugularis, I. 473. — am Halse, I. 515. — im Oesophagus, I. 563. — am Ellbogen, III. 110.
Vas deferens, Tuberkulose, II. 576.
Vasa axillaria etc. s. unter Arterien und Venen.
Vegetationen im Rachenraume, I. 266.
Vena cava, Abknickung bei linksseit. Pleuraexsudate, II. 49. — Verletzung, II. 128. — rückläufiger Strom, II. 144.
— Cruralis, Lage bei Schenkelhernien, II. 337. — Verletzung, Unterbindung, III. 371.
— Saphena, Varix, Ligatur, III. 376.
— Haemorrhoidalis, Ectasie, II. 408.
— Axillaris, Zerreissung, III. 36. — Verletzungen, III. 43. — Ligatur, III. 44.
— des Arms, Anatomie, III. 109.
Venaesectio, III. 108. vergl. Aderlass.
Venen, des Halses, Verletzungen, I. 482. — Thrombose, Lufteintritt, I. 483. — Ligatur, I. 484.
— des Arms, III. 109.
Ventre à triple saillie, (Malgaigne), II. 255.
Ventrikel IV, Verletzung, I. 95.
Verband nach Desault, Boyer, Bell, Fischer, bei Fractura claviculae, III. 8.
Verblutung nach Zahnextraction, I. 370.
Verbrennung der Hände, III. 179. — des Gesichts, I. 174. — am Halse, I. 508.
Verdauung, künstliche bei Fremdkörpern im Oesophagus, I. 585.
Verdauungscanal, Rupturen, II. 110. — Prolaps, II. 116. — Verletzungen, II. 117. — Fremdkörper, II. 208. 216.
— Canalisationsstörungen, Verschliessung, II. 214.
— Neoplasmen, II. 216.
Verdickungen im Bruchsacke, II. 242.
Verdrängung von Hernien innerhalb des Bruchbettes, II. 324.
Vereinigungsnäthe, I. 233.
Verengerung der Mundöffnung, I. 314. — des Kehlkopfes bei Nichtgebrauch, I. 491. s. Stricturen.
Verfahren, dissecirendes bei Herniotomie, II. 305.
Vergiftung mit Säuren und ätzenden Alkalien, I. 561.
Verkäsung der Drüsen am Halse, I. 517.
Verklebungen epitheliale des Afters, II. 371. — epitheliale zwischen Vorhaut und Eichel, II. 545. — der Zunge, I. 407.
Verkrümmungen der Wirbelsäule, physiologische, II. 659. — pathologische, II. 661. — der Finger, III. 184.
Verkürzung der unteren Extremität, scheinbare, III. 265. — reelle, III. 266.
Verlängerung der untern Extremität, scheinbare, III. 265. — wirkliche, III. 278.
Verletzung cf. bei den einzelnen Organen.
Vernarbungsvorgänge am Halse, I. 507.
Verödung des Bruchsackes, II. 243.
Verrenkungsbrüche des Sprunggelenks, III. 519, 527.
Verschliessung des Darms, II. 214.
Verschluss, congenitaler der Choanen, I. 236.
— der Lippen, der Zunge, des Gaumens bei der Sprachbildung, I. 383.
— der ab- und zuführenden Darmschlinge in Hernien, Experimentelles, II. 287 u. ff.
Verschwärung, neuroparalytische der Planta pedis, III. 620.
Versenkung des Stiels bei Ovariotomie, II. 180.
Verstauchung, s. Distorsion.
Verticalbrüche, doppelte des Beckens (Malgaigne), III. 235.
Verticalsuspension des Arms (Volkmann) bei Phlegmone, III. 179, 204, 215, s. Suspension.
Verwachsung des Gaumensegels mit der hinteren Rachenwand, I. 378. — der Zunge, I. 407.
— des Darms im Bruchsacke, II. 248. — Lösung derselben, II. 270, 307.
— der Vorhaut mit der Eichel, II. 544.
— von Fingern, III. 171, 185. — Behandlung, III. 185.
Verweilcatheter (Dittel), II. 460. — nach Holt, Napier, II. 461.
Vesica bifida, II. 452.
Vessie à colonnes, II. 474, 521.
Vestibularschnitt (Lisfranc), II. 512.
Visceralbogen und Spalten, I. 457.
Visceralknochen (Heusinger), I. 456.
Vocale, Bildung derselben, I. 383.
Volvulus, II. 226.
Vomer, Keilexcision (Bardeleben), Incision, zur Reposition des Zwischenkiefers, I. 301. — Fractur, I. 180.
Vorderarm, Luxation nach hinten, III. 94. — Reposition, III. 97. — unvollkommne seitliche Luxation, III. 98. — Reposition, III. 100. — Luxation nach innen, III. 100. — nach vorn, III. 101. — divergirende des Radius und der Ulna, III. 102. — isolirte derselben, III. 103.
— Fractur der oberen Gelenkenden, III. 88. — Fractur beider Knochen, III. 133. — Pseudarthrose, III. 144. — Behandlung fehlerhaft geheilter Fracturen, III. 145. — complicirte Fracturen, III. 145. — Schüsse, III. 145.

Vorderarm, Wunden, III. 146. — Nervenverletzungen, III. 147. — Arterienverletzungen, III. 149. — allgemeine Gefässerweiterungen, III. 149.
— Periostitis und Osteomyelitis, III. 151.
— chronische Entzündungen, Gummata, III. 151.
— Phlegmone, Tendovaginitis, III. 152. — Lymphangitis, Abscesse bei Panaritien, III. 211 ff. — brandige Phlegmone bei Leichengiftinfection etc., III. 208.
— Ganglien, III. 155.
— Resectionen in der Continuität, III. 152. — Amputation, III. 164.
Vorfall s. Prolaps.
Vorhaut, Spaltung bei Hypospadie, II. 446. — Missbildungen, II. 540. — Phimose, II. 540. — Paraphimose, II. 543. — Verwachsungen mit der Eichel, II. 544. — Defecte, II. 545. — Entzündung, II. 548. — Herpes, II. 550. — Elephantiasis, II. 551.
Vorhautsteine, II. 547.
Voroperationen bei Zungenexstirpation, I. 426. — bei Eröffnung von Cysten im Bauche, II. 163.

W.

Wachsthumsveränderungen der unteren Extremität bei Coxitis, III. 316. — nach Resectio coxae, III. 351. — nach Knieresection, III. 452.
— des Unterschenkels nach Osteomyelitis der Tibia, III. 506.
— bei essentieller Kinderlähmung, III. 567.
Wade, narbige Contractur von Haut und Muskeln, III. 576. — Abscesse, III. 418.
Walzenniere, II. 193.
Wandermilz, II. 199.
Wanderniere, II. 193. — Einklemmung derselben, II. 195. — s. Niere.
Wandungsdefecte, congenitale u. erworbene der Brust, II. 1.
Wangen, Fisteln, I. 171. — Wunden, I. 171. — Brand, I. 193. — s. Gesicht.
Wangenbildung, I. 316.
Wangenlappen bei Rhinoplastik, I. 242. — bei Uranoplastik (Thiersch), I. 395.
Wangenschleimhaut, Narben, I. 318. — Carcinom, I. 320.
Warzen an Hand und Fingern, III. 221, — am Schädel, I. 141.
Wasserbad bei Handverletzungen, III. 177.
Wasserbruch am Schädel, I. 162.
Wasserglas-Magnesitverband, III. 586.
Wasserinjectionen in den Mastdarm bei Invagination, II. 222. — forcirte, bei inneren Incarcerationen, II. 234. — bei incarcerirten Hernien, II. 295. — bei Sondeneinführung, Technik derselben, II. 369.
Wasserkopf, I. 158.
Wasserkrebs, I 193.
Watteverband (Volkmann) bei Ulcus cruris, III. 500.
Wattetampons bei Ozaena (Gottstein), I. 259.
Wege, falsche in der Urethra, II. 462. — in der Prostata, II. 584.
Weichenafter, Anlegung bei Atrophia ani, II. 381.
Weichtheile des Kopfes, Verletzungen, I. 1. — Prognose, I. 10. — endocranielle, I. 29. — Geschwülste, I. 131.
— des Gesichts, Verletzungen, I. 168.
— des Thorax, Verletzungen, II. 3. — Neoplasmen, II. 42.
— am Ellbogen, tuberculöse Geschwürsbildung, III. 116. — des Vorderarms, Verletzungen, III. 146.
— des Fusses, Erkrankungen, III. 614.
— des Beckens, Verletzungen b. Beckenfracturen, III. 234.
— des Unterschenkels, Verletzungen bei Fracturen, III. 493.
Weinstein, I. 367.
Weisheitszähne als Erreger von Stomatitis, I. 317. — Wachsthumsanomalien, I. 360.
Weiss'sches Instrument, I. 587.
Wellenschnitt (Dieffenbach), I. 298.
Wiederkäuen bei Oesophagusdivertikeln, I. 558.
Windungen des Gehirns, I. 89.
Wirbel, Luxation, II. 631. — Diastase, II. 631. — Mechanismus der Luxation, II. 634. — Symptome, II. 638. — Reposition, II. 640.
— Caries, II. 683. — Symptome, II. 686. — Behandlung, II. 692. — Entstehung nach Trauma, II. 692.
— acute Osteomyelitis, II. 690.
— Syphilis, II. 710. — Gicht, II. 711.
Wirbelbogen, Fractur, II. 614. — Trepanation, II. 630.
Wirbelkörper, Infraction, II. 613. — Compression, II. 613. — Zermalmung, II. 614. — Asymmetrie bei Scoliose, II. 664. — Actinomycosis, II. 685. — Gummata, II 710. — Neubildungen, II. 711.
Wirbelsäule, Carcinom-Metastasen bei Brustkrebs, II. 86, 711.

Wirbelsäule, congenitale Krankheiten, II. 607. — Spina bifida, II. 607. — Anatomisches, II. 611, 632.
— Fracturen, II. 612. — Fractur mit Luxation, II. 614. — Symptome, II. 615. — Fractur der 2 obern Halswirbel, II. 618. — vom 3. Hals- bis 2. Brustwirbel, II. 619. — der Brustwirbel, II. 620. — der Lendenwirbel, II 621. — Verlauf 622. — Behandlung, II. 624.
— Luxation, II. 631. — Beweglichkeit, II. 632.
— Schussverletzungen, II. 657.
— Haltung derselben, physiologische Krümmung, II. 659. — pathologische Formveränderungen, II. 661. — Scoliose, II. 662.
— Entzündung u. Eiterung, II. 683. — Fungus der Gelenke, II. 683. — Tuberculose der Knochen und Syndesmosen, II. 684. — Arthritis deformans, II. 710. — Syphilis, II. 710.
— Neubildungen, II. 711.
— Haltung bei Contractur im Hüftgelenke, III. 262 ff.
Wolf, II. 388.
Wolfsrachen, I. 286, 289.
Wülste des Gehirns, I. 89.
Wundbehandlung, offene, bei Handverletzungen, III. 179.
Wundsein der Brustdrüsenhaut, II. 65.
Wurzelhaut der Zähne, Entzündung, I. 364. — granulirende, I. 367.
Wurzelodontome, I. 374.
Wurzelzangen, amerikanische, I. 370.

X.

Xanthinsteine, II. 496.
Xanthoxydsteine, II. 495.
X-Bein, III. 459.

Y.

Y-Schnitt bei Phimose, II. 542.

Z.

Zähne, Entwicklung u. Wechsel, I. 358. — Wachsthums- u. Stellungsanomalien, I. 359.
— Luxation, I. 361. — Festheilung, extrahirter, I. 361.
— Fractur, Caries, I. 362.
— Entzündung der Pulpa, I. 363. — Entzündung der Wurzelhaut, I. 364. — Actinomycosis, I. 365. — granulirende Wurzelhautentzündung, I. 367. — Abscess, I. 365.
Zähne, in Dermoidcysten des Eierstocks, II. 166.
— Geschwülste, I. 371. — Cystoide, Odontome, I. 373. — Dentinoide, Myxome, I. 373.
Zäpfchen, Schwellung, I. 375. — syphilitische u. lupöse Geschwüre, I. 376. — Verlängerung, I. 378. — Spaltung, I. 382.
Zäpfchenhalter nach Voltolini, I. 253.
Zahnabscess, I. 365.
Zahncysten der Kiefer, I. 371.
Zahnentwicklung bei Spaltbildungen im Gesichte, I. 290.
Zahnextraction, I. 368.
Zahnfistel, I. 366.
Zahnfollikel, Entwicklungsperioden, I. 374.
Zahnfortsatz des Epistropheus, Fractur, II. 619. — Verhalten bei Luxation des Atlas, II. 646.
Zahnhebel, I. 370. — nach Lecluse, I. 360.
Zahnreihe, falsche Stellung, I. 361.
Zahnschlüssel, I. 369.
Zahnstein, I. 367.
Zahnzangen, I. 369.
Zange, Liston'sche, I. 343. — Lutter'sche, zur Extraction von Fremdkörpern, I. 587. — nach Nélaton, zur Ovariotomie, II. 177. — zur Entfernung von Fremdkörpern aus der Harnröhre, (Colin, Hales-Hunter), II. 465. — zur Entfernung von Fremdkörpern aus der Blase, (Cooper, Luer, Robert u. Colin, II. 492. — dreiarmige (Civiale), II. 501.
Zehen, Luxation, III. 610. — Fractur, III. 610. — Contracturen, III. 613. — Mumification, Gangrän, III. 614.
— grosse, subunguale Exostose, III. 608. — Enchondrome, III. 608. — Abductionsstellung der grossen, III. 612. syphilitische Geschwüre, III. 616.
— eingewachsener Nagel, III. 617. — Onychia, III. 619.
— Hühneraugen, III. 620. — Podagra, III. 614.
— Polydactylie, Riesenwuchs etc., III. 621.
— Amputation, Exarticulation, III. 622.
Zerbrechen des Callus deform geheilter Oberschenkelfracturen, III. 367.
Zermalmung der Wirbelkörper, II. 614.
Zerreissbarkeit des Darms in incarcerirten Hernien, II. 297.
Zerreissen des Callus deform geheilter Oberschenkelfracturen, III. 367.
Zerreissung der Sehnerven bei Schädelfracturen, I. 44, 74. — des Bruchsacks, II. 325.
Zerrung am Magen durch irreponible Hernien, II. 266.
Zertrümmerungsbrüche des Schädels, I.

29. — des Ellbogengelenks, III. 86. — des Oberschenkels, III. 362.
Zertrümmerungswunde des Gehirns, I. 32. — des Gesichts, I. 169.
Zerquetschungsbrüche des Fersenbeins, III. 530.
Ziegenpeter, I. 435.
Zinnbolzen (Trendelenburg), I. 641.
Zinnbougies (Béniquet), II. 476.
Zirkel mit Quadrant zur Messung der Dicke von Cathetern, II. 458.
Zottenkrebs der Blase, II. 523.
Zunge, Zurücksinken nach Kieferresection, I. 354. — bei Chloroformnarcose, I. 623.
— Krankheiten, I. 406. — Defecte und Formfehler, I. 406.
— Verletzungen, I. 407. — Verletzungsgeschwüre durch Zähne, I. 408.
— entzündliche Processe, I. 408. — mercurielle, I. 409. — Catarrh, I. 409. — — Geschwüre, I. 409, 411. — Diphtherie, Milzbrand, I. 409. — Erysipel, I. 410. — infectiöse Verletzungen, I. 409. — Abscesse, diffuse Phlegmone, I. 410.
— Fisteln, fibröse Induration, I. 411. — umschriebene entzündliche Processe, I. 411. — Soor, Ichthyosis, Psoriasis, I. 412.
— Syphilis, I. 413. — Tuberkulose, I. 414. — Lupus, I. 415.
— Hypertrophie, I. 417. — Lymphangiom, I. 415. — Abtragung derselben, I. 418.
— Geschwülste, I. 419. — Schleimcysten, Kiemengangscysten, Echinococcus, I. 419. — Cysticercus, Atherome, Dermoidcysten, Ranula, I. 420. — Aneurysmen, Angiome, Fibroide, Enchondrome, Lipome, Hypertrophie der Zotten, Carcinom, I. 423.
Zunge, Operationen, I. 426. — Exstirpation mit Spaltung des Kiefers in der Mittellinie (Sédillot), I. 428. — mit seitlicher Kieferspaltung (Langenbeck), I. 430. — mit temporärer Kieferresection (Billroth), I. 427. — von der Regio suprahyoidea aus (Cloquet-Regnoli, Billroth), I. 427, 430.
Zungenbändchen, Abnormitäten, I. 406. — Geschwür, I. 408.
Zungenbein, Fractur, I. 464. — Abtrennung von der Zunge, I. 487. — vom Kehlkopfe, I. 487.
Zungenhalter von Ash, I. 252.
Zungenverschluss bei der Sprachbildung, I. 383.
Zwerchfell, Ruptur bei Brustverletzung, II. 7. — Ruptur durch plötzliche Contraction, II. 105.
Zwerchfellshernien, II. 225, 353.
Zwerchsackbruch, II. 242, 309, 324.
Zwickelbildung bei Vernähung ungleich weiter Darmtheile, II. 314.
Zwillingsbildungen, unvollkommene am Kreuzbeine, II. 712.
Zwischenkiefer, I. 286. — Prominenz desselben, I. 289, 300. — Abtragung, I. 300. — Zurückdrängung, I. 301.

Gedruckt bei L. Schumacher in Berlin.

Druckfehler-Berichtigungen.

I. Band.

Seite	15	Zeile	25	von oben lies „Fissur“ statt Figur.
„	21	„	23	von unten lies (Fig. „6“ bei ×) statt (Figur 5 bei ×).
„	213	„	26	v. o. lies „Kieferresection“ statt Kiefererection.
„	216	„	2	v. o. „ „Parotis“ statt Carotis.
„	222	„	12	v. o. „ „„2“ man legt“ statt man legt.
„	222	„	22	v. o. „ „3. Die bis etc.“ statt 2. Die bis etc.
„	222	„	11	v. u. „ „15 etc.“ statt 13.
„	253	„	13	v. o. „ „untern Muschel“ statt hintern Muschel.
„	311	„	15	v. u. „ („20 u. 20a“) statt (22 u. 22a).
„	311	„	11	v. u. „ („Fig. 18 u. 19“) statt (Fig. 20 u. 21).
„	311	„	2	v. u. „ („Fig. 23. 23a“) statt (Fig. 25, 25a).
„	314	„	11	v. o. „ „Fig. 64“ statt Fig. 53.
„	430	„	21	v. u. „ „Hyoglossus“ statt Myloglossus.
„	482	„	12	v. o. „ „hyoglossus“ statt hypoglossus.
„	512	„	15	v. o. „ „monoloculäre“ statt monoculäre.
„	520	„	5	v. o. Der Punkt muss hinter „beweglich“ stehen.
„	636	„	6	v. o. lies „beseitigen“ statt versuchen.

II. Band.

Seite	46	Zeile	3	v. u. lies „Herdgrenze“ statt Herzgrenze.
„	65	„	15	v. u. „nicht“ muss fehlen.
„	187	„	21	v. u. lies „Pyonephrose“ statt Hydronephrose.
„	265	„	17	v. u. „ „Peritoneum“ statt Mesenterium.
„	311	„	4	v. u. „ „vornahm“ statt anlegte.
„	328	„	15	v. o. „ „unverwachsen“ statt verwachsen.
„	355	„	24	v. u. „ „Affectionen“ statt Operationen.
„	362	„	12	v. o. fehlt „versehen“ am Schluss des Absatzes.
„	447	„	19	v. o. lies „Wiederverwachsen“ statt Wiederwachsen.
„	499	„	9	v. u. „ „3)“ statt 4).
„	656	„	17	v. o. „ Commotio „medullae spinal.“ statt cerebri.

III. Band.

Seite	4	Zeile	15 v. o.	lies	„Bruchschmerz“ statt Brustschmerz.
„	87	„	19 v. u.	„	„des Radius“ statt der Ulna.
„	102	„	16 v. o.	„	„zurückbringen“ statt bewerkstelligen.
„	109	„	20 v. o. 24 v. o.	„	„Fascialfortsatz“ statt Facialisfortsatz.
„	123	„	7 v. o.	„	„Schussverletzungen“ statt Schulterverletzungen.
„	147	„	16 v. u.	„	„Frage“ statt Lage.
„	225	„	23 v. u.	„	„beim 2. u. 3.“ statt beim 3. u. 4.
„	225	„	14 v. u.	„	„(2., 5)“ statt (2., 4).
„	352	„	17 v. o.	„	„Exarticulationen“ statt Amputationen.
„	469	„	21 v. u.	„	„Gypslattenverband“ statt Gypsplattenverband.
„	522	„	21 v. u.	„	„mit dem Talus“ statt mit dem Tarsus.
„	554	„	22 v. o.	„	„zweiten“ statt vierten.